

편타성 손상 후 동반된 두통 환자에 대한 황련해독탕(黃連解毒湯) 치료 1례

윤상훈, 백길근, 이유진, 이나경, 박주현, 이형철, 강만호, 박성환
자생한방병원 한방내과

Hwangnyeonhaedok-tang Therapy for Headache after Whiplash Injury: A Case Report

Sang-hun Yun, Gil-geun Baek, Yu-jin Lee, Na-kyoung Lee, Ju-heon Park,
Hyung-chul Lee, Man-ho Kang, Sung-hwan Park
Dept. of Internal Medicine, Ja-Seng Korean Medicine Hospital

ABSTRACT

Objective: The purpose of this study was to report the efficacy of using *Hwangnyeonhaedok-tang* therapy and Korean medicine to treat headache after whiplash injury.

Methods: We used *Hwangnyeonhaedok-tang* therapy and Korean medicine (herbal medicines, acupuncture, chuna therapy) to treat a hospitalized patient with headache after whiplash injury. We used the ICHD-3 to measure the type of headache. The degree of headache was evaluated using the KHIT-6 and the visual analog scale (VAS). The patient's blood pressure was measured every morning and night.

Results: The KHIT-6 and VAS scores decreased after treatment. Blood pressure also decreased.

Conclusion: The results of this study suggest that *Hwangnyeonhaedok-tang* and Korean medicine may be effective for treating headache after whiplash injury.

Key words: headache, blood pressure, *Hwangnyeonhaedok-tang*, traffic accident, Korean medical treatment, herbal medicine, whiplash injury, case report

1. 서론

현대사회에서 자동차의 보급률은 국민 2명당 1명이 보유할 만큼 높아졌다¹. 이에 따라 교통사고 발생 또한 증가하고 있다. 교통사고 후 발생하는 다양한 증상 중 가장 대표적인 것은 사고 당시 급가속, 급감속으로 인하여 탑승자의 머리가 급격하게

과신전 또는 과굴곡되어 목부위에 발생하는 임상적 문제인 편타성 손상(Whiplash-Associated Disorders, WAD)²이다. 실제로 교통사고 환자 중 86.2%가 편타성 손상을 경험하는 것으로 보고되었다³.

두통은 편타 손상으로 발생할 수 있는 대표적인 증상 중의 하나로 국내 여러 연구에 의하면 교통사고 후 7일 이내에 내원한 환자의 약 66-92% 정도가 두통을 주소증으로 호소한다⁴. 편타성 손상의 기전은 충격 발생 시 몸통에 의해 발생하는 머리 아래서의 "앞쪽으로 당기는 힘"에 의해 하부 목뼈는 폼 운동이 발생되고 반대로 머리의 굽힘에 따

· 투고일: 2024.09.04, 심사일: 2024.11.13, 게재확정일: 2024.11.13

· 교신저자: 윤상훈 서울시 강남구 강남대로 536

자생한방병원

TEL: 02-1577-0007 FAX: 02-514-9988

E-mail: dbd01086@naver.com

라 상부 목뼈에서 굽힘 운동이 발생하게 되어 목의 연부조직 손상이 발생된다⁵. 이로 인해 목 부위 근육과 인대 손상이 일어나며, 대후두신경과 소후두신경의 압박으로 인해 두통이 유발될 수 있다⁶.

두통은 현재 ICHD-3(International Classification of Headache Disorders, 3rd edition) 분류 기준을 많이 사용하며, 편타성 손상으로 인한 두통은 ICHD-3 기준에서 이차성 두통의 한 유형으로 분류된다^{7,8}. 편타성 손상 시 두통은 여러 증상과 병발하지만, 이에 대한 분류가 아직까지 명확하지 않다. 두통에 관련한 한방치료에 대한 연구는 서, 성 등의 경추성 두통⁹, 최, 정 등의瘀血성 두통¹⁰, 윤, 진 등의 긴장형두통¹¹이 등의 연구가 있지만, 편타성 손상 후 발생한 두통에 관한 연구는 아직 부족한 실정이다. 실제로, 편타성 손상과 관련된 한방치료에 대한 연구로는 경향통, 요통, 외상후 스트레스성 장애 등에 대한 연구가 대부분으로 두통에 대한 연구는 아직 부족한 실정이다.

이에 본 증례에서 편타성 손상 후 두통 환자 1례에 대하여 黃蓮解毒湯 복용 및 한방치료를 시행 후, 유의미한 두통 증상 개선을 확인하였기 때문에 이를 보고하는 바이다.

II. 증례

본 증례는 후향적 증례보고로 자생한방병원 생명윤리위원회(Institutional review board, IRB)에서 심의승인(JASENG 2024-08-013) 받았다.

1. 환자정보 : 이○○(F/52)
2. 주소증
 - 1) 두통
 - 2) 경추통
3. 치료기간 : X년 3월 05일-X년 3월 16일
4. 발병일
 - 1) X년 03월 03일 교통사고 후 發(운전석, 정차중, 후방추돌)

5. 과거력 : 갑상선기능저하증(2004), 위절제술(2017)
6. 가족력 : 없음
7. 사회력
 - 1) Alcohol : 無
 - 2) Smoking : 현재 흡연(3개피/day)
 - 3) 직업 : 전문가 및 관련 종사자
8. 현병력

상기환자 156 cm, 60 kg의 52세 여성 환자이다. X년 03월 03일 교통사고(후방추돌)를 겪은 후 두통 및 경추통을 호소하였으며, 교통사고 하루 뒤인 X년 03월 04일 본원 C-SPINE X-ray 상 일자목 소견과 Mild disc space narrowing at C4/C5 진단 후, 집중적 한방치료 위하여 X년 3월 05일 본원 한방내과에 입원하였다. 입원 후 환자는 경추통과 두통이 주증상으로 혈압 관련 과거력은 없었으나, X년 03월 05일 입원 첫날 당시 혈압은 140/90 mmHg이었다. 과거력인 갑상선 기능저하증 관련하여 약은 20년도 이후 복용하고 있지 않았다. 흡연력은 3개피/day, 음주력과 가족력은 없었으며 그 외 특이사항도 없었다.

9. 주요 검사 소견

1) 방사선 검사

- (1) C-SPINE X-ray(X년 03월 04일)

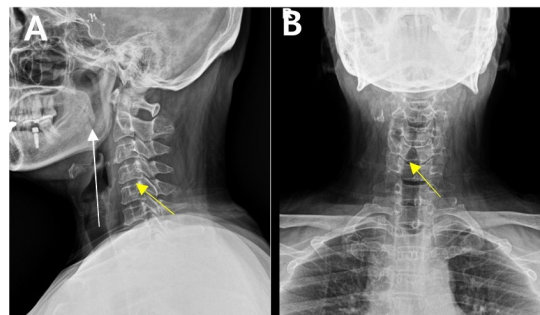


Fig. 1. C-spine X-ray AP/LAT-Straightening of cervical lordotic curvature (A, white arrow), Mild disc space narrowing at C4/C5 (A, yellow arrow). Well-preserved neural foramen (B, yellow arrow).

(2) CHEST PA(X년 03월 05일)

① No active lung lesion.

2) Lab 검사 및 기타

(1) Lab finding(X년 03월 07일)

① Hgb : 10.70(L)

② HCT : 33.70(L)

③ Albumin : 3.72(L)

(2) EKG(X년 03월 08일) : WNL

10. 입원 당시 소견

1) 食慾 : 3끼/일, 한 공기 섭취, 식욕 보통

2) 消化 : 양호

3) 大便 : 정상 성상, 1회/일

4) 小便 : 8~10회/일, 양호

5) 睡眠 : 4~5시간

6) 경추 ROM : 굴곡, 회전, 측굴 정상, 신전 10도

7) Spurling TEST : -/-, 상지부 저림 증상 없음

11. 八綱辯證

얼굴이 붉고 눈이 충혈되었으며 눈 주위 압박을 호소하였다. 사고 이후로 수면 시간이 감소하였고 가슴이 답답하고 불안해하는 등 전반적으로 교감신경이 항진된 증상을 보였다. 舌診 결과 苔薄白, 입원 초기 脈診상 浮細數이었으나, 입원 3일 차부터 脈診상 數有力 하였다.

12. 두통 양상 및 진단적 접근

상기 환자는 X년 3월 3일 교통사고 이후 발생한 경추통 및 두통으로 내원 및 입원치료를 진행하였다. 상기 환자의 X-ray 소견상 일자목이고 C4/5번 척추 사이 공간이 좁아져 있었으나, 신경학적 증상 및 상지방사통은 없었다. 일자목은 정상적인 경추의 C자 커브보다 교통사고 충격에 취약하며 경추부 근육 및 연부 조직에 일시적인 수축이 발생한다¹². 이로 인한 변화는 평소 혈압이 정상인 사람에게도 추골동맥의 압박을 통해 혈압상승을 유발할 수 있음을 시사한다¹³. 상기 환자는 문진 결과 첫 교통사고 이후 높은 스트레스로 교감신경이 항진되어 수면 시간이 평소보다 감소해 있었다¹⁴. 두통의 양상

으로는 두부 전반과 안구 주위로 압박감이 동반되고 찌르는 듯한 통증이었으며 혈압 측정 시 140/90 mmHg이었다. 문진 시 사고 이전에 비해 혈압이 높았음을 확인하였다.

13. 변증진단 및 한의진단

상기 환자는 초진 소견 상 대변, 소변, 소화는 정상이나, 사고 이후 불안감 및 스트레스로 수면시간이 4-5시간으로 감소하였다. 초기에 두통의 통치방으로 淸上鑿痛湯을 투여하였으나 호전이 미미하여 八綱辯證에 따라 처방을 변경하였다. 팔강변증의 증후지표와 체징지표를 고려하여¹⁵ 편타성 손상 후 實熱형 두통으로 변증하여, 淸熱瀉火藥 효능¹⁶의 黃蓮解毒湯 처방으로 변경 투여하였다.

14. 치료방법

1) 한 약

(1) 淸上鑿痛湯 : 입원 1일 차부터 3일 동안(05일-07일) 복용 하였으며, 한 첩당 황금 생강 각 6 g, 창출 강활 독활 방풍 천궁 당귀 백지 맥문동 각 4 g, 만형자 감국 각 2 g, 세신 감초 각 1 g으로 조제하여 하루 2첩, 2포로 전탕하여 아침, 저녁 식후 30분에 복용하였다.

(2) 黃蓮解毒湯(Table 1) : 입원 4일 차부터 복용을 시작하였으며, 잔여 입원 기간 9일 동안(08일-16일) 증상 개선을 위해 하루 2첩, 2포로 전탕하여 아침, 저녁 식후 30분에 복용하였다.

Table 1. The Composition of *Hwangnyeonhaedok-tang*

Herbal name	Botanical name	Dosage (g) /첩
黃 蓮	<i>Coptis Rhizoma</i>	5.0
黃 芩	<i>Scutellariae Radix</i>	5.0
黃 柏	<i>Phellodendri Cortex</i>	5.0
梔 子	<i>Gardenia Fructus</i>	5.0

2) 침구치료

(1) 침치료 : 멸균 제작된 0.25×30 mm stainless

steel(동방침구 제작 일회용 호침)을 사용하였다. 침 치료는 입원 기간 중 오전 9~10시경 및 오후 4~5시경으로 매일 2회 시행하였다. 두통 및 경추통에 대하여 LI4(合谷), PC6(內關), GV20(百會), GB20(風池), GV16(風府), BL10(天柱), TE14(肩膠) 및 경추부 근육, 아시혈 등에 시술자의 판단에 따라 자침하여 약 10~15분간 유침 하였다.

- (2) 약침치료 : 약침치료 또한 침치료와 동반하여 하루 2회 진행하였다. 경추통 치료를 목적으로 통증 부위인 C4-C5 양측 경추부 협척혈 및 승모근 압통점에 약 1.0 cc씩 신바로약침(五加皮, 牛膝, 防風, 狗脊, 芍藥, 蜈蚣, 羌活, 獨活, 杜仲의 약재로 구성)¹⁷을 사용하였다. 약침은 대한약침학회의 '약침 시술 및 조제지침서'를 바탕으로 하여 자생한방병원 약침 연구소에서 조제하여 사용하였다.
- (3) 추나치료 : 추나치료는 오전 침치료 직전 1일 1회 시행하였으며, 양와위 경추 JS 신연 교정 기법 및 두개 천골 추나요법을 시행하

였다.

12. 두통 분류

ICHD-3(International Classification of Headache Disorders, 3rd edition)은 두통의 유형을 체계적으로 분류한 기준이다⁷. ICHD-3의 두통 분류에 따르면 이차성 두통의 하위 분류 중 하나인 "Headache Attributable to Trauma or Injury to the Head/ or neck trauma" 중 "Acute headache attributed to whiplash"의 진단기준을 만족한다.

13. 치료 평가

1) Patient's Blood Pressure Note(Table 2.)

- (1) 평가척도 : 환자의 아침(07:00), 저녁(18:00)의 수축기와 이완기 혈압
- (2) 환자의 혈압을 혈압기를 통해 아침, 저녁으로 입원 기간 동안 측정하여 기록하였다.
- (3) X년 3월 5일 입원 당일은 오후에 진행되어 아침 혈압은 측정되지 않았다. X년 3월 16일 퇴원은 오전에 진행되어 오후 혈압은 측정되지 않았다.

Table 2. Patient's Blood Pressure Note

시간 \ 측정일	측정일											
	03/05	03/06	03/07	03/08	03/09	03/10	03/11	03/12	03/13	03/14	03/15	03/16
07:00		140/90	140/95	140/90	140/100	145/95	145/100	140/90	135/90	130/75	110/70	110/65
18:00	140/90	140/95	140/90	140/90	135/100	140/90	140/95	135/95	130/85	120/75	110/70	

단위 : mmHg

- 2) Verbal numerical rating scale(이하 VNRS) : 통증의 정도를 환자로 하여금 0에서 10까지의 숫자로 말하도록 하는 방법이다. 본 논문에서는 환자가 편타성 손상 후 두통 관련하여 느끼는 전반적인 불편함의 정도를 주관적으로 평가하는데 사용하였다. 입원 기간 동안 매 아침 07:00마다 진행하였으며, 입원 첫째 날은 18:00에 진행되었다.

- 3) KHIT-6(Korean Headache Impact Test-6, 이하 KHIT-6) : 두통영향 검사(Headache Impact Test-6)는 두통 전체가 환자의 삶의 질에 미치는 영향을 측정하기 위해 설계되었으며, 이를 한국인 환자들에게 적용하기 위해 KHIT-6가 개발되었으며, 그 타당도와 신뢰도가 확인되어 두통환자 진료에 유용하게 활용될 수 있다¹⁸. "한번도 그런 적이 없다"고 대답할 경우는 6

점, “드물게 그렇다”라고 대답하면 8점, “때때로 그렇다.”라고 대답하면 10점, “매우 자주 그렇다”라고 대답하면 11점, “항상 그렇다”라고 대답하면 13점으로 계산하였으며, 총 6개 문항으로 구성되었으며, 점수는 각 질문에 대한 점수의 총합으로 계산하였다. 점수가 높을수록 두통이 삶의 질에 미치는 영향이 크다고 평가하였다. 이에 본 증례에서도 주소증인 두통 관련하여 입원 당일, 입원 5일 차 퇴원 당일 각 1회씩 총 3회 평가하여 환자의 두통 정도를 측정하였다.

III. 결 과

1. 치료 평가상 변화

1) Patient's Blood Pressure Note

X년 3월 5일 입원 1일 차의 18:00 혈압은 140/90 mmHg으로 평소 혈압보다 상승하였다. 두통 관련하여 淸上鑿痛湯을 복용하였다. 입원 3일 동안, 즉 X년 3월 7일 동안 혈압의 유의미한 변화 없이 140/90 mmHg로 유지되었다. X년 3월 8일부터 淸上鑿痛湯에서 黃蓮解毒湯으로 변경하여 복용하기 시작하였으며, 혈압의 유의미한 변화가 있었다. X년 3월 16일 환자 퇴원 시 110/65 mmHg이었다(Table 2, Fig. 2).

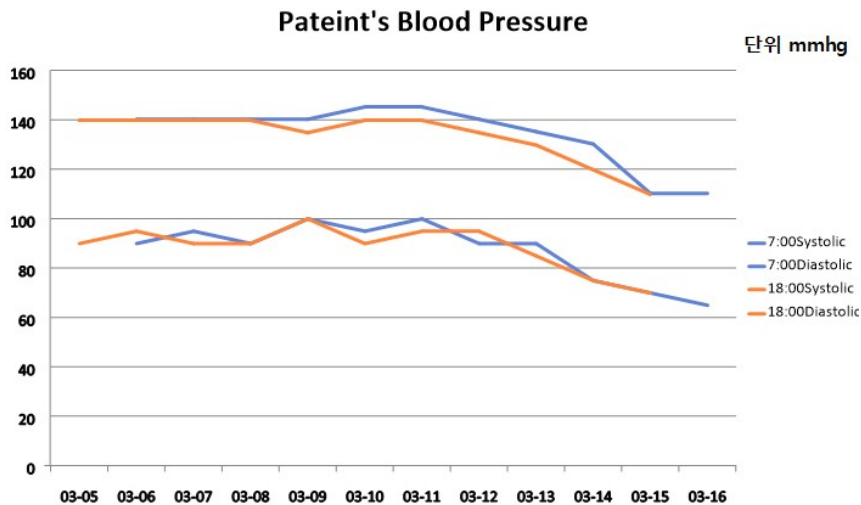


Fig. 2. The change in patient's blood pressure.

2) VNRS

X년 3월 5일 입원 1일차의 VNRS는 7이었다. X년 3월 7일 淸上鑿痛湯을 복용할 때까지는 VNRS

가 유지되었다. X년 3월 8일 黃蓮解毒湯을 복용하면서 점진적으로 VNRS가 감소하면서 X년 3월 16일 입원 12일 차 및 퇴원 시 VNRS는 1이었다(Fig. 3).

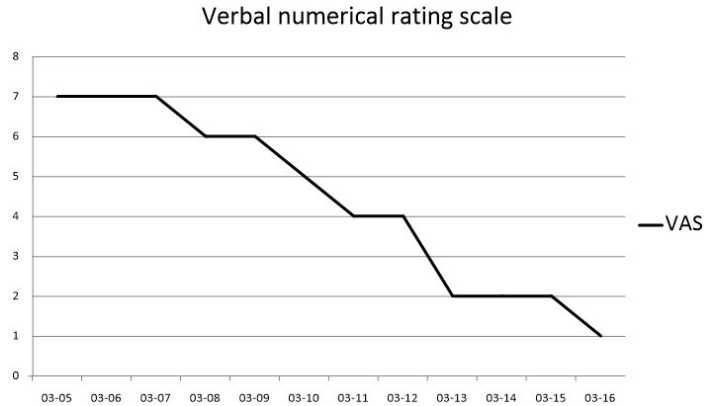


Fig. 3. The change in verbal numeral rating score.

3) KHIT-6(Korean Headache Impact Test-6, 이하 KHIT-6)
X년 3월 05일 입원 1일 차의 KHIT-6는 62점,

입원 5일 차인 X년 3월 9일은 54점, 입원 12일 차 및 퇴원인 X년 3월 16일은 40점이었다(Fig. 4).

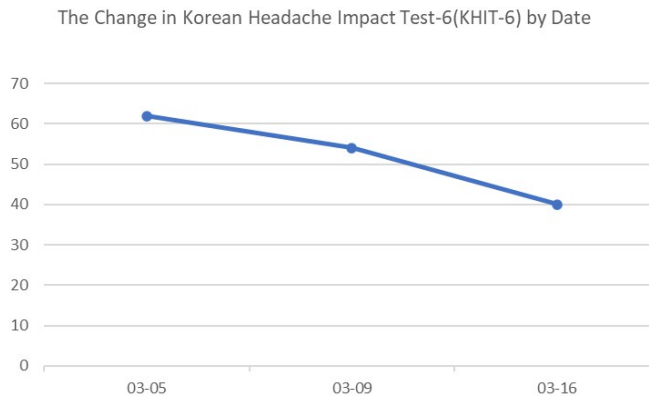


Fig. 4. The change in Korean headache impact test-6 (KHIT-6) by date.

IV. 고 찰

편타성 손상은 후방 추돌 사고의 주요 결과 중 하나로 사고 당시의 가속-감속기전에 의해 발생하는 머리와 목의 메커니즘을 통칭한다¹⁹. 특히 경추부 연부조직과 뼈를 손상을 초래하며 10만명당 300명 이상의 발생률을 보인다²⁰. 편타성 손상 후 경추통, 경추부강직, 피로, 시력 장애, 두통 등 다양한

임상 증상이 나타나며 사고 12개월 후에도 여전히 통증이 남아있다고 보고되었다²⁰. 이와 관련된 체계적 문헌 고찰 연구에 따르면 편타성 손상 후 7일 이내에 60% 사람에게 두통이 나타났으며, 1년 후에는 38%에게 두통이 나타났다¹³.

편타성 손상은 X-ray나 MRI와 같은 영상 진단 기법으로는 명확하게 감지할 수 없는 조직 손상을 동반하며 사고 후 증상들의 상호연관성은 완전히

이해되지 않은 상태이다⁵. ICHD-3 두통 분류 상 편타성 손상 후 두통의 세부 양상 및 특징에 대해 언급하고 있지 않다²¹. 편타 손상 시 경추부 근육과 인대 손상이 유발한 혈관 및 신경 압박과 함께 통증에 대한 신경학적 반응, 교감신경계 활성화, 스트레스 반응 등의 복합적인 요인은 두통²²을 유발할 수 있음을 시사한다. 한의학에서 편타 손상은 교통사고 후유증의 범주에 포함되며, 落傷, 瘀血, 打撲, 跌撲, 血結, 瘀血骨折, 墜落, 蓄血 등 瘀血의 개념과 관련된²³.

본 증례는 손상 부위 혈행 개선 및 통증 완화를 위해 경향부 주나요법, 약침 및 침치료를 시행하였다. 침치료는 LI4(合谷), PC6(內關), GV20(百會)와 함께, 경추부 통증 및 경추부 근육 완화를 위해 GB20(風池), GV16(風府), BL10(天柱), TE14(肩髃)의 혈자리를 사용하였으며, 사용한 약침은 活血祛瘀止痛, 化濕消腫, 強筋骨, 祛風止痛 효과의 약재를 사용하여 強筋骨, 항염증 등에 유의한 효과가 입증된 신바로약침을 사용하였다²⁴. 한약 처방으로는 방약합편에서 治一切頭痛新久左右皆效로 소개된 淸上鑿痛湯을 3일간 처방하였다.

초기 치료 시 경추부 통증은 감소하였지만 두통에 대한 유의미한 호전이 없었다. 이에 본 증례는 八綱辯證의 임상진로지침에 따라 환자의 증후와 체질을 관찰하여 처방을 변경하였다¹⁵. 팔강변증은 망문문절을 통하여 환자가 나타내는 증상과 징후를 수집하고, 병사의 성질 등에 근거하여 음-양, 표-리, 한-열, 허-실 등 8종의 기본 증후로 귀납하는 변증논치 방법이다. 상기 환자는 두부 전반적인 압박감을 동반한 찌르는 양상의 두통, 눈의 충혈과 함께 눈 주위 압통을 호소하였다. 또한, 사고 이후로 감소한 수면시간과 함께 가슴이 답답하고 불안해하는 등 전반적으로 교감신경이 항진된 증상을 보였으며 舌診 결과 苔薄白, 脈診상 數有力 하였다. 위 증상과 징후를 통해 實熱型으로 분류하였고 淸熱瀉火의 효능의 黃蓮解毒湯을 처방하였다. 두통은 황련해독탕을 복용하면서 점진적으로 감소하여 복

용 8일 차에는 NRS 1로 감소하였다.

肘後備急方에서 언급된 이래로 火解毒의 대표 처방인 黃蓮解毒湯은 黃連, 黃芩, 黃柏, 梔子로 약재로 구성 되어있다¹⁶. 黃連²⁵은 苦, 寒 無毒하고 心, 肝, 胃, 大腸經에 작용하며, 淸熱燥濕, 淸心除煩, 瀉火解毒의 효능이 있다. 黃芩²⁵은 苦, 寒 無毒하고 心, 肺, 膽, 肝, 大腸經에 작용하며, 淸熱燥濕, 瀉火解毒, 止血, 安胎의 효능이 있다. 黃柏²⁵은 苦, 寒 無毒하고 腎, 膀胱, 大腸經에 작용하며, 淸熱燥濕, 瀉火解毒, 淸退虛熱의 효능이 있다. 梔子²⁵는 苦, 寒 無毒하고 心, 肝, 肺, 胃, 三焦經에 작용하며, 瀉火除煩, 淸熱利濕, 涼血解毒의 효능이 있다. 황련해독탕은 염증, 혈압 상승, 신경계 질환, 해독작용, 신경세포 보호효과, 저산소증에 대한 심근세포 보호효과, 스트레스로 인한 우울증 예방효과, 아토피 피부염, 궤양성 대장염 등에 관해 다양한 연구가 진행되었다²⁶.

한의학적으로 편타성 손상 후 두통은 발생기전에 따라 어혈의 범주에서 치료가 진행되었다⁹. 하지만, 본 증례는 편타성 손상 후 발생한 두통을 환자의 고유한 생리병리적 특징을 파악하여 팔강변증을 통해 처방하였다는 점에서 의의가 있다. 두통이 해소되면서 사고 후 일시적으로 상승하였던 혈압이 정상화되었고 가슴이 답답하고 불안한 증상도 함께 감소하였다. 두통 외에도 신체 전반적 증상이 개선되었다는 점은 단순히 병인에 의한 증상 해소가 아니라 증후와 체질을 고려한 변증의 필요성을 시사한다.

본 증례는 다음과 같은 한계를 가진다. 본 증례가 편타성 손상 후 두통 환자에 대한 黃蓮解毒湯의 유의한 효과를 보였지만 1건의 증례에 불과하며 편타성 손상 후 두통 환자의 구체적인 임상에 관해 추가적 연구가 필요하다. 또한 黃蓮解毒湯 단독 치료가 시행되지 않았기 때문에 탕약의 효과가 명확하게 평가될 수 없었다는 한계점이 있으며, 병행된 침치료 및 주나치료 또한 증상 완화에 긍정적인 영향을 미쳤을 가능성을 고려해볼 수 있다.

마지막으로 黃蓮解毒湯의 항균, 항염 효과²⁶에 대한 많은 연구들이 이루어지고 있지만, 향후에 본 증례에서 유사한 증상에 대해 약리학적 효과와 적응증에 대한 연구들을 추가적으로 수행할 필요가 있을 것으로 사료된다.

V. 결 론

본 증례는 교통사고 이후 자생한방병원 한방내과에 입원한 두통 환자 1명에 대하여 黃蓮解毒湯 한약치료를 포함한 한방복합치료로 두통의 객관적 지표인 VNRS와 KHIT-6 score의 호전을 보였기에 보고하는 바이다.

참고문헌

1. Health Insurance Review and Assessment Service. 2023 automobile insurance medical expense statistic. Wonju: Health Insurance Review and Assessment Service: 2023.
2. Spitzer WO, Skovron ML, Salmi LR, Cassidy JD, Duranceau J, Suissa S, et al. Scientific monograph of the Quebec Task Force on Whiplash-Associated Disorder whiplash and its management. *Spine* 1995;20(8):1-73.
3. Cassidy JD, Carroll LJ, Côté P, Lemstra M, Berglund A, Nygren A. Effect of eliminating compensation for pain and suffering on the outcome of insurance claims for whiplash injury. *N Engl J Med* 2000;342(16):1179-86.
4. Stephen M, Foreman Arthur C. Croft Whiplash injuries. Seoul: The Korean Society of China Manual Medicine for Spine and Nerves: 2000, p. 315-25.
5. Chen HB, Yang KH, Wang ZG. Biomechanics of whiplash injury. *Chin J Traumatol* 2009 Oct; 12(5):305-14.
6. Drottning M, Staff PH, Sjaastad O. Cervicogenic headache (CEH) after whiplash injury. *Cephalalgia* 2002;22(3):165-71.
7. Headache Classification Committee of the International Headache Society (IHS) The international classification of headache disorders, 3rd edition. *Cephalalgia* 2018;38(1):1-211.
8. Arca KN, Halker Singh RB. The Hypertensive Headache: a Review. *Current Pain and Headache Reports* 2019;23(5):30.
9. Seo HJ, Sung JY, Oh JY, Lee YR, Kong GS, Song JY, et al. Case Series: Three Patients Treated with Traditional Korean Medicine for Acute Headache Attributed to Whiplash Injury. *J Int Korean Med* 2019;40(5):901-11.
10. Choi GA, Jung JH, Kim KO. A Case Report of Eo-hyeol headache(瘀血頭痛) Caused by Sequela of Traffic Accident. *J of Oriental Neuropsychiatry* 2008;19(2):299-312.
11. Yun YJ, Jin MH, Ahn SY, Hur HS, Hong HJ, Lee BR, et al. A Case Report of Tension Type Headache Patient with Dojuk-san. *J Int Korean Med* 2014;fal:239-42.
12. Calliet R. Soft tissue pain and disability. Seoul: Daehakseolim: 1994, p. 133-50.
13. Al-Khazali HM, Ashina H, Iljazi A, Lipton RB, Ashina M, Ashina S, et al. Neck pain and headache after whiplash injury: a systematic review and meta-analysis. *PAIN* 2020 May; 161(5):880-8.
14. Liu MY, Li N, Li WA, Khan H. Association between psychosocial stress and hypertension: a systematic review and meta-analysis. *Neurol Res* 2017;39(6):573-80.
15. Ji KY, Kim JW, Lee IS, Jeon SH, Park SH, Gang CW, et al. Clinical Practice Guideline of

- Korean Medicine-The Pattern Identification of the Eight Principles. Gyeonsan: NIKOM: 2022, p. 8, 41, 46.
16. Park HS. 臨床處方講座. Seoul: 大成醫學社: 2000, p. 167-71.
 17. Park SH, Hong JY, Kim WK, Shin JS, Lee JH, Ha IH, et al. Effects of SHINBARO2 on rat models of lumbar spinal stenosis. *Mediators of Inflammation* 2019;2019:7651470.
 18. Kim K, Priefer R. Evaluation of current post-concussion protocols. *Biomed Pharmacother* 2020 Sep;129:110406.
 19. Monaro M, Bertomeu CB, Zecchinato F, Fietta V, Sartori G, De Rosario Martínez H. The detection of malingering in whiplash-related injuries: a targeted literature review of the available strategies. *International journal of legal medicine* 2021; 135(5):2017-32.
 20. Holm LW, Carroll LJ, Cassidy JD, Hogg-Johnson S, Côté P, Guzman J, et al. The burden and determinants of neck pain in whiplash-associated disorders after traffic collisions: results of the Bone and Joint Decade 2000-2010 Task Force on Neck Pain and Its Associated Disorders. *Spine* 2008;33(4):S52-9.
 21. Anarte-Lazo E, Abichandani D, Rodriguez-Blanco C, Bernal-Utrera C, Falla D. Headache features in people with whiplash associated disorders: A scoping review. *Musculoskeletal Science and Practice* 2023;66:102802.
 22. Saccò M, Meschi M, Regolisti G, Detrenis S, Bianchi L, Bertorelli M, et al. The Relationship Between Blood Pressure and Pain. *The Journal of Clinical Hypertension* 2013;15(8):600-5.
 23. Kang JH, Jang SG, Lee H, Lee BR. The Clinical Study on 37 Cases of Whiplash Injury Patients which Caused by Traffic Accident. *The Journal of Korean Acupuncture & Moxibustion Medicine Society* 2002;19(3):180-91.
 24. Lee SY, Kwon HK, Lee SM. SHINBARO, a New Herbal Medicine with Multifunctional Mechanism for Joint Disease: First Therapeutic Application for the Treatment of Osteoarthritis. *Arch Pharm Res* 2011;34(11):1773-7.
 25. Shin MG. Clinical Traditional Herbalogy. Seoul: Yeonglimsa: 2010, p. 383, 411, 413-5.
 26. Kim DH, Park SJ, Jung JY, Kim SH, Byun SH, Yang KK, et al. Anti-inflammatory Effects of the Aqueous Extract of Hwangnyeonhaedok-tang in LPS-activated Macrophage Cells. *The Korea journal of herbology* 2009;24(4):39-47.