

요추체간유합술 후 발생한 만성 기능성 변비에 대한 한방치료 증례보고 1례

김경목
경희대학교 일반대학원 임상한의학과

A Case Report of Chronic Functional Constipation after Lumbar Interbody Fusion That Improved Following Comprehensive Traditional Korean Medicine Treatment

Gyeongmuk Kim
Dept. of Clinical Korean Medicine, Graduate School, Kyung Hee University

ABSTRACT

This case report describe the effectiveness of combination treatment with Korean medicine for chronic functional constipation after lumbar interbody fusion. A female patient was treated for constipation lasting more than 6 months after surgery for lumbar disc herniation. For assessment, we used a NRS and Health-related Quality of Life Instrument with 8-Item Questionnaire (HINT-8). To assess changes in stool appearance, we used the Bristol Stool Scale. After 2 months of treatment, the NRS decreased from 8 to 1, the HINT-8 total score increased from 25 to 13, and the Bristol stool scale also improved. This case suggests that combined treatment with herbal medicine can improve symptoms of chronic constipation.

Key words: functional constipation, lumbar interbody fusion, *Yukgunja-tang*

1. 서 론

요추 추간판 탈출증에 대해, 비수술 또는 보존적 치료 적용 후에 증상이 개선되지 않거나 근육, 조직, 신경 손상이 있는 경우 외과적 수술 방법이 시행될 수 있다¹. 그러나 수술 과정에서 혈액 손실 및 신경학적 결손이 나타날 수 있으며², 수술 중 투여되는 마취제와 통증 조절을 목적으로 하는 진통제 및 스테로이드 제제로 인해 교감신경의 활성화가

나타난다³. 이러한 신체 변화로 인해 수술 후 변비가 흔하게 나타날 수 있으며, 척추유합술 후 44.4%에서⁴, 대퇴골 골절로 수술이 필요한 71.7%에서 변비 발생이 보고되었다⁵. 변비는 대장 연동 운동의 저하로 인하여 원활한 배변 운동을 하지 못해 배변이 1주일에 2회 미만, 배변 시 굳은 변, 통증이나 출혈이 동반되는 경우로⁶, 변비에 대해 양방에서는 완화제의 투약, 관장과 좌약, 바이오피드백 등의 치료를 시행해 배변을 유도하나⁷, 수술 후 변비 발생에 대한 표준 가이드라인이 없어 일반 변비와 마찬가지로 대증적으로 접근하는 상황이다.

한의학적 변비 치료는 우선 虛實을 나누어 實秘는 熱秘, 氣秘로 虛秘는 氣虛便秘, 血虛便秘, 陰虛便秘, 冷秘로 구분하여 각각의 변증에 맞는 치법

· 투고일: 2024.04.27, 심사일: 2024.05.21, 게재확정일: 2024.05.23
· 교신저자: 김경목 서울시 동대문구 경희대로 23
경희대학교 한방병원 순환신경내과학교실
TEL: 02-958-9275 FAX: 02-958-9132
E-mail: kkm156@naver.com

과 처방을 활용한다.

본 증례에서는 측방요추체간유합술(Transforaminal Lumbar Interbody Fusion, TLIF) 수술 후 발생, 1년 이상 지속된 심한 변비 환자에 대해 침구치료 및 한약처방을 적용하여 증상의 호전을 보였기에 보고하고자 한다.

II. 증례

1. 환자 정보 : 여성/55세
2. 주소증 : 변비 NRS 8
 - 1) 1주일 1회 배변, 토끼똥과 같은 대변이 3-4덩이 나옴. Bristol Stool Chart Type 1에 해당
 - 2) 매 아침 식사 시 위완통을 느끼면서 속이 더부룩함, 구역감을 느낌
 - 3) 좌측 천추혈 수술 부위의 딱딱하고 팽 찬 느낌
 - 4) 관장하면 물과 토끼똥 같은 변이 나온 뒤로 검은색의 물이 배출됨
 - 5) 변비 증상이 지속되는 동안 중완 부위의 열감이 나타남
3. 발병일 : 2022년 9월
4. 치료기간 : 2024년 1월 12일~2024년 3월 22일
5. 과거력 및 수술력 : 2022년 9월 A정형외과에서 측방요추체간유합술(L4-L5) 시행
6. 가족력 : 없음
7. 현병력
상기 환자는 2022년 9월 요추 추간판탈출증(L4-L5) 진단 하에 Local 정형외과에서 측방요추체간 유합술 시행하였으며, 수술 완료 후 변

비 및 복통이 발생하였다. 변비 증상 지속되어 2022년 10월-2023년 10월 동안 8곳의 한의원에서 침 치료 및 한약치료 시행하였으나 증상 변화 없이 1주일에 1회 소량의 배변만 나타나는 양상이 지속되었다. 2023년 10월 Local 내과에서 대장내시경 및 복부초음파 검사 시행하였으나, 이상 없다는 소견을 받았다. 본원 내원 시까지 변비증상이 지속되었으며, 3-4주에 1번꼴로 무변상태를 답답하게 여겨 자가로 온수 관장을 시행하였다. 상기 변비 증상에 대하여 한방치료 원하여 2024년 1월 12일 ○○한방병원에 내원하였다.

8. 망문문질
 - 1) 수 면 : 입면난(入眠難), 다몽, 수면시간 5-6시간
 - 2) 식욕소화 : 식후위완통으로 염식(厭食), 소화불량, 식사량 적음(1/2공기)
 - 3) 구건/구갈 : 오후 구건(口乾), 구갈(口渴)
 - 4) 대 변 : 변비, 1회/1주
 - 5) 소 변 : 주간뇨 2-3회, 야간뇨 1회
 - 6) 한 출 : 오후에 두면부 열감과 함께 頭汗出
 - 7) 한 열 : 足冷
 - 8) 설 진 : 설태백(舌苔白)
 - 9) 맥 진 : 좌척맥침(左尺脈沈), 우관맥유력(右關脈有力)
 - 10) 복 진 : 좌하복부 압통(左下腹部 壓痛)
9. 치료 내용 : 침, 뜸, 부항치료는 환자가 내원한 2024년 1월 12일부터 2024년 3월 22일까지 외래에서 총 23회 이루어졌다.
 - 1) 한약 치료(Table 1)

Table 1. The Composition of the Herbal Prescription Used and the Duration of the Prescription

Herbal name	Herb	Daily dosage (g)
潤腸湯 <i>Yunjang-tang</i> 2024.1.19-2024.1.25		
Rehmanniae Radix	生地黃	16
Angelicae gigantis Radix	當歸	6
Scutellariae Radix	黃芩	4
Ponciri Fructus	枳實	4

Armeniaca Semen	杏 仁	4
Machili Cortex	厚 朴	4
Rhei Rhizoma	大 黃	4
Persicae Semen	桃 仁	4
Cannabis Fructus	麻 仁	4
Glycyrrhizae Radix	甘 草	3
<hr/>		
六君子湯加味 <i>Yukgunja-tang-gami</i> 2024.2.6-2024.2.15		
Pinelliae Tuber	半 夏	12
Atractylodis Rhizoma alba	白 朮	12
Fraxini Cortex	陳 皮	12
Poria Sclerotium	茯 苓	12
Ginseng Radix	人 蔘	12
Cinnamomi Cortex	肉 桂	12
Cistanches Herba	肉 蓯 蓉	12
Zingiberis Rhizoma	生 薑	8
Zizyphi Fructus	大 棗	8
Glycyrrhizae Radix	甘 草	4
<hr/>		
六君子湯加減 <i>Yukgunja-tang-gagam</i> 2024.2.19-2024.2.28		
Cyperis Rhizoma	香 附 子	16
Pinelliae Tuber	半 夏	12
Fraxini Cortex	陳 皮	12
Poria Sclerotium	茯 苓	12
Atractylodis Rhizoma alba	白 朮	12
Ginseng Radix	人 蔘	4
Sparganii Rhizoma	三 稜	8
Zedoariae Rhizoma	蓬 朮	8
Saussureae Radix	木 香	4
Amomi Semen	砂 仁	4
Glycyrrhizae Radix	甘 草	4
Zizyphi Fructus	大 棗	4
Zingiberis Rhizoma	生 薑	4
<hr/>		
滋陰養榮湯 <i>Jaemyangyeong-tang</i> 2024.3.6-2024.3.15		
Angelicae gigantis Radix	當 歸	16
Rehmanniae Radix	生 地 黃	12
Ginseng Radix	人 蔘	8
Liriopsis Tuber	麥 門 冬	8
Paeoniae Radix	芍 藥	8
Anemarrhenae Rhizoma	知 母	8
Phellodendri Cortex	黃 柏	8
Crataegi Fructus	山 查	8
Galli stomachicum Corium	鷄 內 金	8
Glycyrrhizae Radix	甘 草	4
Schizandrae Fructus	五 味 子	4

六君子湯加減 Yukgunja-tang-gagam 2024.3.19-2024.3.28

Cyperi Rhizoma	香附子	16
Pinelliae Tuber	半夏	12
Fraxini Cortex	陳皮	12
Poria Sclerotium	茯苓	12
Atractylodis Rhizoma alba	白朮	12
Codonopsis pilosulae Radix	黨參	16
Sparganii Rhizoma	三稜	8
Zedoariae Rhizoma	蓬朮	8
Saussureae Radix	木香	4
Amomi Semen	砂仁	4
Glycyrrhizae Radix	甘草	4
Zizyphi Fructus	大棗	4
Zingiberis Rhizoma	生薑	4

2) 침 치료 : 치료 1일 차부터 매 내원시 일회용 스테인리스 호침(0.20×30 mm, KMS, 한국)을 사용하여 中脘(CV12), 양측 天樞(ST25), 합곡(LI4), 商陽(LI1), 足三里(ST36), 太衝(LR3), 豐隆(ST40), 우측 太谿(KI3), 崑崙(BL60)을 주로 사용하여 일 1회 0.5 cm~1 cm 자입한 후 15분간 유침하였다.

3) 전침 치료 : 치료 1일 차부터 매 내원시 콘센트로 전원 작동되는 유선 전침기(STN-330, 스트라텍, 한국)를 사용하여 전침 치료를 시행하였다. 일회용 스테인리스 호침(0.20×30 mm, KMS, 한국)으로 양측 豐隆(ST40), 足三里(ST36)에 0.5~1 cm와 일회용 스테인리스 호침(0.30×0.60 mm, KMS, 한국)으로 좌측 腹結(SP14), 大橫(SP15)에 1~1.5 cm 자입하고 전선을 연결하였다. 3 Hz의 정전류(constant current), 전압은 통증 역치 바로 위 수준으로 15분간 적용하였다.

4) 뜸 치료 : 치료 1일 차부터 中脘(CV12), 양측 天樞(ST25)에 길이 10 mm, 두께 2-3 mm의 썬으로 이루어진 소애주를 환부에 올려놓은 뒤 열기를 느끼면 제거하는 직접구법을 3회 반복 시행하였다.

5) 부항 치료 : 치료 1일 차부터 매 치료마다 자율신경 기능실조와 불면 증상 등의 완화를 목적으로 배수혈에 건식부항을 15분간 시행하였다.

10. 평가 방법

환자의 주관적 불편감을 NRS score로 평가하였고, 경과의 평가를 위하여 브리스톨 대변척도(Bristol Stool scale)을 주 1회 환자에게 보여 주어 환자의 대변과 가장 유사한 단계를 확인하도록 하였다(Fig. 1). 또한 변비로 인한 삶의 질 측정을 위해 한국형 삶의 질 측정도구(health-related quality of life instrument with 8-items [HINT-8])척도를 사용하여 초진 당시 및 치료 종료 당시의 점수를 조사하였다. 또한, 치료시작 이후 2024년 1월 19일부터 2024년 3월 22일까지 매 외래 내원마다 증상에 대한 주관적 서술을 청취하여 증상의 변동사항과 유의미한 변화를 기록하였다.







Bristol Stool Chart	
Type 1	 Separate hard lumps, like nuts (hard to pass)
Type 2	 Sausage-shaped but lumpy
Type 3	 Like a sausage but with cracks on its surface
Type 4	 Like a sausage or snake, smooth and soft
Type 5	 Soft blobs with clear-cut edges (passed easily)
Type 6	 Fluffy pieces with ragged edges, a mushy stool
Type 7	 Watery, no solid pieces. Entirely Liquid

Fig. 1. The Bristol stool scale.

11. 치료 경과(Table 2)

- 1) 2024년 1월 19일에는 내원해 1월 16일 침치료 후 익일 아침 황금색 변 4덩이, 약 100 g의 변을 봤으며 장이 움직이는 느낌을 받음, 위완통은 지속되었다고 호소하였다.
- 2) 2024년 1월 22일 금일 아침 식사후 구역감 발생했으나 구토는 하지 않은 상태라 함. 1월 16일 보다 굵은 변, 저변보다는 적은 정도, 약 100 g 배변하였다.
- 3) 2024년 1월 25일 내원해 전일 토끼똥 같은 변, 2-3덩이(약 30 g), 울렁거리는 느낌이 덜하고, 두통은 심해졌음을 호소하였다.

- 4) 2024년 1월 30일 내원해 NRS 6, 1월 25일 전 침치료 후 4일간 대변, 1일 1회 토끼똥같은 대변 5-6덩이(약 50 g)
- 5) 2024년 2월 6일 NRS 6, 3일 1회 3-4덩이(약 30 g), 무변 시 두통과 위완통이 나타남을 호소했다.
- 6) 2024년 2월 8일 전일 상열감, 두통과 배가 팽찬 느낌으로 관장을 1회 시행하였다.
- 7) 2024년 2월 10일 NRS 6, 상열감, 불면을 호소, 위완통과 식입즉구 증상은 소실되었으나 무변 상태 지속되었다.
- 8) 2024년 2월 19일 NRS 5, 3일에 1회 탄자대 정도의 변(약 50 g), 침치료 당일은 중완부위 답답한 느낌 덜하며 2일 정도 지나면 중완, 상완혈 부위의 압박감이 발생하였다.
- 9) 2024년 2월 23일 무변 지속상태, 위완부 더부룩함이 지속된다 하였다.
- 10) 2024년 2월 26일 NRS 3, 전일 1일 1회, 썩빛 변 4덩이(약 200 g), 상열감은 없다고 하였다.
- 11) 2024년 3월 8일 NRS 4, 3월 3-5일 3일간 1일 1회, 길고 부드러운 변(약 200 g), 기상 후 변의를 느끼면서 연동운동을 느낀다. 자음양영당은 복용 시 눈이 빠지는 상열감을 느껴 저녁에만 복용하기로 하였다.
- 12) 2024년 3월 19일 NRS 2, 1-2일 1회, 바나나 같은 변(약 200 g) 식후비만 및 두통 약간 지속되어 육군자탕을 처방, 상열감으로 인삼은 4배 용량의 당삼으로 대체하였다.
- 13) 2024년 3월 22일 2일에 1회, 7 cm 정도의 대변(약 200 g). 금일은 3배 정도로 변을 붉, 배변 시 위장이 편함. NRS 초진 당시 8, 현재는 1로 낮아졌다 한다.

Table 2. Patient's Defaction Condition and Bristol Stool Chart Type

Date	Stool condition	Bristol stool chart type
2024.1.19	4 golden colored stools, about 100 grams	Type 4
2024.1.22	Coarse stools, less than last time, about 100 grams	Type 3
2024.1.25	Rabbit-like stools, 2-3 lumps (about 30 grams)	Type 1
2024.1.30	4 days of stool, 5-6 rabbit-like stools (about 50 grams) once per day	Type 1
2024.2.6	3-4 stools (about 30 g) every 3 days	Type 2
2024.2.8	Have performed one enema	Type 2
2024.2.10	Continued stoollessness	Type 2
2024.2.19	Bullet-sized stool (about 50 grams) once every 3 days	Type 2
2024.2.23	Continued stoollessness	
2024.2.26	4 wormwood-colored stools (about 200 g), once daily, all day	Type 3
2024.3.8	Once a day for 3 days, long, soft stools (about 200 grams)	Type 4
2024.3.19	Once every 1-2 days, stools the size of a banana (about 200 grams)	Type 4
2024.3.22	Once every 2 days, stool about 7 centimeters (about 200 grams)	Type 4

12. 평가 결과

1) NRS(Fig. 2)

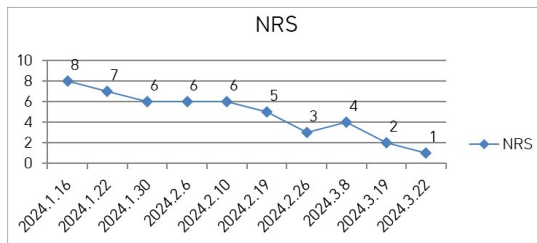


Fig. 2. Numeric rating scale changes.

2) HINT-8 score : HINT-8 도구는 2014년 질병 관리본부에서 개발되었으며 지난 일주일 동안 건강과 관련된 8문항을 측정하였다. 항목은 계단 오르기, 통증, 기운, 일하기, 우울, 기억, 잠 자기, 행복으로 구성되었고 4점 척도로 측정되었다. 점수가 높을수록 건강과 관련된 삶의 질이 낮음을 의미한다. HINT-8 total은 8개 문항을 합산한 결과로 점수가 높을수록 건강과 관련된 삶의 질이 낮음을 의미한다⁸. 치료 종결 시점에서 HINT-8 total score는 25에서 13으로 낮아진 것을 확인하였다.

Table 3. Health-related Quality of Life Instrument with 8-items Scores

2024.1.19.	2024.3.22.
I was unable to climb stairs. (4)	I had no difficulty climbing stairs at all. (1)
I had extreme pain. (4)	I had some pain (2)
I had no energy at all. (4)	I often had energy (2)
I was unable to work.(4)	I had some difficulty doing things (2)
I was always depressed (4)	I was never depressed at all (1)
I never had any trouble remembering things (1)	I never had any trouble remembering things (1)
I was unable to sleep.(4)	I had some difficulty sleeping. (2)
I was never happy.(4)	I was often happy. (2)

13. 연구윤리

본 연구는 치험 1례 보고로 임상연구심의위원회(Institutional Review Board, IRB)의 심의에서 심의면제를 받았다(IRB File No. P01-202404-01-034).

III. 고 찰

Rome IV 기준⁹에 따르면 기능성 변비란 과도한 힘주기, 덩어리지거나 딱딱한 변, 불편한 배변감, 직장항문이 막히거나 폐쇄되는 증상, 필요 시 수지 조작, 배변 횟수가 주 3회 미만으로 6가지 증상 중 2가지 이상이 변비 진단 6개월 전에 시작되고, 이 같은 증상이 3개월 동안 존재할 때를 말한다. 해당하는 6가지 증상은 과도한 힘주기, 덩어리지거나 딱딱한 변(Bristol stool form scale [BSFS] 1-2), 불완전한 배변감, 직장항문 폐쇄감/막히는 증상, 수지 조작(예, 수지 관장, 골반근육 지지)이 필요한 경우와 주 3회 미만의 배변 횟수이다. 앞의 5가지 증상은 전체 배변의 25% 이상에서 나타나야 한다. 또한, 복통이나 더부룩함(bloating)이 있더라도 주 증상이 아니어야 하며, 과민성 장증후군에 부합하지 않아야 한다. 기능성 변비는 배변장애형 변비, 서행성 변비, 정상통과형 변비의 세 가지 아형으로 나눌 수 있다. 본 증례의 경우 결장통과시간, 풍선 배출검사, 항문직장내압검사 등의 정밀검사는 시행하지 않았으나, 배변 횟수의 감소와 완하제 치료에 반응이 없는 등의 요소를 고려할 때 서행성 변비에 해당할 것으로 추정된다.

척추 수술 후 변비는 흔하게 나타나는 증상이며, 회복 및 삶의 질에 영향을 미치므로 조기에 관리를 시행해야 한다. 이에 신경외과에서 수술 당일 및 수술 이후 완하제를 투여해 수술 이후 변비를 방지하는 프로토콜 개발에 관련된 연구 또한 이루어졌다¹⁰. 그러나 이에 대한 임상연구는 활발히 이루어져 있지는 않다.

한의학적으로 변비를 치료할 때는 허실을 나뉘

환자에게 적합한 처방을 하는 것이 중요하다. 實秘는 熱秘와 氣秘(氣滯便秘)가 있는데, 熱秘는 六淫이나 폭음폭식 등으로 발생한 급성 변비에 해당하며 清熱潤腸하여 치료한다. 氣秘는 氣滯와 연관되어 심리적인 영향으로 발생하고 허증을 겸할 때도 있어 順氣導滯하여 치료한다. 虛秘는 허증에 기인하여 만성적으로 발생하는 경우로 氣虛便秘, 血虛便秘, 陰虛便秘, 冷秘(陽虛便秘)로 구분한다. 氣虛便秘는 대장이 운동을 충분히 하지 못하여 생기는 변비로 益氣潤腸하여 치료하고, 血虛便秘는 혈분부족으로 대변이 건조하여 발생하므로 養血潤燥하여 치료한다. 陰虛便秘는 폐병이나 고령으로 체내 음분이 부족해져 발생하기 때문에 滋陰補腎해야 하고, 冷秘인 陽虛便秘는 혈액순환이 부족해 下焦虛冷하여 장운동이 저하되어 발생하는 경우이기 때문에 溫陽通便해야 한다¹¹.

만성 변비는 虛秘 혹은 오랜 기간 경과하여 虛實挾雜으로 진행된 병증에 해당하는데 이런 경우에 양방에서 흔히 처방되는 완하제를 지속적으로 복용하면 장내 수분손실과 대장 기능저하로 허증 경향이 심화될 수 있다¹².

Zhu 등의 실험연구에 의하면 전기침 치료는 대장과 결장의 신경 전달 물질 Tryptophan hydroxylase 2(TPH)와 T-Hydroxytryptamine(5-HT)발현을 증가시킴으로써 위장관 운동성을 개선하는 것으로 보인다¹³.

침 치료의 경우, 여성 만성 변비환자의 침 치료 효과에 대한 체계적 문헌 고찰¹⁴에 따르면 배변의 횟수인 자발적 배변 횟수(SBM)과 완전 자발 배변 횟수(CSBM)에서 침, 전기침이 모두 유효한 효과를 보였으며, 양약 복용군과 유의미한 차이를 보이지 않았다. 대변의 성상을 파악하는 Bristol Stool Form Scale은 전침 치료군에서 모두 유의한 개선을 보였으며 치료 종료 후에도 그 효과가 지속되었고, 양약 복용군과 유의한 차이를 보이지 않았다. 이를 토대로 저자들은 양약 치료에 대해 호전이 없는 만성 변비 환자군에 침 치료가 유효하다고

주장하였다.

이전까지는 기능성 소화불량증¹⁵이나 Proton pump inhibitor에 반응하지 않는 역류성 식도염환자¹⁶에 대한 육군자탕의 효능이 주로 보고되어 왔지만, 국내를 중심으로 뇌졸중 후 침상안정 상태의 변비 환자에게 육군자탕을 적용해 호전을 보인 증례¹⁷나 과민성 장 증후군 환자에게 육군자탕가미를 적용해 호전시킨 증례¹⁸가 보고되는 등 하부위장관 질환 및 증후에 대해서도 육군자탕을 적용할 수 있다는 가능성을 보이고 있다.

본 환자는 내원 당시 이미 변비 증상으로 야채 위주의 식단을 통한 식이섬유 섭취, 1일 1.5-2 L 상당의 충분한 수분 섭취 외에도 소르비톨을 함유해 완하작용을 하는 푸룬 주스를 정기적으로 복용하며 8곳의 한의원에서 한약처방 및 침 치료를 받았음에도 주 1회 소량의 대변만 보는 상태로, 상기 병기에 입각하여 虛秘에 해당하는 것으로 간주하였다. 이에 《萬病回春》의 허증 변비 처방인 윤장탕(潤腸湯)을 가감하여 사용하였고, 배변 횟수가 증가한 것을 확인하였으나 두통 및 상열감이 나타나 약물을 변경하였다. 장기간 지속된 위장관 운동성 저하와 식욕저하, 중완 압통, 식입즉구(食入則嘔)에 입각하여 脾胃氣滯 및 虛秘로 변증하였다. 이에 대한 치료를 목적으로 治痰하면서 補脾胃하는 육군자탕을 다음 처방으로 선방하였다. 대장 연동운동 개선을 목적으로 육종용을 추가하여 투약하였고, 상기 위완부 증상의 개선과 배변의 양상 및 횟수 개선을 확인하였다. 이후에는 불면과 상열감을 조절하기 위해 향부자를 군약으로 조절하는 등의 가감을 시행하였다.

본 증례보고는 수술 이후 나타난 장기간의 변비 증상에 대해 흔히 떠올리기 쉬운 사하지제인 대황 이외에 육군자탕을 적용하여 증상의 호전 및 삶의 질의 개선을 보였다. 이에 양방에서 적용하는 사하지제를 대체하기 부담스러울 경우 환자의 병증과 증상에 따라 한약처방을 선방하여도 변비 증상을 개선시킬 수 있다는 데 의의를 둘 수 있다.

침, 전침, 직접구, 부항 등 복합치료로 치료가 구성되어 각각의 한의치료법이 증상 개선에 어느 정도 기여했는지 구분하기 어렵다는 점을 한계로 들 수 있으며, 입원이 아닌 외래 통원 환자로 환자의 복용 순응도를 정확히 파악하기 어려웠다는 점 또한 한계로 들 수 있다.

수술 후 나타나는 변비 증상에 대해 대규모로 설계된 상위 임상 시험이 필요할 것으로 사료된다.

참고문헌

1. Moon KM, Park IH. Factors Affecting the Occurrence of Constipation in Patients with Neurosurgical Spine Surgery: A Retrospective Study. *Journal of the Korea Academia-Industrial Cooperation Society* 2021;22(9):399-406.
2. Qi Z, Middleton JW, Malcolm A. Bowel dysfunction in spinal Cord injury. *Curr Gastroenterol Rep* 2018;20(10):47.
3. Kumar V, Vaish A, Vaishya R. Postoperative ileus after orthopedic and spine surgery: A critical review. *Apollo Medicine* 2020;17(1):16-21.
4. Martin NS, Nicolas RS, Gerhard H, Karl S, Enrico T, Oliver PG. Constipation after thoraco-lumbar fusion surgery. *Clin Neurol Neurosurg* 2014;126:137-42.
5. Davies EC, Green CF, Mottram DR, Pirmohamed M. The use of opioids and laxatives, and incidence of constipation, in patients requiring neck-of-femur (NOF)surgery: a pilot study. *J Clin Pharm Ther* 2008;33(5):561-6.
6. Lau M, Ford AC. Constipation in adults. *BMJ Clin Evid* 2015;2015:0413.
7. Shin JE, Park KS, Nam KW. Chronic Functional Constipation. *The Korean Journal of Gastroenterology* 2019;73(2):92-8.
8. Ministry of Health and Welfare. Validity and

- Reliability Evaluation for EQ-5D in Korea. Available from: <https://scienceon.kisti.re.kr/commons/util/originalView.do?cn=TRKO201300000474&dbt=TRKO&rn=>
9. Sobrado CW, Neto IJFC, Pinto RA, Sobrado LF, Nahas SC, Ceconello I. Diagnosis and treatment of constipation: a clinical update based on the Rome IV criteria. *J Coloproctol* 2018;38(2):37-144.
 10. Yue JK, Krishnan N, Wang AS, Chung JE, Etemad LL, Manley GT, et al. A standardized postoperative bowel regimen protocol after spine surgery. *Front Surg* 2023 Mar 17;10:1130223. doi: 10.3389/fsurg.2023.1130223.
 11. Committee of Digestive Diseases, National Korean Medicine College. Gastroenterology. 1st ed. Seoul: Koonja publisher; 2008, p. 189-96.
 12. Lee JY, Moon YJ, Chae HN, Moon G, Kwon YM, Baek DG. Two cases of treating chronic constipation patients with long-term use of laxatives using herbal medicine. *The Journal of Internal Korean Medicine* 2018;39(5):1052-60.
 13. Zhu X, Liu Z, Qu H, Niu W, Gao L, Wang Y, et al. The effect and mechanism of electroacupuncture at LI11 and ST37 on constipation in a rat model. *Acupunct Med* 2016;34(3):194-200.
 14. Kim SJ, Lee SW, Lee CH, Lee JM, Jang JB, Hwang DS. Systematic Review of the Efficacy of Acupuncture for Female Chronic Constipation. *The Journal of Korean Obstetrics & Gynecology*. 2023;36(3):46-61.
 15. Kusunoki H, Haruma K, Hata J, Ishii M, Kamada T, Yamashita N, et al. Efficacy of Rikkunshito, a traditional Japanese medicine (Kampo), in treating functional dyspepsia. *Intern Med* 2010;49(20):2195-202.
 16. Tominaga K, Iwakiri R, Fujimoto K, Fujiwara Y, Tanaka M, Shimoyama Y, et al. Rikkunshito improves symptoms in PPI-refractory GERD patients: a prospective, randomized, multicenter trial in Japan. *J Gastroenterol* 2012;47(3):284-92.
 17. Jung MH, Kim KM, Son JH, Moon SG, Jeong WS, Kwon SW, et al. Three Cases of Treating Constipation in Bedridden Post-Stroke Patients Using Yukgunja-Tang. *The Journal of Stroke and Cerebrovascular Diseases* 2017;18(1):31-5.
 18. Gil BH, Park JS, Cho HM, Jeong DH, Jeong YK, Won JY, et al. A Case Report of Irritable Bowel Syndrome in a Patient that Improved with Banhasasim-tang and Yukgunja-tang-gami. *The Journal of Internal Korean Medicine* 2020; 41(5):877-84.

【Appendix 1】 Health-related quality of life instrument with 8-items

HINT-8 설문지

지난 1주일 동안 귀하의 건강과 관련된 질문입니다.

보기를 읽고 귀하의 상태를 가장 잘 표현하는 것을 선택하여 주십시오.

- 나는 계단을 오르는 데 어려움이 전혀 없었다.
- 나는 계단을 오르는 데 어려움이 약간 있었다.
- 나는 계단을 오르는 데 어려움이 많이 있었다.
- 나는 계단을 오를 수 없었다.

- 나는 전혀 통증이 없었다.
- 나는 약간 통증이 있었다.
- 나는 심한 통증이 있었다.
- 나는 극심한 통증이 있었다.

- 나는 항상 기운이 있었다.
- 나는 자주 기운이 있었다.
- 나는 가끔 기운이 있었다.
- 나는 전혀 기운이 없었다.

- 나는 일을 하는 데 어려움이 전혀 없었다.
- 나는 일을 하는 데 어려움이 약간 있었다.
- 나는 일을 하는 데 어려움이 많이 있었다.
- 나는 일을 할 수 없었다.

- 나는 전혀 우울하지 않았다.
- 나는 가끔 우울했다.
- 나는 자주 우울했다.
- 나는 항상 우울했다.

- 나는 기억하는 데 어려움이 전혀 없었다.
- 나는 기억하는 데 어려움이 약간 있었다.
- 나는 기억하는 데 어려움이 많이 있었다.
- 나는 전혀 기억을 할 수 없었다.

- 나는 잠을 자는 데 어려움이 전혀 없었다.
- 나는 잠을 자는 데 어려움이 약간 있었다.
- 나는 잠을 자는 데 어려움이 많이 있었다.
- 나는 잠을 잘 수 없었다.

- 나는 항상 행복했다.
- 나는 자주 행복했다.
- 나는 가끔 행복했다.
- 나는 전혀 행복하지 않았다.