



Endovascular Treatment of Aortic Dissection due to Suture Line Dehiscence after Aortic Graft Replacement for Type A Aortic Dissection: A Report of Two Cases

A형 대동맥박리의 대동맥 이식편 치환술 후 봉합선 열개의 혈관내 치료: 2건의 증례 보고

Woo Jin Shim, MD, Young Hwan Kim, MD*

Department of Radiology, Daegu Catholic University Medical Centre, Catholic University of Daegu College of Medicine, Daegu, Korea

Aortic anastomotic leak is an uncommon complication after ascending aortic replacement for acute aortic dissection. Redo-surgery is the traditional standard treatment despite high mortality and morbidity. Recently, endovascular treatment has been attempted as an alternative approach in a few case reports. Here, we present two cases of aortic anastomotic leak due to suture line dehiscence after aortic graft replacement for type A aortic dissection, which were successfully treated by coil with subsequent N-butyl cyanoacrylate embolization and an Amplatzer™ vascular plug.

Index terms Aortic Dissection; Anastomotic Leak; Endovascular Treatment

서론

대동맥 문합부 누출(aortic anastomotic leak)은 대동맥 박리의 치료를 위한 대동맥 이식편 치환술 후 발생할 수 있는 드문 합병증으로 주로 원위부 문합 부위에 발생하여 가성 내강(false lumen)으로 앞방향 혈류(antegrade flow)를 일으켜 남아있는 대동맥을 확장시킬 수 있다(1). 특히 가성 내강이 점진적으로 커져 대동맥의 직경이 6 cm 이상되거나 1년에 1 cm 이상 직경이 증가하는 경우, 그리고 가성동맥류가 발생하는 경우에는

Received November 23, 2023
Revised January 4, 2024
Accepted January 25, 2024
Published Online April 29, 2024

***Corresponding author**

Young Hwan Kim, MD
Department of Radiology,
Daegu Catholic University
Medical Centre, Catholic University
of Daegu College of Medicine,
33 Duryugongwon-ro 17-gil,
Nam-gu, Daegu 42472, Korea.

Tel 82-53-650-4328
Fax 82-53-650-4339
E-mail yhkim68@cu.ac.kr

This is an Open Access article distributed under the terms of the Creative Commons Attribution Non-Commercial License (<https://creativecommons.org/licenses/by-nc/4.0>) which permits unrestricted non-commercial use, distribution, and reproduction in any medium, provided the original work is properly cited.

파열의 위험성이 있어 치료가 필요하다. 또한 근위부 문합 부위에 발생하여 역방향 혈류(retrograde flow)를 통해 대동맥 판막 부전을 일으킬 경우나 이식 편 감염이 동반된 경우에도 반드시 치료가 필요하다(2).

대동맥 문합부 누출의 치료로는 재수술이 전통적인 치료 방법으로 추천되나 최근에는 중재적 치료 기술과 기구의 발전으로 인해 개흉술 대신 혈관 마개(vascular plug)나 코일을 이용한 색전술 및 스텐트 그래프트 설치술과 같은 혈관내 치료를 통해 성공적으로 합병증을 치료한 증례들이 드물게 보고되고 있다(3-7). 그러나 문합부 누출의 위치 또는 가성 내강으로의 혈류 속도의 차이에 따라 적절한 색전 물질을 다르게 선택하여 치료한 것을 보고한 증례는 없다. 이에 저자들은 A형 대동맥박리의 치료인 대동맥 이식편 치환술 후 봉합선 열개로 인해 발생한 대동맥 문합부 누출을 코일(Concerto, Micro Therapeutics, Irvine, CA, USA)과 N-butyl cyanoacrylate (이하 NBCA; Histoacryl, B. Braun, Melsungen, Germany)로 색전술을 시행한 증례와 Amplatzer™ vascular plug (이하 AVP) type II (Abbott Medical, Plymouth, MN, USA)로 성공적으로 치료한 증례를 보고하고자 한다.

증례 보고

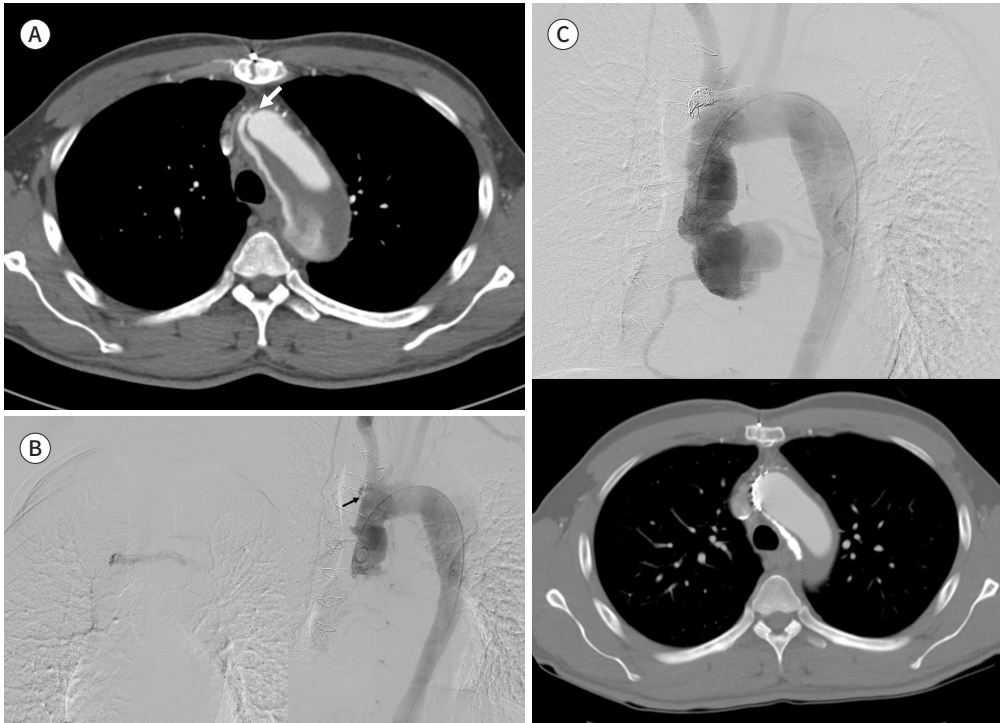증례 1

A형 대동맥 박리로 7개월 전 상행 흉부대동맥과 반대동맥궁 이식편 치환술(hemiarch replacement)을 받은 병력이 있는 55세 남자 환자가 남아있는 대동맥궁과 하행 흉부대동맥 가성 내강(false lumen)의 점진적인 확장을 주소로 내원하였다. 대동맥 이식편 치환술 5일 후 촬영한 흉부 전산화단층 혈관조영술(CT angiography; 이하 CTA)에서 대동맥궁에 잔여 박리(residual dissection)가 관찰되었으며 이식편 원위부 문합 부위에서 가성 내강으로 조영제의 유출이 보여 봉합선 열개에 의한 문합부 누출로 진단하였다(Fig. 1A). 6개월 후 시행한 추적 조영증강 흉부 CT에서 대동맥궁 가성 내강의 직경이 수술 후 5일째 CT와 비교하여 10 mm 증가하였으며 문합부 누출도 증가하였다. 대동맥궁과 하행 흉부대동맥의 가성 내강은 좌측 신동맥 기시 부위에서 진강으로 재진입 소견을 보여 문합부 누출 부위로부터 앞방향 혈류(antegrade flow)와 재진입 부위로부터의 역방향 혈류(retrograde flow)를 동시에 받고 있었다.

가성 내강의 직경이 단기간에 급격히 증가하여 문합부 누출의 치료가 필요함을 설명하였으나 환자가 수술에 대한 거부 의사를 표하여 개흉술이 아니라 누출 부위에 대한 혈관내 치료를 시도하고자 하였다. 누출 부위가 대동맥궁 분지 혈관이 나오기 전 상행대동맥의 문합 부위여서 스텐트 그래프트는 우회로(bypass)를 비롯한 수술적인 방법의 보완 없이는 어려웠으며 혈관조영술을 시행하여 누출 부위의 위치, 크기와 혈류 속도를 파악한 후 코일, NBCA, AVP 등과 같은 색전 물질 중 가장 적합한 것을 선택하고자 하였다.

우측 넓다리동맥(femoral artery)을 천자하여 5 Fr 카테터(Royal Flush® High-Flow Catheter, Cook, Bloomington, IN, USA)로 시행한 상행 흉부대동맥 조영술에서 팔머리동맥(brachiocephalic artery) 직상방의 원위부 문합 부위에서 조영제의 극소 누출(pinpoint leakage)이 대동맥

Fig. 1. A 55-year-old male presented with progressive false lumen enlargement in the aortic arch after ascending aortic graft replacement and hemiarch replacement for treatment of acute type A aortic dissection. **A.** Contrast-enhanced CT image obtained five days after ascending aortic replacement shows contrast leakage into the false lumen in the aortic arch (arrow). **B.** Thoracic contrast aortography (right) shows a leak at the distal anastomosis of the aortic graft replacement just below the orifice of the right brachiocephalic artery (arrow). False lumen angiography (left) shows sluggish antegrade dissecting flow in the aortic arch. **C.** Post-embolization thoracic aortography (top) shows occlusion of the aortic anastomotic leak and false lumen flow in the aortic arch. Contrast enhancement chest CT scan obtained five months after embolization (bottom) shows complete occlusion of anastomotic leak and false lumen by coils and N-butyl cyanoacrylate.



궁 가성 내강으로 관찰되며 매우 느린 혈류를 보였다(Fig. 1B, right). 이와 같이 가성 내강의 혈류가 매우 느린 원인은 문합부 누출 부위가 극소이며 좌측 신동맥 기시 부위에 있는 재진입 부위를 통한 역방향 혈류에 기인한 것으로 판단되었다.

상행대동맥 진강(true lumen)을 통해 누출 부위를 통과하여 대동맥궁 가성 내강으로의 유도철사 진입을 시도하였으나 상행대동맥과 누출 부위 그리고 대동맥궁 가성 내강이 급격한 경사를 보여 실패하였다. 진강을 통한 문합부 누출 부위 통과가 어렵다고 판단되어 가성 내강을 통한 문합부 누출 부위 통과가 차선책으로 시도되었다. 다행히 조영증강 흉부 CT상 좌측 신동맥 기시 부위에 재진입 부위가 있어 재진입 부위를 통해 유도철사를 대동맥궁 가성 내강으로 성공적으로 진입시켰다(Fig. 1B, left). 대동맥궁의 가성 내강에서 문합부 누출 부위를 통과시켜 진강으로 유도철사를 진입시킨 후, 색전술을 시행할 색전 물질을 선택하였다. 문합부 누출 부위가 팔머리동맥에 매우 근접하여 AVP는 팔머리동맥을 막을 우려가 있고 가성 내강 혈류가 빠르지 않아 색전 물질로 코일을 선택하였으며 코일 색전술 후 대동맥궁의 잔여 가성 내강은 NBCA로 보강하여 폐색효과를 극대화하고자 하였다.

1.98 F 미세도관(MastersParkway, Asahi Intecc, Pathumthani, Thailand)을 문합부 누출 부위에 위치시킨 후 코일이 진강 내로 들어가지 않고 문합부와 가성 내강만 색전할 수 있도록 분리 가능한 코일인 Concerto를 사용하였으며 직경 10 mm, 길이 30 cm 코일 1개, 직경 6 mm, 길이 20 cm 코일 2개, 직경 5 mm 길이 15 cm 코일 1개, 직경 4 mm, 길이 10 cm 코일 1개로 성공적으로 문합 부위를 색전하였다.

이후 색전 효과를 보강하고 코일의 이동을 막기 위해 대동맥궁 잔여 가성 내강 혈류는 NBCA와 Lipiodol (Lipiodol® Ultra-Fluide, Guerbet, Aulnay-sous-Bois, France)을 1:1로 혼합한 용액을 주입하여 폐색시켰다.

색전술 후 시행한 흉부대동맥 조영술에서 문합부 누출은 완전히 폐색되었으며 대동맥궁 가성 내강은 NBCA로 채워져서 문합부 누출 부위로부터 가성 내강으로의 앞방향 혈류는 소실되었다(Fig. 1C, top). 수술 후 특별한 합병증 없이 환자는 퇴원하였다.

수술 5개월 후 시행한 추적 흉부 CTA에서 문합부 누출 부위와 대동맥궁 가성 내강의 혈류는 코일과 NBCA로 폐색되었으며 하행 흉부대동맥의 가성 내강에는 혈전이 형성되었고 가성 내강의 직경도 수술 직전 CT와 비교하여 20 mm 감소하였다(Fig. 1C, bottom).

증례 2

A형 대동맥 박리로 1년 전 상행 흉부대동맥과 반대동맥궁 이식편 치환술(hemiarch replacement)을 받은 병력이 있는 52세 남자 환자가 증례 1과 같은 주소로 내원하였다. 대동맥 이식편 치환술 7일 후 촬영한 흉부 CTA에서 봉합선 열개에 의한 문합부 누출이 관찰되었으며 1년 후 시행한 추적 조영증강 흉부 CT에서 대동맥궁의 가성 내강의 직경이 12 mm 이상 증가하였으며 문합부 누출 부위의 직경도 증가하였다(Fig. 2A). 대동맥궁과 하행 흉부대동맥의 가성 내강은 좌측 신

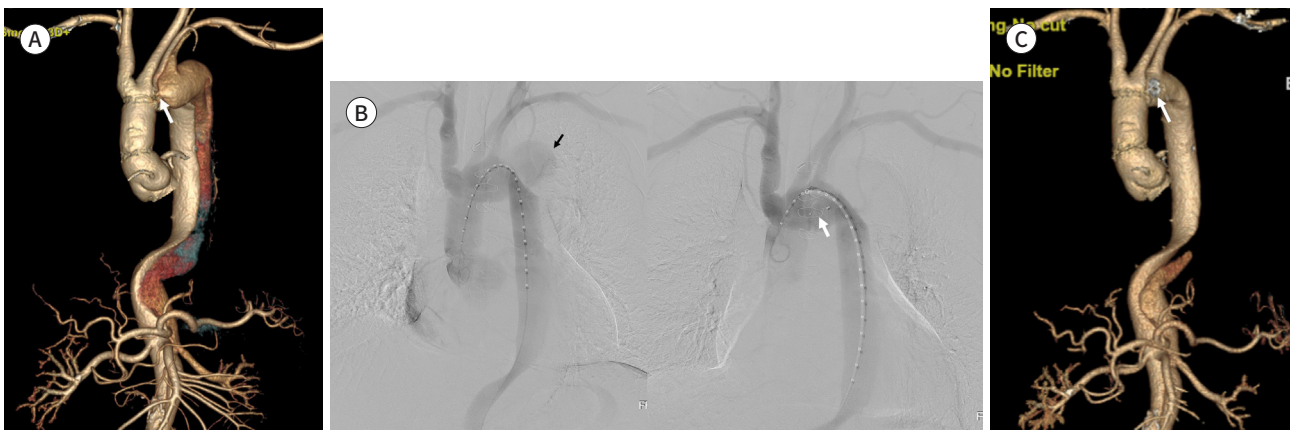
Fig. 2. A 52-year-old male presented with progressive enlargement of false lumen in the aortic arch after aortic surgery.

A. CT angiography shows an aortic anastomotic leak in the aortic arch (arrow).

B. Thoracic aortography (left) shows a large dissecting aneurysm in the aortic arch (arrow). Thoracic aortography after deployment of AVP type II (right) shows complete occlusion of aortic anastomotic leak (arrow) as well as dissecting false lumen in the aortic arch.

C. CT angiography obtained 10 months after deployment of AVP type II shows complete occlusion of aortic anastomotic leak by AVP type II (arrow) and thrombotic false lumen in the descending thoracic aorta.

AVP = Amplatzer™ vascular plug



동맥 기시 부위와 좌측 온영덩동맥(common iliac artery)에서 진강으로 재진입 소견을 보였다.

환자가 수술에 대한 거부 의사를 보여 혈관내 치료를 시도하였다. 누출 부위가 좌측 온목동맥(common carotid artery)과 좌측 빗장밑동맥(subclavian artery)과 인접해 있어서 스텐트 그래프트의 사용은 온목동맥과 빗장밑동맥의 폐색을 야기할 수 있어서 고려하지 않았다.

좌측 넙다리동맥을 천자하여 유도철사를 진강 내로 진입시킨 후 5 Fr 카테터로 시행한 흉부대동맥 조영술에서 좌측 온목동맥과 좌측 빗장밑동맥 기시 부위와 인접한 원위부 문합 부위에서 조영제의 유출이 있었으며 대동맥궁에 큰 박리성 동맥류가 보이고 하행 흉부대동맥에는 가성 내강으로의 앞방향 박리성 혈류가 빠르게 관찰되었다(Fig. 2B, left). 증례 1과는 달리 가성 내강의 빠른 앞방향 혈류로 인해 코일이나 NBCA와 같은 색전 물질들은 이동(migration)의 염려로 인해 사용이 어려울 것으로 판단되어 AVP type II를 색전 물질로 선택하였다. 문합부 누출 부위가 대동맥궁의 앞가쪽(anterolateral)에 위치하고 있어 진성 내강에서 문합 부위를 통한 유도철사의 가성 내강으로의 진입이 어렵다고 판단되어 좌측 온영덩동맥의 재진입 부위를 통해 가성 내강으로 유도철사를 진입시킨 후 가성 내강에서 문합부 누출 부위의 통과를 시도하였다. 성공적으로 문합 부위를 통해 유도철사를 진강 내로 통과시킨 후 7 F 혈관초(Flexor Shuttle Sheath Introducer, Cook)를 진강 내에 진입시켰다. 원위부 문합 누출 부위가 좌측 온목동맥, 좌측 빗장밑동맥 기시 부위와 근접해 있으나 거리가 7 mm 정도 떨어져 있어 직경 12 mm의 AVP type II를 사용하면 분지 혈관 기시 부위를 덮지 않을 것으로 판단하였다. 첫 번째 원반만 진강 내에서 전개(deploy) 한 후 부드럽게 당겨서 대동맥궁 혈관 벽에 밀착한 다음 두 번째와 세 번째 원반은 가성 내강 내에서 전개했다. 성공적으로 AVP를 설치한 후 시행한 상행 흉부대동맥 조영술에서 문합부 누출 부위는 폐색되었으며 대동맥궁의 박리성 동맥류도 소실되었다(Fig. 2B, right).

수술 후 특별한 합병증 없었으며 수술 10개월 후 시행한 추적 흉부 CTA에서 문합부 누출 부위는 AVP로 막혀있으며 대동맥궁의 가성 내강의 혈류는 소실되었다(Fig. 2C).

고찰

대동맥 문합부 누출은 대동맥 이식편 치환술 후 대동맥 인공삽입물과 대동맥 사이의 봉합선 열개(suture dehiscence)를 통해 가성 내강으로 혈류가 유입되는 것으로 정의한다(3). 대동맥 문합부 누출을 일으킬 수 있는 위험 인자들로는 동맥벽의 석회화(calcification) 혹은 변성(degeneration), 수술 의사의 지식 및 경험 부족(unqualified surgical technique), 감염, 마르판 증후군, 개방된 가성 내강(patent false lumen) 등이 있으며 수술 시 박리된 대동맥 층의 보강을 위해 생물학적 아교(biologic glue)를 사용할 경우 대동맥벽의 괴사를 유발하여 문합부 누출을 야기할 수 있다는 보고도 있다(1, 3, 8).

문합부 누출은 CTA와 경식도 심초음파검사(transesophageal echocardiography)로 진단될 수 있으며 Wu 등(3)은 문합부 누출 부위의 위치와, 혈액학적 소견에 따라 3가지 형태로 분류하고 있다. 1형은 근위부 문합 부위의 누출로 인해 상행 흉부대동맥과 우심방 사이에 셋길(fistula)이 발생한 경우로 우심부전을 야기할 수 있다. 2형은 근위부 또는 원위부 문합 부위에 누출이 발생하여 가

성동맥류를 만든 경우로 파열의 위험성이 있으므로 적절한 시기에 치료가 필요하다. 3형은 대부분 무증상으로 수술 후 추적 검사에서 우연히 발견되는 경우가 대부분으로 원위부 문합 부위에 누출이 발생하여 개방된 가성 내강으로의 앞방향 혈류가 생겨 가성 내강의 점진적인 확장을 일으키는 경우이다. 본 증례들의 경우 3형 대동맥 문합부 누출에 해당하는 경우로 추적 CTA에서 우연히 발견되었으며 점진적인 가성 내강의 확장 소견을 보여 치료가 필요하였다.

대동맥 문합부 누출의 전통적인 치료 방법은 재수술이지만 유착으로 인해 기술적으로 쉽지 않으며 고령이거나 동반 질환이 있는 경우는 수술 후 사망률이 높다. 특히 대동맥궁에 개방된 가성 내강이 있는 경우는 수술 시 체외순환(extracorporeal circulation)과 지속적인 뇌관류(cerebral perfusion)가 필요하므로 수술 후 합병증으로 인한 이환율과 사망률이 증가할 수 있다(2). 따라서 최근에는 수술 고위험군에서 비교적 덜 침습적인 다양한 경피적 혈관내 치료 방법들이 시도되고 있다. 스텐트 그래프트는 가성동맥류나 대동맥 박리를 치료하는 데 있어 효과적인 중재적 시술로 널리 알려져 있다. Hashizume 등(7)은 스텐트 그래프트를 이용하여 대동맥 문합부 누출의 성공적인 치료를 보고하였으나 근위부 하행 흉부대동맥 이식편 치환술 후 발생한 문합부 누출로 스텐트 그래프트 설치 시 좌측 온목동맥과 팔머리동맥 기시 부위와의 안전한 거리가 확보되어 있었다. 본 증례들의 경우와 같이 A형 대동맥박리의 경우 상행 흉부대동맥과 반동맥궁 이식편 치환술을 시행하므로 문합부 누출 부위가 상행 흉부대동맥이나 대동맥궁에 있다. 이러한 경우 스텐트 그래프트로 치료한다면 팔머리동맥 혹은 좌측 온목동맥, 좌측 빗장밑동맥까지 스텐트 그래프트가 설치되어 뇌관류의 장애를 초래하여 심각한 합병증이 발생할 수 있어 적합하지 않은 치료법으로 생각된다. Nørgaard 등(6)은 상행 흉부대동맥류의 치료를 위해 시행한 상행흉부대동맥 이식편 치환술 후 발생한 문합부 누출을 코일을 사용하여 성공적으로 치료한 1예를 보고하였다. 누출은 원위부 문합 부위에 발생하여 작은 가성동맥류를 형성하는 Wu 분류(3)에 따르면 2형에 해당하였으며 미세도관으로 누출 부위를 통과시킨 후 가성동맥류를 코일로 색전하였다. 하지만 가성동맥류의 크기가 클 경우 코일만으로 완전 색전이 어려우며 누출 부위는 폐색이 되지 않을 수 있으므로 추후 추적 관찰 시 가성동맥류가 재발할 가능성을 배제할 수 없다. 또한 개방된 가성 내강으로의 앞방향 혈류가 발생하는 3형의 경우 빠른 혈류로 인해 시술 중 코일의 이동이 발생할 수 있는 단점이 있어 문합부 누출의 색전 물질로서 코일은 사용이 제한적일 수밖에 없다.

이러한 코일의 단점을 극복하기 위해 Bouassida 등(4)과 Pu 등(5)은 각각 AVP type II와 Amplatzer™ duct occlude (이하 ADO) type II를 사용하여 문합부 누출 부위를 성공적으로 폐색시킨 증례들을 보고하였다. 아직까지 문합부 누출 부위를 막는 데 특화되어 고안된 Amplatzer™ occluder는 없지만 Wu 등(3)은 ventricular septal defect (이하 VSD) occluder, ADO type I, II, AVP type II, III 등 5종류의 다른 Amplatzer™ occluder를 사용하여 문합부 누출을 치료하였다. 적절한 Amplatzer™ 기구를 선택할 때 고려해야 할 사항으로는 대동맥 판막, 관상동맥과 대동맥궁 분지 혈관 기시 부위와 문합부 누출 부위와의 충분한 거리이다. 만약 충분한 거리가 확보되지 않은 상태에서 Amplatzer™ 기구를 사용할 경우 분지 혈관 기시 부위를 폐색시켜 원하지 않은 심각한 합병증을 초래할 수 있다. 또한, 사용하는 전달 혈관초(delivery sheath)의 직경이 작고 유연성(flexibility)이 뛰어나 쉽게 대동맥궁과 같은 굴곡진 부위를 지나 작은 문합부 누출 부위를 통과

할 수 있어야 한다. 따라서 VSD occluder와 ADO type 1보다는 ADO type II, AVP type II, III가 적절하며 문합부 누출 부위에서 대동맥궁 분지 혈관과의 거리와 문합부 누출 부위의 크기에 따라 적절한 크기의 Amplatzer™ 기구를 선택하여야 한다. 마지막으로 고려할 사항으로는 진강 내로 기구가 돌출되지 않도록 하여야 한다. VSD occluder, ADO, AVP type III의 경우 2개의 원반으로 구성되어 있어 설치 시에 진강 내로 기구가 돌출되지 않으나 AVP type II의 경우 2개의 원반과 1개의 원통으로 구성되어 있어 진강 내로 1개의 원반만 전개되도록 설치하여야 하며 원반 형태가 아닌 AVP type I, IV는 문합부 누출 부위의 색전 물질로는 적절치 않다.

본 증례들은 개방된 가성 내강으로의 앞방향 혈류가 발생하는 3형의 문합부 누출로 증례 1의 경우 문합부 누출 부위의 크기가 극소이고 팔머리동맥과 인접해 있어 Amplatzer™ 기구의 사용이 어려웠으며, 코일의 경우 시술 중 이동의 염려가 있었으나 혈관조영술에서 가성 내강의 혈류 속도가 재진입 부위로부터의 역방향 혈류로 인해 매우 느리게 관찰되어 색전 물질로 선택할 수 있었다. 분리 가능한 코일을 사용하였으며 코일을 분리하기 전에 코일의 안전성을 확인한 다음 성공적으로 코일을 전개하였다. 또한 시술 후에도 추적 관찰에서 누출 부위를 통한 압력으로 인해 코일이 이동할 가능성을 배제할 수 없어 대동맥궁의 가성 내강을 NBCA로 폐색시켰다. 시술 20개월 후 추적 CTA에서 코일의 이동은 보이지 않으며 문합부 누출 부위의 재발도 없었고 대동맥궁과 하행 흉부대동맥의 가성 내강은 모두 소실되어 정상 대동맥 혈관벽으로 재모형화(remodeling)되었다. 증례 2의 경우 혈관조영술에서 가성 내강의 혈류가 빨라 코일의 사용은 어려워 색전 물질로 AVP type II를 선택하였으며 문합부 누출 부위와 대동맥 분지 혈관과의 거리가 7 mm 정도여서 대동맥 혈관 분지를 덮지 않기 위해 직경 12 mm의 AVP type II를 설치하였다. AVP를 전개할 때 진강 내로 AVP가 돌출되는 것을 막기 위해 AVP의 원반 부위를 전개한 후 가볍게 당겨서 대동맥벽에 AVP 원반 부위를 밀착시킨 후 가성 내강에서 원통 부위와 나머지 원반 부위를 전개한 후 부드럽게 밀어서 누출 부위를 막은 후 AVP를 분리하였다. 시술 후 시행한 혈관조영술과 추적 CTA에서 문합부 누출 부위는 성공적으로 폐색되었으며 진강 내로 AVP가 돌출되지 않고 대동맥에 밀착된 것을 확인할 수 있었다.

결론적으로 코일, NBCA, 그리고 AVP type II를 이용한 경피적 혈관내 치료는 대동맥 문합부 누출의 치료에 있어 수술을 대체할 수 있는 안전하고 효과적인 시술이라 생각되며, 환자마다의 혈류 속도와 대동맥 문합부 누출의 위치에 따라 적절한 색전 물질을 선택하여야 한다.

Author Contributions

Conceptualization, K.Y.H.; formal analysis, all authors; investigation, all authors; supervision, K.Y.H.; validation, K.Y.H.; writing—original draft, all authors; and writing—review & editing, all authors.

Conflicts of Interest

The authors have no potential conflicts of interest to disclose.

ORCID iDs

Woo Jin Shim  <https://orcid.org/0000-0002-6613-9318>

Young Hwan Kim  <https://orcid.org/0000-0002-2545-6923>

Funding

None

REFERENCES

1. Tanaka H, Okada K, Kawanishi Y, Matsumori M, Okita Y. Clinical significance of anastomotic leak in ascending aortic replacement for acute aortic dissection. *Interact Cardiovasc Thorac Surg* 2009;9:209-213
2. Kobuch R, Hilker M, Rupprecht L, Hirt S, Keyser A, Puehler T, et al. Late reoperations after repaired acute type A aortic dissection. *J Thorac Cardiovasc Surg* 2012;144:300-307
3. Wu W, Ke Y, Zhao H, Huang L, Pu J. Trans-catheter closure of aortic anastomosis leak after aortic replacement: classifications and techniques. *J Thorac Dis* 2020;12:4883-4891
4. Bouassida I, Meyrignac O, Marcheix B, Revel-Mouroz P, Rousseau H. Treatment of postoperative distal anastomotic endoleak with the amplatzer vascular plug II in chronic aortic arch dissection: a case report. *J Thorac Cardiovasc Surg* 2018;155:e7-e10
5. Pu J, Huang L, Wu W. Transcatheter closure of anastomotic leakage after aortic surgery for type A dissection with the amplatzer duct occluder II. *Cardiovasc Intervent Radiol* 2017;40:1274-1277
6. Nørgaard A, Andersen LI, Haahr PE, Justesen P. Coil embolization of an anastomotic leak after ascending aorta replacement. *Acta Radiol* 2008;49:510-512
7. Hashizume K, Shimizu H, Koizumi K, Inoue S. Endovascular aneurysm repair using the periscope graft technique for thoracic aortic anastomotic pseudoaneurysm. *Interact Cardiovasc Thorac Surg* 2013;16:553-555
8. Concistrè G, Casali G, Santaniello E, Montalto A, Fiorani B, Dell'Aquila A, et al. Reoperation after surgical correction of acute type A aortic dissection: risk factor analysis. *Ann Thorac Surg* 2012;93:450-455

A형 대동맥박리의 대동맥 이식편 치환술 후 봉합선 열개의 혈관내 치료: 2건의 증례 보고

심우진 · 김영환*

대동맥 문합부 누출은 급성 대동맥 박리의 치료인 상행 대동맥 치환술 후 발생할 수 있는 흔하지 않은 합병증이다. 대동맥 문합부 누출의 치료로는 재수술이 전통적인 치료 방법으로 추천되나 높은 사망률과 이환율을 보인다. 최근에는 몇 건의 증례 보고에서 중재 시술이 대안적인 접근방식으로 시도되고 있다. 이에 저자들은 A형 대동맥박리의 치료인 대동맥 이식편 치환술 후 봉합선 열개에 의한 대동맥 문합부 누출을 코일과 N-butyl cyanoacrylate로 색전술을 시행한 증례와 혈관마개로 성공적으로 치료한 증례를 보고하고자 한다.

대구가톨릭대학교 의과대학 대구가톨릭대학교병원 영상의학과