Study on Examination Methods for Differentiating Malignant and Benign Thyroid Nodules

Hye-Ri Chun*

Department of Radiologic Technology, Suseong University

Received: December 06, 2024. Revised: December 27, 2024. Accepted: December 31, 2024.

ABSTRACT

In this study, we analyzed S-detect, shearwave elastography, and biopsy, which are used in thyroid ultrasound, and compared them to determine the accuracy of the two tests. From December 2023 to August 2024, Shearwave elastography and S-detect tests were performed on 148 patients who visited the hospital for ultrasound examination because of suspected thyroid nodules. As a result of analyzing the degree of agreement between ultrasound imaging findings and S-detect, the Kappa value was 0.843 ($p<0.05$), and as a result of analyzing the degree of agreement between ultrasound imaging findings and Shearwave elastography, the Kappa value was 0.723 ($p<0.05$), showing a very high degree of agreement between the two test methods. When diagnosing benign and malignant thyroid nodules, using S-detect and Shearwave elastography is considered to be helpful in diagnosis.

Keywords: Thyroid, Ultrasound, Nodules, Biopsy

I. INTRODUCTION

갑상샘 결절은 전체 인구의 약 3 - 7%에서 발견되며, 여성의 경우 남성보다 3~5배 더 높은 발생률을 보이는 것으로 알려져 있다. 일반적인 유병률은 약 5%로 보고되고 있지만 부검 데이터를 통해서는 유병률이 최대 50%에 이를 수 있다는 보고도 있다[1-3].

최근 고해상도 초음파를 활용한 정기 건강검진이 보편화되면서, 이전에는 촉지되지 않았던 갑상샘 결절 발견 사례가 크게 증가하고 있다[4,5].

발견되는 갑상샘 결절의 대부분은 양성이지만, 약 5~10%는 악성일 가능성이 있어 주의가 필요하다. 특히 갑상샘 결절의 암 발생률이 증가함에 따라, 결절의 악성 여부를 평가하는 것은 수술 여부를 비롯한 치료 계획을 세우는 데 있어 매우 중요한 과정이다[6,7].

갑상샘 결절을 진단하는 방법은 촉진, 영상학적 진단과 생검을 통한 조직학적 검사 방법이 있다[8,9]. 세침흡인 세포검사(fine needle aspiration cytology, FNAC)는 시술이 간단하고 비용이 저렴하며 신뢰도 높은 결과를 제공하기 때문에, 갑상샘 결절의 최종진단을 위해 널리 활용되고 있다[10,11].

초음파 유도하 세침흡인 세포검사(ultrasonography-guided FNAC, USᵀguided FNAC)는 촉지되지 않는 작은 갑상샘 결절을 가진 환자에서도 효과적으로 검사를 시행할 수 있으며, 위음성률이 현저히 낮아진 결과를 보였다. 최근 의료장비 기술의 발전과 건강검진을 포함한 예방의학의 발달로 갑사선 초기 질환 및 미세한 결절의 발견이 증가함에 따라 갑상샘 조직 검사의 빈도도 꾸준히 증가하고 있다. 그러나, 조직 검사를 받은 환자들 중 악성으로 확진되는 비율은 몇 퍼센트에 불가하다 또한 임상적으로 의미 없는 수많은 결절에 대해 세침흡인세포검사를 시행하는 것은 불필요할 뿐만 아니라,의료비 상승을 초래하고 바늘을 이용하는 다소 침습적

* Corresponding Author: Hye-Ri Cheon E-mail: hl6565@naver.com Tel: +82-53-749-7102
Address: 15, Dalgubeoldaero-528gil, Suseong-gu, Daegu, Korea, 42078

인 검사로 인해 환자에게 불편과 고통을 유발할 수 있다[12-14].

시술자의 숙련도, 환자의 심리적 불안감, 감염 및 출혈과 같은 부작용 등이 세침흡인 세포검사의 한계로 지적되고 있다. 이러한 문제를 해결하기 위해 보다 안전하고 신뢰할 수 있는 추가적인 검사법의 개발이 지속적으로 요구되고 있다[15].

갑상샘 결절의 대표적인 비침습적 진단 방법으로는 CT, 초음파, MRI를 활용한 검사가 있다[16].

이 중 갑상샘결절의 감별 진단에 정확도를 높이기 위해 고해상도 초음파 검사의 임상적 활용이 점차 증가하고 있다[17]. 초음파 검사는 방사선 피폭 위험이 없고, MRI 검사에 비해 경제적이며, 피검자에게 실시간 관찰이 가능하다는 장점을 가지고 있다.

이러한 이유로 임상에서 갑상샘 결절의 진단은 주로 초음파 검사를 통해 이루어지고 있으며, 다른 검사에 비해 간단하여 그 유용성도 인정받고 있다[18,19].

다만 초음파 영상의 소견만으로 악성 종양을 구별하는 데 한계 있어, 진단적 정확도가 높은 조직검사(Needle Biopsy)를 통해 악성과 양성 종양을 구분함으로써 불필요한 양성 종양 제거 수술을 줄일 수 있었다. 또한, 갑상샘 결절의 악성과 양성을 진단할 때 비침습 검사 방법이 추가된다면 불필요한 조직 검사와 추적 검사를 최소로 할 수 있다. 양성 결절에 대한 불필요한 조직 검사를 줄이고 진단의 특이도를 높이기 위해 초음파 B-모드 영상에 추가적인 진단 보조 영상 기법들이 개발되어 임상에 적용되고 있다[20-22].

초음파를 이용한 탄성도 검사는 악성 결절이 결합조직을 형성하여 단단해지는 특성을 활용하여, 결절의 탄성도를 통해 악성 여부를 평가하는 방법이다. 횡파탄성측정법은 신 의료기술평가 기관의 안전성 유효성 평가 결과에서 유방이나 간 섬유화 초음파 검사에 있어서도 추가로 횡파탄성측정법을 시행할 경우 진단 정확성이 기존과 비교해 동등 이상이며, 더욱이 생검률을 감소시킬 수 있어 유효한 검사라는 평가 결과가 나왔으며, 위에 검사 방법은 신 의료기술로 등록되어 요양급여 대상 중 비 급여 대상으로 승인됐다[23,24]. 또한, S-detect는 회색조 초음파 영상을 기반으로 한 딥러닝 인공지능 컴퓨터 보조진단(deep learning-based computer-aided diagnosis, DL-CAD) 기술을 활용하여 형태학적으로 결절의 경계나 에코 패턴에 따라 CAD에서 Categories를 분류하고 특성을 분석하여 악성과 양성 가능성을 예측하고 시각화함으로써 갑상샘암 진단에 유용한 가이드를 제공하는 진단 프로그램이다[25,26].

이에 본 연구에서는 갑상샘초음파 검사 시 적용되고 있는 S-detect, Shearwave elastography와 조직검사를 분석하고, 이를 비교하여 두 검사의 정확도를 알아보고자 하였다.

II. MATERIAL AND METHODS

1. 연구대상

본 연구는 2023년 12월부터 2024년 8월까지 갑상샘초음파 검사를 위해 내원한 148명의 환자를 대상으로 진행했다. 검사 과정에서 결절이 확인된 환자들을 대상으로 shearwave elastography 및 S-dectect를 추가적으로 시행하여 관련 데이터를 후향적으로 수집하였다. Fig. 1, 2와 같다.

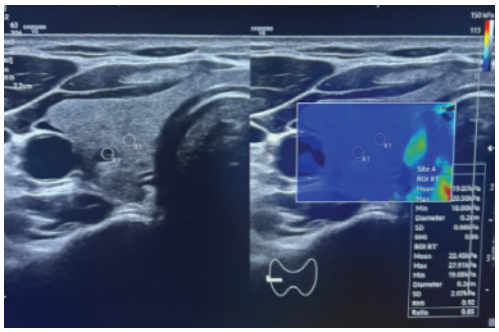

Fig. 1. Shearwave elastography image.

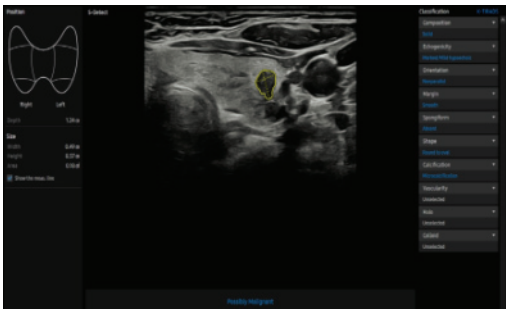

Fig. 2. S-detect image.

2. 연구방법

본 연구에서는 RS80 EVO (Samsung, Korea) 초음파 진단장치와 2 MHz - 18 MHz의 주파수 대역폭을 갖는 탐촉자(LM2-18)를 사용하여 투과 심도 3.5 cm 깊이의 회색조(Gray scale) 영상에서 갑상샘초음파를 시행하였다.

갑상샘 초음파 검사 후 결절이 확인된 경우 shearwave elastography 및 S-dectect를 추가적으로 시행하였다. Shearwave elastography 분류 기준은 S 사 장비의 cut off value max 값의 해당하는 82 kPa를 기준으로 하였다. 82 kPa 이상은 악성으로 82 kPa 이하에 해당되는 결절은 양성으로 분류하였다. S-detect를 통해 양성 또는 악성으로 분류하였고, Risk 및 Echo pattern 결과를 기반으로 분류를 수행했다. TI-RADS 범주에 따라 범주 2와 3에 해당하는 결절은 양성으로, 범주 4와 5에 해당하는 결절은 악성으로 분류하였다.

3. 통계분석

연구 대상자의 특성을 파악하기 위해 기술 통계와 빈도 분석을 실시하였으며, 초음파 검사에서 Shearwave elastography 및 S-Detect 데이터와 조직검사 간의 차이를 보기 위해 교차 분석 후 카이제곱검정(χ^2)을 하였다. Shearwave elastography 및 S-Detect 데이터와 영상의학 전문의 간 진단 결과의 일치성을 확인하기 위해 Kappa 분석을 실시하였다. 통계적 유의수준은 p-value 0.05 미만인 경우를 기준으로 판정했으며, 통계적 처리는 SPSS Ver.20 (Chicago, IL, USA)을 사용하였다.

III. RESULT

1. 대상자의 일반적인 특성 분석

대상자의 개인적 특성 인자 분석 결과는 Table 1과 같다. 성별은 남성이 27명(18.2%), 여성이 121명(81.8%)으로 여성이 많았다. 대상자의 평균 연령은 49.68 ± 10.92세였다.

결절의 에코발생정도는 hypoechoic 103명(69.6%), isoechoic & hyperechoic 45명(30.4%)으로 나타났다. 결절 내부성상은 solid 123명(83.1%), cystic 25명(16.9%)으로 분석되었고. 결절 방향은 Non pararell 51명(34.5%), Pararell 97명(65.5%)이며, 결절의 변연은 spiculated & microlobulated 46명(31.1%), smooth 102명(68.9%), 결절의 모양은 irregular 42명(28.4%), round to oval 106명(71.6%), 석회화 유무는 non calcification 131명(88.5%), calcification 17명(11.5%)으로 나타났다. Shearwave elastography 소견은 양성 103명(69.6%), 악성 45명(30.4%)으로 나타났으며 S-detect 결과는 양성 95명(64.2%), 악성 53명(35.8%)으로 분석되었다. 세침흡인세포검사결과는 양성 105명(70.9%), 악성 43명(29.1%)로 확인되었다.

Table 1. Analysis of general characteristics of subjects

Variable	Division	Frequency (n)	Percent
Sex	male	27	18.2
	female	121	81.8
Echogenicity	hypoecho	103	69.6
	hyperecho	45	30.4
Composition	solid	123	83.1
	cystic	25	16.9
Orientation	non pararell	51	34.5
	pararell	97	65.5
Margin	spiculated & microlobulated	46	31.1
	smooth	102	68.9
Shape	irregular	42	28.4
	round to oval	106	71.6
Calcification	calcification	17	11.5
	non calcification	131	88.5
S-detect	benign	95	64.2
	malignancy	53	35.8
Shearwave elastography	benign	103	69.6
	malignancy	45	30.4
FNAC	benign	105	70.9
	malignancy	43	29.1

2. Shearwave elastography와 FNAC간 교차 분석

Shearwave elastography와 FNAC간 교차 분석 결과는 Table 2와 같다.

FNAC 악성 유무에 따른 Shearwave elastography 82 kPa 이하에서는 Benign 103명(98.1%), Malignancy는 0명(0.0%), 82 kPa 이상에서는 Benign 2명(1.9%),

Malignancy 43명(100.0%)로 나타났다. FNAC 악성 유무에 따른 Shearwave elastography 결과값은 통계적으로 유의한 차이가 있는 것으로 나타났다 ($p<0.05$).

Table 2. Cross-analysis between Sherwave elastography and FNAC

Variable	Division	FNAC		χ^2	p-value
		Benign	Malignancy		
shearwave elastography	82 kPa 이하	103 (98.1%)	0 (0.0%)	138.728	0.000
	82 kPa 이상	2 (1.9%)	43 (100%)		

3. S-Detect와 FNAC간 교차 분석

S-Detect와 FNAC간 교차 분석 결과는 Table 3과 같다. FNAC 악성 유무에 따른 S-detect의 Benign에서는 Benign 95명(90.5%), Malignancy 0명(0.0%)으로 나타났으며, S-detect의 Malignancy에서는 Benign 10명(9.5%), Malignancy 43명(100.0%)로 나타났다. FNAC 악성 유무에 따른 S-detect 결과값은 통계적으로 유의한 차이가 있는 것으로 나타났다($p<0.05$).

Table 3. Cross analysis between S-detect and FNAC

Variable	Division	FNAC		χ^2	p-value
		Benign	Malignancy		
S-Detect	Benign	95 (90.5%)	0 (0.0%)	108.640	0.000
	Malignancy	10 (9.5%)	43 (100.0%)		

4. 민감도 및 특이도 분석

Sherwave elastography와 FNAC 간, S-detect와 FNAC간 민감도 및 특이도 분석 결과는 Table 4와 같다.

Sherwave elastography와 FNAC 간 민감도는 100.00%, 특이도는 98.10%로 나타났으며, S-detect와 FNAC 간 민감도는 100.00%, 특이도는 90.48%로 나타났다.

Table 4. Sensitivity and specificity analysis

Variable	Sensitivity(%)	Specifity(%)
Shearwave & FNAC	100.00	98.10
S-dectect & FNAC	100.00	90.48

5. Sherwave elstography 검사 결과와 영상의학 전문의 진단간 일치도 분석

Sherwave elastography 검사 결과와 영상의학 전문의 진단 일치도 평가 분석은 Table 5와 같다.

일치도 분석 결과 Kappa 값이 0.723($p<0.05$)으로 나타나, 두 검사 방법 간 상당한 일치도를 보이는 것으로 나타났다.

Table 5. Analysis of agreement between Sherwave elastography test results and radiologists diagnosis

	Value	p-value
Kappa	0.723	0.000

6. S-detect 검사 결과와 영상의학 전문의 진단 간 일치도 분석

S-detect 검사 결과와 영상의학 전문의 진단 간 일치도 분석 결과는 Table 6과 같다.

일치도 분석 결과 Kappa 값이 0.843($p<0.05$)으로 나타나, 두 검사 방법 간 높은 일치도를 보이는 것으로 나타났다.

Table 6. Analysis of agreement between S-detect test results and radiologist diagnosis

	Value	p-value
Kappa	0.843	0.000

IV. DISCUSSION

갑상샘 결절의 악성 종양 여부를 진단하는 최종적인 방법은 조직 검사이다. 그러나 갑상샘 조직검사는 통증과 부작용을 동반하며, 주기적인 추적 검사에도 한계가 있어 환자들에게 심리적 부담과 거부감을 유발할 수 있다. 따라서 조직 검사는 주로 초음파 소견에서 악성 종양이 의심될 때 시행 된다. 초음파 소견에서 결절이 악성으로 의심되어 조직검사를 시행하더라도, 실제로 악성으로 확인되는 환자의 비율은 높지 않다. 특히 추적 관찰의 경우, 환자에게 부담을 덜 주는 비 침습적 검사 방법이 선호된다[27,28].

갑상샘 질환이 의심될 때 임상에서 가장 흔히 시

행되는 초음파 검사는 저렴한 비용과 통증 없이 검사자가 실시간으로 수행할 수 있다는 장점이 있다. 그러나 초음파 검사로 갑상선의 결절의 악성과 양성을 판단할 때 검사자의 주관적인 소견이 반영될 가능성을 완전히 배제 할 수는 없다[29,30].

최근 초음파 장비 기능에 탑재된 shearwave elastography 기법은 갑상샘 결절의 단단한 정도를 정량적으로 평가할 수 있는 기술로, 이에 대한 연구가 활발하게 진행되고 있다. 이 기법은 악성결절의 단단한 특성을 활용하여, 결절의 단단한 정도를 색과 수치로 시각화하고 정량화 할 수 있다. 초음파 검사를 시행하는 동안 동시에 수행할 수 있으며, 간단한 조작으로 반복 검사가 가능하다는 점에서 높은 평가를 받고 있다. 또한, 결절의 변화를 관찰하기 위한 추적 검사에 활용될 수 있다는 연구결과가 보고되고 있다[30-32].

S-Detect는 갑상샘 초음파 검사에서 초음파 이미지 상 선택된 병변(Lesion)을 분석하여 분석된 데이터를 보여주는 기능으로써, ATA, BTA, EU-TIRADS, K-TIRADS 및 ACR-TIRADS 범주를 기반으로 컴퓨터 보조진단 시스템(Computer Aided Dianosis, CAD)에 적용시켜 Categories를 분류하여 자동으로 분석하고 시각화하여 악성과 양성 가능성을 가이드 해주는 컴퓨터 보조 진단을 지원하는 기능이다[33].

본 연구에서는 갑상샘 초음파 영상을 활용하여 암을 진단 및 감별하는 데 있어, 기존 B-모드 초음파 외 S-Detect와 Shearwave Elastography 같은 새로운 기법을 적용함으로써 침습적인 조직 검사를 줄일 수 있는가를 평가하고자 하였다.

Ling Zhou1[34] 등의 갑상샘 결절에 대한 S-Detect, 회색조 초음파를 적용하여 악성과 양성을 예측하는 검사 방법에 대한 연구에서 Sensitivity 95.9%, Specificity 63.2%로 비교적 특이도가 낮게 나왔지만 S-Detect 검사의 AUC 값 신뢰도는 0.795로 높게 나타냈다.

Zhan-Qiang Jin[35] 등의 갑상샘 결절의 대한 Shearwave elastograpy, 회색조 초음파를 적용하여 악성과 양성을 예측하는 검사 방법에 대한 연구에서 Sensitivity 81.0%, Specificity 86.6%로 높게 나타났고 AUC값은 0.862로 우수한 신뢰도를 나타냈다.

본 연구 결과에서도 초음파 영상 소견과 S-detect 간 일치도 분석 결과 Kappa 값이 0.843($p<0.05$)로 나왔고, 초음파 영상 소견과 Shearwave elastography 간 일치도 분석 결과 Kappa 값이 0.723($p<0.05$)으로 두 검사 방법 간 매우 높은 일치도를 보였다.

이에 따라 S-detect 와 shearwave elastography검사 기법은 갑상샘 결절의 악성과 양성 진단에 있어 신뢰할 수 있는 예측 인자임을 확인할 수 있었다.

본 연구는 후향적 분석 연구로 진행되었으며, 연구 대상자의 데이터가 상대적으로 적어 결과를 객관적으로 제시하는데 다소 무리가 있다고 판단된다. 그러나 향후 더 많은 환자를 대상으로 추가 연구를 수행한다면, 본 연구에서 제안한 기법의 활용도를 더욱 높이고, 임상적인 유용성을 강화 할 수 있을 것으로 기대 된다.

V. CONCLUSION

갑상샘 결절의 양성과 악성을 진단할 때 S-detect와 Shearwave elastography를 활용한다면 진단할 때 도움이 될 수 있을 것으로 판단된다. 또한 정확하게 측정하는 것이 중요하기에, 초음파 임상 경험이 풍부한 검사자에 의해 측정이 되어야 할 것이다.

Reference

[1] S. H. Kim, W. J. Moon, S. W Park, et al, "The Prevalence of Thyroid Nodules and Thyroid Cancers in the Koreans: The Nationwide Data Analysis of Thyroid Ultrasonography in 2004", International Journal of Thyroidology Vol. 2, No. 1, pp. 33-37, 2009.

[2] Y. H. Lee, "Basic Knowledge of Thyroid Ultrasound Examination: Indication, Sonographic Anatomy of Neck and Pitfalls", Journal of Korea Obstetrics & Gynecology. Vol. 14, No. 3, pp. 129-134, 2012.

[3] J. H. Kim, H. S. Choi, M. H. Jeong, et al, "Using Ultrasound Elastography for Making the Differential Diagnosis of Thyroid Nodules", Journal of Endocrine Surgery, Vol. 11, No. 1, pp.12-17, 2011. https://doi.org/10.16956/kjes.2011.11.1.12

[4] S. Guth, J. Theine, A. Aberle, et al, "Very high prevalence of thyroid nodules detected by high

frequency (13 MHz) ultrasound examination", European Journal of Clinical Investigation, Vol. 39, No. 8, pp. 699-706, 2009. https://doi.org/10.1111/j.1365-2362.2009.02162.x

[5] C. C. Maria, G. Rene, R. S. Llka, et al., "Thyroid nodules: Evaluation with power Doppler and duplex Doppler ultrasound", Journal of American Otolaryngology-Head and Neck Surgery, Vol. 132, No. 6, pp. 874-956, 2005. https://doi.org/10.1016/j.otohns.2005.02.003

[6] S. Y. Park, J. Y. Song, M. J. Lee, et al, "Diagnostic Performance of Shear Wave Elastography as Add-on Test in Thyroid Nodules: a Systematic Review and Meta-Analysis", Journal of International Throidology, Vol. 11, No. 1, pp. 31-40, 2018. https://doi.org/10.11106/ijt.2018.11.1.31

[7] K. Y. Kim, J. W. Cha, S. H. Choi, C. G. Byun, Y. T. Koh, D. Y. Seo, "Ultrasound Elastography in Differential Diagnosis of Benign and Malignant Thyroid Nodules", Journal of Endocrine Surgery, Vol. 10, No. 4, pp. 229-234, 2010. http://doi.org/10.16956/kjes.2010.10.4.229

[8] N. R. Cho, M. W. K. Moon, "Clinical Role of Breast Ultrasound", Journal of Korean Medical Association, Vol. 51, No. 6, pp. 545-552, 2008. https://doi.org/10.5124/jkma.2008.51.6.545

[9] N. Y. Moon, Y. J. Jeong, T. H. Jeon, et. al, "The Degree of Anxiety before Taking Biopsies in Patients with Thyroid Nodules", Journal of Family Practice Korean. Vol. 3, No. 5, pp. 253-258, 2015.

[10] D. B. McGill, J. Rakela, A. R. Zinsmeister, B. J. Ott, "A 21-year experience with major hemorrhage after percutaneous liver biopsy", Journal of Gastroenterol, Vol. 99, No. 5, pp. 1396-1796, 1990. http://dx.doi.org/10.1016/0016-5085(90)91167-5

[11] K. H. Lee, "Updated guidelines for the diagnosis and management of thyroid nodules", Journal of Korean Medical Association, Vol. 54, No. 6, pp. 629-636, 2011. https://doi.org/10.5124/jkma.2011.54.6.629

[12] K. M. Park, I. H. Ko, "Diagnostic Accuracy of Fine Needle Aspiration Cytology in Thyroid Lesions - Analysis of Histologically Confirmed 153 Cases -", Journal of Korea Society of Cytopathology, Vol. 7, No. 2, pp. 122-133, 1996.

[13] J. Y. Lee, B. I. Choi, "Ultrasound-based Liver Elastography: Recent Advances", Journal of Korea Society of Ultrasound in Medicine, Vol. 30, No. 4, pp. 239-244, 2011.

[14] S. E. Lee, J. E. Moon, Y. H. Rho, E. K. Kim, J. H. Yoon, "Which supplementary imaging modality should be used for breast ultrasonography? Comparison of the diagnostic performance of elastography and computer-aided diagnosis", Ultrasonography, Vol. 36 No. 2, pp. 153-159 2017. http://dx.doi.org/10.14366/usg.16033

[15] W. A. Berg, D. O. Cosgrove, C. J. Dore, et al., "Shear-wave elastography improves the specificity of breast US: the BE1 multinational study of 939 masses", Radiology, Vol. 262, No. 2, pp. 435-449 2012. http://dx.doi.org/10.1148/radiol.11110640

[16] J. Y. Kang, J. H. Lee, E. K. Kim, et al., "Comparison of Diagnosis Perfomance of US Elastography and Conventional B-mode US in Differentiation of Breast Lesions", Journal of Korean Society of Ultrasound in Medicine, Vol. 31 No. 4, pp. 239-245, 2012.

[17] H. D. Yoon, H. S. Shon, "The Usefulness of High Resolution Ultrasonography in the Differentiation of Thyroid Nodule", Journal of Korean Society of Endocrinol, Vol. 20, No. 3, pp. 242-251 2005. https://doi.org/10.3803/jkes.2005.20.3.242

[18] N. R. Cho, M. J. Jang, et al., "Distinguishing Benign from Malignant Masses at Breast US: Combined US Elastography and Color Doppler US —Influence on Radiologist Accuracy", Journal of North America Radiological Society, Vol. 262, No. 1, pp. 80-90, 2012. https://doi.org/10.1148/radiol.11110886

[19] C. S. Park, W. Y. Chung, S. W. Hong, et al., "Treatment approach of suspiciously read thyroid nodules in fine needle aspiration test", Journal of Endocrine Surgery, Vol. 1, No. 2, pp. 272-276, 2001. https://doi.org/10.16956/kjes.2001.1.2.272

[20] J. Y. Kwag, E. K. Kim, "Diagnostic Performance of Quantitative Shear Wave Ultrasound Elastography for Thyroid Cancer", Journal of International of Thyroidology, Vol. 2, No. 4, pp. 109-113, 2011.

[21] H. N. Kim, J. A. Kim, E. J. Son, J. H. Youk, "Quantitative assessment of shear-wave ultrasound

elastography in thyroid nodules: diagnostic performance for predicting malignancy", European Radiology, Vol. 23, No. 9, pp. 2532-2537, 2013. http://dx.doi.org/10.1007/s00330-013-2847-5

[22] Z. Liu, H. Jing, X. Han, H. Shao, Y. X. Sun, Q. C. Wang, W. Cheng, "Shear wave elastography combined with the thyroid imaging reporting and data system for malignancy risk stratification in thyroid nodules", ONCOTARGET, Vol. 8, No. 26, pp. 43406-43416, 2017. http://dx.doi.org/10.18632/oncotarget.15018

[23] K. H. Kang, Toshiba's "Shear Wave Elastography" Recognized as New Medical Technology, Edaily, 2016. From URL; https://m.edaily.co.kr/News/Read?newsId=01508806612845720&mediaCodeNo=257

[24] Y. G. Yang, Toshiba Shear Wave Elastography Technology Recognized as New Medical Technology, Medical Observer, 2016. From URL; http://www.monews.co.kr/news/articleView.html?idxno=94834

[25] E. Y. Ko, "S-Detect in Breast Ultrasound: Initial Experience", Samsung Medical Center Medison, 2014.

[26] H. S. Gewefel, "Can the Smart detect™ in breast ultrasound provide a second opinion?", Journal of Nuclear Medicine, Vol. 48, No. 1, pp. 285-292, 2017. http://dx.doi.org/10.1016/j.ejrnm.2016.09.007

[27] H. An, T. J. Ji, H. Y. Lee, I. C. Im, "Usefulness of Liver Fibrosis According to Classification of Image Score System In Abdominal Ultrasonography", Journal of the Korea Society of Radiology. Vol. 42, No. 3, 2019. https://doi.org/10.17946/JRST.2019.42.3.187

[28] H. J. Youn, H. R. Ahn, S. Y. Kang, S. H. Jung, "Diagnosis of Thyroid Nodules by Elastography", Journal of Korean Surgical Ultrasound Society, Vol. 8, No. 1, pp. 1-5, 2021. ttps://doi.org/10.46268/jsu.2021.8.1.1

[29] S. Y. Lee, I. H. Bae, G. S. Han, S. H. Cha, S. J. Kim, K. S. Park, "Differentiation of Benign and Malignant Thyroid Nodules: Sonographic Analysis and a New Scoring System", Journal of Korean Society Radiology, Vol. 54, No. 1, pp. 1-6, 2006. https://doi.org/10.3348/jkrs.2006.54.1.1

[30] Y. Hong, X. Liu, Z. Li, X. Zhang, M. Chen, Zhiyan Luo, "Real-time ultrasound elastography in the differential diagnosis of benign and malignant thyroid nodules", Journal of Ultrasound in Medicine. Vol. 28, No. 7, pp. 861-867, 2009. http://dx.doi.org/10.7863/jum.2009.28.7.861

[31] G. Ferraioli, C. Tinelli, B. D. Bello, M. Zicchetti, G. Filice, C. Filice, "Accuracy of real-time shear wave elastography for assessing liver fibrosis in chronic hepatitis C: a pilot study", Journal of Hepatology. Vol. 56, No. 6, pp. 2025-2133, 2012. http://dx.doi.org/10.1002/hep.25936

[32] Robert M, Lerner S, R. Huang, K. J. Parker, ""Sonoelasticity" images derived from ultrasound signals in mechanically vibrated tissues", Ultrasound in Medicine and Biology, Vol. 16, No. 3, pp. 231-239, 1990. http://dx.doi.org/10.1016/0301-5629(90)90002-t

[33] M. D. Segni, V. de Soccio, V. Cantisani, et al., "Automated classification of focal breast lesions according to S-detect: validation and role as a clinical and teaching tool", Journal of Ultrasound, Vol. 21, No. 2, pp. 105-118, 2018. http://dx.doi.org/10.1007/s40477-018-0297-2

[34] L. Zhou, L. l. Zheng, C. J. Zhang, et. al, "Comparison of S-Detect and thyroid imaging reporting and data system classifications in the diagnosis of cytologically indeterminate thyroid nodules", Journal of Frontiers in Endocrinology, Vol. 14, 2023. http://dx.doi.org/10.3389/fendo.2023.1098031

[35] Z. Q. Jin, H. Z. Yu, C. J. Mo, R. Q. Su, "Clinical Study of the Prediction of Malignancy in Thyroid Nodules: Modified Score versus 2017 American College of Radiology's Thyroid Imaging Reporting and Data System Ultrasound Lexicon", Journal of Ultrasound in Medicine and Biology, Vol. 45, No. 7, pp. 1627-1637, 2019. http://dx.doi.org/10.1016/j.ultrasmedbio.2019.03.014

갑상샘 결절의 악성과 양성 감별을 위한 검사 방법에 관한 연구

천혜리*

수성대학교 방사선과

요 약

본 연구에서 갑상샘 초음파 검사 시 적용되고 있는 S-detect, Shearwave elastography와 조직검사를 분석하고, 이를 비교하여 두 검사의 정확도를 알아보고자 하였다. 2023년 12월부터 2024년 8월까지 갑상샘에 결절이 의심되어 초음파 검사를 위해 내원한 148명의 환자를 대상으로 Shearwave elastography와 S-detect 검사를 시행하였다. 초음파 영상 소견과 S-detect간 일치도 분석 결과 Kappa 값이 0.843($p<0.05$)로 나왔고, 초음파 영상 소견과 Shearwave elastography간 일치도 분석 결과 Kappa 값이 0.723($p<0.05$)으로 두 검사 방법 간 매우 높은 일치도를 보였다. 갑상샘 결절의 양성과 악성을 진단할 때 S-detectd와 Shearwave elastography를 활용한다면 진단할 때 도움이 될 수 있을 것으로 판단된다.

중심단어: 갑상선, 초음파, 결절, 조직검사

연구자 정보 이력

	성명	소속	직위
(단독저자)	천혜리	수성대학교 방사선과	조교수