

Rifampin으로 인한 간손상에 UDCA와 인진호탕 병용투여 증례 보고

이세연^{1*}, 윤한성^{2*}, 구기범¹, 김마리아¹, 남이랑¹, 김민화¹, 한창우^{1,2}
¹부산대학교한방병원 한방내과, ²부산대학교 한의학전문대학원 한의학과

A Case Report of UDCA and *Injinho-tang* Co-administration for Liver Damage Caused by Rifampin

Seyeon Lee^{1*}, Hansung Yoon^{2*}, Kibeom Ku¹, Mariah Kim¹, Irang Nam¹, Minhwa Kim¹, Changwoo Han^{1,2}

¹Dept. of Internal Medicine, Korean Medicine Hospital of Pusan National University,

²Dept. of Korean Medicine, School of Korean Medicine, Pusan National University

ABSTRACT

We have experienced a case in which herbal medicine was administered to treat drug-induced liver damage and would like to introduce it. A 49-year-old man exhibited a positive result in the interferon-gamma release assay. He had never suffered from tuberculosis in the past, and the route and time of infection could not be confirmed. He had no respiratory or systemic symptoms suggestive of active tuberculosis, and a chest X-ray examination showed no active lung lesions, so he was diagnosed with latent tuberculosis infection. He was confirmed to be within the normal range in the liver function test, renal function test, and complete blood cell count test, and started taking rifampin (600 mg qd). In the screening test performed on the 19th day of taking the drug, other test items were normal, but alanine aminotransferase (ALT) increased to 50 U/L (reference value: 4-40 U/L). In a test performed on the 29th day of taking the drug, ALT was clearly elevated to 102 U/L. Ursodeoxycholic acid and *Injinho-tang* were taken together with rifampin, and the patient's progress was observed. In a test performed 14 days later, ALT decreased to 26 U/L, within the normal range. It is presumed that *Injinho-tang* may have partially contributed to alleviating liver damage in this case.

Key words: *Injinho-tang*, rifampin, latent tuberculosis infection, drug-induced liver injury

1. 서 론

약인성 간손상(Drug-induced liver injury, DILI)은 “다양한 약물, 천연물 또는 기타 생체이물질로 인해 간기능 검사 상의 이상 또는 간기능 장애가

유발되었고, 다른 병인이 합리적으로 배제되었을 때”를 말한다¹. 다양한 방법론과 기준을 사용한 인구 기반 연구에서 약인성 간손상의 추정 연간 발생율은 세계적으로 100,000명당 2.4~13.9명이고², 한국에서 약인성 간손상으로 대학병원에 입원하는 환자는 대략 연간 100,000명당 12명이다¹. 약인성 간손상 환자가 원인 약물을 중단하면 약 80%에서는 장기적인 후유증 없이 완전히 회복되지만, 황달을 동반한 중증 간손상 환자의 최대 10%는 사망에 이른다³.

· 투고일: 2023.09.14, 심사일: 2023.10.30, 게재확정일: 2023.10.30

· 교신저자: 한창우 경상남도 양산시 물금읍 금오로 20

부산대학교한방병원

TEL: 055-360-5957

E-mail: hancw320@pusan.ac.kr

* 공동1저자

한방의료기관에서 다빈도로 사용되는 한약 처방 중, 보중익기탕, 사물탕, 삼출건비탕, 황련해독탕 등은 D-galactosamine 또는 acetaminophen으로 유도한 간손상 실험 모델에서 간보호 효과가 있음이 보고된 바 있고⁴, 각종 간질환에 보편적으로 사용되는 생간건비탕에 대해서는 atorvastatin에 의한 간손상 치험례⁵와 태음조위탕에 의한 간손상 치험례⁶가 보고된 바 있다. 또, 인진호탕과 인진호탕 구성 약물들은 acetaminophen으로 간손상을 유발한 동물 모델에서 간보호 효과가 있음이 보고된 바 있다⁷.

잠복결핵감염 치료를 목적으로 rifampin 복용하던 중 발생한 간손상에 urosodeoxycholic acid (UDCA)와 인진호탕을 병용투여 후 상승되었던 alanine aminotransferase(ALT)가 정상화된 증례가 있었고, 기존에 보고된 유사 증례는 검색되지 않았으며, 이에 해당 증례의 경험을 공유하고자 내용을 정리하였다(IRB File No. PNUKHIRB 2023-09-002).

II. 증례

1. 증례

- 1) 의료기관에서 근무하는 49세의 남성
- 2) 증 상 : 별무
- 3) 호흡기증상 : 기침 (-), 객담 (-)
- 4) 전신증상 : 야간발한 (-), 발열 (-), 무력감 (-), 식욕저하 (-), 체중감소 (-)
- 5) 수 면 : 양호
- 6) 식 사 : 양호
- 7) 설 진 : 舌淡苔薄白
- 8) 맥 진 : 脈緩有力
- 9) 병 력 : 별무
- 10) 가족력 : 별무
- 11) Interferon-gamma release assay : positive (Table 1).
- 12) Chest Xray : No active lung lesion.

Table 1. Interferon-gamma Release Assay

Test	Result	Reference range	Unit
QuantiFERON	Positive	Negative	
TB Ag1-Nil	1.63	< 0.35	IU/mL
Mitogen-Nil	10.00	≥ 0.5	IU/mL
Nil	0.31	≤ 8.0	IU/mL
TB Ag2-Nil	1.73	< 0.35	IU/mL

간기능 검사, 신기능 검사, 및 전체혈구계산 (Complete Blood Cell count, CBC) 검사에서 정상 범위에 있음이 확인되었고 rifampin(600 mg Tab. 1회 1정, 1일 1회) 복용을 시작하였다. 복용 19일차에 시행한 스크리닝 검사에서 다른 검사항목들은 정상이었으나, alanine aminotransferase(ALT)가 50 U/L(참고치 : 4~40 U/L)으로 정상 상한값을 초과하여 약간 상승하였다. 피로감, 황달, 구역감 등 관련 임상 증상은 없었다. Rifampin 복용 시작 이후에는 정맥주사, 치과치료, 국외여행, 문신 등 특별한 사건은 없었고, 술은 전혀 마시지 않았으며, 평소 복용하는 다른 약도 없었다. 다만, 검사 4일전부터 3일전까지 간헐적으로 몇차례 근육통을 동반한 발열(38~39 ℃)이 있어, 해열진통 목적으로 아르펜정(200 mg as ibuprofen)을 2일 동안 1회 1정씩 3차례 복용하였다고 하였고 하였다. 충분한 휴식을 취하며 rifampin을 지속 복용하였고, 10일 뒤인 복용 29일차 시행한 검사에서는 ALT가 102 U/L으로 정상 상한값의 2배를 초과하는 것으로 확인되었다. 관련 임상 증상이나 별다른 불편감은 여전히 나타나지 않았다.

2. 치료방법

잠복 결핵 치료를 위해서 rifampin을 중단하지 않았고, 우루사연질캡슐(50 mg as urosodeoxycholic acid. 1회 1캡슐, 1일 3회, 대용제약)과 인진호탕(인진호 4.38 g, 대황 4.38 g, 치자 4.38 g. 1회 1포, 1일 3포, 한국신약, 한방건강보험용)을 함께 복용하며 좀 더 경과를 관찰하기로 하였다.

3. 치료효과

우루사연질캡슐와 인진호탕을 14일 동안 함께 복용한 후 rifampin 복용 43일차 시행한 검사에서 ALT가 26 U/L으로 다시 정상화되었다(Fig. 1).

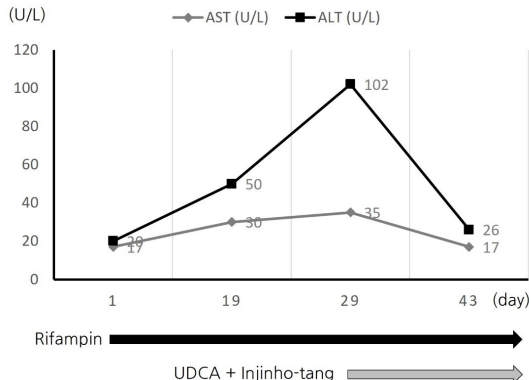


Fig. 1. Changes in transaminases values over time.

4. 인과성 평가

Roussel uclaf causality assessment method(RUCAM)⁸로 rifampin과 간손상의 인과성을 평가하였다. 우선, alkaline phosphatase(ALP) 값은 정상인 상태에서 serum alanine aminotransferase(ALT)가 2배 이상으로 상승하였으므로, 간세포성 간손상 기준에 따라 점수를 산정하였다. 복용 30일차에 시행한 검사에서 ALT가 정상 상한값 2배를 초과하여 간손상의 기준을 넘었으므로 '복용시기와 간손상 시작(time to onset)' 항목은 2점; 원인 약물이 중단되지 않았으므로 '경과(course)' 항목은 0점; 음주는 하지 않았고, 남성으로서 임신 가능성이 없으며, 연령이 55세 미만이므로 '위험 인자(risk factors)' 항목은 0점; 함께 투여한 약물이 없으므로 '함께 복용한 약물(concomitant drug)' 항목은 0점; 과거 병력과 직전 건강 검진에서 언급할만한 별다른 질환 없었다고 하고, 임상적 특징과 경과를 고려하였을 때 RUCAM 기준에 나열된 간손상 유발 질환들을 배제할 수 있다고 판단되므로 '약물 이외의 요인(non-drug causes)' 항목은 2점; Rifampin 복용

설명서에 간손상 가능성이 표시되어 있으므로 '알려진 간손상 정보(prior hepatotoxicity information)' 항목은 2점; 재투약은 평가할 수 없으므로 '재투약에 대한 반응(response to readministration)' 항목은 0점이었다. 따라서, 총 점수는 6점에 해당하여 '개연성이 있음(probable)'으로 판단되었다(Table 2).

Table 2. Scoring with the Roussel Uclaf Causality Assessment Method (RUCAM)

Factor	Score*
Time to onset of the hepatotoxic reaction	2
Course of the hepatotoxic reaction	0
Risk factor (s) for drug reaction	0
Concomitant drug (s)	0
Nondrug causes	2
Previous hepatotoxicity information of the drug	2
Response to rechallenge	0

*Causality is highly probable, if score >8; probable, score 8-6; possible, score 5-3; unlikely, score 2-1; or excluded, score ≤0.

III. 고찰 및 결론

결핵(tuberculosis)은 결핵균(*Mycobacterium tuberculosis*)에 감염되어 유발되는데, 무증상 감염부터 생명에 위협하는 질병까지 여러 가지 양상으로 발현될 수 있다. 공중 보건 측면에서 결핵 환자는 증상과 함께 전염성이 있는 활동성결핵과, 무증상이고 전염성이 없는 상태인 잠복결핵감염(latent tuberculosis infection, LTBI)으로 분류된다⁹. 잠복결핵 환자의 약 5~10%에서는 생애 중 활동성 결핵이 발생하는 데¹⁰, 잠복결핵 상태에서 치료를 하게 되면, 체내 결핵균이 제거되어 활동성결핵이 발생할 위험이 최대 90%까지 감소된다¹¹. WHO가 권장하는 잠복결핵 치료요법에는 isoniazid 단독요법 6~9개월, rifampin 단독요법 3~4개월, isoniazid+rifampin 3~4개월, 그리고 rifapentine+isoniazid(주단위) 3개월이 포함된다¹².

Rifampin은 발진, 발열, flu-like syndrome, 소화

기 불편감 등을 유발할 수 있다. 또, Rifampin은 혈청 aminotransferase 및 빌리루빈 값의 상승과 연관되어 있으며, 때로는 임상적으로 명백하고 치명적인 급성 간손상의 잘 알려진 원인이다. Rifampin 유발 간손상의 기전은 아직 불명확하지만, CYP 3A4 및 ABC C2(MRP2)를 포함한 여러 간효소를 유도하는 것으로 알려져 있다. 이로 인해 발생한 특이한 대사 산물이 직접적으로 독성이 있거나 면역학적 반응을 유발하는 것으로 추정된다¹³.

일부 연구에서는 ursodeoxycholic acid(UDCA)가 결핵약으로 유발된 간손상의 회복을 빠르게 하는 것으로 제시되어 있으나¹⁴, 결핵약으로 간손상이 발생한 환자들에서 UDCA 투약군과 대조군 사이에 aminotransferase 회복 속도의 차이는 없었다는 보고도 있다¹⁵.

인진호탕은 고대 중국의 張仲景(150-219년)에 의해 저술된 《상한론》에서 유래한 한약 처방으로 인진, 치자, 대황으로 구성되어 있으며, 茵陳은 君藥으로써 清利濕熱하여 退黃하고, 梔子是 臣藥으로써 通利三焦하여 導濕熱下行하고, 大黃은 佐藥으로써 瀉熱逐瘀하여 通利腸道한다. 세 약재가 함께 清利降泄하여 濕熱邪을 大小便으로 내림으로써 黃疸이 自退하게 한다^{16,17}. 현대 연구에서는 폐색성 황달, 비알코올성 지방간질환, 바이러스성 간염, 및 약인성 간손상 등에서 일부 임상지표들을 개선시킨 것으로 알려진 바 있다¹⁸. 특히, 약이나 중독에 의한 간손상 관련 실험 연구로는, acetaminophen⁷; chlorpromazine¹⁹; aflatoxin B₁²⁰; concanavalin A²¹; α-naphthylisothiocyanate²²; dimethylnitrosamine²³ 등으로 유발된 간손상 동물 모델에서 간손상 및 담즙정체를 완화시켰고 간섬유화 완화 효과가 관찰되기도 하였다.

상기한 증례를 요약하면, 잠복결핵으로 rifampin 복용하던 환자에서 뚜렷한 ALT 상승이 관찰되고 다른 원인의 가능성이 낮아 약인성 간손상이 발생한 것으로 추정하였다. 잠복결핵 치료를 위해 rifampin을 중단하지 않고, UDCA와 인진호탕을 함께 투약

하였으며, 병용 투여 2주 후 ALT가 정상화되었음을 확인하였다. 상기한 바와 같이 UDCA 단독요법이 rifampin으로 인한 간손상을 개선시키는 데에 제한이 있으므로, 이 증례에서는 함께 투여된 인진호탕이 간손상을 완화하는데 부분적으로 기여하였을 것으로 추정된다.

다만, rifampin과 간손상의 인과성 산정에 있어서, RUCAM 기준에 나열된 ‘약물 이외의 요인(non-drug causes)’에 대한 배제가 병력 청취와 임상 정황에 근거함으로써 다소 부정확할 수 있는 여지가 있었다. 또한, 병용투여 시의 상호 영향과 안전성에 대한 명확한 정보가 없으므로, 병용 투여 안전성 정보 확립을 위한 지속적 모니터링 또한 필요할 것으로 판단된다.

Rifampin에 의한 간손상에 대해, 결핵진료지침(2020년, 4판)에서는 “간기능 이상 증상이 없는 경우 AST 또는 ALT가 정상 상한선의 5배를 넘는 경우, 증상이 있는 경우에는 3배를 넘는 경우 약제 투여를 중단”하도록 하였고, 회복에 효과적인 치료법은 제시되어 있지 않다²⁴. Rifampin 유발 간손상에 대한 치료제 수요가 존재하고 효과적인 표준 치료제는 부재한 상황에서, 한약제제의 효능을 명확히 제시할 수 있다면 의료적 효용성이 매우 높을 것이므로, 향후 잘 계획된 관련 임상 연구가 필요하다고 생각된다.

감사의 글

본 연구는 2022년도 부산대학교병원 임상연구비 지원으로 이루어졌음.

참고문헌

1. Suk KT, Kim DJ. Drug-induced liver injury: present and future. *Clin Mol Hepatol* 2012 Sep; 18(3):249-57.
2. CIOMS Consensus report on Drug-Induced Liver

- Injury (DILI) Available from https://cioms.ch/wp-content/uploads/2020/07/CIOMS-CoRE-July-Webinar-SlideDeck_Final23Jul2020.pdf
3. Fontana RJ, Liou I, Reuben A, Suzuki A, Fiel MI, Lee W, et al. AASLD practice guidance on drug, herbal, and dietary supplement-induced liver injury. *Hepatology* 2023;77(3):1036-65.
 4. Jin SE, Jeong SJ, Shin HK, Ha H. Hepatoprotective effects of 25 herbal formulas in primary rat hepatocytes. *JPPKM* 2013;27(5):617-24.
 5. Kwon JY, Kim YJ, Park JK, Kong KH, Go HY. A case report of suggested liver dysfunction by atorvastatin treated with Saenggangeonbi-tang. *J Int Korean Med* 2017;38(5):548-54.
 6. Choi HS, Jung TY. One Case of Drug-Induced Liver Injury Treated with Saenggangeonbi-tang. *J Int Korean Med* 2004;25(4):207-11.
 7. Choi JW, Bae CW, Park SY, Yun HJ, Park SD. Protective effect of injinhotang and its components on acetaminophen-induced hepatotoxicity in rats. *Herbal formula science* 2005;13(1):9-33.
 8. Danan G, Benichou C. Causality assessment of adverse reactions to drugs--I. A novel method based on the conclusions of international consensus meetings: application to drug-induced liver injuries. *J Clin Epidemiol* 1993;46(11):1323-30.
 9. Pai M, Behr MA, Dowdy D, Dheda K, Divangahi M, Boehme CC, et al. Tuberculosis. *Nat Rev Dis Primers* 2016;2:16076.
 10. Horsburgh CR. Priorities for the treatment of latent tuberculosis infection in the United States. *N Engl J Med* 2004;350(20):2060-7.
 11. Comstock GW. How much isoniazid is needed for prevention of tuberculosis among immunocompetent adults? *Int J Tuberc Lung Dis* 1999;3(10):847-50.
 12. Latent tuberculosis infection: updated and consolidated guidelines for programmatic management [Internet]. Available from <https://www.who.int/publications/i/item/9789241550239> (Access 2023.09.05.)
 13. LiverTox: Clinical and Research Information on Drug-Induced Liver Injury [Internet]. Available from <https://www.ncbi.nlm.nih.gov/books/NBK547852/> (Access 2023.09.05.)
 14. Lang SM, AI-Nemnem E, Schiff H. Anti-tuberculosis drug induced liver injury and ursodeoxycholic acid. *Journal of Tuberculosis Research* 2020;8(20):66-72.
 15. Saito Z, Kaneko Y, Kinoshita A, Kurita Y, Odashima K, Horikiri T, et al. Effectiveness of hepatoprotective drugs for anti-tuberculosis drug-induced hepatotoxicity: a retrospective analysis. *BMC Infect Dis* 2016;16(1):668.
 16. Wikipedia. Available from: <https://zh.wikipedia.org/wiki/%E5%BC%B5%E4%BB%B2%E6%99%AF>. (Access 2023.09.05.)
 17. 何伦. 实用处方纲目. 1st edition. 陕西: 陕西科学技术出版社: 1991, p. 427-9.
 18. Park KJ, Kang HK, Han CW. Clinical effect of Injinho-tang on hyperbilirubinemia in hepatobiliary disorders: a systematic review. *J Int Korean Med* 2022;43(6):1149-61.
 19. Yang Q, Yang F, Tang X, Ding L, Xu Y, Xiong Y, et al. Chlorpromazine-induced perturbations of bile acids and free fatty acids in cholestatic liver injury prevented by the Chinese herbal compound Yin-Chen-Hao-Tang. *BMC Complement Altern Med* 2015;15:122.
 20. Tao W, Zhu W, Nabi F, Li Z, Liu J. Penthorum chinense Pursh compound flavonoids supplementation alleviates Aflatoxin B1-induced liver injury via modulation of intestinal barrier and gut microbiota in broiler. *Ecotoxicol Environ Saf* 2023;255:114805.

21. Mase A, Makino B, Tsuchiya N, Yamamoto M, Kase Y, Takeda S, et al. Active ingredients of traditional Japanese (kampo) medicine, inchinkoto, in murine concanavalin A-induced hepatitis. *J Ethnopharmacol* 2010;127(3):742-9.
22. Yan J, Xie G, Liang C, Hu Y, Zhao A, Huang F, et al. Herbal medicine Yinchenhaotang protects against α -naphthylisothiocyanate-induced cholestasis in rats. *Sci Rep* 2017 Jun 23;7(1):4211.
23. Zhang H, Wang X, Hu P, Zhou W, Zhang M, Liu J, et al. Serum metabolomic characterization of liver fibrosis in rats and anti-fibrotic effects of Yin-Chen-Hao-Tang. *Molecules* 2016;21(1):E126.
24. Korean Guidelines For Tuberculosis Fourth Edition. Available from: [https://www.medic.or.kr/Uploads/BLibrary/%EA%B2%B0%ED%95%B5%EC%A7%84%EB%A3%8C%EC%A7%80%EC%B9%A8\(4%ED%8C%90\)\(2020\).pdf](https://www.medic.or.kr/Uploads/BLibrary/%EA%B2%B0%ED%95%B5%EC%A7%84%EB%A3%8C%EC%A7%80%EC%B9%A8(4%ED%8C%90)(2020).pdf)