



아킬레스건 소매 견열

이우승, 정진욱, 민병권*, 여의동

중앙보훈병원 정형외과, *대구보훈병원 정형외과

Achilles Tendon Sleeve Avulsion

Wooseung Lee, Jinuk Jeong, Byoungkwon Min*, Euidong Yeo

Department of Orthopedic Surgery, VHS Medical Center, Seoul, *Department of Orthopedic Surgery, Daegu Veterans Hospital, Daegu, Korea

A ruptured Achilles tendon at the calcaneus attachment, which does not include a bone that can be fixed, is called "sleeve avulsion". A small amount of tendon in the calcaneal region can be sutured to the proximal portion of the ruptured Achilles tendon or insufficient bone to be fixed. Hence, tendon-bone healing is expected, but the results are not good compared to other parts of the tear. The incidence of Achilles tendon rupture is 7 to 40 per 100,000 patients, and 25% of patients undergo direct suture or reconstruction surgery, and 7.6% of patients with sleeve avulsion injuries undergo surgery. Surgical treatment may be a better choice for Achilles tendon sleeve avulsion because no successful case of conservative treatment has been reported. Distal wounds above the ruptured tendon adjacent to the bony eminence can have wound healing problems because of the thin, soft tissue and hypovascularity. An appropriate surgical method must be selected for each patient.

Key Words: Achilles tendon, Fracture, Avulsion, Sutures

서 론

아킬레스건은 하지에서 가장 크고 자주 파열되는 힘줄이며, 섬유질의 25%만으로 기능을 유지할 수 있다.¹⁾ 상대적으로 저혈류 영역인 종골 부착부에서 2~6 cm 근위부에서 파열이 자주 발생한다.²⁾ 아킬레스건이 고정 가능한 뼈를 포함하지 않은 종골 부착부에서 파열이 발생 시 "소매 견열"이라 하며 파열된 아킬레스건 근위부에 봉합할 종골 부위의 힘줄이 거의 없거나 고정할 뼈가 불충분하다.³⁾ 이 경우 힘줄-뼈 치유를 기대하며, 힘줄-힘줄이나 뼈-뼈 치유보다 결과가 좋지 않다.⁴⁾ 아킬레스건은 종골에 넓은 부착부를 가지며 90° 회전된 콜라겐 섬유로 꼬인 해부학적 패턴을 가지고, 각 견열에 대한 힘이 가변적이고 급격하여 다양한 형태를 보여 치료 방법 또한 다양하다.

본 론

아킬레스건의 근위부는 근-건 접합부에서 혈액을 공급받으며 중간부는 주요 혈액 공급원인 건 주위부에서 혈액을 공급받고 원위 1/3은 종골 위의 골막에서 혈액을 공급받는다. 혈액 공급을 기준으로 아킬레스건은 세 영역으로 나뉜다. I영역은 종골 부착부에서 <3 cm, II영역은 종골 부착부에서 3~6 cm, III영역은 종골 부착부에서 >6 cm이다. 혈류가 적은 II영역이 가장 흔한 부상 부위이며, I영역이 다음이다.⁵⁾

아킬레스건의 "소매 견열"이라는 용어는 2003년 Bibbo 등³⁾에 의해 처음 보고되었고 주로 Haglund 변형, 건병증(tendinopathy), 골 부착부병증(enthesopathy) 같은 아킬레스건 부착부 병변이 있을 때 생긴다고 보고하였다. 또한 종골 결절의 견열 골절은 말초신경병증, 노인, 골다공증, 여성 및 당뇨병 환자에서 더 자주 발생한다고 알려져 있다.^{6,7)} 하지만 Huh 등⁸⁾은 운동 중 발생 비율이 90.9%였으며, 젊고 주로 남성이나 비만 환자에서 잘 발생한다고 보고하였다. Lee 등⁹⁾은 분류 중 1형 골절만 말초신경병증과 관련된 불충분한 골절로 인해 당뇨병 환자에서 증가된 빈도로 관찰되나, 젊은 남성 환자에서

Received May 2, 2023 Revised May 10, 2023 Accepted May 10, 2023

Corresponding Author: Euidong Yeo

Department of Orthopedic Surgery, VHS Medical Center, 53 Jinhwangdo-ro 61-gil, Gangdong-gu, Seoul 05368, Korea

Tel: 82-2-2225-1367, Fax: 82-2-2225-1910, E-mail: angel_doctor@naver.com

ORCID: https://orcid.org/0000-0002-7844-3552

Financial support: None.

Conflict of interest: None.

Copyright © 2023 Korean Foot and Ankle Society.

© This is an Open Access article distributed under the terms of the Creative Commons Attribution Non-Commercial License (<http://creativecommons.org/licenses/by-nc/4.0>) which permits unrestricted non-commercial use, distribution, and reproduction in any medium, provided the original work is properly cited.

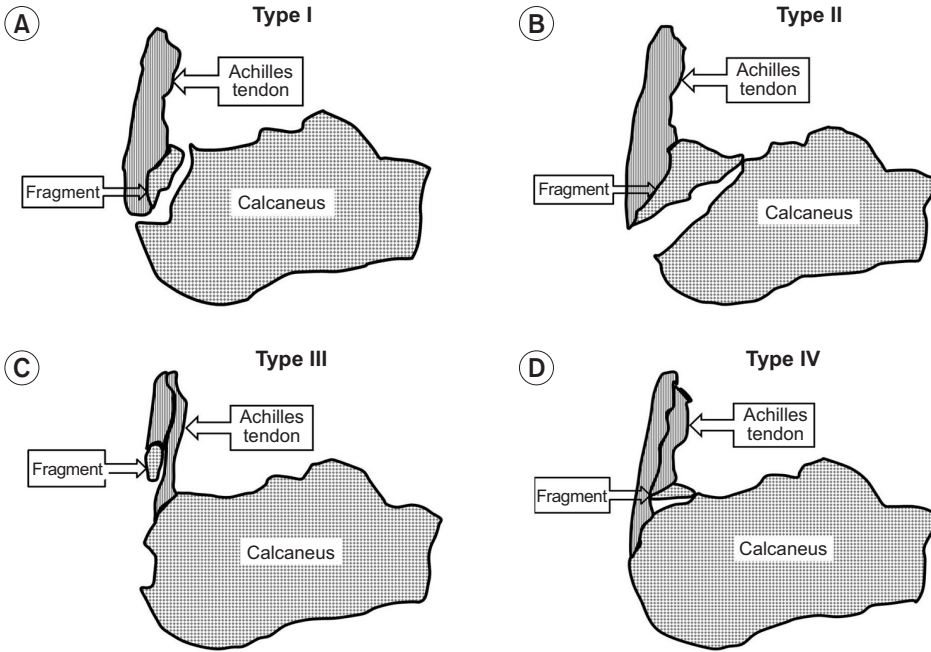


Figure 1. This illustration shows classification of avulsion fracture of the calcaneal tuberosity. (A) Type I: simple extra-articular avulsion; (B) Type II: beak fracture with an oblique fracture from behind Bohler's angle; (C) Type III: infrabursal avulsion involving superficial fibers of Achilles tendon; (D) Type IV: beak, but a small triangular fragment involving deep fibers of Achilles tendon.

발견되는 다른 골절 유형은 설명되지 못한다고 하였다. 아킬레스건 소매 견열은 직접적인 외상이거나, 격렬한 운동이나 스포츠 중에 힘줄의 인장 강도를 초과하는 힘을 가로지르는 힘에 의한 간접적인 외상이 있으며, 자연 파열도 보고되고 자가 면역 질환, 염증성 질환, 감염성 질환 및 콜라겐 질환도 관련이 있다고 보고하였다.⁸⁾ 아킬레스건 파열 발생률은 100,000명당 7~40건이며 이 중 25%의 환자가 직접 봉합 혹은 재건 수술을 받았고, 수술받은 환자의 7.6%가 소매 견열 손상이다.¹⁰⁾

아킬레스건 소매 견열은 부상 기전 및 신체검사상 아킬레스건 비부착부 파열과 유사하여 의심되면 발목의 측면 방사선 사진에서 종골 부착부 근처에서 종골의 견연 골절된 부위가 희미한 석회화 형태로 보이는 것을 식별하는 것이 도움이 된다.⁸⁾ 소매 견열의 형태는 주로 아킬레스건의 종골 부착부 중앙 부분이 벗겨지고 내측 및 외측 힘줄은 부착되어 있다. 이것은 Lohrer 등¹¹⁾의 해부학적 연구에서 아킬레스건이 종골 후방을 따라 초승달 모양으로 내측과 외측으로 확장되어 넓은 부착부를 가지는 것과 관련된다. Ballal 등¹²⁾은 사체 연구에서 아킬레스건의 구성 요소에 따라 종골 부착 부위가 다양함을 발견하였다. 전방 종골면은 비복근의 외측두와 가자미건이 부착하고, 후방 종골면은 비복근 내측두가 부착한다. 즉 아킬레스건이 근위부에서 원위부로 주행 시 섬유가 회전하여 종골에 부착할 때 내측면이 후방에, 외측면이 전방에 부착한다.

Beavis 등¹³⁾은 종골 결절 골절을 세 가지 유형으로 분류하였으며 소매 견열은 I형에 해당한다. II형은 비스듬한 종골 골절로 고전적인 부리 골절이며, III형은 운환낭하 견열 골절로 Lee 등⁹⁾은 삼각골편에 부착된 아킬레스건의 심부섬유가 파열된 IV형을 추가하였다(Fig. 1).

급성 아킬레스건 파열에서 동적 재활을 통한 보존적 치료가 좋은

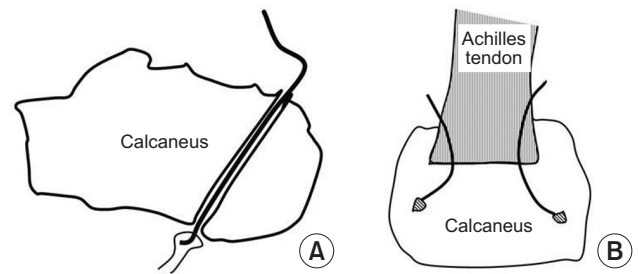


Figure 2. This illustration shows tendon fixation at the tendon-bone interface. (A) Transcalcaneal tunnel; (B) suture anchor fixation.

결과를 보인다고 보고되지만 아킬레스건 소매 견열은 보존적 치료의 성공 사례가 보고되지 않았다.¹⁴⁾ 힘줄-뼈 접합부는 섬유 연골 영역의 상대적 무혈관성 및 손상 부위의 뼈 손실로 인해 치유 속도가 느리다.¹⁵⁾ 또한 자연적인 직접 힘줄-뼈 경계면의 구조와 구성은 치유 중에 재형성되지 않고 파열 끝은 일반적으로 퇴행성 변화 및 석회화를 포함하고 있어 힘줄 부착 실패의 위험이 증가한다. 따라서 수술적 치료가 더 나은 선택이 될 수 있다.¹⁶⁾

아킬레스건 소매 견열은 중간 부위 파열과 달리 원위 파열 부위에 불충분한 힘줄이 남아 봉합이 어렵다. 또한 종골 결절 견열 골절과 달리 삼두근의 당김 장력에 효과적으로 저항할 수 없으며 뼈 고정을 통한 치료가 어렵다.¹⁷⁾ 그래서 치료는 힘줄-뼈 경계면에서 견고 정술에 의존한다. 치료는 경종골 터널 고정(Fig. 2A),³⁾ 봉합 나사 고정(Fig. 2B),¹⁸⁾ 혹은 돌을 조합한다.¹⁹⁾ 경종골 터널 고정은 종골 스트레스 골절의 위험이 높고 절개 부위가 비교적 커서 봉합 나사 고정이 주로 사용된다. 봉합 나사의 구성, 이상적인 수, 크기 및 형태는 아직 결정되지 않았다. Liu 등²⁰⁾은 초음파하 최소 침습 수술을 보고하였으

며 이 방법의 경우, 골 용기부에 인접한 파열된 힘줄 위의 원위부 상처가 연조직이 얇고 혈관 구조가 적기 때문에 상처 악화 위험이 있어 상처 합병증의 위험을 완화하기 위해 피부 절개를 최소화하는 방법을 보고하였다.

아킬레스건의 상당한 길이 손실 및 힘줄-뼈를 직접 봉합하기 어려운 경우 V-Y 전진 혹은 장부지골근 이전술을 고려해야 한다. 1998년 Maniscalco 등²¹⁾의 연구에서 봉합 앵커를 사용하여 봉합된 원위 아킬레스건 파열에 대한 6개월 경과 관찰에서 티타늄 앵커를 사용한 7명 모두 우수한 결과를 보였다고 보고하였고, Kiliçoğlu 등²²⁾은 생체 흡수성 봉합 앵커를 사용한 4명에 대한 12개월 경과 관찰에서 평균 AOFAS 점수 88.8점을 보고하였다. Huh 등⁸⁾은 8명의 아킬레스 소매 견열 환자에서 봉합 앵커 고정술을 사용하였다. 수술 후 관리로 처음 2주 동안 절개 부위가 치유되도록 발목을 약간 족저굴곡시킨 상태에서 잘 패딩해 부목 고정하고, 이후 추가 4주 동안 짧은 다리 석고붕대로 부분 체중 부하를 허용하였다. 수술 후 6주부터 뒤꿈치 리프트가 있는 조절되는 발목 운동 부츠를 신는 것을 권유하였으며 12주부터 부츠를 벗고 물리 치료를 시작하게 하였다.

결론

아킬레스건 소매 견열은 드물게 발생하나, 다른 아킬레스건 파열에 비해 보존적 치료의 결과가 좋지 않아 수술적 치료가 필요하다. 하지만 수술적 치료에서 힘줄-뼈 치유를 기대하며, 힘줄-힘줄이나 뼈-뼈 치유보다 결과가 좋지 않다. 또한 수술 상처의 합병증 발생의 가능성이 높아 신중한 수술 방법 선택이 필요하다.

ORCID

Wooseung Lee, <https://orcid.org/0000-0002-9445-5836>
 Jinuk Jeong, <https://orcid.org/0000-0002-2204-4843>
 Byoungkwon Min, <https://orcid.org/0009-0008-1829-6029>

REFERENCES

1. Fierro NL, Sallis RE. Achilles tendon rupture. *Postgrad Med.* 1995;98:145-51. doi: 10.1080/00325481.1995.11946048.
2. Chen TM, Rozen WM, Pan WR, Ashton MW, Richardson MD, Taylor GI. The arterial anatomy of the Achilles tendon: anatomical study and clinical implications. *Clin Anat.* 2009;22:377-85. doi: 10.1002/ca.20758.
3. Bibbo C, Anderson RB, Davis WH, Agnone M. Repair of the Achilles tendon sleeve avulsion: quantitative and functional evaluation of a transcalcaneal suture technique. *Foot Ankle Int.* 2003;24:539-44.
4. Benjamin M, Toumi H, Ralphs JR, Bydder G, Best TM, Milz S. Where tendons and ligaments meet bone: attachment sites ('entheses') in

relation to exercise and/or mechanical load. *J Anat.* 2006;208:471-90. doi: 10.1111/j.1469-7580.2006.00540.x.

5. Lagergren C, Lindholm A. Vascular distribution in the Achilles tendon; an angiographic and microangiographic study. *Acta Chir Scand.* 1959;116:491-5.
6. Schepers T, Ginai AZ, Van Lieshout EM, Patka P. Demographics of extra-articular calcaneal fractures: including a review of the literature on treatment and outcome. *Arch Orthop Trauma Surg.* 2008;128:1099-106. doi: 10.1007/s00402-007-0517-2.
7. Squires B, Allen PE, Livingstone J, Atkins RM. Fractures of the tuberosity of the calcaneus. *J Bone Joint Surg Br.* 2001;83:55-61. doi: 10.1302/0301-620x.83b1.11184.
8. Huh J, Easley ME, Nunley JA 2nd. Characterization and surgical management of Achilles tendon sleeve avulsions. *Foot Ankle Int.* 2016;37:596-604. doi: 10.1177/1071100716629778.
9. Lee SM, Huh SW, Chung JW, Kim DW, Kim YJ, Rhee SK. Avulsion fracture of the calcaneal tuberosity: classification and its characteristics. *Clin Orthop Surg.* 2012;4:134-8. doi: 10.4055/cios.2012.4.2.134.
10. Erickson BJ, Cvetanovich GL, Nwachukwu BU, Villaruel LD, Lin JL, Bach BR Jr, et al. Trends in the management of Achilles tendon ruptures in the United States medicare population, 2005-2011. *Orthop J Sports Med.* 2014;2:2325967114549948. doi: 10.1177/2325967114549948.
11. Lohrer H, Arentz S, Nauck T, Dorn-Lange NV, Konerding MA. The Achilles tendon insertion is crescent-shaped: an in vitro anatomic investigation. *Clin Orthop Relat Res.* 2008;466:2230-7. doi: 10.1007/s11999-008-0298-0.
12. Ballal MS, Walker CR, Molloy AP. The anatomical footprint of the Achilles tendon: a cadaveric study. *Bone Joint J.* 2014;96:1344-8. doi: 10.1302/0301-620X.96B10.33771.
13. Beavis RC, Rourke K, Court-Brown C. Avulsion fracture of the calcaneal tuberosity: a case report and literature review. *Foot Ankle Int.* 2008;29:863-6. doi: 10.3113/FAI.2008.0000.
14. Huang J, Wang C, Ma X, Wang X, Zhang C, Chen L. Rehabilitation regimen after surgical treatment of acute Achilles tendon ruptures: a systematic review with meta-analysis. *Am J Sports Med.* 2015;43:1008-16. doi: 10.1177/0363546514531014.
15. Gulotta LV, Kovacevic D, Ying L, Ehteshami JR, Montgomery S, Rodeo SA. Augmentation of tendon-to-bone healing with a magnesium-based bone adhesive. *Am J Sports Med.* 2008;36:1290-7. doi: 10.1177/0363546508314396.
16. Schipper ON, Anderson RB, Cohen BE. Outcomes after primary repair of insertional ruptures of the Achilles tendon. *Foot Ankle Int.* 2018;39:664-8. doi: 10.1177/1071100718758257.
17. Khazen GE, Wilson AN, Ashfaq S, Parks BG, Schon LC. Fixation of calcaneal avulsion fractures using screws with and without suture anchors: a biomechanical investigation. *Foot Ankle Int.* 2007;28:1183-6. doi: 10.3113/FAI.2007.1183.
18. Hanna JR, Russell RD, Giacomelli JA. Repair of distal tendo Achillis rupture with the use of the Mitek Anchor System. *J Am Podiatr Med Assoc.* 1993;83:663-8. doi: 10.7547/87507315-83-12-663.
19. Pavlou G, Roach R, Salehi-Bird S. Repair of the Achilles tendon sleeve avulsion: a transcalcaneal suture technique. *Foot Ankle Int.* 2009;30:65-7. doi: 10.3113/FAI.2009.0065.
20. Liu CY, Wu TC, Yang KC, Li YC, Wang CC. Ultrasonography-guided

- minimally invasive surgery for Achilles sleeve avulsions. Foot Ankle Int. 2021;42:544-53. doi: 10.1177/1071100720975717.*
21. **Maniscalco P, Bertone C, Bonci E, Donelli L, Pagliantini L.** Titanium anchors for the repair of distal Achilles tendon ruptures: preliminary report of a new surgical technique. *J Foot Ankle Surg. 1998;37:96-100; discussion 172-3. doi: 10.1016/s1067-2516(98)80087-2.*
22. **Kiliçođlu O, Türker M, Yıldız F, Akalan E, Temelli Y.** Suture anchor tenodesis in repair of distal Achilles tendon injuries. *Eur J Orthop Surg Traumatol. 2014;24:117-22. doi: 10.1007/s00590-012-1129-2.*