턱관절균형의학회지 제13권 제1호
Journal of TMJ Balancing Medicine 2023;13(1):13-20

턱관절균형요법을 이용한 과개교합 치료가 성장에 미치는 영향 치험례

박준혁[1,*], 이지영[2]

[1]경희동의보감한의원, [2]시원한의원

A Case Study on the Effect of Deep Bite Treatment Using TMJ Balancing Therapy on Growth

Joon Hyuck Park[1,*], Jiyoung Lee[2]

[1]Kyunghee-dongeuibogam Korean Medical Clinic, [2]Siwon Korean Medical Clinic

This case is intended to present the effectiveness of TMJ balance therapy, which normalizes the yin-yang balance of the cranial nervous system, including the meridian system. Temporomandibular joint balance therapy was performed on growing children with occlusal abnormalities, and clinical results were measured through specific observation of height and weight. The patient showed improvement in deep bite and satisfactory increase in growth after treatment. From these observations, it can be inferred that temporomandibular joint balance therapy has a positive effect not only on the brain nervous system but also on the action of pituitary hormones. For a more accurate evaluation, clinical and biological research on temporomandibular joint balance therapy (TBT) is needed.

Key Words: Deep bite, Growth, Customized TMJ Balancing Intraoral Appliance

서 론

성장이란 키, 체중, 장기의 무게 등이 양적으로 증가해 나가는 과정을 말한다.[1] 소아의 성장은 적절한 영양 공급의 외부적 요인과 호르몬의 복합 작용의 내부적 요인에 의해 이루어진다.[2] 성장의 단계는 출생 전 성장과 출생 후 성장으로 구분되는데, 이 가운데 출생 후 성장은 영유아기, 유년기, 사춘기의 성장의 3단계로 구분되는데 이 중 유년기는 성장 호르몬이 성장의 가장 중요 인자이고 사춘기에는 성 호르몬이 관여하여 급성장이 이루어진다.[1]

한의원의 소아 환자 진료에서 성장, 특히 신장의 증대는 한의원을 방문한 주소증이 아닌 경우라도 많은 환자 자신과 보호자가 희망하는 바이다. 특히 최근에는 외모와 신체에 대한 관심이 급증하고 서구화된 식습관과 사회경제적 여건의 향상으로 평균신장이 증가됨에 따라, 성장장애를 갖는 환아들뿐 아니라 대부분의 부모와 아이들이 자신의 키에 대한 관심이 높아지고 있다.[3]

기존 한의학적 치료에서는 소아 성장의 치료에서 주로 한약 복용 치료가 일반적이고 빈번하게 시행되고 있다.[4]

두개 안면골의 발육은 성장 과정에서 고유한 양상을 보이는데 개인에 따라 차이가 있으나 두개골은 신경 성장 곡선(neural growth curve)을 나타내어 유년기에 성장이 거의 완료되며 이후에는 크기의 증가가 별로 없는데 반하여 안면골은 전신 성장 곡선(general growth curve)의 성장 양상을 나타내어 사춘기 이후까지도 지속적으로 크기가 증가한다.[5,6] 특히 저신장 소아의 경우에는 특징적인 안면 형태를 갖는데 즉, 후퇴된 하악, 큰 하악평면각(mandibular plane angle), 큰 하악각(gonial angle), 상안면 고경에 비해 짧은 하안면 고경을 특징으로 하는데 이는 정상적인 소아와 저신장증을 가진 소아의 차이점으로 알려져 있다.[7]

턱관절균형요법(TMJ Balancing Therapy)은 악관절의 이상적 균형위치를 찾아주는 다차원적인 위치교정이 경락체계를 비롯하여 뇌신경계와 척주구조를 정상화시킬 수 있는 핵심 치료분야임을 인식하고 연구하는 새로운 치료법이다. 악관절이 이상적 균형위치를 회복함으로써 환자의 신체질환을

투고일: 2023년 12월 8일, 심사일: 2023년 12월 10일, 게재확정일: 2023년 12월 13일

*교신저자: 박준혁, 04971, 서울시 광진구 아차산로 552
경희동의보감한의원
Tel: 02-457-1231, Fax: 02-457-1232
E-mail: donggam75@naver.com

호전시키는데 그 기전에 대해서는 뇌신경계의 회복, 척주 구조의 회복에 더해서 신체의 기능적 회복이 이루어진다고 추정하며 이 기능적 회복에는 자율신경계 기능 회복과 호르몬 분비와 장기에 대한 작용 기능 회복 역시 포함한다. 따라서 소아 환자의 턱관절균형요법(TMJ Balancing Therapy)의 치료의 목표는 악관절의 균형위치 회복이지만 이에 부수적으로 전반적인 신체 기능 회복 및 성장과 능력 향상을 기대할 수 있다.

본 증례에서는 어지러움과 구토를 주소로 내원한 소아 환자를 진찰 후, 하악의 후퇴로 인한 과개교합을 턱관절균형요법(TMJ Balancing Therapy)으로 치료하여 주소의 호전에 더하여 키 성장을 이끌어낸 사례가 있어 이에 보고하는 바이다.

증 례

1. 치료의 평가

1) 이학적 검사

얼굴의 좌측 측면에서 찍은 사진상 Mandible의 Body의 하단을 가상한 선의 기울기 각도의 변화를 비교하여 하악의 변화를 측정했다.

2) (주)지하이웰 체형측정기 BODY BALANCE

주식회사 지하이웰에서 개발한 체형분석장비인 BODY BALANCE를 통해 체형을 측정하고 분석하였다. 약 3년 9개월간 10회의 촬영을 하였다.

3) (주)동산제닉스 신장 · 체중 자동측정기

주식회사 동산제닉스사의 신장 · 체중 자동측정기로 주기적으로 신장과 체중을 측정하고 나이별 성장률을 측정, 비교하였다.

2. 증례

1) 인적사항

성명: 김OO, 남성, 11세.

2) 치료기간

2019년 5월 1일~2023년 3월 23일

3) 주소증

(1) 열흘 전부터 어지럽다. 토한다.

집에 독감 환자가 있어서 독감 전조증상인가 기다리는데 아직 감기 증상은 없다.

공부를 많이 시키는 공부방에 13개월째 다니고 있는데, 강도가 점점 높아지면서 요즘 부쩍 힘들어함.

(2) 우측 어깨 통증

(3) 비염

경희대 한방소아과에서 치료하였다.

(4) 요통

(5) 심한 과개교합(Deep bite)

(6) 척추측만증

4) 발병일

2019년 4월 20일경 주소 1 발병

5) 현병력

초진 전 10일 전부터 어지럽고, 토하는 증상으로 내원하였으며, 우측 어깨와 허리 통증을 호소하고 있다. 진단 결과 심한 과개교합이 있고, 척추측만증도 진행되고 있었다.

또한, 부모님의 키가 160센티를 전후한 작은 키로 아이의 성장에 영향을 끼치지 않을까 하는 걱정을 하고 있는 참이라 자세검사와 상담 후 턱관절균형요법(TMJ Balancing Therapy)[8]에 의한 교정치료를 하기로 결정하였다.

6) 초진소견

(1) 망진: 돌출구강과 짧은 인중과 턱으로 인해 각진 얼굴. 눈 아래 다크서클이 있으면서 피곤한 표정.

척추측만증 진행 중이면서, 흉추는 우측, 요추는 좌측으로 틀어졌는데 요추의 각도가 더 큼.

얼굴이 우측으로 돌아가면서, 우측 얼굴과 어깨의 거리가 짧아짐.

(2) 절진: 脈弱, 좌측 가슴 아래 늑골이 함몰되어 있고, 전체적으로 흉추의 후만자세(Kyphosis Posture)를 유지하고 있다.

(3) 이학적 검사

측면에서 측정한 각도는 Mandible의 Body의 하단을 가상한 선의 기울기 각도의 변화를 비교하여 하악의 변화를 측정했다.

7) 처치

(1) 턱관절균형요법(TMJ Balancing Therapy)

환자의 7차원적인 균형위치를 만족시키는 맞춤형균형장치(CBA)를 제작한 후 1시간 착용을 지시하였다. 수면 및 일과 중에는 표준형균형장치 OBA의 착용을 지시하였다.

초진 시 맞춤형균형장치를 우측 39 좌측 32로 제작 · 착용함. 이후 계속적인 관찰 소견에 따라 조정되었다. 인체의 음양 불균형을 악관절 자체에 관한 수평, 상하, 좌우, 전후, 4가지 불균형과 척주 자세의 상단전, 중단전, 하단전 3가지 요소 변화 등 총 7가지 측면에 따라 평가한[9] 소견에 맞춤형균형장치를 제작하여 착용토록 하였고, 균형편차가 발생하면 다시 제작하여 착용토록 하였다.

(2) 경추부 도수치료

(3) Dr. LEE's Pelvic Balancing Therapy (PBT)

(4) 두개천골요법 베개(CST) 15분간 처리.

(5) 침치료: 좌우 풍지(GB20), 천창(SI16), 견정(GB21), 고황(BL43), 지실(BL52) 총 10혈에 자침 후 15분간 유침하였다.

(6) 약침치료: 풍지혈(風池穴), 상료혈(上髎穴)에 명맥 약침술(포담 원외탕전)을 시행하였다.

8) 경과

2019년 5월 1일 초진 시 첫 맞춤형균형장치를 제작한 이

후부터 매주 2회씩 내원하여 매 내원 시 1회씩 턱관절균형요법(TMJ Balancing Therapy)에 의한 치료를 하였으며, 내원하지 않을 때는 수면하는 동안 OBA를 착용하게 하여, 총 58회차인 2020년 3월 14일 사진상으로 과개교합이 상당히 개선되어 정상 교합이 되었다(Fig. 1).

상악을 아래에서 바라본 모습에서 구치부에 같은 크기의 동심원을 물려놓는 방법으로 전치부가 치료과정 중 후방으로 이동한 길이는 약 6 mm로 측정되며, 이는 상악골의 후방이동을 보여주는 것이다(Fig. 2).

얼굴의 정면 모습에서 인중의 길이와 하관의 길이가 길어지고 있는 것을 확인할 수 있고, 하관의 길이가 길어지는데 비례하여 얼굴이 길고 갸름해짐을 관찰할 수 있다(Fig. 3).

얼굴의 측면 모습에서 하안검에서 아래로 그은 수직선을 기준으로 상악이 후방이동하여 돌출구강이 개선되었고, 하악의 무턱이 개선됨을 볼 수 있으며, 하악의 라인의 각도가 약 8.5° 정도 커지는 것을 관찰할 수 있다(Fig. 4).

전신 정면과 후면의 모습에서 골반의 우측으로의 수평편위가 개선됨과 목의 길이가 길어짐을 관찰할 수 있다(Fig. 5, 6).

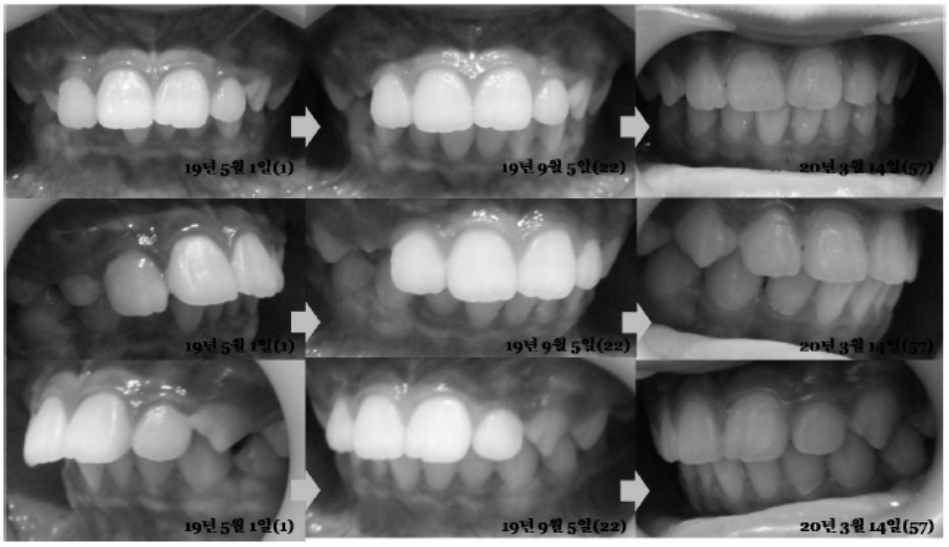

Fig. 1. Changes in occlusal surface before and after the treatment.

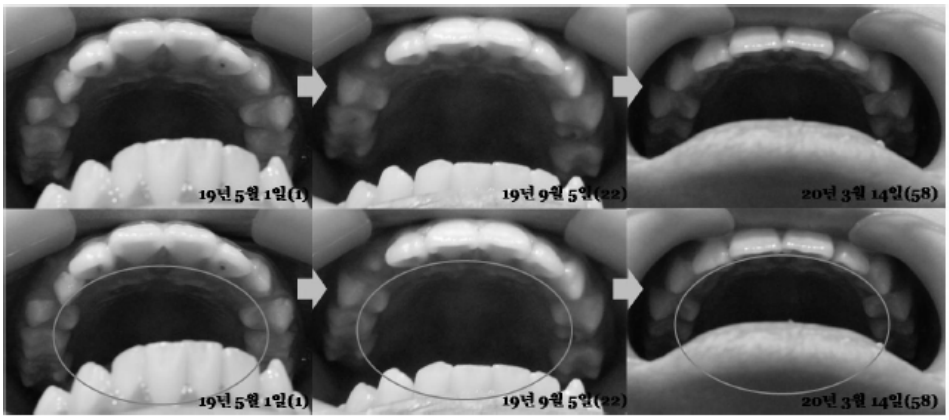

Fig. 2. Changes in maxillary arch before and after the treatment.

Fig. 3. Facial changes, frontal.

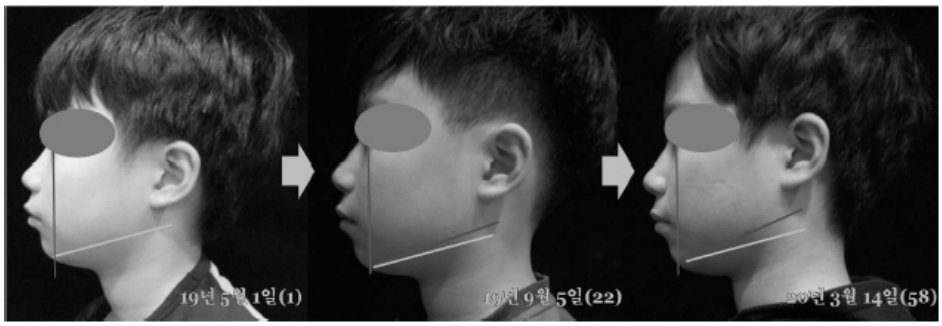

Fig. 4. Facial changes, left lateral.

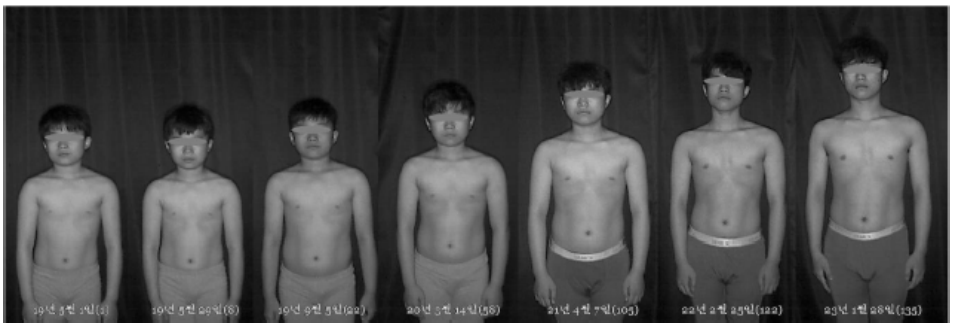

Fig. 5. Development stages, frontal.

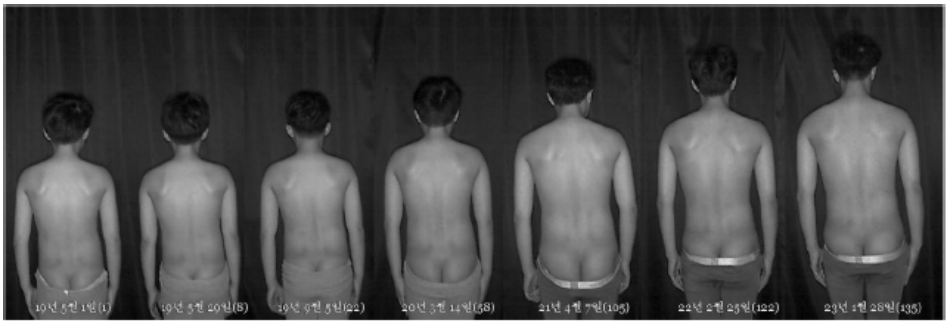

Fig. 6. Development stages, posterior.

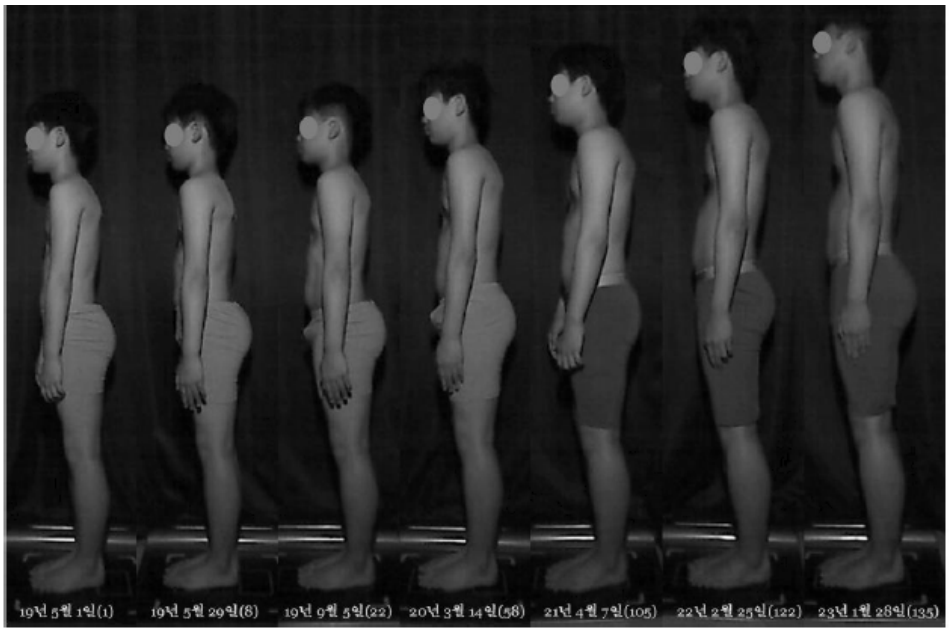

Fig. 7. Development stages, lateral.

측면의 전신모습에서 Head forward, Round shoulder posture의 개선과 대흉근 아래의 흉추의 함몰이 점진적으로 개선됨을 관찰할 수 있다(Fig. 7).

성장에 대한 측정결과를 표로 정리하여 나이에 따른 키와 몸무게의 백분율을 추적, 관찰하여 보았다. 처음 내원 시 48%였던 키의 성장률은 치료 초반 72%로 상승했고 이후 추후 관찰 기간 동안 최고 83%까지 도달한 뒤 최종 76%에 도달하였다. 처음 내원 시 50%였던 몸무게의 성장률은 치료 종료 이후에도 계속 상승하여 최종 추후 관찰 후 완료 시기에 86%였다(Table 1).

키의 성장곡선에서 턱관절균형요법(TMJ Balancing Therapy)으로의 치료 이후 전반적으로 계속 우상향됨을 관찰할 수 있다(Fig. 8). 첫 10개월간 58회 치료 후 10 cm 성장(성장률 26% 증가)하였고, 이후 23개월간 77회 치료를 진행하는 동안 20.4 cm 성장(성장률 33% 증가)하였다.

몸무게의 성장곡선에서 턱관절균형요법(TMJ Balancing Therapy)으로의 치료 이후 전반적으로 계속 우상향됨을 관찰할 수 있다(Fig. 9). 첫 10개월간 9.3 kg 성장(성장률 20% 증가)하였고, 총 23개월간 19.2 kg 성장(성장률 29% 증가)하였다.

Table 1. Changes in Growth

Measurement date	Age	Weight (kg)	%	Height (cm)	%	FCST number of treatments
19.5.1	10 yr 6 mon	37.8	50	141.4	48	1
19.5.29	10 yr 7 mon	37.6	46	142.2	50	8
19.9.5	10 yr 10 mon	42.9	64	144.3	51	22
20.3.14	11 yr 4 mon	47.1	70	151.4	72	58
21.4.7	12 yr 5 mon	57.0	79	161.8	81	105
22.2.19	13 yr 3 mon	59.6	74	166.6	78	122
23.1.8	14 yr 3 mon	69.8	86	170.8	76	135

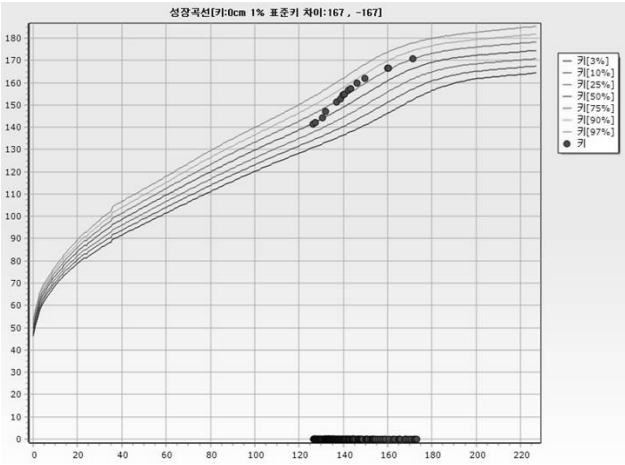

Fig. 8. Changes in height.

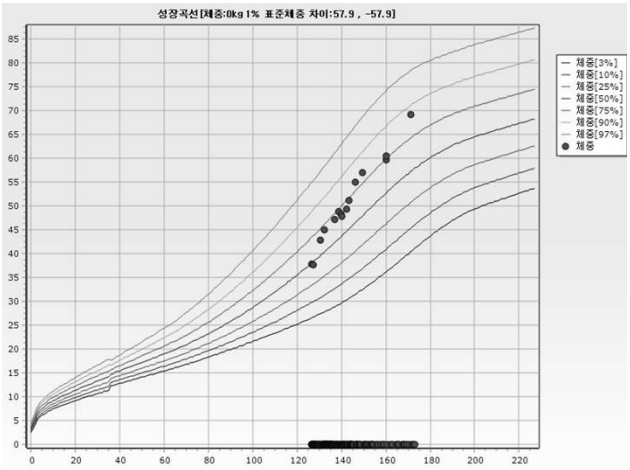

Fig. 9. Changes in weight.

고 찰

성장은 키와 몸무게를 비롯한 신체 내부 장기의 크기가 커지는 것으로 단순한 크기의 증가뿐만이 아니라 기능적 향상을 포함한 개념이다. 인체의 성장 중 출생 후 성장은 영유아기, 유년기, 사춘기라는 3단계로 분류된다. 그리고 각 시기에서 급성장하는 특징을 고려하여, 일반형, 신경형, 림프형, 생식형으로 구분하는데, 이중 키, 체중, 근육, 골, 신장 심장 등은 일반형 성장이 이루어지고, 뇌, 척수, 시각기, 두위 등은 신경형 성장이 이루어지며, 림프조직은 림프형 생식기, 자궁, 전립샘 등은 생식형의 성장이 이루어진다.[1)]

본 증례에서서 초진시 환자와 보호자는 어지러움과 구토 증상을 제1 주소증으로, 그리고 만성 비염을 제2 주소증으로 호소하였고 이에 대한 치료를 지속하여 증상이 호전되었는데, 환자와 보호자는 신장의 성장에 대해 더 큰 만족도를 보였다.

한의원의 소아 환자 진료에서 성장, 특히 신장의 증대는 한의원을 방문한 주소증이 아닌 경우라도 많은 환자 자신과 보호자가 희망하는 바이다. 의학적으로 저신장을 정의할 때는, 표준편차 2 cm보다 큰 차이로 작은 경우 또는 3 백분위수 이하인 경우를 말하지만, 현실에서는 의학적 저신장이 아니라도 평균 이상의 신장을 희망하기에 의학적 필요성이 없는 소아의 경우에도 희망하는 성장 치료를 희망하는 예가 많다. 국내의 연구를 살펴보면, 50 백분위수 이상임에도 불구하고 본인이 작다고 인식하는 경우가 32%에 달한다는 보고가 있었고[10)] 또한 부모가 희망하는 아동의 최종키에 대한 설문조사에서는 자녀의 현재 키에 상관없이 기대하는 최종키에 대해 남아의 경우 키 기댓값의 평균이 179.6 cm이었고, 여아의 경우 168.7 cm, 이는 각각 실제적 남아 평균키인 173.4보다 6.2 cm 더 큰 값이고, 여아 평균키인 160.7보다 8.0 cm 더 큰 값으로 백분위수에서 각각 86.44%, 93.57%에 해당하는 키이다.[11)]

이에 대해 기존의 한의학적 치료는 주로 한약 복용을 중심적으로 치료하고 환자의 보호자 또한 성장치료에 대해 한약 복용이 가장 기대되는 치료법으로 생각하고 있다.[4,12)]

턱관절균형요법(TMJ Balancing Therapy)은 악관절의 이상적 균형위치를 찾아주는 다차원적인 위치교정이 경락체계를 비롯하여 뇌신경계와 척주구조를 정상화시킬 수 있는 핵심 치료분야임을 인식하고 연구하는 새로운 치료법이다. 해부학적으로 제2경추 치돌기는 두개골을 지지하고 척추의 균형을 유지하는 축의 기능을 하고 있어 축추(Axis)라고 하며 양측의 악관절은 제2경추 치돌기를 축으로 운동하고 있음이 밝혀져 있고, Lee는 구강내 악관절 균형장치 착용 시 경추부 회전변위와 전만, 후만에 개선이 있다고 보고하였으며, 카이로프랙틱, 두개천골요법 등에서는 뇌척수의 신경계의 기능에 두개골, 경막, 척추가 밀접하게 연계된다고 보고 있다.[13)]

또한 Lee[9)]는 턱관절은 뇌와 척주 및 신경계를 동시에 조절할 수 있기 때문에 전신자세를 조절해 주는 중요한 자극이 되며 상부경추와 접형골과의 관련을 통해 뇌줄기 신경세포에 직접 자극을 주는 방법이 된다고 하였다.[14)] 그러므로 턱관절균형요법(TMJ Balancing Therapy)은 척추측만의 치료에도 탁월한 효과가 있다.

본 증례에서는 10세 6개월인 초등하교 5학년 학생이 내원하여 학습 강도의 증가로 인해 현훈, 구토과 요통, 시력저하를 호소하여 내원하였으며 검진상 심한 과개교합을 동반하고 척추측만증 등을 가지고 있었고, 이전에 비염치료를 위해 한약을 많이 복용한 경험이 있어 일반적인 한약요법 대신 턱관절균형요법(TMJ Balancing Therapy)에 의한 교정을 권하여 실시하였다. 치료 후 약 10개월간 심한 과개교합은 완벽히 정상화되었으며, 그로 인해 용모의 개선과 척추측만증의 개선 등이 관찰되었다. 특히, 치료 이후 성장이 크게 진행되어 학생 본인과 학생의 부모님 모두 만족하였다. 키의 성장곡선에서 턱관절균형요법(TMJ Balancing Therapy)으로의 치료 이후 첫 10개월간 10 cm 성장(성장률 26% 증가)하였고, 이후 23개월간 20.4 cm 성장(성장률 33% 증가)하였다. 몸무게의 성장곡선에서 턱관절균형요법(TMJ Balancing Therapy)으로의 치료 이후 첫 10개월간 9.3 kg 성장(성장률 20% 증가)하였고, 이후의 23개월간 19.2 kg 성장(성장률 29% 증가)하였다.

본 증례에서는 한약이 아닌 턱관절균형요법(TMJ Balancing Therapy)으로 주소증과 함께 신장증대의 효과를 보이게 된 것은 소아의 신체 기능 향상을 위한 치료 방법의 다양화에 이바지 하는 것으로 사료된다. 다만 본 증례 한 예로 턱관절균형요법(TMJ Balancing Therapy)이 소아의 키 성장을 만들어낸다고 결론짓는 것은 너무 성급한 결론으로 이와 관련된 추가적인 증례보고와 대조군 연구가 필요할 것으로 사료된다.

국내외 한의학계에서는 추나와 성장에 대한 연구가 이미 있어왔다. 이중 대조군 연구를 통해 추나 치료가 성장에 효과가 있다는 보고가 있다. 본 증례에서는 턱관절균형요법외에도 경추부 추나치료, Dr. LEE's PBT, CST, 침치료, 약침치료 등 다양한 치료를 병행하여 턱관절뿐만이 아니라 척추 전체에 유효한 자극이 더해진 것이 소아의 성장에 영향을 끼친 것으로 사료된다. 학문적 연구에서는 이 가운에 어떤 것이 가장 효과적인 치료방법인지에 대한 논의가 있을 수 있으나, 실제 임상 현장에서는 위 방법의 종합으로 유효한 효과가 나는 것을 재현하는 것이 더 의미있을 수 있다고 사료된다.

치의학에서 성장기 소아의 구개열 교정은 두개안면골의 성장을 고려하면서 진행해야 하기에 두개안면골의 성장에 대한 연구는 지속적으로 이루어지고 있다. 이미 밝혀진 바에 따르면, 안면골의 성장곡선은 신체 성장 속도와 일치하고,[5,6)] 또한 사춘기 전후에 신체와 안면골의 최대 성장시기이면서 상호 밀접한 관계가 있다고 보고되었다.[15,16)] 치의학회에서는 안면의 구조와 성장에서 대해 많은 연구를 축적해왔는데, 자료의 객관적인 축적은 x-ray 검사를 이용하여 뼈의 각 부위를 기준으로 안면을 측정하는 방법을 통해 이루어진다.[17)]

치의학회에서는 x-ray를 이용해 안면골의 성장을 측정할 수 있으나, 현재 한의사의 임상에서는 x-ray 촬영과 영상의 취득에는 환자와 보호자의 협조가 크게 필요하므로 이보다 수집방식이 간단하면서 임상에 현실적으로 적용할 수 있는 도구가 필요하다. 이에 본 증례에서는 환자의 좌측면에서 본 안면에서 환자의 하악 평면(madibular body plane)의 각도를 기준으로 삼기를 제안하는 바이다. 하악의 평면의 하단면을 이은 선의 각도가 치료가 진행됨에 따라 달라짐을 알 수 있다(Fig. 4, 초진 시 각도-실선, 변화된 각도-점선). 또한, 안구의 하단에서 수직으로 내린 선을 기준으로 돌출구강의 점진적으로 들어가는 것을 알 수 있다. 최초 내원 시 측정값에 비해 치료가 진행될수록 각도가 줄어들어, 22회차 치료 후에는 4도, 58회차 치료 후에는 8.5도가 커졌음을 알 수 있다.

치의학회에서는 과개교합의 교정시에 먼저 상부 아치의 변화 이후에 하부 아치의 변화가 일어나는 것으로 파악하는데,[18)] 특히 상악 전치의 후방 이동에 대한 일관적인 보고가 있다.[19)] 턱관절균형요법(TMJ Balancing Therapy)의 치료에서도 치과적 교정과 같은 방식으로 상부 아치의 변화 이후에 하부 아치의 변화가 일어났는지 또는 다른 방식의 변화가 진행되었는지에 대해서는 향후 더 많은 환자의 치험례 및 x-ray 자료를 검토할 필요가 있다고 사료된다.

본 증례에서 초진 시 환자는 어지러움과 구토를 제1 주소증으로, 만성비염을 제2 주소증으로 호소하였는데, 그 가운데 먼저 소아의 어지럼증에 대해 살펴보면, 소아의 어지럼증의 원인은 여러 가지이지만, 그중 가장 일반적인 것은 첫째 중이염, 둘째, 소아 양성 돌발성 어지럼증(Benign Paroxysmal Vertigo of Childhood), 셋째, 소아 편두통성 어지럼증이다.[20)] 이 가운데 감염에 의한 원인이 구별되는 중이염성 어지

럼증과는 달리 소아의 양성 돌발성 어지럼증과 소아 편두통성 어지럼증은 그 증상으로 구별되는데, 특히 양성 돌발성 어지럼증은 사춘기 이전 유년기에,[21] 편두통성 어지럼증은 사춘기에 주로 발생하는 것으로 알려졌지만[22] 최근에는 양성 돌발성 체위성 어지럼증의 경우 그 발생빈도가 증가하는 추세로 사춘기 연령의 소아에게서도 발생이 늘고 있다.[23]

양성 돌발성 어지럼증은 소아 어지럼증의 주된 원인이기는 하나, 전체 양성 돌발성 어지럼증 환자 중 소아 환자의 비율은 매우 적은데, 이것은 이 질환의 발현율이 환자의 나이가 증가함에 따라 발병률이 올라가는 것과 연관이 깊다.

양성 돌발성 체위성 어지럼증에 대한 한의학적 치료는 주로 한약 복용과 침치료를 중심으로 이루어지고 있고,[24] 양의학적 치료로는 다양한 약물요법과 유리이석정복술을 이용한 치료를 중심으로 이루어지고 있다.[25]

만성 비염은 장기간 비염의 증상이 지속되는 경우에 명명되는 진단명으로 그 원인에 따라 알레르기성 또는 비알레르기성 비염으로 구분지을 수 있다.[26] 알레르기성 비염과 비알레르기성 비염 모두 같은 증상을 나타내는데, 대표적으로는 비폐색, 비루, 재채기, 소양증 등의 증상을 나타난다.[27]

환자의 주소증인 어지럼증과 만성 비염의 경우 환자의 증상과 이환기간에 대해서는 모두 개인차가 있기에 환자의 증상이 없어진 것을 관해기로 표현하는데, 본 치료 이후 1개월 만에 환자의 증상이 완전 소실된 후 이후 3년 이상 증상이 나타나지 않은 것은 턱관절균형요법(TMJ Balancing Therapy)이 환자의 뇌신경계뿐만이 아니라 안이비 기관의 기능을 정상화시켰기 때문으로 추정된다.

단 본 증례에서 아쉬운 것은 환자의 척추측만이 육안으로는 호전을 확인할 수 있었으나 호전을 측정할 객관적 지표를 개발하지 못한 것으로 향후 외형사진 촬영으로도 확인할 수 있는 객관적 지표 개발이 필요하다고 사료된다. 또한 이 증례 외에도 여러 건의 부정교합 어린이의 턱관절균형요법(TMJ Balancing Therapy)을 이용한 성장치료에서, 치료의 어느 시점부터 목의 길이가 길어지면서 성장이 더 가속화됨을 관찰할 수 있었는데, 목의 길이의 단축과 뇌하수체 호르몬, 특히 성장호르몬의 분비 이상의 상관관계에 대한 고찰이 필요하다고 사료된다. 단일 케이스로서의 한계를 느껴, 앞으로 보다 많은 자료를 모으고, 다른 치료법과의 효과의 차이를 비교하는 연구도 필요하다 하겠다.

요 약

본 증례에서는 부정교합과 척추측만을 가진 어린이 환자에게 한의학적 치료인 턱관절균형요법(TMJ Balancing Therapy)으로 성장에 대한 긍정적인 효과를 얻어 보고하는 바이다.

REFERENCES

1. Ahn HS, Shin HY. Hong Changui Pediatrics 11th ed. Seoul: Mirae N. 2016:2-3, 1011-2.
2. Han J, An T, Park J, Sung H, Yeon J, Sung S. Treatments of Korean Medicine for Pediatric Growth: A Literature Review of Clinical Studies. J Pediatr Korean med. Feburary, 2021;35(1):18-29.
3. Kim JE, Baek JE. Effects of Herbal Medicine for Growth of Children: a Retrospective Study. J Pediatr Korean med. Feburary, 2016;30(4):87-98.
4. Kweon J, Cho S, Yu S. Review of Clinical Researches for Herbal Medicine Treatment in Pediatric Growth. J Pediatr Korean Med. November, 2018;32(4):103-112.
5. Scammn RE. Measurement of the body in childhood. In:Harris JA, Jackson CM, Patterson DG, Scammon RE editors. The measurement of man. Minneapolis : University of Minnesota; 1930.
6. Brown T. Skeletal maturity ane facial growth assessment. Aust Orthod J 1970:2:80-7.
7. Chung S, Kim J, Park Y, Hwang C, Lee H. The effect of growth hormone treatment on craniofacial growth in short stature children. Korean J Orthod 2010;40(4):227-38.
8. Yin CS, Koh HG, Lee YJ, Chun SI, Lee YJ. Functional Cerebrospinal Therapy (FCST), a New Physiologic Therapeutics Developed as Meridian Yin-Yang Balance Approach. Korean Journal of Acupuncture. 2005;22(4):169-74.
9. Lee YJ. TMJ Balancing Medicine. 1st rev. Korea;Fishwood. 2019:41-7, 87-8, 108-28.
10. Kim MJ, Rho YL, Yang ES, KR, Park SK, Park YB, Kim EY. The Relationship between the Perception of Height and Self-Esteem in Children. Korean Journal of Pediatrics. 2004;47(3):258-63.
11. Yoon HJ, Kim DG, Lee JY. A Study for the Parent's Recognition of the Oriental Medical Treatment and the Expectation of Children's Growth. J Korean Oriental Pediatrics. April, 2011;25(1):119-127.
12. A study on the evidence synthesis of Korean medicine treatment for idiopathic short stature in children. Korea Institute of Oriental Medicine. 2022.
13. Lee YJ. Effect of functional cerebrospinal technique(FCST) using intraoral balancing splint on cervical spine alignment. Seoul:Pocheon CHA University Graduate School of Medicine. 2008.
14. Yin CS, Lee YJ, Lee YJ. Meridian Yinyang Balance Treatment of Temporomandibular Joint Improves Cervical Spine Alignment in Spasmodic Torticollis Cases, a Medical Imaging Study. Korean J Oriental Physiology & Pathology. 2008;22(2):450-4.
15. Bambha, Bambha JK. Longitudinal cephalometric roentgenographic study of face and cranium in relation to body height. J Am Dent Assoc. 1961 Dec;63:776-99.
16. Bergersen EO. The male adolescent facial growth spurt: its prediction and relation to skeletal maturation. Angle Orthod. 1972 Oct;42(4):319-38.
17. Park T, A Longitudinal Cephalometric Study of Craniofacial Growth of Korean Children. The Korean journal of orthodontics. 1984;14(2):17-31.
18. Tadic N, Woods M. Contemporary Class II orthodontic and orthopaedic treatment: a review. Aust Dent J. 2007 Sep;52(3):168-74.
19. Janson G, Sathler R, Fernandes TM, Branco NC, Freitas MR. Correction of Class II malocclusion with Class II elastics: a systematic review.

Am J Orthod Dentofacial Orthop. 2013 Mar;143(3):383-92.
20. Choung YH, Park K, Moon SK, Kim CH, Ryu SJ. Various causes and clinical characteristics in vertigo in children with normal eardrums. Int J Pediatr Otorhinolarngol. 2003;67(8):889-94.
21. Han G. Vertigo in children, J Korean Balance Soc. 2003;2(1):61-6.
22. Choung YH, Cho MJ, Choi HS, Lee SJ, Lee J, Jeon J, Baik SS. The Comparison of Benign Paroxysmal Vertigo of Childhood and Migraine Related Vertigo in Children. J Korean Balance Soc. 2003;2(2):191-7.
23. Choi SJ, Kim DH, Shin YR, Park HY, Kim TY, Choung YH. Benign Paroxysmal Positional Vertigo of Childhood. J Korean Balance Soc. 2006;5(2):269-73.
24. Jung J, Jung S, Kim M, Park J, Bae K, Kong K, Ko H. Korean Medicine Interventions for Benign Paroxysmal Positional Vertigo: A Systematic Review of Clinical Studies Published in Korea. J Itn Korean Med. 2017;38(4):479-90.
25. Han GC, Lee JH, Song JJ, Benign Paroxysmal Positional Vertigo. J Korean Balance Soc 2004;1(1):64-74.
26. Sung CM, Yang HC, Cho H. Patients' Characteristics according to Allergic Sensitization in Chronic Rhinitis. Korean J Otorhinolaryngol-Head Neck Surg. 2018;61(2):85-90.
27. Lee M, Chang G, Han Y. A Study on the Growth, Quality of Sleep of Children with Chronic Rhinitis. J Korean Oreintal Pediatrics. 2008;22(2):125-39.