

Original Article

## 긴병꽃풀 추출물의 oxazolone-유도 아토피 피부염 개선 효과

김대용<sup>#,\*</sup>

우석대학교 한의과대학

### Ameliorative effects of *Glechoma hederacea* var. *longituba* extract on oxazolone-induced atopic dermatitis-like skin lesions

Dae Yong Kim<sup>#,\*</sup>

College of Korean Medicine, Woosuk University, Jeonju 54986, Republic of Korea

**Objectives:** This study aimed to investigate the anti-atopic properties of *Glechoma hederacea* var. *longituba* extracts (GHE) in murine atopic dermatitis model.

**Methods:** BALB/c mouse ear stimulated with oxazolone (OX) for 4 weeks, then 1% GHE was topically applied every two days for 3 weeks to mouse. Ear thickness was measured by a digital thickness gauge. The ears tissues were collected and subjected to hematoxylin-eosin (H&E) and toluidine blue (TB) staining.

**Results:** Treatment with GHE successfully alleviated the symptoms of atopic dermatitis, such as erythema, horny substance, and swelling. The infiltration of lymphocytes and mast cells were significantly reduced following GHE treatment.

**Conclusion:** Taken together, our results showed that GHE possessed the potential to be a novel immunomodulatory drug against atopic dermatitis.

**Key words** :Atopic dermatitis; Oxazolone; *Glechome hederacea* var. *longituba*; Mast cell

\*Corresponding and First author: Dae Yong Kim

College of Korean Medicine, Woosuk University, Jeonju 54986, Republic of Korea

Tel : +82-63-290-9033; FAX: +82-63-290-1055, E-mail: dykim@woosuk.ac.kr

## 서론

아토피 피부염(atopic dermatitis, AD)은 여러 요인에 의해 발생하는 만성 피부 질환이다. 주요 발병기전은 아직까지 명확하게 밝혀지지 않았지만 유전적, 면역학적, 환경적, 심리적 요인과 밀접한 관련이 있는 것으로 알려져 있다<sup>1)</sup>. 아토피 피부염의 주요 증상은 태선화(lichenification), 피부 건조, 소양증(pruritus), 습진(eczema) 및 홍반(erythema) 등이 있다<sup>2)</sup>. 특히 가려움증은 아토피 피부염의 주요 진단 기준으로 신체적, 정서적 생활에 심각한 영향을 주는 요인이다<sup>3)</sup>. 면역학적으로는 Th2 사이토카인의 과발현으로 인하여 immunoglobulin E (IgE)가 과도하게 생산되고, 이는 비만세포로부터 히스타민(histamine), 프로스타글란딘 E (prostaglandin E) 및 다양한 염증인자를 방출시키고, 염증 반응을 유도하는 것으로 알려져 있다<sup>4),5)</sup>. 또한 피부장벽이 손상되어 염증 매개 물질들의 피부 침투가 촉진되면서 염증의 악순환이 반복되게 된다<sup>6)</sup>. 현재 여러가지 치료제가 아토피 피부염에서 면역 반응을 억제하는 사용되고 있다. 그러나 이러한 약물들은 장기간 치료할 경우 잠재적인 부작용에 대한 우려가 제기되고 있다<sup>7),8)</sup>.

많은 연구자들은 기존 아토피 피부염 치료의 위험을 줄이기 위해 천연물에 관심을 가지고 있으며, 다양한 천연물 추출물이 아토피 피부염 치료에 잠재력을 가진다고 보고되고 있다<sup>9),10)</sup>. 또한 많은 연구 결과에 따르면 천연물 추출물이 기존 약물들에 비해 더 안전하고 효과적이라는 것이 입증되고 있다<sup>11),12)</sup>. 따라서 천연물은 아토피 피부염 치료에 대한 중요한 대안을 제공할 수 있다.

긴병꽃풀(*Glechoma hederacea* var. *longituba*)은 꿀풀과에 속하는 여러해살이 식물로 한국, 일본, 중국에 널리 분포한다. 긴병꽃풀은 한국에서 천식, 기관지염, 담석증, 감기, 염증을 치료하는 중요한 약재로 사용되어 왔다<sup>13),14)</sup>. 이전 연구에 따르면 항염증, 세포 독성 또는 세포 보호 효과를 나타내는 monoterpenoids, sesquiterpene lactones, lignans, flavonoids, 페놀 화합물과 같은 물질이 포함되어 있다고 알려졌다<sup>15-19)</sup>. 그러나 아토피 피부염에 대한 긴병꽃풀의 생물학적 활성에 관한 연구는 현재까지는 수행되지 않았다. 이에 본 연구에서는 아토피 피부염의 증상을 완화시킬 수 있는 소재를 개발하고자 하는 목적으로, oxazolone (OX)으로 유도한 아토피 피부염 마우스 모델에서 긴병꽃풀 추출물을 적용한 후 피부 병변의 조직학적 분석을 통하여 아토피 피부염의 개선 효과를 확인하였다.

## 실험재료 및 방법

### 2.1. 약물의 조제

긴병꽃풀은 (주)비엔에서 제공받아 사용하였다. 긴병꽃풀

300 g을 분쇄하여 1000 mL의 증류수를 첨가하여 진탕배양기(Daihan Scientific, Wonju, Korea)를 이용하여 상온에서 30 rpm으로 24 시간 동안 추출하였다. 이 과정을 3번 반복하였다. 추출물은 감압농축기(N-100, Eyela, Japan)로 농축하고 동결건조한 후 냉장 보관하면서 실험에 사용하였다. 시료는 15.2 g을 얻었고 수율은 5.06%였다.

### 2.2. 실험동물

실험동물은 6 주령 암컷 BALB/c마우스를 다물사이언스(Damool science, Daejeon, Korea)에서 구입하여 사용하였다. 온도 22.2 °C, 습도 55~66 %, 명암주기 12 시간으로 자동 조절되는 실험 환경에서 일반 실험용 동물 사료와 물을 충분히 공급하였으며, 일주일간의 순환 후 실험에 사용되었다. 모든 동물실험 과정은 National Institutes of Health의 실험동물관리 규정(Principle of Laboratory Animal Care)에 의거하여 수행되었다.

### 2.3. 실험 모델 유발 및 샘플 처리

1 주간의 적응기 후 군당 5마리씩 3 그룹, CON 그룹(EtOH 처리), OX 그룹(oxazolone 처리), OX+GHE 그룹(oxazolone 및 긴병꽃풀 추출물 처리)으로 나누어 실험하였다. 아토피 피부염을 유발하기 위하여 EtOH (Sigma, USA) 용매에 1% oxazolone (Sigma, USA)을 제조하여 1일에 귀 부위에 50 µL씩 도포하여 감각하였다. 이후 7일부터 EtOH 용매에 0.5% oxazolone을 제조하여 귀 부위에 20 µL씩 도포하여 감각하였다. EtOH 용매(99.8%)를 이용하여 1% 긴병꽃풀 추출물을 조제하였다. 1일 차 감각 이후 7일 차부터 CON 그룹에는 EtOH을, OX+GHE 그룹에는 조제한 약물을 2일에 한 번씩 발라주었고 28일에 실험을 종료하였다.

### 2.4. 귀 두께 측정

28일 실험 종료 후 CO<sub>2</sub> chamber를 이용하여 안락사 시킨 뒤 각 그룹의 마우스의 귀 두께를 callipers (Daihan Science, Korea)를 이용하여 측정하였다.

### 2.5. 조직학적 분석

희생시킨 마우스의 귀 조직을 4% paraformaldehyde (Wako, Japan)에 넣어 고정하고, 에탄올을 이용하여 탈수시킨 후 투명, 파라핀 침투과정을 수행하였다. 파라핀 침투가 끝난 조직을 파라핀으로 포매하여 경질화 시켜 파라핀 블록을 만들고 7 µm 로 조직을 박절하였다. 박절한 조직을 슬라이드 글라스 위에 붙여 60°C Dry Oven (DAIHAN Scientific, Korea)에서 완전히 접착시키고 xylene (JUNSEI, Japan)으로 탈파라핀 과정을 거친 후 에탄올을 이용하여 함수시켰다. 이후 Hematoxylin (YD Diagnostics, Korea, eosin (Labcore, Korea), toluidine blue (Sigma-Aldrich, USA)를 이용하여 염색하여 광학

현미경을 통하여 관찰하였다.

### 2.6. 통계처리

본 실험의 모든 통계분석은 GraphPad Prism5 (GraphPad Software, USA)를 이용하여 시행하였다. 실험별 평균±표준편차(Mean±SD)를 표시하고, 각 실험군 내에 차이를 비교하기 위해 일원배치 분산분석(one-way ANOVA)을 시행하였다. 사후분석은 Tukey 법을 사용하였으며, 통계적 유의성 검증은 신뢰수준 P<0.05로 설정하였다.

## 결과

### 3.1. 아토피 피부염 병변에 대한 변화

마우스의 귀 피부에 대한 GHE의 항아토피 효과를 확인하기 위해 BALB/c 마우스에 4주 동안 oxazolone을 처리하였다. 아토피 유발 마우스의 귀와 표피 두께의 증가, 종양화, 홍반, 피부 건조 등 아토피와 유사한 피부 증상을 보였지만 GHE 그룹에서는 병변이 개선되었다(Fig. 1A). 최종 적용일(28일)에 동물을 희생시키고 귀 두께를 측정하였다. 실험 마지막 날 귀 두께는 CON 그룹이 0.17 mm로 관찰되었고 OX 그룹이 0.29 mm로 관찰되어 더 두꺼워진 것을 확인하였다. 그러나 OX+GHE 그룹은 OX 그룹에 비해 귀 두께가 0.23 mm으로 감소하였다(Fig. 1B).

### 3.2. 아토피 피부염 병변에 대한 조직학적 변화

조직병리학적 특징에 대한 GHE의 효과를 확인하기 위하여 마우스 귀 조직을 H&E로 염색하여 표피 두께를 관찰하였다. 현미경으로 확인한 결과, 표피 두께가 OX 그룹보다 OX+GHE 그룹에서 현저하게 감소하였다(Fig. 2A). 현미경 프로그램으로 표피의 길이를 측정하여 비교하였다. CON 그룹이 10.60 μm로 관찰되었고 OX 그룹이 47.40 μm로 관찰되어 더 두꺼워진 것을 확인하였다. 그러나 OX+GHE 그룹은 두께가 21.68 μm으로 OX 그룹에 비해 두께가 감소하였다 (Fig. 2B).

### 3.3. 비만세포 침윤 관찰

마우스 귀 조직을 toluidine blue로 염색하여 비만세포 침윤 정도를 확인하였다(Fig. 3A). 현미경을 이용하여 침윤된 비만세포의 수를 측정하였다. OX 그룹에서 CON 그룹에 비하여 비만세포 침윤이 8배로 현저하게 증가하였다. 반면에 OX+GHE 그룹에서는 OX 그룹에 비하여 비만세포 침윤이 61.7% 감소하였다(Fig. 3B).

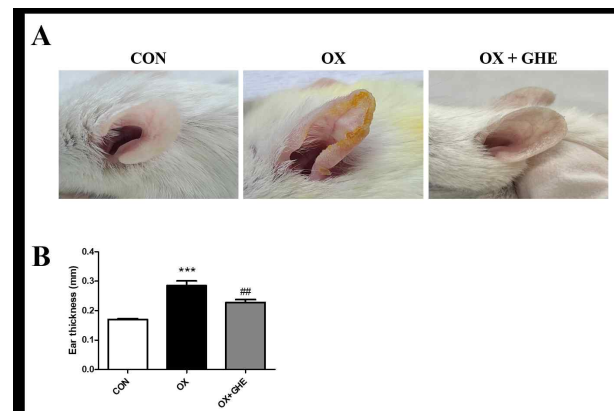


Fig. 1. Effect of GHE on OX-induced AD-like lesion in the BALB/c mouse ears. (A) Clinical features of AD-like symptoms. (B) Ear thickness. CON group: vehicle controls, OX group: oxazolone-treated controls, OX-GHE group: oxazolone plus GHE-treated. Data are presented as Means ± SD. ### p < 0.001 vs. the CON group, \*\*\* p < 0.001 vs. the OX group.

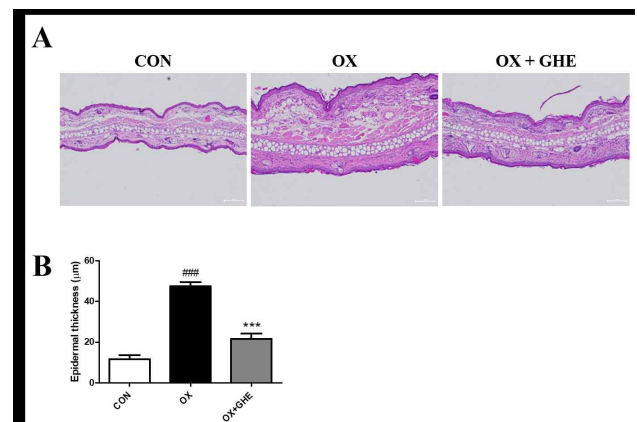


Fig. 2. Effect of GHE on H&E findings and epidermal thickness. (A) H&E staining results. Tissues were excised, fixed in 10% formaldehyde, embedded in paraffin, and sectioned. The sections were stained with H&E. (B) Epidermal thickness of mouse ear. CON group: vehicle controls, OX group: oxazolone-treated controls, OX-GHE group: oxazolone plus GHE-treated. Data are presented as Means ± SD. ### p < 0.001 vs. the CON group, \*\*\* p < 0.001 vs. the OX group.

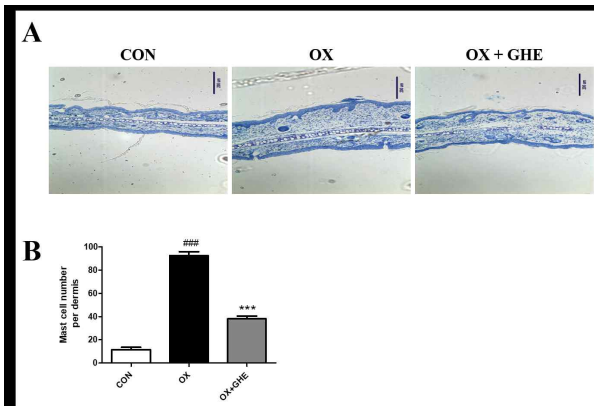


Fig. 3. Effect of GHE on toluidine blue staining findings and mast cell numbers in epidermal tissues. (A) Toluidine blue staining results. Tissues were excised, fixed in 10% formaldehyde, embedded in paraffin, and sectioned. The sections were stained with H&E. (B) Mast cell numbers in dermal tissue. CON group: vehicle controls, OX group: oxazolone-treated controls, OX+GHE group: oxazolone plus GHE-treated. Data are presented as Means ± SD. ### p < 0.001 vs. the CON group, \*\*\* p < 0.001 vs. the OX group.

으나, 이러한 변화는 OX+GHE 그룹에서 유의하게 감소하였다. 이러한 결과는 긴병꽃풀 추출물 처리가 oxazolone에 의해 유발된 아토피 피부염 유사 피부 병변의 증상을 약화시킬 수 있음을 나타낸다. 또한 oxazolone에 의해 유발된 비만세포의 침윤이 극적으로 증가한 반면, OX+GHE 그룹의 비만세포 수는 OX 그룹에 비해 현저히 감소하였다. 비만세포는 아토피 피부염을 포함한 IgE 매개 알러지 질환에서 중요한 효과기 세포로 알려져 있다. 비만 세포는 알레르겐 결합 IgE와 고친화도 IgE 수용체의 교차 결합을 통해 활성화되어 비만 세포의 탈과립화 및 다양한 전염증성 사이토카인의 방출을 유발하여 염증 반응을 유발한다<sup>22</sup>. 아토피 피부염 유사 피부 병변에서 증가된 비만세포 침윤은 oxazolone으로 유도된 아토피 피부염 유사 마우스 모델에서 두드러진 특징인 것으로 보고되고 있다<sup>22</sup>. 다른 연구에서는 긴병꽃풀 추출물이 LPS로 자극한 다양한 세포주에서 NO (nitric oxide)의 생성을 억제하였고<sup>23</sup>, HepG2 세포에서 NF- $\kappa$ B 생성과 COX-2 및 iNOS mRNA의 발현을 억제하였다<sup>24</sup>.

따라서, 이 연구 결과는 아토피 피부염 마우스 모델에서 긴병꽃풀 추출물 처리가 표피 두께를 감소시키고 비만세포의 침윤을 억제하는 효과를 입증하였으며, 향후 긴병꽃풀 추출물을 활용한 아토피 피부염 치료제 개발을 위한 기초 자료로 활용될 것으로 기대된다.

## 고찰

아토피 피부염은 대표적인 알러지성 염증성 피부질환이다. 일반적으로 각질화, 부종, 홍반 등의 증상이 대표적이다. 이러한 염증성 과민반응은 표피의 비만세포 침윤을 증가시키고 표피를 두꺼워지게 한다<sup>20</sup>. Oxazolone과 DNCB와 같은 hapten은 손상되지 않은 마우스 피부의 장벽과 표피를 효과적으로 침투할 수 있는 작은 분자이다. 이러한 물질들을 적절하게 피부에 노출시키면 알러지성 접촉성 피부염을 유발하게 된다. 이러한 피부염 모델은 아토피성 피부염의 발병기전과 완전히 동일하지 않지만 표현형 발현의 기본적인 핵심은 제공하고 있다<sup>21</sup>.

이에 본 연구에서는 마우스 모델을 이용하여 oxazolone으로 아토피 피부염을 유발하고 긴병꽃풀 추출물의 효과를 확인하였다. 먼저 BALB/c 마우스에서 oxazolone 유발 아토피 피부염 유사 피부 병변에 대한 긴병꽃풀 추출물의 보호 효과를 평가하였다. OX 그룹의 마우스의 귀에 oxazolone을 처리하면 벗겨짐, 부종 및 건조와 같은 전형적인 특징이 나타나는 것을 확인하여 아토피 피부염 유사 피부 병변을 성공적으로 유도됨을 확인하였다. OX+GHE 그룹에 긴병꽃풀 추출물을 처리하면 피부 병변의 심각도가 크게 완화되었다. 조직병리학적 검사에서 아토피 피부염의 전형적인 조직병리학적 징후인 표피 과형성 및 피부 부종이 OX 그룹에서 관찰되었

## 결론

본 연구에서는 아토피 피부염 치료에 대한 긴병꽃풀 추출물의 효과를 확인하고자 하였다. Oxazolone으로 유발한 아토피 피부염 마우스 모델에서 긴병꽃풀 추출물을 처리하였고, 귀 두께, 표피 두께, 비만세포 침윤을 통해 그 효과를 확인하였다. 이를 통해 다음과 같은 결과를 얻었다.

1. 긴병꽃풀 추출물 처리로 귀 두께 감소
2. 긴병꽃풀 추출물 처리로 표피 두께 감소
3. 긴병꽃풀 추출물 처리로 비만세포 침윤 감소

결론적으로 oxazolone으로 유발된 아토피 피부염 마우스 모델에 긴병꽃풀 추출물을 처리하였을 때 피부염의 병변이 완화되었다. 긴병꽃풀 추출물은 향후 아토피 피부염 질환을 대상으로 한 천연물 치료제의 소재로 활용될 수 있을 것으로 기대된다.

## Acknowledgements

Not applicable.

### Conflict of interest

The authors declare no conflict of interest.

### 참고문헌

- 1) Leung, D. Y. M. (1999). Pathogenesis of atopic dermatitis. *The Journal of Allergy and Clinical Immunology*, 104(3), 99-108.
- 2) Koblenzer, C. (1999). Itching and the atopic skin. *The Journal of Allergy and Clinical Immunology*, 104(3), 109-113.
- 3) Deo, S. S., Mistry, K. J., Kakade, A. M., Niphadkar, P. V. (2010). Role played by Th2 type cytokines in IgE mediated allergy and asthma. *Lung India*, 27(2), 66-71.
- 4) Leung, D. Y. M. (1992). Immunopathology of atopic dermatitis. *Springer Seminars in Immunopathology*, 13(3-4), 427-440.
- 5) Branco, A. C. C. C., Yoshikawa, F. S. Y., Pietrobon, A. J., Sato, M. N. (2018). Role of Histamine in Modulating the Immune Response and Inflammation. *Mediators of Inflammation*, 2018, 952407.
- 6) Furue, M. (2020). Regulation of Skin Barrier Function via Competition between AHR Axis versus IL-13/IL-4-JAK-STAT6/STAT3 Axis: Pathogenic and Therapeutic Implications in Atopic Dermatitis. *Journal of Clinical Medicine*, 9(11), 3741.
- 7) Kim, H. S.; Cho, S.H. (2014). Treatment for atopic dermatitis. *Journal of the Korean Medical Association*, 57(3), 226-233.
- 8) Berger, T. G., Duvic, M., Van Voorhees, A. S., Frieden, I.J., (2006). The use of topical calcineurin inhibitors in dermatology: Safety concerns. Report of the American Academy of Dermatology Association Task Force. *Journal of the American Academy of Dermatology*, 54(5), 818-823.
- 9) Dohil, M.A., (2013). Natural ingredients in atopic dermatitis and other inflammatory skin disease. *Journal of Drugs in Dermatology*, 12(9), 128-132.
- 10) Dawid-Pa´c, R., (2013). Medicinal plants used in treatment of inflammatory skin diseases. *Advances in Dermatology and Allergology*, 30(3), 170-177.
- 11) Wu, S., Pang, Y., He, Y., Zhang, X., Peng, L., Guo, J., Zeng, J. (2021). A comprehensive review of natural products against atopic dermatitis: Flavonoids, alkaloids, terpenes, glycosides and other compounds. *Biomedicine & Pharmacotherapy*, 140, 111741.
- 12) Ullah, A., Munir, S., Badshah, S.L., Khan, N., Ghani, L., Poulson, B.G., Emwas, A.-H., Jaremko, M. (2020). Important Flavonoids and Their Role as a Therapeutic Agent. *Molecules*, 25(22), 5243.
- 13) Jo D., Lee J., Noh J., Kim O. K., Kwon J. H. (2001). Chemical Composition and Electron Donating and Nitrite Scavenging Activities of *Glechoma hederacea* var. *longituba* NAKAI. *Journal of the Korean Society of Food Science and Nutrition*, 6(3), 142-146.
- 14) Yamauchi H., Kakuda R., Yaoita Y., Machida K., Kikuchi M. (2007). Two New Glycosides from the Whole Plants of *Glechoma hederacea* L. *Chemical and Pharmaceutical Bulletin*, 55(2), 346-347.
- 15) Kim J., Lee I., Ha D., Seo J., Min B., Yoo I., Bae K. (2011). New sesquiterpene lactones from *Glechoma hederacea* L. and their cytotoxic effects on human cancer cell lines *Planta Medica*, 77(09), 955-957.
- 16) Kim J., Song S., Lee I., Kim Y., Yoo I., Ryoo I., Bae K. (2011). Anti-inflammatory activity of constituents from *Glechoma hederacea* var. *longituba*. *Bioorganic & Medicinal Chemistry Letters*, 21(11), 3483-3487.
- 17) Zhu Q. F., Wang Y. Y., Jiang W., Qu H. B. (2013). Three new norlignans from *Glechoma longituba*. *Journal of Asian Natural Products Research*, 15(3), 258-264.
- 18) Shan Q, Cao G, Cai H, Cai B. (2013). Simultaneous determination of four bioactive compounds in *Glechoma longituba* extracts by high performance liquid chromatography. *Pharmacognosy Magazine*, 9(35), 216-219.
- 19) Zhu Y. D, Zou J, Zhao W. M. (2008). Two new monoterpene glycosides from *Glechoma longituba*. *Journal of Asian Natural Products Research*, 10(1-2), 199-204.
- 20) Bae Y., Kim T., Park N., Choi S., Yi D., Soto S., Zamora N., Kim S., Yang M. (2022). Ameliorative Effects of *Daphnopsis costaricensis* Extract against Oxazolone-Induced Atopic Dermatitis-like Lesions in BALB/c Mice. *Nutrients*, 14(21), 4521.
- 21) Lee S., Jegal H., Bong S. K., Yoon K. N., Park N. J., Shin M. S., Yang M. H., Kim Y. K., Kim S. N. (2019). Anti-Atopic Effect of Acorn Shell Extract on Atopic Dermatitis-Like Lesions in Mice and Its Active Phytochemicals. *Biomolecules*, 10(1), 57.
- 22) Lee T. K., Kim D. W., Ahn J. H., Lee C. H., Lee J. C., Lim S. S., Kang I. J., Hong S., Choi S. Y., Won M. H., Park J. H. (2022). Protective Effects of Topical Administration of Laminarin in Oxazolone-Induced Atopic Dermatitis-like Skin Lesions. *Marine Drugs*, 20(11), 669.
- 23) Kim D. H., Ham S. L., Khan Z., Kim S. Y., Choi S. U., Kim C. S., Lee K. R. (2022). Terpenoids from *Glechoma hederacea* var. *longituba* and their biological activities. *Beilstein Journal of Organic Chemistry*, 18, 555-566.

24) Kim J., Song S., Lee I., Kim Y., Yoo I., Ryoo I., Bae K. (2011). Anti-inflammatory activity of constituents from *Glechoma hederacea* var. *longituba*. *Bioorganic & Medicinal Chemistry Letters*. 21(11), 3483-3487.