

단순 방사선 영상기반 바이오마커를 활용한 흉·요추의 추나의학적 변위 진단 방법

Radiograph-based Diagnostic Methods for Thoracic and Lumbar Spine Malposition in Chuna Manual Therapy Using Biomarkers

Received: 16 November, 2023. Revised: 27 November, 2023. Accepted: 14 December, 2023

이진현^{1†}, 최민호^{2†}, 김종일², 장준수^{2*}, 박태용^{1*}

¹가톨릭관동대학교 국제성모병원 한의과

²한국한의학연구원 디지털임상연구부

Jin-Hyun Lee, K.M.D., Ph.D.^{1†}, Minho Choi, Ph.D.^{2†}, Joong Il Kim, Ph.D.², Jun-Su Jang, Ph.D.^{2*}, Tae-Yong Park, K.M.D., Ph.D.^{1*}

¹Institute for Integrative Medicine, Catholic Kwandong University International St. Mary's Hospital

²Digital Health Research Division, Korea Institute of Oriental Medicine

Objectives This study aimed to propose biomarkers for diagnosing Chuna manual therapy (CMT) based on X-ray images in the thoracic and lumbar spines.

Methods Through a literature review and expert consensus process, diagnostic biomarkers for CMT were selected based on the listing system in thoracic and lumbar radiograph anterior-posterior (AP) and lateral views.

Results 1. Diagnostic biomarkers were derived from four points on the outer contour of the vertebral body in the thoracic and lumbar spine radiograph lateral view, enabling the diagnosis of flexion and extension malposition. 2. Additional diagnostic biomarkers were identified in the thoracic and lumbar radiograph AP view, utilizing points on the outer contour of the vertebral body. These biomarkers facilitate the diagnosis of lateral bending. Moreover, biomarkers derived from the innermost point of the pedicle contour allow for the diagnosis of rotation malposition. 3. Furthermore, through the biomarkers proposed in this study, all malpositions of the thoracolumbar spines and complex Type I and II malpositions can be diagnosed in CMT.

Conclusions The biomarkers reported in this study consist of minimal points to determine the position of the vertebral body, providing the advantage of simplicity while minimizing potential errors during the CMT diagnostic process. Further clinical research and the development of related programs should be pursued to expand the evidence for CMT.

Key words Chuna manual therapy, Diagnosis, Biomarker, X-ray

1. 서론

추나요법(Chuna manual therapy)은 한의사가 손, 신체의 일부분, 또는 보조기구를 사용하여 환자의 신체에 자극을 가하여 신체 구조 혹은 기능상의 문제를 치료하는 한의학의 수기요법이다¹⁾. 추나의학에서의 진단은 크게 체형진단과 변위 진단으로 구분할 수 있으며, 변위 진단의 경우 표준 운동학 용어 및 medicare 명명체계를 포괄하는 척추변위 명명체계가 정립된 이후 추체의 위치 및

관절운동 범위를 기반으로 한 척추 변위 분류 체계를 근간으로 하고 있다²⁾.

현재 추나의학을 비롯한 수기요법에서 진단 방법으로 가장 널리 활용되는 것은 촉진에 기반한 수기진단이지만, 타당도와 신뢰도가 떨어진다는 문제점이 지속적으로 제기 되고 있다^{3,4)}. 이러한 수기진단의 단점을 극복하고 객관적이고 보편적인 진단을 시행하기 위해 2014년부터 단순 방사선 영상 검사(X-ray)를 활용한 추나의학적 진단 방법이 보급 되고 있다⁵⁾. 그러나 기존의 X-ray 영상

† These authors contributed equally to this study.

*Corresponding to Jun-Su Jang, Digital Health Research Division, Korea Institute of Oriental Medicine, 1672 Yuseong-daero, Yuseong-gu, Daejeon 34054, Republic of Korea

TEL. +82-42-868-9320, FAX. +82-42-868-9480, E-mail. junsu.jang@kiom.re.kr

*Co-Corresponding to Tae-Yong Park, Institute for Integrative Medicine, Catholic Kwandong University International St. Mary's Hospital, 25 Simgok-ro 100 beon-gil, Seo-gu, Incheon 22711, Republic of Korea

TEL. +82-32-290-3319, FAX. +82-32-290-3324, E-mail. parktae9822@gmail.com

Copyright © 2023. KSCMM All Rights Reserved.

기반 추나의학적 진단방법은 추체(vertebral body)의 위치를 기반으로 한다는 원칙은 있지만 구체적인 추체의 위치를 결정하는 정보를 제시하고 있지는 않으며, 극돌기(spinous process), 추간공(intervertebral foramen), 관절돌기(articular process), 디스크 공간(disc space), 척추뿌리(pedicle) 등의 상대적 위치 차이를 보조적으로 활용하는 형식으로만 구성되어 진단결과를 정량화 하여 제시하거나 개별 척추의 다양한 변형 등에 따른 진단 결과의 오차를 유발할 수 있었다.

치료 전후의 호전반응을 확인하는 과정을 통해 추나의학적 치료의 객관적 근거를 확인하고, 추나의학적 진단의 오차를 줄이기 위해서는 명확한 기준을 바탕으로 하는 진단의 기준점이 제시될 수 있어야 한다. 이를 위해서는 진단의 포인트가 되는 바이오마커가 선정되어야 한다. 기존의 추나의학적 진단기기에서는 진단을 위한 바이오마커를 제시하고, 관련 수치를 정량화한 연구들이 있었으나 이러한 방법들은 신체 외부에 나타난 지표를 기반으로 하는 체형진단이라는 점에서 추나의학적 척추변위체계에 기반한 진단과는 차이가 있으며^{6,7)}, 진단 지표를 설정하는데 있어 촉진과정 중에서의 오차가 발생하거나, 촉진이 힘든 환자들의 경우 명확한 진단이 힘들다는 한계가 존재한다.

본 연구에서는 이러한 선행연구들의 한계를 극복하고, 한의 진료현장에서 효율적으로 간편하면서 객관적인 진단이 가능하고, 관련 연구에서 활용할 수 있는 근거자료를 마련하고자 하였다. 이를 위해 기존의 선행 문헌, 한의과대학 정규 교과서를 검토하고 관련 전문과들과의 논의 과정을 통해 임상에서 활용도가 높고 추체의 위치를 명확히 정의할 수 있는 흉추 및 요추부위에서 추나의학적 진단을 위한 바이오마커를 확립하였기에 이를 보고하는 바이다.

2. 연구방법

1) 척추변위 명명체계에 따른 X-ray 진단을 위한 지표점 선별

추나의학적 척추변위 진단은 하위추체에 대한 상위추체의 위치를 기준으로 굴곡(flexion)/신전(extension), 측굴(lateral bending), 회전(rotation) 변위의 3가지 큰 틀을 기본으로 분류하고, X-ray 영상의 Lateral view에서는 굴곡/신전, AP view에는 측굴, 회전에 관련한 진단을 시행하게 된다⁵⁾. 본 연구에서는 추체중심의 추나의학적 진단방법의 기본 원칙에 부합하기 위해 X-ray 영상에서의 개별 추체의 위치를 객관적으로 정량화 할 수 있는 위치를 선별하였으며, 추체의 지표점만으로는 산출하기가 힘든 추체 회전을 정량화하기 위한 추가적인 골성 지표에 기반한 바이오마커를 선정하였으며, 세부 과정은 다음과 같다.

(1) 추체의 굴곡, 신전, 측굴변위 진단을 위한 바이오마커 산출

추나의학적 척추변위 진단과 관련한 교과서⁸⁾ 및 선행 연구⁵⁾를 근거로 본 연구의 책임연구자가 X-ray 영상의 AP, Lateral view에서 vertebral body의 위치 파악을 위한 지표점을 일차적으로 도출하였으며, 이후 한의과대학에서 한방재활의학의 교육을 담당하고 있는 교수진, 척추신경추나의학회 학술위원 및 교육위원으로 구성된 12인의 전문가들이 2019.09.07. 및 2019.09.09.에 나누어 대면회의를 통해 진단 지표점에 관련한 세부적인 토론 및 합의 과정을 거쳤다.

(2) 추체 회전 변위 진단을 위한 바이오마커 산출

추체의 회전은 추체 외곽의 점만으로는 평가가 불가능하므로 별도의 추가적인 바이오마커를 산출하여야 한다. 이를 위해 추체의 회전 평가를 위한 다양한 선행문헌 검색을 시행하였다⁹⁻¹⁴⁾. 이러한 선행 연구 중 추체 회전을 평가하기 위한 통계적 검증이 시행되었고, 실제 임상에서의 적용 편의성 및 정확성이 높은 척추뿌리의 위치를 기반으로 한 지표점을 도출하였다.

3. 결과

1) 흉·요추의 추나학적 변위 진단을 위한 바이오마커

위와 같은 과정을 통해 산출된 바이오마커 들의 세부 내용은 다음과 같다(Fig. 1).

(1) 굴곡, 신전, 측굴 변위 진단을 위한 추체 바이오마커

굴곡, 신전, 측굴 변위 진단을 위한 추체의 바이오마커는 흉·요추 AP와 Lateral view X-ray 에서 각 추체별로 4가지 점(좌상, 우상, 좌하, 우하) 및 5요추의 변위를 판단하기 위한 엉치뼈곶(Sacral promontory) 좌우 2점을 기본으로 한다. 바이오마커의 생성은 아래 제시된 제 1원칙부터 순차적으로 적용하되, 추체의 변형이 관찰될 경우 보다 상위 원칙을 최대한 준용하도록 한다.

① 제 1원칙

추체의 상부 및 하부에서 생성된 바이오마커를 평행하게 연결하여 생성된 선분은, 각각 추체의 상연면과 하연면(superior and inferior vertebral endplate)에 평행해야 한다.

② 제 2원칙

추체의 상부 및 하부에서 생성된 바이오마커를 평행하게 연결하여 생성된 선분의 중점은 추체 경계선(vertebral body의 margin line 선상)에 위치하도록 표기한다.

③ 제 3원칙

추체의 회전 등에 의해서 경계선이 2중으로 보일 경우에는 외측 경계선을 기준으로 한다(Fig. 2).

④ 제 4원칙

생성된 바이오마커의 좌/우 점을 수직으로 연결하였을 경우 각각의 선분은 추체의 외측면과 평행에 가까워야 한다.

⑤ 제 5원칙 - 추체의 변형이 있는 경우 (Fig. 3)

굴곡 및 지나친 퇴행성 변화로 인해 나타난다고 여겨지는 변이(variation)은 무시하고, 정상 추체 형태를 가정하여 바이오마커를 기재한다(yellow circles in Fig. 3). 일반적으로 AP view가 lateral view에 비해 변이 및 영상의 왜곡된 형태가 자주 관찰되는데, 이러한 경우 다음과 같은 방법을 보조적으로 활용한다.

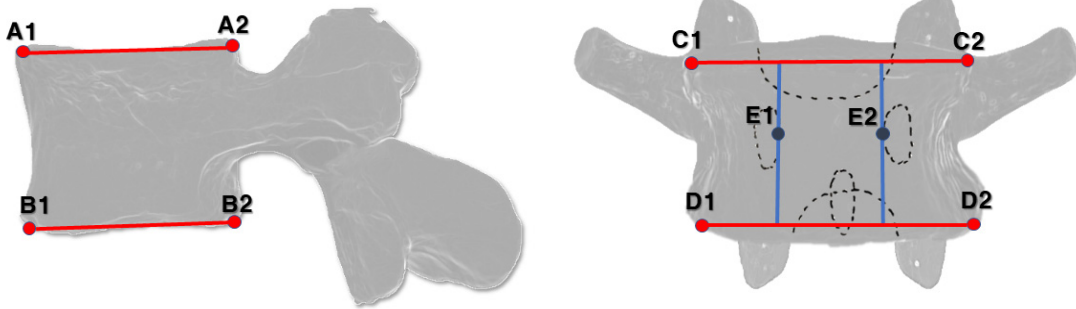


Fig. 1. Schema of biomarkers of the study.

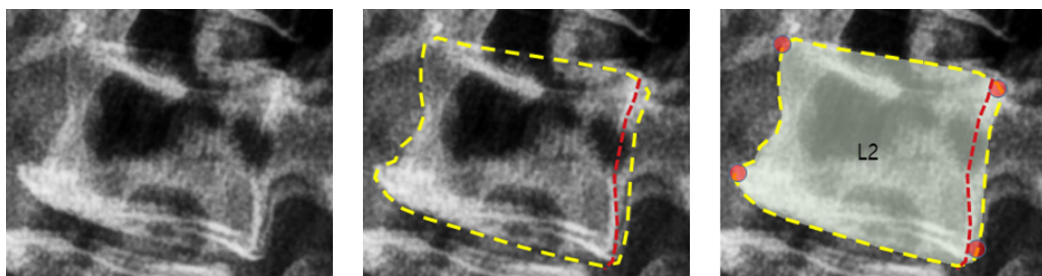


Fig. 2. Description of biomarkers when the outline of the vertebral body is doubled.

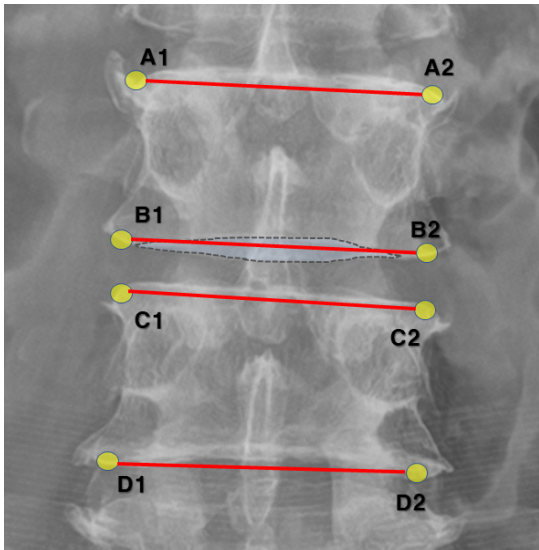


Fig. 3. Biomarker description methods of vertebral body with variation.

- 영상에서 보이는 추체의 상연이 불룩한 형태로 보이는 경우 상연에 생성된 선이 추체를 관통하는 형태로 보일 수 있게 한다(Fig. 3 - $\overline{A1A2}$ and $\overline{C1C2}$).
- 추체 상하면이 영상에서 직선이 아닌 불룩한 형태의 타원 형태로 보이는 경우에는 상부 레이블링 된 점을 연결하였을 경우 타원 형태로 보이는 면을 통과할 수 있도록 한다(Fig. 3 - $\overline{B1B2}$).
- AP 영상에서 보이는 추체의 하연이 오목한 형태로 보이는 경우 하연에 표기된 두 점을 이은 선분이 추체의 외부에 있어도 된다. 다만 이 선분은 추체의 하연과 평행에 가까워야 하며, 레이블된 점을 수직으로 연결하였을 경우 추체의 외측면과 평행에 가까워야 한다.
- Lateral view에서 sacral promontory 후면부가 정확히 보이지 않는 경우에는 articular joint, auricular surface와의 중첩, sacral canal 등의 정상 해부학적 위치를 종합적으로 고려한 뒤, 유추하여 바이오마커를 도출한다.

(2) 추체 회전변위 정의를 위한 바이오마커

추체의 회전 변위 진단을 위한 바이오마커는 AP view에서 확인되는 좌우 각 pedicle 윤곽의 최 내측점으로 설정한다(Fig. 1 - E1 and E2).

2) 바이오마커를 기반으로 한 추나의학적 변위진단 방법

(1) 굴곡(flexion)/신전(extension) 변위의 진단

추나의학적 굴곡, 신전 변위의 진단은 X-ray 영상의 lateral view에서 도출된 바이오마커를 기준으로 한다. X-ray 측면 영상에서 개별 추체의 상하 바이오마커를 연결한 선분을 도출한 뒤, 하위추체의 추체 상연 선분에 대한 상위추체의 하연 선분의 각도를 도출한다. 이후 각 레벨별 추체 각도를 비교하여 굴곡, 신전 변위를 진단할 수 있다.

(2) 측굴 변위(lateral bending)의 진단

추나의학적 측굴 변위의 진단은 X-ray 영상의 AP view에서 도출된 바이오마커를 기준으로 한다. X-ray의 정면 영상에서 각 추체별 상하 바이오마커를 연결한 선분을 도출한 뒤, 하위 추체의 추체 사연 선분에 대한 상위추체의 하연 선분의 각도를 도출하도록 한다. 측굴 변위의 경우 측굴의 방향에 따라 우측굴, 좌측굴의 변위 유형이 구분되므로 각도 정보 및 방향 정보를 고려하여 측굴 변위를 진단할 수 있다.

(3) 회전 변위의 진단

추체의 회전 변위의 진단은 앞서 언급한대로 척추부리의 바이오마커를 통해 산출되며, 좌우 척추부리 각각의 최내측점을 기준으로 한다(Fig. 1). 회전변위의 세부 측정 방법은 Pavel Cerny 등이 제시한 방법을 통해 시행하도록 한다¹⁴⁾. 회전변위의 경우 흉, 요추 추체의 회전 특성상 1요추에서 4요추까지의 회전변위 진단과 12개의 흉추 및 5요추의 회전평가를 구분 하여 시행한다.

추체의 회전변위를 진단하기 위해서는 시상면에서 각 추체의 회전 각도를 산출해야 된다. 각 추체의 회전 각도를 산출하기 위해 우선 각 추체외곽 바이오마커(Figs. 4 A1 to B2 and A2 to B1)를 사선으로 이어 추체의 중점을 산출한다(Fig. 4 a). 이후 각 추체 pedicle 바이오마커를 표기한 뒤(Figs. 4 E1, E2), 해당 바이오마커에서 추체의 하연 선분과 수직이 되는 선분을 추체 상연 선까지

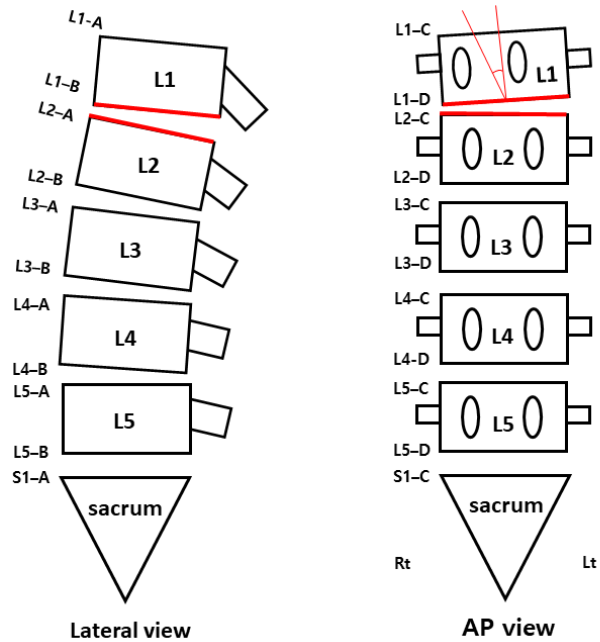
곳는다(Fig. 4. bold green lines). 이후 해당 선분과 추체의 상하연선분의 교점을 기준으로 사선들을 그어 pedicle의 중점을 도출한다(Fig. 4. b). 이후 추체의 중점 및 추체 하연선과 수직인 선분과의 교점을 도출한 뒤(Fig. 4. c), 해당 교점을 중심으로 추체 중심점과 pedicle 중심선 간의 각도를 도출하여 추체의 회전 각도를 정량화 한다(Fig. 4. 1. $\angle\alpha$).

흉추 및 5요추의 경우 요추에 비해 한 단계의 과정을 더 시행하는데, 도출된 pedicle의 중점에서 추체 상연선까지 수직이 되는 선분을 그린 뒤 해당 선분 길이의 1/2 이 되는 점을 추가적으로 도출한 뒤(Fig. 4. 2. d), 해당 점과 추체의 중점 및 추체 하연선과 수직인 선분과의 교점 (Fig. 4. 2. c), 추체 중심점 (Fig. 4. 2.a)간의 각도를 통해 추체 회전 각도를 산출한다(Fig. 4. 2. $\angle\alpha$).

(4) 척추의 복합 변위(Type I , Type II) 진단

추나학적 추체 변위는 하나의 추체의 굴곡, 신전, 회전 변위가 복합적으로 나타날 수 있으며, 중립위 역할을 보이는 경우를 Type I으로, 비중립위 역할을 보이는 경우를 Type II로 구분하고 있다. 이러한 복합변위의 진단 또한 추나학적 진단 바이오마커를 기반으로 가능하며, 앞서 언급한 굴곡/신전, 측굴, 회전 변위의 진단방법을 조합하여 회전과 측굴 변위가 동시에 반대방향으

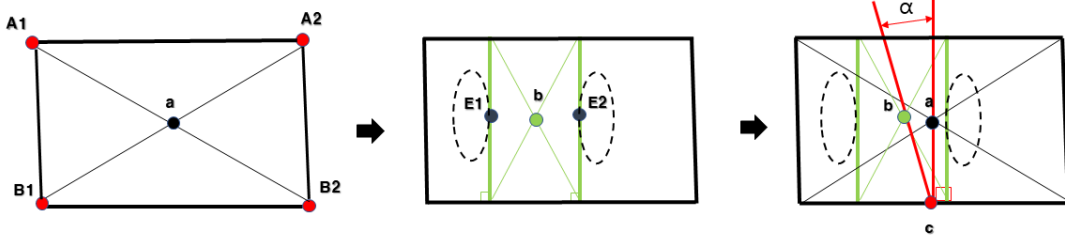
로 존재하는 경우를 Type I으로, 회전과 측굴이 동일한 방향으로 일어나 있으면서 굴곡 또는 신전변위가 발생한 경우를 Type II 변위로 진단할 수 있다(Fig. 5).



Type II - Flexion, right rotation, right lateral bending (FRSR) malposition of L1. Rt: Right Lt: left, AP: anterior to posterior.

Fig. 5. An example of chuna manual therapy diagnosis based on biomarkers.

1. Lumbar vertebrae L1 to L4



2. Thoracic vertebrae and lumbar vertebra L5

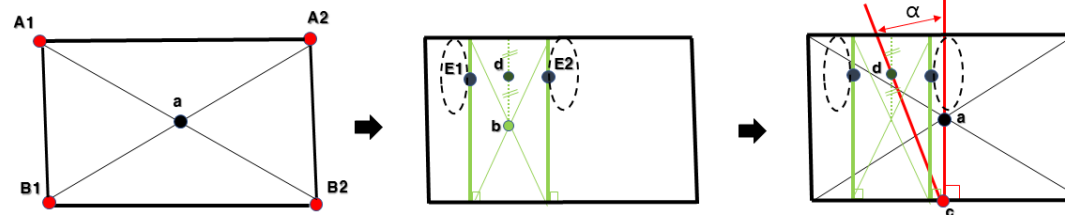


Fig. 4. Evaluation method of vertebral rotational malposition by chuna manual therapy based on biomarkers.

4. 고찰

현재 정골의학, 카이로프랙틱과 같은 수기의학분야에서 X-ray를 통한 진단은 폭넓게 사용되고 있으며^{15,16)}, 한국의 추나의학에서도 X-ray 영상을 활용한 추나의학적 진단방법이 보고된 이후 관련내용이 한의과대학의 정규 교과과정에서도 소개되며 한의 임상 현장에 활발히 활용되고 있다^{5,8,17)}. X-ray를 통한 추나의학적 변위 진단 방법은 수기진단에 비해 진단자간 진단 일치도가 높아 보다 객관적이라는 장점이 있지만¹⁸⁾, 추체 및 주변 구조물들의 다양한 구조물들의 상대적 위치를 기반으로 진단을 시행하게 되어 추체의 위치를 기반으로 하는 추나의학적 진단 체계에 정확히 부합하지 않는 부분이 존재하거나, 환자의 개별 골성 구조물의 편차 등으로 인한 진단의 정확성이 떨어질 수 있다는 우려가 있었다. 또한 추나의학적 진단을 명확하고 객관적으로 시행하기 위해서는 추체 간 상대적 각도에 대한 정량화된 수치가 제시되어야 할 필요가 있으나, 각도 계측을 위한 명확한 지표점이 제시되지 않아 임상 및 연구현장에 직접적으로 활용하기 힘들다는 한계가 있었다.

본 연구에서는 흉·요추의 해부학적 특성을 바탕으로 추체의 상대적 위치를 기반으로 하는 추나의학적 진단의 기본 원칙에 부합하는 진단 지표점을 제시하였다. 이러한 지표점을 활용한 추나의학적 변위 진단 방식은 각 추체별 AP view의 6점, Lateral view의 4점만으로 구성된 진단 바이오마커를 통해 추나의학에서 제시하고 있는 굴곡, 신전, 측굴, 회전과 관련한 척추변위에 대한 정량적 진단이 가능하게 된다는 점에서 편의성이 높다. 또한 각 추체의 좌우 동측의 바이오마커들을 상하로 이을 경우 전방전위(anterolisthesis), 후방전위(retrolisthesis), 측방전위(laterolisthesis)와 같은 시상면, 관상면상의 척추 정렬의 이상과 관련한 전위유형 체계에 대한 데이터 수집도 가능하다는 점에서 추나의학적 척추진단 체계 모두를 포괄하는 진단이 가능하다는 장점도 지닌다.

흉추와 요추는 해부학적으로 추체, 뿌리, 고리판(lamina), 극돌기, 관절돌기 등의 골성 구조물로 이루어지며, 경추와는 다르게 추나의학적 진단의 기준이 되는 추체의 모

양이 X-ray의 AP, Lateral view에는 사각 형태로 보이게 되어 진단 바이오마커를 표기하기에 용이하다. 그러나 추체의 퇴행성 변화 및 개별적 차이로 인해 단순히 추체의 최외곽 4점을 진단 바이오마커를 설정하는 것은 오차를 발생시킬 우려가 높다. 본 연구에서는 추나의학의 교육을 담당하는 한의과대학의 한방재활의학과 교수진 및 척추신경추나학회 교육위원 전문가들과의 논의를 통해 추체의 개별적인 변화 및 특성을 고려하여 진단 바이오마커를 체계적으로 표기할 수 있도록 보다 명확한 진단 지표점을 설정하였다. 이는 기존의 추나의학적 영상진단방법에서 추체의 위치로 인한 진단이 힘든 경우 척추의 다른 골성 구조물들을 포괄적으로 고려하여 진단하였던 방식에 비해 진단자간 발생할 수 있는 오차를 최소화 할 수 있게 된다. 또한 일관된 진단기준을 통해 추나요법의 시술 전후 정량화된 효과 검증이 가능하므로, 추나요법을 활용하는 한의 임상 현장 및 관련 임상 연구 등에 객관적 자료로 활용이 가능할 것이다.

추나의학적 진단 바이오마커는 추나의학적 진단의 편의성 및 객관성을 높이는 것 이외에도 새로운 디지털 기술을 융합하는데 용이하다는 장점도 존재한다. 개별 진단 바이오마커들은 흉요추 X-ray의 AP view와 Lateral view의 2차원적인 평면에 개별 좌표로 위치 정보로 표현할 수 있게 되며, 이를 통해 추나의학적 진단 정보를 결정하는 개별 선분 및 각도에 대한 결과 값을 도출하는 프로그램 개발이 용이하다. 또한 개별 X-ray 이미지 자료 및 그에 대응하는 추나의학적 진단 좌표점에 대한 데이터베이스를 다량으로 축적한다면 합성곱 신경망(convolutional neural networks) 기법 등을 활용하여 추나의학적 진단을 위한 인공지능 알고리즘 프로그램을 개발하기 위한 선행 자료로 활용가능하다^{19,20)}.

바이오마커를 활용한 추나 진단은 다양한 장점이 있지만 추가적으로 고려해야 할 부분들이 있다. 우선 추나 진단 바이오마커는 추체 간 상대적 각도 정보를 산술적으로 도출하기에는 용이하지만 변위의 유무를 결정하는 정량적 기준이 부재하므로, 이에 대한 추가적인 임상 연구 수행 및 관련 전문가들의 논의 과정이 필요하다. 또한 향후 흉·요추와는 다른 경추부의 골성 지표의 특성을 반영한 진단 바이오마커에 대한 추가적인 연구 발표도

이루어져야 할 것이다. 이를 통해 전체 척추에 대한 추나 의학적 진단이 가능하다면 whole spine X-ray 영상 등을 활용한 전체 척추 변위에 대한 포괄적인 접근이 가능하며, 추나요법의 임상 효과 및 관련 연구를 활성화하는데 많은 도움이 될 것이다. 그리고 체형 및 척추의 불균형 자체가 반드시 통증의 원인이 되는 것은 아니고²¹⁾, 추나 의학적 영상진단은 환자의 정적 균형 상태만을 평가하는 진단방법이므로 실제 임상현장에서는 보다 효과적인 추나요법의 적용을 위해 환자의 병력 청취 및 촉진과 이학적 검사를 병행한 추가적인 평가를 시행하는 것도 고려해야 할 것이다.

5. 결론

본 연구에서는 추나의학적 진단 체계를 근간으로, X-ray 영상 기반 흉·요추부의 척추변위의 진단이 가능한 바이오마커들을 제시하였다. 본 연구에서 도출한 흉·요추 X-ray 측면영상에서의 추체외곽의 4점, 전후영상에서의 추체외곽의 4점 및 척추뿌리 내측 2점의 진단 바이오마커는 흉·요추 추나의학적 변위 진단에 대한 객관적이면서 정량화가 용이한 진단 지표점으로 활용가능하며, 객관적 추나의학적 진단 결과 도출 및 관련 프로그램 개발에 도움이 될 것이다.

감사의 글

본 연구는 보건복지부의 재원으로 한국보건산업진흥원의 보건의료기술연구개발사업 지원에 의하여 이루어진 것임(과제고유번호 : HI23C1399).

References

1. Park TY, Moon TW, Cho DC, Lee JH, Ko YS, Hwang EH, Heo KH, Choi TY, Shin BC. An introduction to

Chuna manual medicine in Korea: History, insurance coverage, education, and clinical research in Korean literature. *Integr. Med. Res.* 2014;3:49-59. <http://doi.org/10.1016/j.imr.2013.08.001>.

2. Shin B, Cho H, Hwang E, Sul J, Shin M, Nam H. An literatural study of listing system of spinal subluxation. *The Journal of Korea CHUNA Manual Medicine for Spine & Nerves.* 2011;6(1):141-8.

3. May S, Littlewood C, Bishop A. Reliability of procedures used in the physical examination of non-specific low back pain: a systematic review. *Aust J Physiother.* 2006;52(2):91-102. [http://doi.org/10.1016/s0004-9514\(06\)70044-7](http://doi.org/10.1016/s0004-9514(06)70044-7).

4. Hestbaek L, Leboeuf-Yde C. Are chiropractic tests for the lumbo-pelvic spine reliable and valid? A systematic critical literature review. *J Manipulative Physiol Ther.* 2000;23(4):258-75. <http://doi.org/10.1067/mmt.2000.106097>.

5. Lee JH, Kim CG, Jo DC, Moon SJ, Park TY, Ko YS, Nam HW, Lee JH. Diagnostic X-ray from the perspective of Chuna manual medicine, based on the listing system of spinal and pelvic subluxation. *The Journal of Korea CHUNA Manual Medicine for Spine & Nerves.* 2014;9(1):1-14.

6. Kim CG, Lee JH, Min SJ, Kim BS, Song YS, Lee SK, Ko YS, Lee JH. Correlation analysis of body parameters between Chuna posture analysis system and X-ray. *Journal of Korean Medicine Rehabilitation.* 2014;24(4):177-85.

7. Park JS, Park CH, Song YK. Research of body parameters characteristics from posture analysis of musculoskeletal problem patient. *The Journal of Korea Chuna Manual Medicine for Spine & Nerves.* 2015;10(1):47-61.

8. Korean Society of Chuna Manual Medicine for Spine and Nerves. *Chuna manual medicine.* 2.5th ed. Seoul: Korean Society of Chuna Manual Medicine for Spine and Nerves. 2017:75-84.

9. Nash CL, Moe JH, A study of vertebral rotation. *Journal of Bone Joint Surgery. Am.* 1969;51(2):223-9.

10. Drerup B, Principles of measurement of vertebral rotation from frontal projections of the pedicles. *Journal of Biomechanics.* 1984;17(12):923-35. [http://doi.org/10.1016/0021-9290\(84\)90005-8](http://doi.org/10.1016/0021-9290(84)90005-8)

11. Perdriolle R, Vidal J, Etude de la courbure scoliotique. Importance de l'extension et de la rotation vert'ebrale, *Revue de chirurgie orthopedique et reparatrice de l'appareil moteur.* 1981;67(1):25-34.

12. Stokes IA, Bigalow LC, Moreland MS, Measurement of axial rotation of vertebrae in scoliosis, *Spine.* 1986; 11(3):213-8. <http://doi.org/10.1097/00007632-198604000-00006>.

13. Chi WM, Cheng CW, Yeh WC, Chuang SC, Chang TS, Chen JH. Vertebral axial rotation measurement method. *Computer Methods and Programs in Biomedicine.* 2006;

- 81(1):8-17.
<http://doi.org/10.1016/j.cmpb.2005.10.004>
14. Cerny P, Marik I, Pallova I. The radiographic method for evaluation of axial vertebral rotation - presentation of the new method. *Scoliosis*. 2014;1(9):11.
<http://doi.org/10.1186/1748-7161-9-11>
15. Jenkins HJ, Downie AS, Moore CS, French SD. Current evidence for spinal X-ray use in the chiropractic profession: A narrative review. *Chiropractic & Manual Therapies*, 2018;26(1):1-11.
<http://doi.org/10.1186/s12998-018-0217-8>
16. Burton AK. Back pain in osteopathic practice. *Rheumatology*. 1981;20(4):239-46.
<http://doi.org/rheumatology/20.4.239>
17. Korean Rehabilitation Medicine Society. Korean rehabilitation medicine. 5th ed. Paju:Globooks. 2020:359-65.
18. Lee JH, Woo H, Jang JS, Kim JI, Na YC, Kim KR, Cho E, Lee JH, Park TY. Comparison of Concordance between Chuna manual therapy diagnostic methods (Palpation, X-ray, artificial intelligence program) in Lumbar Spine: An exploratory, cross-sectional clinical study. *Diagnostics*. 2022;12(11):2732.
<http://doi.org/10.3390/diagnostics12112732>
19. Jang JS. A study on lumbar vertebrae landmark detection using convolutional neural networks. *Journal of Next-generation Convergence Information Services Technology*. 2020;9(3):263-72.
<http://doi.org/10.29056/jncist.2020.09.07>
20. Jang JS, Kim JI, Ku B, Lee JH. Reliability analysis of vertebral landmark labelling on lumbar spine X-ray images. *Diagnostics*. 2023;13(8):1411.
<http://doi.org/10.3390/diagnostics13081411>
21. Lee JH, Jo DC, KIM CG, Moon SJ, Park TY, Ko YS, Lee SK, Song YS, Lee JH. Analysis of lumbosacral-pelvic parameters in low back pain patients. *Journal of Korean Medicine Rehabilitation*. 2013;23(2):139-49.

ORCID

이진현	https://orcid.org/0000-0001-8387-2485
최민호	https://orcid.org/0000-0002-9162-9319
김중일	https://orcid.org/0000-0001-5538-6674
장준수	https://orcid.org/0000-0002-7639-5884
박태용	https://orcid.org/0000-0002-6803-5483