

원인불명 오심 구토의 태양인 미후등식장탕 치험1례

오승윤¹ · 박수정^{1,*} · 박혜선^{2,*}

¹우석대학교 한의과대학 사상체질외학과 교수, ²동신대학교 한의과대학 사상체질외학과 교수

Abstract

A Case Report of Taeyangin Patient with Unexplained Nausea and Vomiting Treated with Mihudeungsikjang-tang

Seung-Yun Oh¹ · Soo-Jung Park^{1,*} · Hye-Sun Park^{2,*}

¹Dept. of Sasang Constitutional Medicine, College of Korean medicine, Woosuk University

²Dept. of Sasang Constitutional Medicine, College of Korean Medicine, Dong-Shin University

Objective

To report the improvements with *Mihudeungsikjang-tang* on taeyangin patient with unexplained nausea and vomiting.

Method

The 55-year-old woman had severe nausea and vomiting after taking laxatives about 2 months ago. However, endoscopy and other examination findings were unremarkable except for gastritis. Soyangin *Dojeokganggi-tang* and taeyangin *Mihudeungsikjang-tang* were applied as a main treatment.

Results

The symptoms of nausea and vomiting were immediately improved after constipation disappeared applying *Mihudeungsikjang-tang*.

Conclusion

This case showed that *Mihudeungsikjang-tang* according to the appropriate constitutional diagnosis could improve nausea and vomiting which were not improved by other treatments.

Key Words : *Mihudeungsikjang-tang*, *Taeyangin*, *Nausea*, *Vomiting*, *Case report*

Received 25, November 2023 Revised 27, November 2023 Accepted 18, December 2023

Corresponding author 1: Soo-Jung Park

Department of Sasang Constitutional Medicine, Woosuk university medical center, 46, Eoeun-ro, Wansan-gu, Jeonju-si, Jeollabuk-do, Republic of Korea

Tel: +82-63-220-8676, Fax: +82-63-291-9312, E-mail : taorgi@hanmail.net

Corresponding author 2: Hye-Sun Park

Department of Sasang Constitutional Medicine, Mokpo Oriental Hospital of Dongshin University, 313, Baengnyeong-daero, Mokpo-si, Jeollanam-do, Republic of Korea.

Tel: +82-61-280-7901, Fax: +82-61-280-7788, E-mail: medic73@hanmail.net

© The Society of Sasang Constitutional Medicine. All rights reserved. This is an open access article distributed under the terms of the Creative Commons attribution Non-commercial License (<http://creativecommons.org/licenses/by-nc/3.0/>)

I. 緒論

오심은 주로 목 혹은 상복부에서 느껴지는 곧 구토 할 것 같은 불쾌한 감각이며, 구토는 복부 및 흉벽 근육의 수축과 연관된 위장관 내용물의 구강을 통한 분출로 정의한다. 오심과 구토는 일반적인 소화장애 뿐만 아니라, 급성 충수염, 장폐색 등의 급성 복증, 두개뇌압상승 등의 중추신경계 질환, 대사성 내분비 질환, 유행성 바이러스 질환 등 다양한 원인으로 나타날 수 있다. 기능성 구역과 구토는 면밀한 검사에도 불구하고 뚜렷한 원인없이 만성적으로 반복되는 구역과 구토를 칭하는 폭넓게 사용되는 용어이다².

한의학에서 오심, 구토는 외사에 의한 경우, 음식물 조절이 부적절한 경우, 비위의 운화기능이 손상되어 담음이 발생한 경우, 정지가 거슬려 간기가 울체하여 위를 침범한 경우, 신양부족(腎陽不足) 및 한랭물과 다습취 등으로 비위가 허한(虛寒)한 것 등의 병인을 구분하여 치료한다³.

『동의수세보원(東醫壽世保元)』에서는 구토의 임상표현은 소음인 위수한리한병(胃受寒裏寒病), 소양인 비수한표한병(脾受寒表寒病) 및 위수열리열병(胃受熱裏熱病), 태음인 간수열리열병(肝受熱裏熱病), 태양인 내촉소장병(內觸小腸病) 범주 등 모든 체질에서 나타나는데, 그중 이유없이 지속되는 구토 증상에 대해 주로 태양인의 간대폐소(肺大肝小)한 체질병리에 의해 발생하는 열격(噎格)과 반위(反胃)의 범주로 진단하고 치료하였다¹.

기질적인 소인이 없는 대부분의 구토가 저절로 호전되는 경우가 많은 반면, 본 증례의 환자는 기질적인 이상이 없이 오심과 구토가 발생하여 수개월간 지속되었다. 도적강기탕(導赤降氣湯) 등 소양인 처방을 투여하였을 때 구토 증상이 호전되는 것처럼 보였지만 다시 악화되었으며, 태양인 미후등식장탕가감방(彌猴藤植腸湯加減方) 투여후 증상이 즉각적으로 소실되어, 태양인의 특이적 체질병증 진단 및 투약의

경과로 사료되어 보고하는 바이다.

II. 證例

본 증례의 연구를 위해 환자동의서 및 기관생명윤리위원회의 심의면제를 획득하였다(WSOH IRB H2 311-01).

1. 환자정보

환자는 55세 여성으로 2023년 1월경 약 9일간 변비 증상으로 변비약(둘코락스에스장용정) 복용 후 급격한 오심, 구토, 복통 증상 발생하여, 위내시경 및 복부 CT 검사에서 위염 진단받고 양방치료 지속하였으나 증상 지속되어 본원에 내원하였다. 2023년 3월 13일부터 4월 21일까지 입원치료하였으며, 이후 외래로 5월 2일부터 7월 20일까지 9차례 내원하였다. 약 20년전 충수염과 자궁근종 수술 경력이 있으며, 약 12년전 C형 간염을 진단받았고, 당뇨 등의 과거력이 있으며, 가족력 및 사회력의 특이사항은 없었다. 당뇨 등 기왕력과 관련하여 메트포르민염산염 500mg, 사르포그렐 레이트염산염 100mg, 아토르바스타틴 20mg, 에스트라디올발레레이트 1mg, 알파칼시톨 0.5µg을 정기복용하였다. 현병력과 관련하여 소화성궤양용제인 설글리코타이드 200mg, 위장관 운동 조절제인 이토프리드염산염 50mg, 프루칼로프라이드 2mg 및 판크레아스분말 400mg, 수산화마그네슘 500mg을 처방받았으나 호전되지 않아 본원 내원시 복용하지 않았다.

입원시 혈액검사와 요검사, 복부방사선단순영상은 정상 소견이었으며, 심전도 상 심박수 116회의 Sinus Tachycardia 소견 있었으나 수일후 소실되었다. 복부 MRI에서 Colon의 Mild diffuse wall thickening 외의 특이소견은 없었다.

1) 『東醫壽世保元』「太陽人 內觸小腸病論」 15-9. 今此噎膈反胃 不寒不熱 非實非虛 則此非太陽人病 而何也

2. 사상체질 및 체질병증진단

외형상 특징으로 키 157.6cm와 체중 47.3kg의 마른 체형이며 특히 하체가 빈약한 편으로, 체성분검사(인바디, 서울)의 부위별 근육분석에서도 특히 하지부의 근육량이 적은 것으로 평가되었다. 또한 몸에 비해 발목이 얇고 가늘며, 역삼각형의 체형이었다. 이마가 솟아있고 콧대가 오뎝하며 눈빛이 날카로웠다. 성격은 대범한 듯하면서도 급하고, 공격적인 면이 두드러졌다(Figure 1). 소증(素證) 중 수면은 깊게 잠들지 못하고 자주 깨는 경향이 있으며, 소화불량과 식욕부진 증상이 자주 나타났다. 대변은 염소똥 모양으로 변비 경향이 있었다. 평소 추위를 더 타는 편으로 입이 쓰거나 입마름이 자주 나타났다. 소변 및 땀 등의 이상은 없었다. 맥은 침세(沈細)하며, 설담홍박백태(舌淡紅薄白苔)로 진단하였다.

체형기상(體形氣象)과 용모사기(容貌詞氣), 성질재간(性質才幹)의 체질특성과 2단계 체질진단설문지(Two-Step Questionnaire for the Sasang Constitution Diagnosis, TS-QSCD)를 근거하여 소양인으로 진단하

였다. 오심, 구토의 주증상에 대하여 비수한표한병결흉증(結胸證)으로 체질병증진단하였다.

3. 치료 및 경과

1) 한약치료

(1) 도적강기탕 및 지황백호탕

3월 14일부터 4월 1일까지 19일간 도적강기탕(생지황 12g, 목통 8g, 과루인, 현삼 6g, 전호, 강활, 독활, 형개, 방풍, 백복령, 택사 4g) 가 석고 8g을 처방하였다. 4월 2일부터 6일까지는 지황백호탕(석고 20g, 생지황 16g, 지모 8g, 독활, 방풍 4g)을 처방하였다.

(2) 미후등식장탕

4월 7일부터 퇴원일인 4월 21일까지는 미후등식장탕가감방A(Table 1)를 처방하였으며, 퇴원 후에는 미후등식장탕가감방B(Table 2)를 처방하였다. 미후등식장탕의 약물 구성 중 노근 및 앵도 등은 원내 재고상 누락하였다.

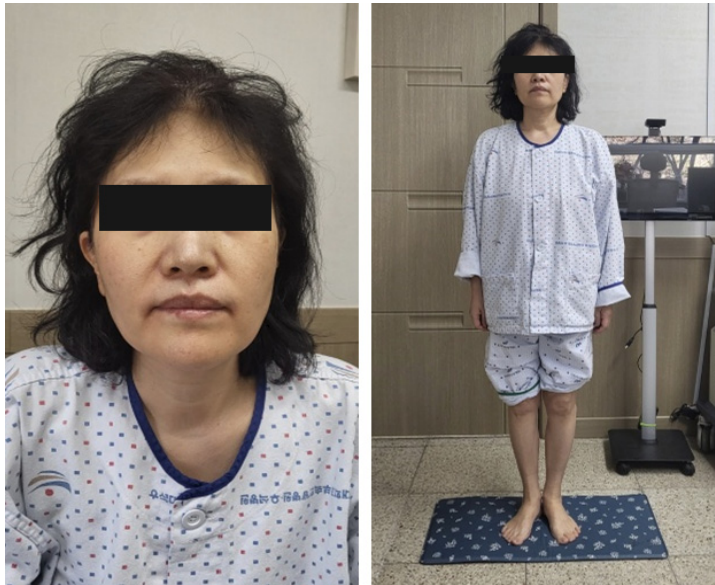

Figure 1. Sasang constitutional characteristics of the patient's appearance

2) 침구치료

원위취혈로서 입음(GB41)과 함곡(ST43)을 보하고 상양(LU1)과 여태(ST1)를 사하는 위승격(胃勝格)과 경거(LU8), 부류(KI7)를 보하고 태백(SP3) 태계(KI3)를 사하는 신경격(腎正格)의 사암침법을 주로 활용하였다. 0.20mm×30mm의 스테인리스 호침(동방메디컬, 서울)을 사용하여 매일 1일 1회 치료하였다.

Table 1. Composition of Modified *Mihudeungsikjang-tang A*

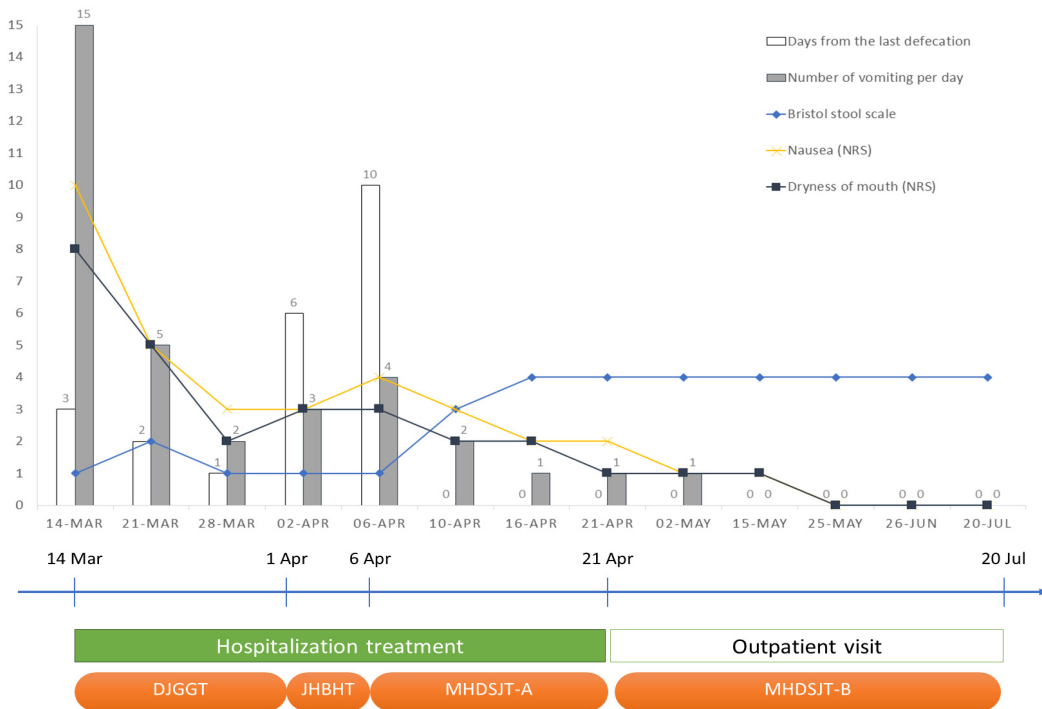
Herbal name	Latin pharmaceutical name	Dose/day
獼猴藤	Actinidiae Ramulus	8 g
木瓜	Chaenomelis Fructus	8 g
葡萄根	Vitaceae Radix	8 g
五加皮	Acanthopanax Cortex	8 g
松花粉	Pini Pollen	8 g
杵頭糠	Oryzae Testa	8 g

Table 2. Composition of Modified *Mihudeungsikjang-tang B*

Herbal name	Latin pharmaceutical name	Dose/day
獼猴桃	Actinidiae Fructus	32 g
木瓜	Chaenomelis Fructus	16 g
葡萄根	Vitaceae Radix	16 g
五加皮	Acanthopanax Cortex	8 g
櫻桃肉	Pruni Semen	8 g
松花粉	Pini Pollen	8 g
杵頭糠	Oryzae Testa	8 g

3) 평가지표 및 치료경과

입원시부터 외래 치료 종료시점까지 한약 투여에 따라 구토, 대변, 오심, 구건 등 주증상 변화를 기록하였다(Figure 2).



The number of vomiting and the days from the last defecation(constipation) were shown in bar graphs. The Bristol stool scale and symptoms of nausea and mouth dryness were shown in line graphs. DJGGT, *Dojeokganggi-tang*; JHBHT, *Jihwangbaekho-tang*; MHDSJT, *Mihudeungsikjang-tang*

Figure 2. Changes of symptoms after sasang constitutional prescriptions.

(1) 구토 횟수

조사일 당일 새벽부터 밤까지의 구토횟수를 기록하였다.

(2) 대변상태

대변의 형태는 브리스톨 대변 척도(Bristol Stool Scale)로 조사하였다. 1형과 2형은 변비이며, 3형과 4형은 정상, 6형과 7형은 설사로서 숫자가 적을 수록 변비의 심화를 나타낸다. 조사일마다 마지막 배변일로부터의 일수를 조사하였다. 조사일 당일에 배변을 한 경우 '0', 하루 경과한 경우 '1' 등으로 표기하였다.

(3) 오심 및 구건 상태

환자의 오심 및 구건의 불편정도를 숫자평가척도(Numeric Rating Scale, NRS)로 평가하였다. 불편이 없으면 0, 본인이 생각하는 가장 심한 불편도를 10으로 가정하고, 환자에게 숫자로 표현하게 하였다.

III. 考察 및 結論

오심과 구토는 연수의 제4뇌실의 바닥, 맨 아래구역에 위치한 화학수용체 방아쇠 영역(chemo-receptor trigger zone)에서 각종 신경전달물질, 펩타이드, 약물 및 독소에 의한 반응으로 나타난다⁴. 고립로핵(nucleus tractus solitarius)은 화학수용체 방아쇠 영역의 자극과 미주신경에서 오는 자극을 다시 각종 운동신경으로 전달하여 구토를 일으킨다⁵.

오심과 구토를 일으키는 원인은 다양하며, 크게 복강 내, 복강 외, 약물 및 대사성 원인으로 분류할 수 있다. 복강 내 원인은 유문부와 소장 등의 위장관 폐쇄, 장 감염, 염증성 장질환 등이고, 복강 외 원인은 심근경색 등 심폐 질환, 멀미, 미로염 등의 미로질환, 또는 두개강 내 질환이며, 약물 및 대사성 원인은 항암제, 항생제, 부정맥치료제 및 경구 피임약, 임신, 요독증, 갑상샘 관련 질환 등이 있으므로 감별진단해야 한다⁶. 본 증례에서는 구토가 변비 증상 이후 갑자기 나타나

복강 내 원인으로 추정할 수 있었으나, 복부방사선단순영상 및 위, 대장 내시경, 복부 CT 등에서 위염 외의 위장관 장애 원인을 찾을 수 없었고, 입원시 심전도상 확인된 빈맥 증상 또한 점차 소실되고, 어지럼 증상 등 미로 질환 관련성이나 혈액검사 상 특이소견이 없었으므로 원인불명의 오심 구토로 추정하였다.

로마기준Ⅳ에서는 오심과 구토를 임상증상에 따라 만성오심구토 증후군(chronic nausea vomiting syndrome), 주기적 구토 증후군(cyclic vomiting syndrome), 카나비노이드 구토 증후군(cannabinoid hyperemesis syndrome) 및 되새김질 증후군(rumination syndrome)으로 구분하고 있으나 본 증례는 급성구토로서 상기 분류에 해당되지 않았다. 기질적인 원인이 없는 대부분의 구토가 저절로 호전되는 경우가 많은데, 본 증례는 하루 수차례의 오심과 구토 증상이 대증 치료 약물인 이토프리드염산염, 프루칼로프라이드 등 양약 복용 후에도 호전되지 않고 약 6주 이상 지속되어 한의치료를 개시하였다.

한의임상에서 구토의 주소증과 동반된 증후에 따라 보중의기탕⁷, 양진탕⁸, 소시호탕⁹, 생진청격탕¹⁰ 등의 투여증례가 보고되었으며, 수술 후 오심 구토 증상에 대한 내관혈(PC6)과 대릉혈(PC7) 전기침 자극의 임상 연구¹¹ 등이 보고된 바 있다. 사상체질 임상에서는 오심 구토에 대하여 소음인 계지반하생강탕 증례^{12,13}, 소양인 음허오열증(陰虛午熱證)의 독활지황탕가미 증례¹⁴, 태음인 리열병의 갈근해기탕과 청혈강기탕을 투여한 증례¹⁵ 등 주로 리병 처방이 보고되었다.

『동의수세보원』에서 태양인의 특이 증후로서의 구토는 열격과 반위이며, 복통, 장명(腸鳴), 설사, 이질의 증상이 없거나², 허실과 한열의 병증이 나타나지 않는 것³이 특징으로, 특히 태양인의 애성(哀性)과 노정(怒情)의 편착⁴ 또는 의(意)가 강하고 조(操)가 약한 심성⁵과 관련한 것으로 평가된다. 이와 관련한

2) 『東醫壽世保元』『太陽人 內觸小腸病論』 15-5 有噎膈證者 必無腹痛 腸鳴 泄瀉 痢疾之證也.

3) 15-9 今此噎膈反胃 不寒不熱 非實非虛 則此非太陽人病 而何也

4) 15-10 太陽人 哀心深着 則傷表氣 怒心暴發 則傷裏氣

여, 스트레스로 인하여 6개월 이상 반복되는 오심, 구토의 미후등식장탕 투여 증례¹⁶, 오심과 섭식불량의 소뇌경색 환자의 미후등식장탕 투여 증례¹⁷ 등을 살펴 보면, 주증상이 오심 구토라 하더라도 스트레스 소인이나 타고난 성정 관련성이 태양인의 체질 및 병증 진단에 주요한 요소라고 할 수 있다.

본 증례의 경우 역삼각형의 체형 특징과 날카로운 눈빛, 공격적인 말투와 성격 등의 성격 특징을 근거로 소양인 체질로 진단하고 도적강기탕과 지황백호탕으로 강표음 청위열(降表陰清胃熱)하여 치료하고자 하였다. 소양인 처방의 투여 시에 오심 구토 증상이 다소 호전되는 경향을 보였으나, 소양인의 완실무병의 기준인 대변 형태가 호전되지 않고 변비가 지속되었으며, 강표음의 증거라고 할 수 있는 수족한출 등의 증후가 확인되지 않았다. 심지어 지황백호탕을 수일간 투여하는 중에도 환자는 3월 28일부터 4월 6일까지 10일간 대변을 보지 못하였다. 『동의수세보원』에서 소양인의 대변이 하루만 나오지 않더라도 위열이 멎힌 것이고 2일간 대변이 통하지 않으면 열이 심해진 것이고 3일 밤낮을 통하지 않으면 위험한 상황이며⁵, 만약 태양인의 대변불통이 8-9일 되더라도 위태롭지 않다는 서술에 의거하여, 태양인 체질 가능성을 인지한 후에는 태양인 처방인 미후등식장탕으로 변경하였다. 미후등식장탕 투여후 변비가 소실되고 매일 1회의 대변을 보게 되었으며, 오심 구토의 증상이 완전히 호전되었다. 태양인 체질이 희소하여 체질 진단이 가장 어려워⁷, 임상에서 체질진단을 변경하는 경우가 발생할 수 있다. 유사한 사례로 설권(舌卷), 구역, 현훈의 주소증과 요통, 하지무력 등의 동반 증상에 도적강기탕 등의 소양인 처방을 투여하였다가 호전 반응이 불명확하여 미후등식장탕을 투여한 후 신속하게 호전된 경우¹⁸가 있었으며, 미후등식장탕을 투여하여

복통과 오심, 자한 증상이 심해진 직장암 환자에 소음인 백하오이중탕과 향사양위탕 등을 투여하여 호전된 경우¹⁹가 있었다. 체형기상과 용모사기, 성질제간 등의 체질진단 기준에 의거하여 체질을 진단하였더라도, 체질별 한약 투여 후 주증상이 개선되지 않거나 부작용이 나타날 경우, 다른 체질 처방을 활용하여 호전될 수 있음을 확인하였다.

미후등식장탕의 구성약재 중 미후도, 포도근, 저두강, 목과 등은 『동의보감』에 구토와 구역을 치료한다고 기록되어있으나, 상기 약재의 구토 방지 효과에 대한 분석적 연구는 확인되지 않았으며, 폐대간소한 태양인 체질 병리에 청평소담(淸平疏淡)한 약재를 통하여 보간(補肝)하는 치법⁸)으로서의 의미가 있다. 단일 증례로서, 위내시경 등 추가적인 관찰 소견이 부족했던 점 등의 한계 점이 있었으나, 한열변증의 특징이나 다른 소화기 증상의 동반이 없이 나타나는 구토에 체질의학적 치료로서 미후등식장탕의 유효성을 확인하였다는 의의가 있다.

IV. References

1. Stanghellini V, Chan FK, Hasler WL, Malagelada JR, Suzuki H, Tack J, et al. Gastrointestinal Disorders. *Gastroenterology*. 2016;150(6):1380-1992. doi: 10.1053/j.gastro.2016.02.011.
 2. Tack J, Talley NJ, Camilleri M, Holtmann G, Malagelada J, Stanghellini V. Functional Gastrointestinal Disorders. *Gastroenterology* 2006;130: 1466-1479.
 3. Jeonguk-hanigwadaehak-Bigyenaegwahak-gyosil. Vomiting. In: Bigyenaegwahak. Paju: Koonjachulpansa. 2008:114-120. (Korean)
 4. Miller AD. Central Mechanisms of Vomiting. *Dig*
-
- 5) 15-7 太陽人 意強 而操弱 意強 則胃脘之氣 上達而呼散者 太過而越也, 操弱則小腸之氣 中執而吸聚者 不支而餒也. 所以其病 爲噎膈反胃也.
- 6) 10-8 凡少陽人 大便 一晝夜不通 則胃熱已結也 二晝夜不通 則熱重也 三晝夜不通 則危險也
- 7) 17-4 太陽人 體形 元不難辨 而人數稀罕 故最爲難辨也
- 8) 『東醫壽世保元』 『新定 太陽人病 應用設方藥 二方』 彌猴藤植腸湯. 凡榮果之屬 淸平疏淡之藥 皆爲肝藥 蛤屬 亦補肝.

5) 15-7 太陽人 意強 而操弱 意強 則胃脘之氣 上達而呼散者 太過而越也, 操弱則小腸之氣 中執而吸聚者 不支而餒也. 所以其病 爲噎膈反胃也.

6) 10-8 凡少陽人 大便 一晝夜不通 則胃熱已結也 二晝夜不通 則熱重也 三晝夜不通 則危險也

7) 17-4 太陽人 體形 元不難辨 而人數稀罕 故最爲難辨也

- Dis Sci 1999;44(8 Suppl):39S-43S.
5. Koch KL. Unexplained Nausea and Vomiting. *Curr Treat Options Gastroenterol.* 2000;3(4): 303-314. doi: 10.1007/s11938-000-0044-5
 6. Metz A, Hebbard G. Nausea and Vomiting in Adults - a Diagnostic Approach. *Aust Fam Physician.* 2007;36(9):688-692.
 7. Kim HK, Park JY, Moon JS, Kim YS, Min SW, Ahn L, et al. A Case Report on Korean Medical Treatment for a Patient with Chronic Nausea and Vomiting Syndrome. *J. Int. Korean Med.* 2021; 42(5):967-975. doi: 10.22246/jikm.2021.42.5.967 (Korean)
 8. Kim CY, Jung ES, Cha JY, Seol IC, Kim YS, Jo HK, et al. A Case of Cerebellar Infarction Patient with Vertigo, Nausea, and Vomiting. *J. Int. Korean Med.* 2018;39(5):853-862. doi: 10.22246/jikm.2018.39.5.85 (Korean)
 9. Yim JM, Lee SM, Kim WI. A Case Report on Nausea, Retching, Vomiting and Postprandial Fullness Treated with Soshiho-tang. *Herbal Formula Science* 2013;21(2):158-164. doi: 10.14374/HFS.2013.21.2.158 (Korean)
 10. Moon YH. A Case Study of Yulgyuk and Banui Syndrome in a Patient with Systemic Sclerosis. *J. Int. Korean Med.* 2022;43(3):469-476. doi: 10.22246/jikm.2022.43.3.469 (Korean)
 11. Kim KS, Kim DS, Shin KI, Kim YS. Effect of Electric Acupuncture Stimulation of PC 6 and PC 7 Antiemetic Point on Postoperative Nausea and Vomiting. *Korean J Anesthesiol.* 1995;28(3): 433-439. doi: 10.4097/kjae.1995.28.3.433 (Korean)
 12. Kim ES, Son JS, Shin GC. A Case Report of a Patient with Rapid Weight Loss due to Nausea, Vomiting and Stomachache. *The Journal of the Society of Stroke on Korean Medicine* 2015;16(1): 49-56. (Korean)
 13. Lee SY, Ban DJ, Bae HS, Park SS. A Case Study of Yul Gyuk Similarity in Soeumin Patient. *J Sasang Constitut Med* 2009;21(1):263-269. (Korean)
 14. Jeong SK, Song JM. A Case of Recurrent Gastric Cancer Patient Treated with Dokhwajihwang-tnggami for Nausea and Vomitting - A Gastric Cancer Patient's Case. *J Sasang Constitut Med* 2013;25(4):425-431. doi: 10.7730/JSCM.2013.25.4.425 (Korean)
 15. Kim SH, Seok JH, Lee KS, Choi KJ, Ham TI, Hwang MW, et al. A Case Study about Taeumin Patient Suffering from Nausea and Vomiting, Treated with Taeumin 'Interior-hot Disease'. *J Sasang Constitut Med* 2006;18(2):133-138. (Korean)
 16. Kim KS, Lee SY, Jung SM, Cha JD. A Case Report of the Interior Disease of Taeyangin. *J Sasang Constitut Med* 2002;14(3):181-187. (Korean)
 17. Hwang MW, Lee TG, Lim J, Lee SK, Song IB. A Clinical Study of Taeyangin's Yulkyuk Disease. *J Sasng Constitut Med* 2003;15(3):216-220. (Korean)
 18. Jeon SH, Lee HM, Jo HS, Kim JW. *J Sasang Constitut Med* 2004;16(3):118-123. (Korean)
 19. An JH, Kwon EM, Song AN, Kim EH, Park SJ, Jung YH, et al. A Case of Soeumin Rectal Cancer Misdiagnosed as a Taeyangin and Mistreated with Mihuedungsikjang-tang. *J Sasang Constitut Med* 2011;23(4):533-540. (Korean)