

Case Report / 증례

## COVID-19 백신 접종 후 발생한 瘰癧과 耳聾에 대한 치험 1례

김경준

가천대학교 한의과대학 안이비인후피부과(교수)

### A Clinical Case of Lymphadenopathy and Hearing Loss after Covid-19 Vaccination

*Kyung-Jun Kim*

<sup>1</sup>Dept. of Ophthalmology & Otolaryngology & Dermatology, College of Korean Medicine, Gachon University

#### Abstract

**Objectives:** The purpose of this study is to report a case of lymphadenopathy and hearing loss in a patient after coronavirus disease 2019(COVID-19) vaccination.

**Methods:** The patient diagnosed as lymphadenopathy and hearing loss(sensorineural hearing loss) after the first and second rounds of the Pfizer COVID-19 vaccination. We applied Korean medical treatment including herbal medicine and acupuncture for lymphadenopathy and SSNHL. We used VAS(Visual Analog Scale), CT-scan and Pure Tone Audiometry to estimate they symptoms.

**Results:** After the treatment, general symptoms of lymphadenopathy and hearing loss including aural fullness showed big improvement.

**Conclusions:** This case report shows effect of Korean medicine on lymphadenopathy and SSNHL and suggests a possibility of Korean medicine to treat adverse events following COVID-19 vaccination.

---

**Key words :** Covid-19 vaccination; Lymphadenopathy; Hearing loss; Case report

## I. 서 론

2019년에 중국 우한(武漢) 지역에서 가장 먼저 발생한 것으로 알려진 후 전 세계적으로 확산된 COVID-19는 새롭게 발현된 바이러스에 의한 중증의 급성 호흡기 질환으로, 타액 즉 침방울이 다른 사람의 호흡기나 눈, 그리고 구강이나 비강의 점막으로 침투함으로써 주로 감염된다. 그 병원체는 Severe Acute Respiratory Syndrome-Coronavirus-2(SARS-CoV-2)로 2003년 전 세계에 발생하여 유행했던 SARS 바이러스와 계통적으로는 비슷하다고 하지만 그 사회적, 경제적 영향력은 당시와 비교가 안 될 정도로 우리의 일상생활에 엄청난 제약적 파급을 미치고 있다<sup>1,2)</sup>. COVID-19는 평균 4-7일의 잠복기를 거친 후 37.5℃를 넘나드는 발열을 필두로 오한, 두통 및 근육통, 기침과 호흡곤란, 인후의 통증과 후각이나 미각 소실도 나타나며 피로감을 동반하는 각종 소화기 증상, 그리고 결막염, 피부 증상 등 전신에 광범위한 영향을 미칠 수 있는 것으로 알려져 있다. 현재까지 근본적인 치료 방법은 없는 실정인어서 진통해열제 등의 대증 요법과 수액 보충 등의 보존적 치료가 주로 이루어지고 있는데, 2020년 12월부터 영국에서 시작된 백신의 접종이 그나마 가장 효과적인 관리 및 예방책으로 여겨지고 있다<sup>1)</sup>.

COVID-19 백신은 COVID-19로 인한 중증화 단계로의 병세의 악화 및 사망의 위험성을 감소하는 효능이 있어서 아스트라제네카(영국), 화이자(독일, 미국), 안센, 모더나, 노바백스(이상 미국) 등을 비롯하여 러시아에서는 스푸트니크V, 그리고 중국의 시노팜 등이 개발되어 접종이 광범위하고 적극적으로 이루어지고 있다<sup>2,3)</sup>. 이러한 백신의 긍정적인 효율성에도 불구하고 시간의 흐름에 따른 자연적인 보호 기능 감소가 그 한계점

으로 제시되고 있다. 특히 2021년 11월 '우려 변이(Variants of Concern)'로 지정되어 주목을 받고 있는 오미크론(Omicron) 변이는 그러한 경향성이 상당히 심해서 그에 대한 보호성을 강화하거나 복원하기 위한 목적으로 이른바 부스터샷이 권장되고 있다<sup>4)</sup>.

COVID-19 백신에 대해 안전성 관련한 수많은 모니터링에도 불구하고 전신의 부작용 또한 심심찮게 보고되고 있어서 알레르기 반응이 심각하게 발생하거나, 드물긴 하지만 12세에서 39세 사이 남성에서 심근염 혹은 심낭염이 발생 위험성도 경고한 바 있는데 더욱이 이러한 부작용은 백신의 2차 접종 후에 더 흔하게 나타나는 것으로 알려져 있다.

이러한 코로나 바이러스의 대유행 상황에서, 본 저자는 화이자 2차 백신 접종 후 액외부 임파선염으로 시작하여 지속적인 복통과 함께 발병한 난청이 병력 청취상 접종에 의한 후유증으로 추정되기에, 1인의 환자에 대한 한 건의 치료 경험을 그 진행 과정과 함께 기술하고, 아울러 한의학적 치료를 통해 얻은 유의한 호전 효과를 아래와 같이 보고하는 바이다.

## II. 윤리적 승인

본 연구는 연구 대상자에게 사전에 개인 정보 및 진료 정보의 공개를 활용하는 목적성을 충분히 설명하고 이에 대한 사전 동의를 취득한 후에 진행하였다.

## III. 증 례

1. 성명 : 최OO
2. 성별 / 연령 : M / 18
3. 과거력 : 2019년 4월 액취증으로 인해 서울 성모 병원에 입원 후 양측 액외부 수술

Corresponding author : Kyung-Jun Kim, Dept. of Ophthalmology & Otolaryngology & Dermatology, Dongincheon-gil hospital, 21, Keumumul-ro, Jung-gu, Incheon, Republic of Korea. (Tel : 032-770-1290, E-mail : kkjo215@hanmail.net)

•Received 2022/7/1 •Revised 2022/7/28 •Accepted 2022/8/4

4. 가족력 : 별무

5. 현병력

- 1) 상기 환자 2021년 10월 코로나 백신(화이자) 1차 접종 후 좌측 전박의 통증과 함께 좌측 액와부에 심한 통증 발생하여 1차 의원에 내원하여 진통 소염제 위주의 처방 받고 치료 진행하였으나 별무 호전하던 중 흉곽으로 통증이 파급하는 상황에서 증상이 자연적으로 소실함(소실 시기는 통증 발생 후 약 4일 경과 시점)
- 2) 2021년 11월 9일 코로나 백신(화이자) 2차 접종 후 액와부 통증이 2-3일 정도 지속되다가 액와부는 호전되던 중 2021년 11월 12일 매운 음식 섭취 후 “속이 쓰리다”는 환자의 표현과 함께 극심한 복통이 시작됨
- 3) 복통으로 1차 의원 내원하여 “백신 접종으로 인한 액와부 염증이 복부의 임파선염으로 연결되었다” 는 내과 전문의의 진단 소견을 받고 약물 치료를 시작하였으나 복통은 지속되었고 간헐적으로 극심한 상복부 통증과 함께 오심, 구역 및 설사 증세 보이던 중 2021년 11월 24일 상급 병원으로의 전원을 권유 받음
- 4) 2021년 11월 24일 인제대 서울 백병원 응급실 내원하여 이학적, 영상학적, 혈액학적 검사 시행하여 추정진단 1. Gastrenteritis and colitis of unspecified origin, 2. Other acute gastritis, 3. Vaccine or biological substance, unspecified causing adverse effects in therapeutic use 소견 및 Abd, Pelvis CT 상 1. Several small ileocolic nodes, probable normal nodes, 2. Mild splenomegaly, 3. Free appendix with appendicoliths. No gross abnormality of stomach and bowel on CT 소견 받음
- 5) 백병원 내원 시 처방 받은 약물 복용 후 2일간 진정 상태에서 2021년 11월 26일 저녁에 약간의 자극적 음식 섭취 후(복통 발생 우려 때문에 준 NPO에 가

까운 식이습관 유지하고 있었음) 약한 좌측 액와부 통증과 심한 복통이 혼재하는 경향성 보이고, 2021년 11월 28일 아침에는 좌이의 충만감 및 폐색감과 함께 난청 증상을 호소한 바, 이비인후과 의원에 내원하여 ISO 기준상 좌이에 난청(순음 청력 검사상 골도 청력의 500, 1,000, 2,000, 4,000Hz 4개 주파수의 평균값은 34.5dB로 측정)이 있음을 확인함 (Table 1).

- 6) 이후 난청은 큰 변화가 없었으며, 상복통 또한 약물에 의한 증상 변화 거의 없어 본원 안이비인후과 외래에 2021년 12월 초에 내원함

Table 1. Classification of Hearing loss(ISO)

Hearing loss range	Degree of hearing loss
10 - 26	Normal
27 - 40	Mild
41 - 55	Moderate
56 - 70	Moderately severe
71 - 90	Severe
91 <	Profound

6. 望聞問切

- 1) 수면 : 平
- 2) 식욕 : 低下
- 3) 대변 : 3회/일 軟便 후 泄瀉
- 4) 소변 : 3회/일
- 5) 한열 : 본래 정상이다가 백신 접종 후 안면부 및 경항부 상열감
- 6) 한출 : 多汗
- 7) 맥진 : 弦數
- 8) 설진 : 舌尖紅 微黃苔

7. 치료 방법

1) 한약 치료

2021년 12월 6일부터 외래 진료를 통해 탕약을 투여하였으며 1일 3회 식간에 복용하게 함. 1차 탕약은 半夏白朮天麻湯을 근간으로 하여 1첩 당 黃耆 15g, 白芍藥 6g, 貝母 4g, 半夏 4g, 白朮 4g, 陳皮 4g, 升麻 4g, 葛根 4g, 薏苡仁 4g, 遠志 4g, 石菖蒲 4g, 香附子 4g, 蘇葉 4g, 乾薑 4g, 甘草 4g, 木香 2g, 枳實 2g으로 구성하여 24일간 복용시켰다. 복용하면서 주당 3회 내원을 지시하였는데, 환자는 내원 예정일에 규칙적으로 방문하였다. 2차 탕약은 托裏消毒飲을 근간으로 하여 1첩 당 黃耆 12g, 瓜蒌仁 6g, 貝母 6g, 香附子 4g, 遠志 4g, 石菖蒲 4g, 蘇葉 4g, 前胡 4g, 枳實 4g, 甘草 4g, 蘿藦子 4g, 皂角子 4g, 陳皮 4g, 金銀花 4g, 烏藥 4g, 甘草 4g, 木香 2g, 乾薑 2g으로 구성하여 15일간 복용시켰다(Table 2, 3).

Table 2. Composition of First Decoction

Herbal Name	Scientific Name	Amount(g)
黃耆	<i>Astragalus membranaceus</i>	15
白芍藥	<i>Paeonia japonica</i>	6
貝母	<i>Fritillaria ussuriensis</i>	4
半夏	<i>Pinellia ternata</i>	4
白朮	<i>Atractylodes macrocephala</i> Koidz.	4
陳皮	<i>Citrus reticulata</i> Blanco	4
升麻	<i>Cimicifuga heracleifolia</i> Kom.	4
葛根	<i>Pueraria lobata</i> Ohwi	4
薏苡仁	<i>Coix lacryma-jobi</i> Linne var. <i>ma-yuen</i> Stapf	4
遠志	<i>Polygala tatarinowi</i>	4
石菖蒲	<i>Acorus gramineus</i>	4
香附子	<i>Cyperus rotundus</i> L.	4
蘇葉	<i>Perilla frutescens</i> var. <i>acuta</i>	4
乾薑	<i>Zingiber officinale</i> Roscoe	4
甘草	<i>Glycyrrhiza uralensis</i>	4
木香	<i>Aucklandia lappa</i> Decne	2
枳實	<i>Poncirus trifoliata</i> RAFIN.	2

Table 3. Composition of Second Decoction

Herbal Name	Scientific Name	Amount(g)
黃耆	<i>Astragalus membranaceus</i>	12
瓜蒌仁	<i>Trichosanthes kirilowii</i>	6
貝母	<i>Fritillaria ussuriensis</i>	6
香附子	<i>Cyperus rotundus</i>	4
遠志	<i>Polygala tatarinowi</i>	4
石菖蒲	<i>Acorus gramineus</i>	4
蘇葉	<i>Perilla frutescens</i> v ar. <i>acuta</i>	4
前胡	<i>Anthriscus sylvestris</i>	4
枳實	<i>Poncirus trifoliata</i>	4
甘草	<i>Glycyrrhiza uralensis</i>	4
蘿藦子	<i>Raphanus sativus</i> L.	4
皂角子	<i>Gledistia sinensis</i> Lam.	4
陳皮	<i>Citrus reticulata</i> Blanco	4
金銀花	<i>Lonicera japonica</i>	4
烏藥	<i>Lindera strychnifolia</i>	4
甘草	<i>Glycyrrhiza uralensis</i>	4
木香	<i>Aucklandia lappa</i> Decne	2
乾薑	<i>Zingiber officinale</i> Roscoe	2

2) 鍼灸 치료

내원 시 침 치료는 1회용 스테인레스 호침(동방 침구 제작소 0.30×0.40mm)을 사용하여 天柱(ST25), 風池(GB20), 翳風(TE17), 聽宮(SI19), 太陽(EX-HN5), 合谷(LI4), 外關(TE5), 內關(PC6), 列缺(LU7), 後谿(SI3), 中渚(TE3), 曲池(LI11), 少海(HT3), 足三里(ST36), 梁丘(ST34), 上巨虛(ST37), 陽陵泉(GB34), 豐隆(ST40), 條口(ST38), 足臨泣(GB41), 公孫(SP4), 太衝(LR3), 太溪(KI3)등을 위주로 취혈하였다.

留鍼 중에는 電氣灸(On뜸, 헬시게이트)를 中脘(CV12)과 關元(CV4)에 시술하였으며, 拔鍼 후에 핫팩(hot pack)을 동일 부위에 5분간 按摩하였다.

전침은 전침기(Partner-1, 아이티시)를 이용하여 주당 1회 시행하였는데, 전침 자극 경혈은 상지부에 中渚(TE3)와 少海(HT3), 하지부에 陽陵泉(GB34)과 足臨泣(GB41)에 자극하였고, 약침은 일회용 주사기를 사용하

여 紫河車 약침(대한 약침 제형 연구회) 2.0ml를 상기의 전침 자극 경혈에 등분하여 주입하였다.

### 3) 평가 방법

액와부 및 상복부의 통증은 환자의 주관적 진술에 의거하여 그 정도를 객관적으로 정량화하기 위해 호전에 대한 평가 단계를 VAS(Visual Analogue Scale)로 설정하였다. 치료 전 통증의 강도를 100%(VAS 10)로, 증상이 없을 때를 VAS 0으로 설정 후 호전에 따른 통증의 강도를 1주일에 2회씩 일자별로 비교하였다.

귀의 충만감과 폐색감으로 인한 불편감은 VAS에 의거하여 치료 전 불편함을 VAS 10으로 설정하고 完解된 경우를 0으로 가정한 후 환자의 서술에 의존하여 측정하였다. 또한 환자로 하여금 일주일에 1회 정도 이비인후과 의원에 내원하여 순음 청력 검사를 실시하도록 권유하고, 그 결과를 바탕으로 호전도를 분석하였다.

## 8. 경과

### 1) 2021년 12월 6일

- ① 액와부 통증 : 첫 내원 시 좌측 액와부의 육안적 상태는 과거의 액취증 수술로 인한 절개흔이 있었으나 발적이나 종창 등의 염증 소견은 보이지 않았다. 약간의 통증은 백신 접종 후 잔존하고 있는 상태이며 복통이 심할 경우 비례적으로 상응하는 양상의 통증을 보이고 있었다.
- ② 상복부 통증 : 복통의 양상은 상복부를 중심으로 한 매우 심한 통증을 호소하였는데, 음식 섭취 시 증상이 가중되는 이유로 거의 매일 NPO에 준하는 식이 패턴을 유지하고 있었다. 이과 증상을 상쇄할 정도로 복통에 대한 불편을 강조하고 있었다.
- ③ 이 폐색감과 충만감 및 난청 : 귀가 막히고 가득 찬 느낌으로 지속적으로 중등도의 불편함을 호소하였다. 난청이 있다는 인식은 하지 못하지만 “휴대폰 사용 시나 일상 대화 중 타인의 어음 분별에 약간의 어려움이 있을 때가 있다”는 표현을 하였다.

### 2) 2021년 12월 13일

- ① 액와부 통증 : 복통과 함께 VAS 6으로 경감되었다.
- ② 상복부 통증 : 약물 복용이 복통을 심화할 수 있는 우려가 있었으나, 1회 복용 시 30분 정도의 시간 소요의 투약 원칙을 준수하여 복용은 순조롭게 진행되었다. 상복부 통증은 VAS 6으로 경감되었는데, 특히 오심이나 설사는 完解되었다. 식사 또한 증상의 호전에 따라 미음이나 죽을 위주로 한 소량 섭취가 가능한 정도가 되었다.
- ③ 이 폐색감과 충만감 및 난청 : 귀 불편감은 VAS 9로 약간의 호전 경향을 보였다.

### 3) 2021년 12월 16일

- ① 액와부 통증 : VAS 6으로 이전과 동일하였다.
- ② 상복부 통증 : VAS 6으로 큰 증상 변화가 없었다.
- ③ 이 폐색감과 충만감 및 난청 : 귀 불편감은 VAS 9로 이전과 큰 변화 없었다.

### 4) 2021년 12월 23일

- ① 액와부 통증 : 상복부 통증 호전과 함께 VAS 4로 감소하였다.
- ② 상복부 통증 : VAS 4로 감소하였고 지속 시간도 70% 정도 줄어서 환자가 “이로 인한 불편함이 거의 없다”라 표현할 만큼 개선되었지만, 음식 섭취 후 복통은 잔존하여 섭취에 대한 두려움은 여전히 상존하였다.
- ③ 이 폐색감과 충만감 및 난청 : 귀 불편감도 개선되어 VAS 6 수준으로 현저히 감소하였기에 차후 내원 시 난청에 대한 순음 청력 검사를 요청하였다.

### 5) 2021년 12월 27일

- ① 액와부 통증 : 액와부의 통증은 VAS 0 수준으로 통증이 완해 되었다.
- ② 상복부 통증 : 상복부 통증은 VAS 3으로 감소하였고 지속 시간도 15분 이내에 그칠 만큼 개선되었다. 자극적이거나 소화에 방해가 될 수 있는 음

식 섭취는 최대한 자제하였기에 일상생활에 무리가 없는 수준으로 복통은 미미했다.

- ③ 이 폐색감과 충만감 및 난청 : 이 폐색감이나 충만감은 VAS 3 수준으로 감소하였으며, 순음 청력 검사 결과는 4개 주파수의 평균값이 28.3dB로 약 1개월 전에 비교하면 개선되었으나 경도의 난청은 여전한 것으로 나타났다. 환자가 느끼는 난청에 대한 인지는 거의 없는 반면에 '웅'에 가까운 이명이 간헐적으로 출현한다고 진술하였다.

6) 2022년 1월 4일

- ① 액와부 통증 : VAS 0
- ② 상복부 통증 : 상복부 통증은 일주일 전과 동일한 VAS 3으로 유지되었으나, 식후 간헐적 복통이 진존하여 2차 처방으로 변경하여 투약하기 시작하였다.
- ③ 이 폐색감과 충만감 및 난청 : 귀 불편감은 VAS 3 수준으로 측정되었으며, 이명은 호소하지 않았다.

7) 2022년 1월 11일

- ① 액와부 통증 : VAS 0
- ② 상복부 통증 : 2차 처방 투약 후 5일 가량 경과한 시점으로 복통은 VAS 2로 경감되었고, 식후의 복통 출현 경향성 또한 거의 없어진 것으로 진술하였다.
- ③ 이 폐색감과 충만감 및 난청 : 귀 불편감은 VAS 3 수준으로 유지되었고 이명은 나타나지 않았다.

8) 2022년 1월 14일

- ① 액와부 통증 : VAS 0
- ② 상복부 통증 : 복통은 거의 없는 수준으로 완해되었다.
- ③ 이 폐색감과 충만감 및 난청 : 귀 불편감은 VAS 2 이하로 "불편감을 거의 지각하지 못한다"는 표현으로 치료에 대한 만족감을 표시하였다. 차후 내원 시 3차 순음 청력 검사 결과에 대한 지참을 요청하였다.

9) 2022년 1월 21일

- ① 액와부 통증 : VAS 0
- ② 상복부 통증 : 복통이나 소화기 증상은 전무한 수준으로 불편함이 전혀 없는 상태였고 이에 따라 식생활도 거의 평상시 수준으로 회복되었다.
- ③ 이 폐색감과 충만감 및 난청 : 귀 불편감은 VAS 1 수준으로 거의 불편을 호소하지 않았으며, 순음 청력 검사상 4개 주파수 평균값이 22.0dB로 나타나 약물 치료는 완료하고(Table 4), 관리 측면에서 흉쇄유돌근의 자극요법을 지시하였다(Fig. 1-5).

Table 4. Progress of Hearing Loss and Ear Fullness

Date	PTA[db]	Symptoms
2021.12.6	L 34.5	Ear fullness VAS 10
2021.12.27	L 28.3	Ear fullness VAS 3
2022.1.21	L 22.0	Ear fullness VAS 1

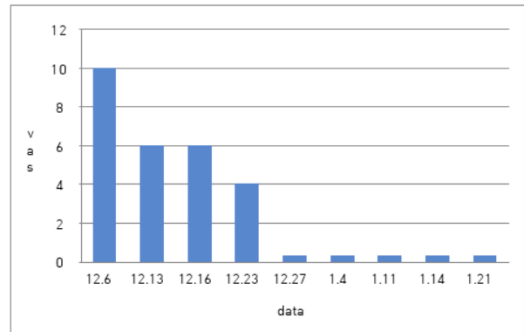


Fig. 1. Changes in the VAS of Axillary Pain

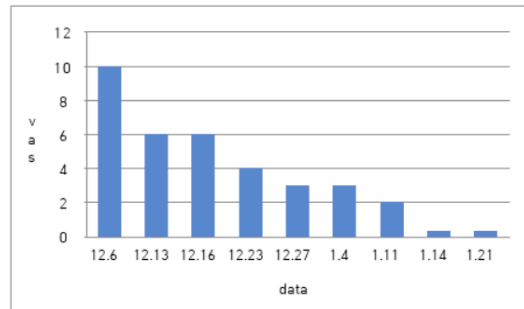


Fig. 2. Changes in the VAS of Abdominal Pain

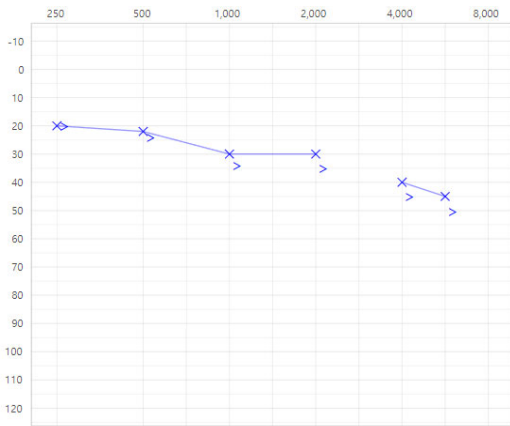


Fig. 3. Pure Tone Audiometry on December 6, 2021

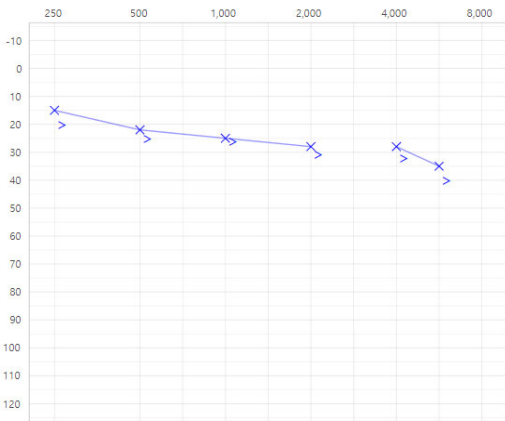


Fig. 4. Pure Tone Audiometry on December 27, 2021

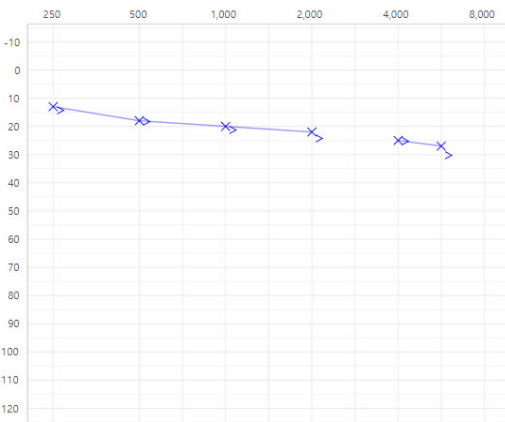


Fig. 5. Pure Tone Audiometry on January 21, 2022

#### IV. 고찰 및 결론

신종 코로나 바이러스의 발병이 처음으로 보고된 2019년을 의미하는 ‘COVID-19’는 그 병원체가 2003년 전 세계적으로 크게 유행했던 SARS 바이러스와 계통적으로 유사하지만, 변이성을 감안한 전파력과 경제적인 측면 등을 고려한 사회적 파장은 근래의 어떤 급성 전염병과도 비교가 안될 만큼 세계적인 핫 이슈가 되고 있다<sup>23)</sup>.

세계 보건 기구(WHO)가 2020년 3월 11일 COVID-19에 대하여 pandemic을 선언한 이후 다양한 루트를 통해 백신 및 치료제의 개발을 위한 노력이 이루어지고 있지만<sup>1)</sup>, 아직까지도 환자의 증상에 따른 진통해열제를 위시한 대증치료와 수액투여 등에 의존하는 상황으로 근본적인 해결 및 치료책이 나오지 않고 있는 실정이다.

COVID-19의 주된 감염 경로는 감염자의 호흡기에서 분비되는 타액 즉 침방울에 의한 전파로서, 비말 외에도 공기나 표면 접촉 등을 통해서도 제한적이지만 전파가 가능하다<sup>10)</sup>.

진단을 위해 환자 검체에서 나온 바이러스 유전자 염기서열을 분석하여 검사를 진행하는데 보통은 1-2일의 기간이 필요했으나 2020년 1월 COVID-19만을 표적으로 하는 ‘RT-PCR’이 개발되면서 ‘시약 키트’를 통해 6시간 이내에 비교적 신속하게 감염 여부를 위한 진단을 할 수 있게 되었다<sup>24)</sup>.

이러한 진단 기술의 발전에도 불구하고 그 치료 면에서는 만족할 만한 방법론이 나오지 않고 있는 상태로, 이를 상쇄하기 위한 예방책의 일환으로 전 세계적으로 대규모의 광범위하고 적극적인 백신 접종이 시행되고 있다. COVID-19 백신은 지방이나 설탕 그리고 소금과 같은 일상에서 흔히 접하는 식품에서 발견되는 성분으로 구성되어 있으며, 인체에 해가 없는 mRNA 조각이 포함되어서 원인이 되는 바이러스에 대해 효율적인 면역 반응을 유발하는 방법론을 사람에게 각인시킴으로써 COVID-19의 감염을 예방하는 데 도움을 준다<sup>24)</sup>. 이와 같이 예방 접종은 중증 질환으로의 전변 및 사망의 위

힘줄을 감소하게 하지만, 시간이 경과함에 따라 그 고유한 보호 기능이 떨어지는 이유로 1차 접종 이후 2차나 3차 혹은 4차 접종을 하는 것이 일반적이다. 그러나 다급한 상황이다 보니, 다양하고 안전한 임상 시험을 통한 적합한 검증이 이루어지지 않는 상태에서 이루어진 백신 접종으로 인한 여러 가지 부작용이나 이상 반응이 심심찮게 보고되고 있는데, 이는 1차 접종보다 2차 접종을 비롯한 재접종 후에 더 빈발하게 나타나고 있다<sup>1,10)</sup>.

드물긴 하지만 백신에 대한 일반적인 과민 반응으로 여겨지는 주사 부위의 통증, 발적, 부종 외에 발열, 오한, 두통, 복통, 뇌염, 열성 경련 등의 부작용과 이에 따르는 전신 권태감을 비롯하여 결막염이나 피부 질환 그리고 젊은 남성의 경우 심근염이나 심낭염의 발생 위험도 보고되어 주의를 가져야 하는 상황으로<sup>2)</sup>, 본 증례에서는 화이자 백신 1, 2차 접종 후 발생한 액와부 및 상복부의 임파선염으로 야기된 통증 및 이 폐색감과 충만감을 포함한 난청이 백신 접종으로 인한 후유증으로 판단되며, 이를 한의학적인 치법을 통해 해결하였기에 향후 임상에서 참고하고 도움이 될 것을 기대하며 증례를 보고하고자 한다.

환자는 젊은 남성으로 2019년 액취증으로 인해 양측 액와부 절개 수술 받은 경험이 있으며 2021년 10월 화이자 백신 1차 접종하였는데, 접종 후 좌측 상박의 주사 부위에 심한 통증과 함께 극심한 액와부 통증이 발생하였는데 통증이 심한 경우 흉곽으로의 방사통이 있어 진통 소염제로 처치하던 중 4일 후 증상이 소실되었다. 이는 BCG 백신 접종 후 액와부 임파선염이 가끔씩 발생하는 현상과 유사하며<sup>4)</sup>, 한의학적으로는 림프절에 멍울이 생기는 병증인 癭癧에 해당한다.

癭癧는 情志가 不暢하여 肝氣가 鬱結됨으로써 脾를 상하게 하거나 痰熱이 壅滯되어 발병하는 것이 일반적이며 肺腎陰虛로 인한 虛火가 津液의 輸布를 저해함으로써 痰火가 凝結하여 발생하기도 한다<sup>4)</sup>. 그 증상을 보면 초기에는 통증이나 열감이 없는 結核이 생기고 차차 좀 더 이어져 멍치게 되고 커지면서 동통을 느끼게 되는데,

차츰 고름이 형성되어 瘡口를 생성하기도 한다. 한의학적으로 그 치법은 초기에는 상기한 원인에 따라 疏肝養血과 開鬱化痰를 위주로 하며, 중기 이후 托毒透膿이나 健脾, 補肺, 滋腎 등의 방법을 상황에 따라 운용한다<sup>4)</sup>.

본 증례의 경우 복부 CT 에서 '상세 불명의 백신 또는 생물학적 물질에 의한 비특이 장간막 림프절염과 위장염 및 결장염'으로 진단된 소견으로 보아 백신 접종에 의해 복부 임파선염이 발생한 것으로 여겨진다.

환자는 이후 진통, 진경, 소염제와 소화제를 위주로 지속적인 복용을 하였으나 호전과 재발이 반복되는 상황으로, NPO에 준하는 식이 패턴을 유지하긴 했으나 식후에는 급성 복통이 재발하였다. 인제대 서울 백병원 내원 4일 후 귀의 폐색 및 충만감과 함께 耳聾이 발생하여 이비인후과 의원에 내원하여 순음 청력 검사상 평균 34.5dB의 난청 소견을 받았다.

난청이나 이명, 현훈 등 내이 증상은 코로나 바이러스가 이관을 거쳐 내이의 유모세포(hair cell)와 슈반세포(Schwann cell)를 자극 또는 침습할 때 발생한다고 알려져 있는데, 이 세포들에는 COVID-19 바이러스가 이들 세포로 들어가는데 필요한 단백질인 ACE2 receptor가 있는 것으로 밝혀졌다<sup>5,19)</sup>. 본 증례에서 특이하게 백신 접종 후의 림프절염에 후행적으로 발생한 이과 증상이 백신 접종 후의 후유증인지는 불분명하지만 이에 따른 연관성은 있는 것으로 보인다.

본 증례에 사용한 1차 탕약은 半夏가 君藥인 半夏白朮天麻湯을 근간으로 입방한 것으로 開竅豁痰, 建運順氣의 목적과 肝氣鬱結 해소를 목적으로 입방하였으며, 주요한 약재의 효능을 살펴보면, 黃耆는 升陽補氣의 聖藥으로 升發, 利水消腫, 排膿內托의 공효와 함께 便溏腹瀉에 도움이 되기에 주약으로 사용되었다. 白芍藥은 活血化痰, 柔肝止痛의 효능이 있어 肝脾不和로 인한 脇肋疼痛이나 胃脘疼痛에 응용할 수 있고, 肝陽上亢에 의한 두통이나 이명에 효과적이므로 본 증례에서 黃耆와 함께 주약으로 사용하였다. 貝母는 潤肺化痰하며 開鬱散結하는 효능이 있어 胸中鬱結之火를 내려준다. 半夏는 燥濕化痰, 散結消痞하여 胸脘痞滿이나 惡心嘔吐, 癭瘤痰核



등을 다스리고, 白朮은 健脾燥濕의 공효로 痰飲水腫이나 脘腹脹滿을 치료하고, 陳皮는 脾胃氣滯로 인한 脘腹脹痛이나 구토를 다스리며 痰濕이 정체되어 있는 것을 해소하는 약재이다<sup>6,20</sup>.

升麻는 升陽散鬱하게 하여 疏散風熱, 解毒透疹의 효능이 있고, 葛根 또한 升發清陽하여 이명이나 두통을 치료함에 반응하는 약재이다. 薏苡仁은 上行하여 清肺熱하고 下行하여 理脾濕함으로써 清熱滲濕, 利水消腫하는 효능으로 腸癰의 요약이 되며, 遠志는 開竅剖痰하여 心腎相交를 돕고 耳聾에 응용하며, 石菖蒲는 芳香化濕의 효능으로 역시 耳聾에 적용하는 약재이다<sup>6</sup>.

香附子는 경락의 소통을 활성화하며 行氣止痛하는 효능으로 胸膈痞悶이나 心腹疼痛, 脇肋脹悶을 치료하며, 蘇葉 역시 舒肝解鬱, 行氣消脹의 효능으로 胸膈痞悶, 脘腹疼痛, 오심구토를 개선한다<sup>20</sup>.

乾薑은 脾胃虛寒으로 오는 脘腹冷痛이나 구토, 설사를 치료하고 溫肺散寒, 燥濕化痰의 공효도 있으며, 木香은 방향성이 있어 宣通上下하며 三焦의 氣滯를 暢利하는 역할로, 肝膽濕熱氣滯로 유발되는 脇肋疼痛이나 오심구토 등을 치료하는 要藥이다. 枳實도 行痰濕, 消積滯의 요약으로 胸脇脹痛, 心下痞滿에 응용하며, 甘草는 瀉火解毒, 祛痰止咳하여 癰疽瘡瘍이나 腹中掣急疼痛에 사용한다<sup>20</sup>.

2차 탕약은 전반적인 상황이 개선됨에 따라 후유증의 예방과 잔존 증상 퇴치를 목적으로 益氣托毒의 功效가 있는 托裏消毒飲을 근간으로 입방하였다. 瓜蒌仁은 理氣散結, 化痰의 공효로 脇肋脹痛을 치료하며 貝母와 배오했을 때 그 효능이 상승하며, 前胡는 降氣化痰하여 胸悶不舒나 구역 등을 다스리는데, 蘇葉과 배오했을 때 약성이 증강하는 효과를 기대할 수 있다<sup>6,20</sup>.

蘿菔子是 음식 섭취가 점차 안정되고 자발적 복통이 거의 소실되어 가는 단계에서 利氣消脹을 위해 사용하였고, 阜角子는 癰癤의 堅硬腫痛을 散結消腫의 효능으로 해소할 목적으로 사용하였으며, 桔梗은 모든 약을 上行케 하여 祛痰排膿하여 胸膈痞悶을 없애며 宣通氣血의 작용이 있기에 응용하였다<sup>20</sup>.

金銀花는 清氣分熱, 解血分毒의 공효로 瘡瘍腫毒을 승

발하는 역할을 기대했으며, 寒邪에 의한 氣滯를 없애기 위해 烏藥을 가미하였다<sup>6,15</sup>.

침치로는 내원시마다 양외위로 시행하였는데, 天柱(ST25)나 風池(GB20)는 項部의 대표적인 경혈로 頭面이나 耳部로 올라가는 邪氣를 저지하기 위함이며, 翳風(TE17)이나 聽宮(SI19), 太陽(EX-HN5)은 耳聾에 응용하는 근위경혈로 선혈하였다<sup>21</sup>.

상지부에서는 面部部 병증에 우선 적용하는 四總穴 및 四關穴인 合谷(LI4), 頭項部 병증에 우선 적용하는 四總穴로 祛痰熱하는 列缺(LU7), 외감성 질환에 응용하며 이명에 효과가 있는 外關(TE5), 내상성 질환에 응용하며 복통에 효과적인 內關(PC6), 두항부 질환에 반응하는 後谿(SI3), 三焦의 폐색을 없애는 中渚(TE3), 상부의 風熱을 없애는 역할의 曲池(LI11), 이명이나 이릉의 名穴로 알려져 있는 少海(HT3)를 선혈하였다<sup>21</sup>.

하지부에서는 복통이나 설사에 효과적인 梁丘(ST34), 강화작용이 있어 최빈도 상용 경혈중 하나로 내상질환에 대표적인 足三里(ST36), 거담작용이 있고 구토를 진정시키는 陽陵泉(GB34), 충수염에 응용하며 복통을 진정시키는 上巨虛(ST37), 거담작용이 있어 상하승강을 돕는 豐隆(ST40), 轉筋의 名穴로 토사곽란에 응용하는 條口(ST38), 폐색을 없애는 작용이 있는 足臨泣(GB41), 四關穴로 肝氣鬱結을 해소하는 太衝(LR3), 內關(PC6)과 함께 소화기 질환에 반응하는 公孫(SP4), 그리고 신음부족을 도와 이명이나 이릉에 도움을 주는 太溪(KI3)를 위주로 선혈하였다<sup>22</sup>.

상기 경혈 중 中渚(TE3), 少海(HT3), 陽陵泉(GB34), 足臨泣(GB41)에 전침 자극을 하였고 약침 제제를 주입하였다. 약침 제제로는 紫河車를 이용하였는데, 紫河車는 그 주요 성분이 태반이라는 점에서 알 수 있듯이 充精益氣의 효과가 있으며<sup>7</sup>, 그 약침 제제는 또한 생식선을 자극하는 각종 호르몬과 인터페론 그리고 각종 효소가 함유되어 있어서 인체의 면역력을 강화하고 신장 기능을 활성화할 수 있어 이를 통해 이과 증상인 난청을 위시한 본 증례에 활용할 수 있을 것으로 판단하여 응용하였다<sup>8,16-8</sup>.

본 증례에서 열거했듯이 환자는 액취증으로 학교 생활이나 대인관계의 불편을 겪던 중, 액와부 절개 수술을 통해 땀의 분비는 개선된 상태로 생활하던 상태였다. 화이자 백신 1, 2차 접종 후 주사 부위인 좌상박과 액와부에 심한 통증이 발생하였다. 일반적으로 백신 2차 접종 후 발열, 오한, 피로, 두통 등의 전신 부작용이 더 흔하게 발생하는 것으로 알려져 있는데<sup>3,23)</sup>, 본 증례의 환자도 2차 접종 후 액와부 통증이 상복부의 림프염으로 발전하였고, 귀의 폐색감과 충만감의 자각증과 함께 감각 신경성 난청이 발생하였다. 이에 1차 내과 의원 내원하여 백신에 의한 액와부 임파선염과 복부 임파선염 진단 받고, 약 10일 후 상급 병원에 응급으로 내원하여 복부 CT를 포함한 각종 검사를 시행하여 경미한 비장종대와 0.8cm 이하의 다수의 ileocolic node 소견과 함께 '상세 불명의 백신이나 생물학적 물질에 의한 비특이 장간막 림프절염과 위장염 및 결장염' 진단 받았고 약물 치료 진행하였으나 역시 통증이 지속되었다. 한편 이과 증상으로 1차 이비인후과 의원에 내원하여 순음 청력 검사상 4개 주파수 평균 34.5dB의 감각 신경성 난청 진단 받고 별다른 처치 없는 상태에서 본원에 내원하게 되었다.

환자는 학습에 의한 부담 등으로 肝氣鬱結의 병증인 안면홍조, 胸脇痞悶, 口乾, 易怒, 舌紅苔微黃, 脈弦數 등의 증상을 경미하게 가진 상태였다.

1차 처방은 健運順氣, 開竅割痰, 疎肝開鬱에 역점을 두어 입방하였는데, 다행히 복약 시 복통은 발생하지 않은 채 순조롭게 약물을 투약할 수 있었다. 복약 후 차기 내원 시 복통이나 액와부 통증의 강도나 지속 시간이 30-40% 가량 감소되어 있을 만큼 급속도의 호전 경향을 보여 주었고, 난청 또한 약간의 개선이 된 상황으로 진행되었다.

약물 치료와 더불어 복통 개선을 위해 내원 시에 침 치료 및 전침 자극, 그리고 필요시 紫河車 약침을 특정 경혈에 주입하여 氣機升降에 도움을 주고자 하였다. 가정에서는 온열 도기를 이용하여 복부에 자가 인압을 실시하게 함으로써 溫經活絡을 도모하게 하였고, 난청이

나 이충만감의 개선을 위해 흥쇄유돌근을 手指로 안압하는 자극과 함께 저음식을 권장하였다. 치료를 통해 증상이 급속도로 개선되면서 음식의 섭취도 점차 정상화 되었지만, 환자에게는 急食과 소화기에 자극이 되는 음식의 절제를 지시하여 증상의 악화를 방지하였고, 약 3주간의 1차 처방 복용이 완료된 시기에 식후의 간헐적 진발통 외에 복통에 따른 불편감을 거의 호소하지 않는 단계에 이르렀고 이과 증세도 상당한 호전을 보였다.

2차 처방은 완치를 위해 祛痰開鬱, 溫經活血, 托毒排膿에 역점을 두어 입방하였는데, 이 또한 복약은 순조롭게 진행되었고 투약 기간 중 학교 생활이 정상화될 만큼 신체상태가 호전되어 약 2주간의 2차 복약과 치료 과정이 종료된 시점에는 통증은 完解되었고 순음 청력 검사 소견도 22.0dB로 호전되었다.

본 증례에서 COVID-19 백신 접종에 따른 후유증으로 판단되는 임파선염은 한의학적으로 瘰癧의 범주에 속하는 질환으로, 특히 림프절은 우리 몸에 500-600개 정도 존재하는데 면역기능에 중요한 역할을 하고, 체액 순환의 중요한 통로가 되며 우리 몸에 필요한 산소와 영양분을 공급하고 노폐물을 걸러내는 역할을 하여 인체 면역 기전을 형성하는 대표적인 조직이다. 이러한 림프절이 세균이나 바이러스에 감염되면 림프절 종대(임파선 비대)가 나타나게 되는데, 경우에 가장 흔하게 발생하며 서혜부와 액와부도 호발부위에 해당한다<sup>11)</sup>. 본 증례의 환자는 액와부 임파선에 백신 1차 접종 후 심한 통증이 발생하였지만 전신의 발열이나 국소적인 발적이나 농양 등의 감염 징후도 출현하지 않은 것으로 보아 접종 후 면역체계의 교란에 의해 나타난 증후로 해석된다<sup>12)</sup>. 이는 수일 후 해소되었지만 2차 접종 후 재발하였고 곧이어 상복통으로 연결되었는데, 복부의 통증이 장간막 림프절과 위장, 그리고 결장의 염증에 기인한 것으로 추정 진단된 것은 액와부 임파선염의 파급에 의한 것임을 방증하는 것이라 할 수 있다.

아울러 발생한 난청이나 귀의 충만감, 폐색감은 일반적인 상황에서는 코로나 바이러스가 내이를 침범할 때 발생할 수 있는 것으로 알려져 있지만<sup>5)</sup>, 본 증례에서는

백신 2차 접종 후 액와나 상복부의 통증과 발병 시기가 연계하는 것으로 보아, 그 기원은 불분명하지만 백신 접종 후유증과의 상관성은 유의적으로 인정된다고 여겨진다.

한약을 위시하여 침 치료를 비롯한 한의학적 치료는 즉각적으로 환자의 증상을 개선시켰는데, 扶正祛邪의 해결적 방법론이 우수한 효과를 발휘한 좋은 결과물이라 생각한다. 본 증례에서 환자의 정황에 적합한 選藥 및 選穴을 위해 고심하였는데, 이 과정에서 우선 환자의 正氣를 부양하기 위해 中氣를 健運하고, 肝氣鬱結의 증후에 대해 疎肝開鬱함으로써 割痰開竅하여 利氣消脹하는 처방을 구사하였다. 약 3주간에 걸쳐 2회의 한약 처방에 의한 만족스러운 증상의 개선 결과, 환자의 불편함은 식후 약간의 상복부 불쾌함이나 통증 외에는 거의 없는 상태가 되었다. 2차 처방은 완치를 위해 잔존해 있을 것으로 여겨지는 痰積과 미진한 농양을 없애기 위해 益氣를 통한 托毒排膿을 위주로 하면서 전신 기기승강의 원활한 순환을 위해 溫經活絡하는 방법론을 구사한 결과, 총 3차례의 한약 처방과 침치료를 위시한 치료를 통해 거의 불편함을 느끼지 못하는 단계에 이르렀다.

본 증례를 통해 COVID-19 백신 접종 이후 발생한 것으로 추정되는 신체증상과 그 한의학적 치료 과정을 살펴보았다. 지금도 근본적인 해결 방법을 찾지 못한 상태에서 지속적인 변이 형태로 사회적 파장을 더하고 있는 COVID-19에 대해 한의학적 치료가 실증적이고 유효한 방법론으로 입증되기를 기대한다.

### ORCID

Kyung-Jun Kim

(<https://orcid.org/0000-0002-0284-6427>)

### References

1. Shrestha S, Khatri J, Shakya S, Danekhu K, Khatiwada AP, Sah R, et al. Adverse events related to COVID-19 vaccines: the need to strengthen pharmacovigilance monitoring systems. *Drugs and Therapy Perspectives*. 2021;37(8):376-82.
2. Carod-Artal FJ. Neurological complications of coronavirus and COVID-19. *Rev Neurol*. 2020;70(9):311-22.
3. Chung EH. Coronavirus disease 2019 vaccines and relevant adverse reactions. *Allergy asthma & respiratory disease*. 2021;9(3):124-35.
4. Korean Traditional Dermatology Association Textbook Compilation Committee. *Text of Traditional Korean Dermatology & Surgery*. Busan:sunwoo. 2007:193,194.
5. Rickerke, Stanford. COVID-19 infection-the story after that. *A Well-known Internal Medicine*. 2022;1(1):43-7.
6. Yeo JS. *Shijinmoduiyao*. Beijing:RenminJunyi Publication. 2000:8,9,22,23,38,39,48,49,70-2, 82,83,85-7,93,94,109,110,145,153,154,168, 169,204,205.
7. Academic committee of Korean Pharmacopuncture Institute. *Pharmacopunctureology*. Seoul:Elsevier Korea. 2011:215,216.
8. Yoo HJ, Kim GJ. Analysis of Pharmacopuncture used in Facial Nerve Palsy Articles that published in the Journal of Korean Medicine. *J Korean Med Ophthalmol Otolaryngol Dermatol*. 2019;32(3):105-15.
9. The Society of Korean Medicine Ophthalmology, Otolaryngology & Dermatology, Surgery & Dermatology of Korean Medicine. *Text of Traditional Korean Ophthalmology, Otolaryngology & Dermatology*. 1st ed.

- Paju:Globooks. 2019:115,116.
10. Oliver SE, Gargano JW, Scobie H, Wallace M, Hadler SE, Leung J, et al. The Advisory Committee on Immunization Practices Interim Recommendation for use of COVID-19 Vaccine. *MMWR*. 2021;70(9):329-32.
  11. Fauci A, Braunwald E, Kasper D, Hauser S, Longo D, Jameson J, et al. *Harrison's Principles of Internal Medicine*. 17th edition. Seoul:McGraw-Hill Professional. 2010:1536.
  12. Lee L. *Practical Chinese Dermatology*. Hongkong:Haebong Publication. 1994:45,46.
  13. Lin JZ. *Chinese Immunology*. Hubei:Science-technology Publication. 1988:121-4.
  14. Korean surgical society. *Textbook of Surgery*. Seoul:Koonja. 2017:86-8.
  15. The Text Complication Committee of Herbal Formula Science. *Herbal Formula Science in Korean Medicine*. Paju:Koonja. 2020:513-8.
  16. Yeon MJ, Lee HJ, Kim GH, Shim IS, Lee HJ, Hahm DH. Therapeutic effects of Hominis placenta injection into an acupuncture point on the inflammatory responses in subchondral bone region of adjuvant-induced polyarthritic rat. *Biol Pharm Bull*. 2003;26(10):1472-7.
  17. Kim JK, Kim TH, Park SW, Kim HY, Kim SH, Lee SY, et al. Protective effects of human placenta extract on cartilage degradation in experimental osteoarthritis. *Biol Pharm Bull*. 2010;33(6):1004-10.
  18. Kim HJ, Cho AR, Kim CH. A Clinical Case Report of Tinnitus after Head Trauma. *J Korean Med Ophtahlmol Otolaryngol Dermatol*. 2011;24(2):111-8.
  19. Yang X. Observation of Yishen Zhihong Granules on Improving Clinical Curative Effect of Senile Deafness. *Liaoning University of Traditional Chinese Medicine*. 2013;1(1):4-21.
  20. The Text Complication Committee of Korean Herbal Association. *Text of Herbalogy*. 3rd edition. Seoul:Younglimsa. 2016:35-44.
  21. The Text Complication Committee of Meridians & Acupoints Association. *Details of Meridian & Acupoints: A Guidebook for College Students*. 4th edition. Wonju:Euibang. 2009:114-23,142-78,184-97.
  22. Lee JY. *Euiamchimbub*. 1st edition. Seoul:Jungdam. 2003:24-72.
  23. Song JY, Cheong HJ, Kim SR, Lee SE, Kim SH, Noh JY, et al. Early safety monitoring of COVID-19 vaccines in healthcare workers. *J Korean Med Sci*. 2021;36(15):e110.
  24. Kim SH, Wi YM, Yun SY, Ryu JS, Shin JM, Lee EH, et al. Adverse events in healthcare workers after the first dose of ChAdOxlnCoV-19 or BNT-162b2 mRNA COVID-19 vaccination: a single center experience. *J Korean Med Sci*. 2021;36(14):e107.