

Case Report



특이 과거력이 없는 소아에서 발생한 *Streptococcus intermedius* 화농 관절염 1예

용수민 ,¹ 김태훈 ,² 정현주 ¹

¹아주대학교 의과대학 아주대학교병원 소아청소년과

²아주대학교 의과대학 아주대학교병원 정형외과

OPEN ACCESS

Received: Sep 26, 2022

Revised: Oct 13, 2022

Accepted: Dec 15, 2022

Published online: Dec 28, 2022

Correspondence to

Hyun Joo Jung

Department of Pediatrics, Ajou University Hospital, Ajou University School of Medicine, 164 World cup-ro, Yeongtong-gu, Suwon 16499, the Republic of Korea.
Email: free1109@ajou.ac.kr

Copyright © 2022 The Korean Society of Pediatric Infectious Diseases

This is an Open Access article distributed under the terms of the Creative Commons Attribution Non-Commercial License (<https://creativecommons.org/licenses/by-nc/4.0/>) which permits unrestricted non-commercial use, distribution, and reproduction in any medium, provided the original work is properly cited.

ORCID iDs

Soo Min Yong

<https://orcid.org/0000-0002-3758-3276>

Tae Hun Kim

<https://orcid.org/0000-0003-0282-1024>

Hyun Joo Jung

<https://orcid.org/0000-0003-3614-1238>

Conflict of Interest

No potential conflict of interest relevant to this article was reported.

Author Contributions

Investigation: Kim TH; Supervision: Jung HJ;
Writing - original draft: Yong SM, Jung HJ;
Writing - review & editing: Yong SM, Kim TH, Jung HJ.

A Case of Septic Arthritis due to *Streptococcus intermedius* in a Healthy Child

Soo Min Yong ,¹ Tae Hun Kim ,² Hyun Joo Jung ¹

¹Department of Pediatrics, Ajou University Hospital, Ajou University College of Medicine, Suwon, the Republic of Korea

²Department of Orthopedic Surgery, Ajou University Hospital, Ajou University College of Medicine, Suwon, the Republic of Korea

ABSTRACT

Streptococcus intermedius is a small, non-motile, Gram-positive, non-sporeforming, and aerotolerant anaerobic coccus. It is a part of the normal microflora in the oral cavity and upper respiratory, gastrointestinal and female urogenital tracts. It is an opportunistic pathogen that causes serious infections in patients with immunocompromised states or cardiac diseases as a result of trauma or invasive procedures. We describe a case of septic arthritis of the hip caused by *S. intermedius* in an immunocompetent healthy 7-year-old boy without a history of periodontal disease or invasive procedures. He had hip joint pain three weeks ago, and the fever began on the day of the visit. He had been healthy and had not undergone any invasive procedures recently. Septic arthritis of the hip was indicated in the magnetic resonance imaging of the hip. *S. intermedius* was identified in the hip joint fluid aspiration and blood culture. He was successfully treated with surgical intervention and antibiotic therapy with ceftriaxone followed by amoxicillin for five weeks.

Keywords: Bacteria, Anaerobic; Arthritis, Infectious; Child

서론

*Streptococcus intermedius*는 산소내성 혐기성 그람 양성 알균으로, 잇몸, 질, 위장관 등에 정상 균 무리로 존재한다. 면역 저하자에서 구강 내 상처에 의한 구강과 목 주변의 기회감염으로 인한 패혈증, 폐렴, 뇌농양, 골수염 등과 같은 중증 감염의 원인이 될 수 있을 뿐만 아니라, 감

염성 심내막염의 원인으로 보고되기도 하였다.^{1,3)} 최근 분자 진단학의 발달과 함께 면역저하자에서 *S. anginosus* 그룹으로 인한 패혈증 증례 보고가 지속적으로 증가하고 있으며,⁴⁾ 면역이 정상인 소아에서도 *S. intermedius*로 인한 뇌수막염 증례가 보고된 적이 있다.⁵⁾ 그러나 치과 치료를 포함한 침습적 치료나 면역저하가 없는 건강한 소아에서 발생한 *S. intermedius* 화농 관절염 증례는 지금까지 보고된 바 없었다.^{1,6,7)} 저자들은 침습적 술기 및 면역저하 질환의 과거력이 없는 소아에서 발생한 *S. intermedius* 화농 관절염 1예를 경험하였기에 문헌고찰과 함께 보고하는 바이다.

증례

7세 소아가 왼쪽 엉덩관절 통증으로 병원에 왔다. 내원 3주 전부터 통증이 발생하였고, 2주전 지역병원에서 일과성 윤활막염으로 진단받고 비스테로이드성 진통소염제 치료를 받았고, 이후 통증이 지속되었으나 뚜렷한 발열은 없었다. 내원 당일부터 발열이 있어 본원 응급실에 내원하였다. 환자는 이전에 특별한 병력 없이 건강하였고, 최근 1년 이내 교정치치 및 보철물 삽입이나 치과치료 병력은 없었다. 성장과 발달은 연령 대비 정상 범위에 있었고, 예방접종은 연령에 적절하게 시행받았다. 내원 당시 활력 징후는 혈압 134/89 mmHg, 맥박수 102회/분, 호흡수 22회/분, 체온 38.7°C였으며, 입원 후 최고체온은 39.0°C였다. 환자의 의식은 명료하였고, 걸을 때 왼쪽 엉덩관절 통증을 호소하였다. 이학적 검사에서 왼쪽 엉덩관절의 누름통증이 있었고 왼쪽 엉덩관절과 무릎관절에 운동범위 제한이 있었으나, 그 외 신경학적 이상소견은 보이지 않았다. 심음과 폐음은 정상이었고, 복부 검진에서 간비종대를 포함하여 이상소견 없었다. 치과검진에서 육안으로 관찰되는 특이 소견은 없었다.

전혈구검사 결과는 백혈구 14,800/ μ L (호중구 83.0%, 림프구 6.3%, 단핵구 10.5%), 혈색소 12.6 g/dL, 혈소판 427×10^3 / μ L, C-반응단백농도 5.08 mg/dL였고, 간기능 검사, 신기능 검사, 혈액응고 검사는 모두 정상이었다. B형 간염바이러스, C형 간염바이러스, HIV 항체검사 결과 모두 음성이었다. 1차 면역 결핍 선별검사서 말초혈액 도말 검사는 백혈구증가증 외 다른 특이소견은 없었고, 면역항체검사 결과는 immunoglobulin (Ig) G 1,254 mg/dL (참고치, 608–1,572 mg/dL), IgA 102 mg/dL (참고치, 33–236 mg/dL), IgM 95 mg/dL (참고치, 43–207 mg/dL)로 정상범위였다. 단순 흉부방사선 검사는 정상이었다. 자기공명영상(magnetic resonance imaging, MRI)에서 왼쪽 넓다리뼈 뼈몸통끝에 테두리 조영 증강을 동반한 골수의 신호 변화, 왼쪽 넓다리뼈(femur)의 뼈조각과 주변 연조직의 부종, 왼쪽 엉덩관절과 중간넓은근(vastus intermedius muscle), 안쪽돌림근(internal hip rotator)의 조영 증강 소견이 보여 급성 화농 관절염에 합당하였다(Fig. 1A). 혈행성 전파를 통한 관절 외 부위 미세 농양 여부 확인을 위해 시행한 심장 초음파 및 복부 초음파는 정상 소견이었다.

입원 당일 왼쪽 엉덩관절 절개배농술을 시행하였고, 탁한 장액이 7 mL정도 배액되었다. 입원 당일 말초혈액으로 시행한 호기성 및 혐기성 혈액배양 검사와 수술 시 흡인한 관절액 검체로 배양검사 시행하였다. 혈액과 흡인 관절액 모두에서, 혈액천천배지에 회백색의 점상 배타 용혈성 집락이 배양되었고 그람 염색 결과 그람 양성 사슬 알균이 관찰되었다. 동정된 균은 Vitek 2 XL (BioMérieux, Marcy-l'Etoile, France)을 이용한 분석에서 *S. intermedius*로 최종 동정되었다. Clinical & Laboratory Standards Institute (CLSI, M-100 31st Edition, 2021) 지침에 따라

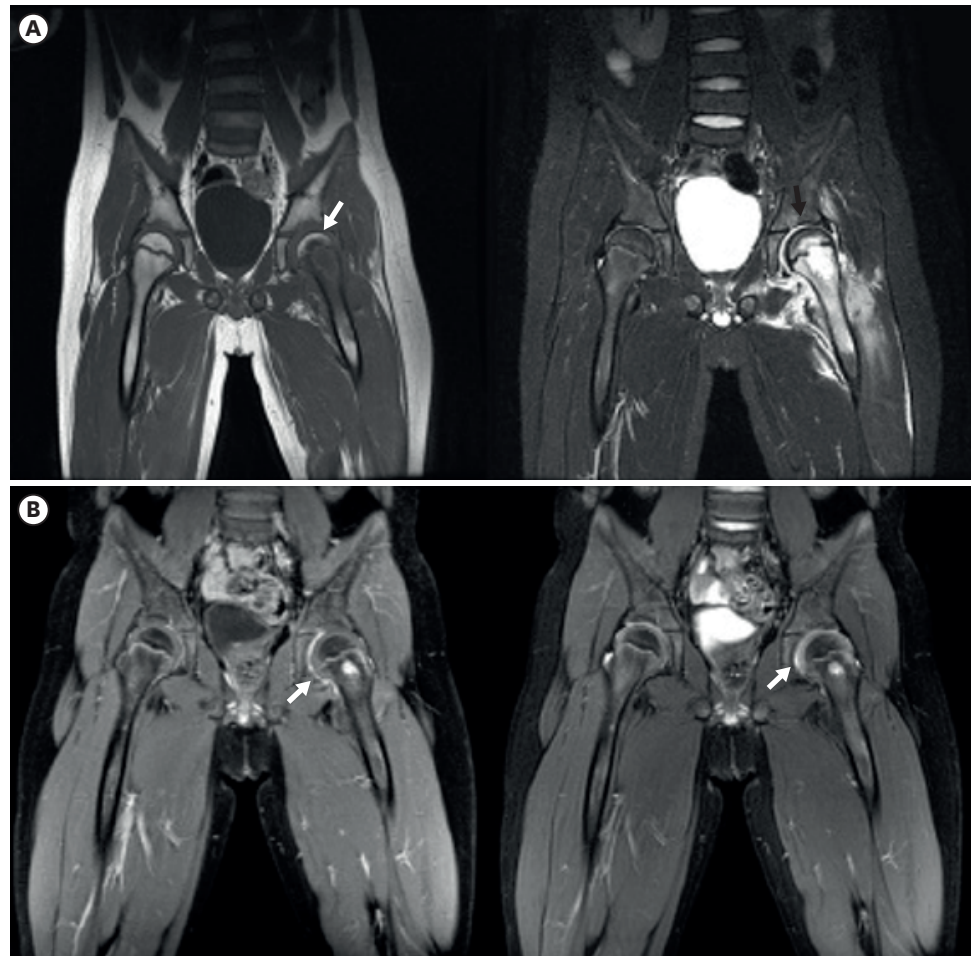


Fig. 1. Magnetic resonance imaging of hip. (A) Before operation, coronal T1-weighted MR image shows low signal intensity (white arrow) of left femoral head compared with contralateral femoral head. Coronal T2 weighted MR image shows effusion, rim enhancement in left hip joint (black arrow) and extensive soft tissue signal change in left vastus muscle and internal hip rotator. (B) Three months after operation, there is no joint effusion and soft tissue edema except synovial enhancement in left hip joint (arrow). Abbreviations: MR, magnetic resonance.

Vitek 2 XL로 penicillin, cefotaxime, chloramphenicol, clindamycin, erythromycin, vancomycin에 대하여 균 감수성 검사를 시행하였다. 감수성 검사 결과에서 penicillin, cefotaxime, chloramphenicol, vancomycin에는 감수성을 보였고, clindamycin, erythromycin에는 저항성이 있었다.

입원 당일부턴 화농 관절염에 대한 경험적 항생제로 clindamycin (60 mg/kg, every 8 hours)을 투여하였고, 혈액 및 흡인 관절액 배양에서 *S. intermedius*가 확인된 후부터 ceftriaxone (50 mg/kg, every 12 hours)으로 변경하여 총 2주간 투여하였다. 입원 2일째부터 엉덩관절 통증과 운동범위 제한이 호전되었고, 입원 3일째부터 발열이 소실되었다. 총 2주간의 ceftriaxone 정맥 주사 후 퇴원하여 3주간 경구 amoxicillin (25 mg/kg, every 8 hours) 복용하였다. 이후 외래에서 경과를 추적 관찰 중으로 퇴원 3개월째 시행한 엉덩관절 자기공명영상에서 화농 관절염 병변이 현저히 감소하였고(Fig. 1B), 퇴원 18개월 후까지 합병증이나 재발 의심소견없이 정상 생활하고 있었다.

증례 작성에 앞서 아주대학교병원 기관연구윤리 심의위원회의 심의를 완료하였다 (IRB No. AJOURB-EX-2022-299).

고찰

화농 관절염은 소아 인구 10만명 당 4-5명에서 발생하는 정형외과적 응급 질환으로, 주로 혈행성으로 발생하며 발생 부위의 외상력과의 관련이 있는 것으로 알려져 있다.^{8,9)} 호발하는 부위는 하지 관절로, 엉덩관절과 무릎관절에서 흔하게 발생한다. 소아 화농 관절염이 적절한 시기에 치료받지 못하면 연골 손상, 무혈관괴사, 성장지연과 같은 후유증의 위험이 있으나, 질환 초기에 증상이 불분명하거나 심하지 않아 빠른 진단이 어려울 수 있다. 소아 화농 관절염의 임상양상은 감염 부위의 통증과 발열이 가장 흔하지만, 초기에는 발열이 없을 수도 있고 증상도 가볍거나 비특이적일 수 있다.^{8,9)} 소아 화농 관절염 환자의 절반 이상에서 혈액 배양검사가 양성이므로, 질환이 의심되는 경우 초기에 적절한 혈액배양검사를 반드시 시행해야 한다. 임상증상, 혈액검사, 초음파나 자기공명영상 등의 영상학적 검사 등에서 화농 관절염이 의심되면 관절낭 천자로 관절액 분석과 배양검사를 고려할 수 있다. 엉덩관절의 화농 관절염은 넙다리뼈머리끝의 혈류 유지를 위해 응급 수술의 대상이 된다.¹⁰⁾ 외상력이 없고 면역이 정상인 환자에서 혈행성 감염이 의심되는 화농 관절염의 원인균은 전연령에서 *Staphylococcus aureus*가 가장 흔하고 연장아일수록 *Streptococcus pyogenes* 등 다른 원인균의 가능성이 더 낮다.^{9,10)} 따라서 화농 관절염의 경험적 항생제 치료는 *S. aureus*를 우선 고려하며 지역사회 methicillin 내성 *S. aureus*의 빈도에 따라 항생제를 결정한다. 증상 발현 1주 내에 치료를 시작하면 비교적 예후가 좋고 재발이나 만성 감염으로의 이행이 흔하지 않지만, 성장기인 소아의 특성을 고려하여 성장 장애 등의 후유증 판단을 위해 장기간 추적관찰이 필요하다.¹¹⁾

*S. intermedius*는 산소내성 혐기성 그람 양성 사슬알균으로, *S. anginosus* 그룹의 하나이다. 구강, 호흡기, 여성 생식기, 위장관계에서 분리되어 기회감염의 원인이 될 수 있고, 농양을 형성할 수 있다. 주로 면역저하나 심장질환 등의 기저질환이 있을 때 중증 감염을 일으키는 것으로 알려져 있다.¹²⁾ 본 증례의 경우 면역저하와 선천 심질환을 포함한 특이 과거 병력이나 외상, 치과치료 등의 최근 병력이 없고, 신체검진에서 구강 내 또는 그 외 부위의 외상 등 감염이 직접 전파 가능성이 의심되는 소견이 없었다. 또한 소화기, 호흡기, 비뇨기 전반에 걸쳐 질환이 의심되는 소견이 없어 *S. intermedius*의 원발 감염 부위를 발견할 수 없었다.

외국의 보고에 의하면, *S. intermedius*는 penicillin, amoxicillin, cefotaxime, ceftriaxone 등의 항생제에 높은 감수성을 가지는 것으로 알려져 있으며 vancomycin에 대한 내성은 보고된 적이 없다. 다만, *S. intermedius*가 속한 *S. anginosus* 그룹에서 penicillin에 대한 감수성이 일부 떨어진다는 보고가 있어 치료제 선택에 주의를 요한다.¹²⁾ *S. intermedius*의 항생제 감수성에 대한 국내 보고는 매우 제한적이거나 vancomycin에 대해서는 내성이 없고 amoxicillin, cefotaxime, ceftriaxone 등에 대해서는 높은 감수성을 보였으나 penicillin, erythromycin 등에 대한 감수성은 다소 떨어져 외국 보고와 유사한 양상을 보였다.¹³⁾ 이 환자에서는 Vitek 2 XL의 감수성 검사 결과와 이전의 증례보고 및 화농 관절염의 일반적인 항생제 치료 기간을 참고하여, 2주간의 ceftriaxone 정맥주사 후 3주간의 amoxicillin 경구복용으로 총 5주간 치료하였다.^{14,17)}

저자들은 기존에 알려진 선행하는 위험인자가 없이 건강했던 소아에서 *S. intermedius*에 의한 엉덩관절 화농 관절염이 발생하였으나 적절한 항생제 치료로 성공적으로 완치된 최초의 증례를 경험하였기에 문헌 고찰과 함께 보고하고자 한다.

REFERENCES

1. Faden HS. Infections associated with *Streptococcus intermedius* in children. *Pediatr Infect Dis J* 2016;35:1047-8.
[PUBMED](#) | [CROSSREF](#)
2. Issa E, Salloum T, Tokajian S. From normal flora to brain abscesses: a review of *Streptococcus intermedius*. *Front Microbiol* 2020;11:826.
[PUBMED](#) | [CROSSREF](#)
3. Tran MP, Caldwell-McMillan M, Khalife W, Young VB. *Streptococcus intermedius* causing infective endocarditis and abscesses: a report of three cases and review of the literature. *BMC Infect Dis* 2008;8:154.
[PUBMED](#) | [CROSSREF](#)
4. Shenep JL. Viridans-group streptococcal infections in immunocompromised hosts. *Int J Antimicrob Agents* 2000;14:129-35.
[PUBMED](#) | [CROSSREF](#)
5. Tkacz K, Piwowarczyk A, Podsiadly E, Kuchar E. *Streptococcus intermedius* acute meningitis in an immunocompetent child. *Pediatr Infect Dis J* 2022;41:e428-9.
[PUBMED](#) | [CROSSREF](#)
6. Fazili T, Riddell S, Kiska D, Endy T, Giurgea L, Sharngoe C, et al. *Streptococcus anginosus* group bacterial infections. *Am J Med Sci* 2017;354:257-61.
[PUBMED](#) | [CROSSREF](#)
7. Belko J, Goldmann DA, Macone A, Zaidi AK. Clinically significant infections with organisms of the *Streptococcus milleri* group. *Pediatr Infect Dis J* 2002;21:715-23.
[PUBMED](#) | [CROSSREF](#)
8. Agarwal A, Aggarwal AN. Bone and joint infections in children: septic arthritis. *Indian J Pediatr* 2016;83:825-33.
[PUBMED](#) | [CROSSREF](#)
9. Montgomery NI, Epps HR. Pediatric septic arthritis. *Orthop Clin North Am* 2017;48:209-16.
[PUBMED](#) | [CROSSREF](#)
10. Chen CE, Ko JY, Li CC, Wang CJ. Acute septic arthritis of the hip in children. *Arch Orthop Trauma Surg* 2001;121:521-6.
[PUBMED](#) | [CROSSREF](#)
11. Anh HS, Shin HY. Hong CE's textbook of pediatrics. 12th ed. Seoul: Mirae N Co. Ltd., 2020:386-389.
12. Tracy M, Wanahita A, Shuhatovich Y, Goldsmith EA, Clarridge JE 3rd, Musher DM. Antibiotic susceptibilities of genetically characterized *Streptococcus milleri* group strains. *Antimicrob Agents Chemother* 2001;45:1511-4.
[PUBMED](#) | [CROSSREF](#)
13. Chun S, Huh HJ, Lee NY. Species-specific difference in antimicrobial susceptibility among viridans group streptococci. *Ann Lab Med* 2015;35:205-11.
[PUBMED](#) | [CROSSREF](#)
14. Ahn HD, Park JC, Seo JG, Kim JY, Kim SY, Park YS, et al. A case of vertebral osteomyelitis with spinal epidural abscess caused by *Streptococcus constellatus*. *Infect Chemother* 2008;40:288-91.
[CROSSREF](#)
15. Kim HO, Yum SK, Han SB, Kwon HJ, Kang JH. Acute acalculous cholecystitis with bacteremia caused by *Streptococcus anginosus* following dental procedure in a previously healthy adolescent. *Korean J Pediatr Infect Dis* 2012;19:157-61.
[CROSSREF](#)
16. Lee HJ, Ko SC, Kim SD, Kim YJ, Koo MS, Kim MS, et al. A case of fournier's gangrene caused by *Streptococcus anginosus*. *Infect Chemother* 2011;43:60-3.
[CROSSREF](#)
17. Song JE, Kim BS. Extensive pylephlebitis and a liver abscess combined with *Streptococcus Intermedius* sepsis. *Korean J Med* 2019;94:375-8.
[CROSSREF](#)

요약

*Streptococcus intermedius*는 입안, 상부 호흡기, 위장관 등에 정상 상재균 중 하나로 존재하는 그람 양성 산소내성 혐기성 알균이다. 면역저하나 심장질환자에서 외상 또는 침습적 치료 후에 발생하는 기회 감염의 원인이 될 수 있다. 저자들은 최근 침습적 치료나 외상 등 특이 과거력이 없이 건강했던 7세 소아에서 *S. intermedius*에 의해 발생한 엉덩관절 화농 관절염을 경험하였기에 보고하고자 한다. 환자는 내원 3주전부터 왼쪽 엉덩관절 통증이 있었으며, 본원 내원 당일부터 발열이 발생하였다. 엉덩관절 자기공명영상에서 왼쪽 엉덩관절의 급성 화농 관절염으로 진단한 후 수술적 배농을 시행하였고, 혈액과 흡인 관절액에서 *S. intermedius*가 배양되었다. 수술 후 2주간의 ceftriaxone 정맥주사 후 3주간의 amoxicillin 경구 항생제로 치료한 후 재발없이 안정된 상태를 보이고 있다.