

항생제 치료 후 호전되지 않은 급성 세균성 전립선염 환자의 한의학적 치험 1례

김은지¹, 배혜리^{1,2}, 이남헌^{1,2}

¹대전대학교 부속 천안한방병원 동서암센터, ²대전대학교 대학원 한의학과 간계내과학교실

A Case of Korean Medicine Treatment for a Patient with Acute Bacterial Prostatitis Who Did Not Improve with Antibiotics

Eun-ji Kim¹, Hye-ri Bae^{1,2}, Nam-hun Lee^{1,2}

¹East-West Cancer Center, Cheonan Korean Medical Hospital, Dae-Jeon University

²Dept. of Hepatology & Hematology, Graduated School of Korean Medicine, Dae-Jeon University

ABSTRACT

Objectives: The purpose of this study was to report the clinical effects of pharmacopuncture, acupuncture, and ohrimsan on prostatitis that was not improved by antibiotics.

Methods: The patient underwent So-Yeom pharmacopuncture injection, acupuncture, and ohrimsan. A numerical rating scale (NRS) was used to obtain a sense of residual urine and the National Institute of Health Chronic Prostatitis Symptom Index (NIH-CPSI) was used to evaluate the treatment effects.

Results: NRS for the sense of residual urine decreased from 70 before treatment to 0 after treatment. The NIH-CPSI was 19 on the first day of admission and decreased to 8 on the day of discharge. No side effects were observed after treatment.

Conclusions: The traditional Korean medicine of pharmacopuncture, acupuncture, and ohrimsan is effective for treating prostatitis that is not improved by antibiotics.

Key words: prostatitis, pharmacopuncture, acupuncture, herbal medicine, traditional Korean medicine

1. 서론

전립선염은 성인 남성 50%에서 1회 이상 발병하고, 국내 비뇨기 내원 환자의 15-25%에 해당하는 다빈도 발생 질환이다¹. 미국 성인 남성 12만 명을 대상으로 한 연구에 의한 전립선염은 4.5%의

유병률을 보였다².

전립선염의 원인은 전립선의 세균 감염, 상부 요로의 감염의 합병, 전립선 자체의 섬유증과 결석, 전립선 내부를 지나는 요관의 높은 압력, 비정상적인 성생활 등이 제시되고 있다^{3,4}.

전립선염은 비뇨기를 포함한 다른 부위에서 발생한 세균이 전립선 내부의 관에서 염증을 유발하여 발생하는 것으로 보이나 기전이 명확히 규명되지 않았다^{3,4}.

전립선염은 미국국립보건원(National Institutes of Health, NIH)에서 제시한 기준에 의하여 I형 급성

· 투고일: 2022.11.15, 심사일: 2022.12.26, 게재확정일: 2022.12.26

· 교신저자: 이남헌 천안시 서북구 노태산로 4길

대전대학교 천안한방병원 한방내과

TEL: 041-521-7536 FAX: 041-521-7007

E-mail: nhlee@dju.ac.kr

세균성 전립선염, II형 만성 세균성 전립선염, III형 만성 비세균성 전립선염, IV형 무증상 전립선염 4가지로 분류된다. 이 중 대부분을 차지하는 III형 만성 비세균성 전립선염은 IIIA형 염증성 만성 비세균성 전립선염, IIIB형 비염증성 만성 비세균성 전립선염으로 다시 분류할 수 있다⁵(Table 1).

전립선염의 증상으로는 잔뇨감, 약뇨, 소변지연, 빈뇨, 야간뇨, 배뇨통, 회음부 통증, 골반통, 성교통, 권태감 등이 있다⁵.

전립선염의 진단은 전립선 마사지 후 전립액 검사(Expressed Prostatic Secretion, EPS), 소변검사, 직장수지검사를 시행할 있지만^{3,5,6}, 임상 현장에서 이를 시행하기는 쉽지 않아 일반적으로 환자의 증상 문진을 통해 진단과 치료 효과를 판정하며^{3,6} 만성 전립선염 증상 점수표(National Institute of Health Chronic Prostatitis Symptom Index, NIH-CPSI)

를 활용할 수도 있다⁶.

전립선염의 치료는 알파차단제, 항생제, 근이완제, 진통제를 포함한 약물치료, 골반저운동, 전립선 마사지, 수술적 치료가 통상적으로 이루어지고 있으나⁵ 치료 효과가 제한적이라 전립선염의 증상 완화를 위한 다른 전략이 필요한 실정이다^{1,5}.

전립선염의 한의학적 범주는 尿濁, 精濁, 白濁, 白淫, 淋證, 勞淋, 蠱病으로 볼 수 있으며, 腎虛, 下焦濕熱, 氣滯血瘀로 변증하여 補腎, 清熱利濕, 活血化瘀의 치법을 사용할 수 있다⁷.

본 임상 증례는 타 병원에서 급성 세균성 전립선염으로 진단받고 항생제 처치를 받았으나, 잔뇨감, 소변지연, 야간뇨, 배뇨통, 약뇨 증상이 지속되어 본원으로 입원한 환자 1례에 대해 약침치료, 침구치료, 약물치료를 포함한 한방 치료를 시행하여 증상 개선을 얻었기에 이를 보고하는 바이다.

Table 1. NIH (National Institutes of Health) Classification for Prostatitis

Number	Category	Characteristics	Urine findings	Premassage	Postmassage
I	Acute bacterial prostatitis	Acute symptoms of urinary infection	WBC	+/-	+
			Bacteria	+/-	+
II	Chronic bacterial prostatitis	Recurrent urinary infection with same organism	WBC	+/-	+
			Bacteria	+/-	+
III a	Chronic prostatitis/ chronic pelvic pain syndrome (Inflammatory)	Primarily symptoms of pain, voiding and sexual dysfunction	WBC	-	+
			Bacteria	-	-
III b	Chronic prostatitis/ chronic pelvic pain syndrome (Noninflammatory)	Primarily symptoms of pain, voiding and sexual dysfunction	WBC	-	-
			Bacteria	-	-
IV	Asymptomatic inflammatory prostatitis	Discovered incidentally during evaluation for other conditions	WBC	-	+
			Bacteria	-	-

II. 연구대상 및 방법

1. 연구 대상

양방 비뇨기과에서 세균성 전립선염으로 진단 받고 대전대학교부속 천안한방병원에서 2022년 7월

29일~2022년 8월 9일 입원 치료를 받은 환자 1명을 대상으로 하였다. 본 증례 보고는 환자 전자 차트를 기반으로 한 후향적 증례 기술로서 IRB 심의 면제 승인을 받았다(DJUMC-2022-BM-14).

2. 치 료

1) 약침 치료

염증성 질환에 소염 작용이 있으며 전립선염에 활용할 수 있는 소염 약침을 1회용 주사기(1 cc, (주) 정림의료기산업, 한국)와 1회용 멸균주사침(30 G, 25 mm, 정림의료기산업, 한국)을 사용하여 입원 기간 동안 1일 1회씩 會陰(CV1)에 2 cc씩 주입하였다.

본 증례에서 사용된 약침은 기린한의원부설 원외탕전실에서 조제한 소염 약침으로 제조법은 다음과 같다. 포공영, 금은화, 생지황, 연교, 황련, 황금, 황백, 치자를 주사용수에 넣고 24시간 증류한다. 염화나트륨을 주사 용수의 용량 대비 0.9%로 등장도를 조정하고 전처리 과정에서 pH 7.4로 조정한다. 여과, 충전, 멸균, 이물검사 과정을 거쳐 2.0 mL/vial로 소분한다. 소염 약침 20 L의 조제전의 필요한 한약재의 종류와 분량은 다음과 같다⁸ (Table 2).

환자에게 회음부 근육내 약침액 주입으로 인한 통증과 불편감이 발생할 수 있음을 설명하고 동의 를 구한 후, 심스 체위로 시술하였다.

Table 2. Prescription of So-Yeom Pharmacopuncture of Herbal Compound

Herb	Scientific name	Dose (g/20 L)
蒲公英	<i>Taraxaci Herba</i>	250
金銀花	<i>Lonicerae Flos</i>	250
生地黃	<i>Rehmanniae Radix</i>	250
連 翹	<i>Forsythiae Fructus</i>	250
黃 連	<i>Coptidis Rhizoma</i>	250
黃 芩	<i>Scutellariae Radix</i>	250
黃 柏	<i>Phellodendri Cortex</i>	250
梔 子	<i>Gardeniae Fructus</i>	250

2) 침 치료

0.25×30 mm의 stainless steel 침((주) 동방메디컬, 한국)을 사용하여 습谷(LI4), 曲池(LI11), 太衝(LR3), 三陰交(SP6), 足三理(ST36), 上腕(CV13),

中腕(CV12), 下腕(CV10), 中極(CV3)에 약 10-15 mm 깊이로 자침하고 15분간 유치하였다. 입원 기간 동안 1일 2회씩 침 치료를 시행하고 치료 시 마다 적외선 치료를 병행하였다.

3) 한약 치료

비뇨계 염증성 질환에 활용할 수 있는 경방오림산 혼합단미엑스산제((주) 경방신약, 한국)를 입원 기간 동안 1일 3회 매 식후 1포씩 투여하였다. 원료 약품과 함량은 다음과 같다(Table 3).

Table 3. Prescription of Kyoungbang Ohrimsan

Herb	Scientific name	Dose (g)
芍 藥	<i>Paeonia lactiflora</i>	0.67
梔 子	<i>Gardenia jasminoides</i>	0.88
當 歸	<i>Angelica gigas</i>	0.46
茯 苓	<i>Poria cocos</i>	0.02
甘 草	<i>Glycyrrhiza uralensis</i>	0.17
黃 芩	<i>Scutellaria baicalensis</i>	0.29

3. 치료 효과의 평가

입원 첫날부터 매일 같은 시간대에 증상에 대한 문진을 시행하여 평가하였다. 임상적으로 널리 사용되는 Numerical Rating Scale(NRS)을 채택하였다. 환자는 0에서 100까지 숫자로 증상의 불편함 정도를 표현하는데, 참을 수 없는 정도를 100, 아예 증상이 없는 정도를 0으로 한다. NRS는 본래 통증을 평가하는 지표이나, 임상에서 통증 질환이 아닌 경우에도 다양하게 사용되고 있다⁹. 본 증례에서도 환자의 주 호소 증상인 잔뇨감에 NRS를 활용하였다. 치료 전후 환자 증상에 근거하여 만성 전립선염 증상 점수표(NIH-CPSI)를 총 2회 측정하였다. NIH-CPSI는 전립선염의 임상 증상을 평가하는 설문지로 점수가 높을수록 증상이 심한 것을 의미한다. 통증 혹은 불편감에 대한 점수가 0-21점, 배뇨 증상에 대한 점수가 0-10점, 삶의 질에 대한 점수가 0-12점으로 구성되어, 총점은 0-43점이다^{5,10}.

III. 증 례

1. 환 자 : 박○○/남자 54세
2. 발병일 : 2022년 6월 17일
3. 치료 기간 : 2022년 7월 29일~2022년 8월 9일
4. 진단명
 - 1) 급성 세균성 전립선염
 - 2) 下焦濕熱
5. 주소증
 - 1) 잔뇨감
 - 2) 소변 지연
 - 3) 야간뇨
6. 현병력
상기 환자 2022년 6월 22일 잔뇨감, 배뇨통, 빈뇨, 발열, 권태감, 소변지연 증상이 발생하여, A병원에서 소변 검사 상 세균성 전립선염 진단을 받고 정맥주사용 항생제를 처방 받아 1주일 간 입원 치료 받으시다가 2022년 7월 1일~2022년 7월 28일 A성모병원에서 방광초음파 상 별무 이상 소견 들으시고 경구투여용 항생제를 처방 받아 지속적으로 복용하였으나, 증상 지속되어 2022년 7월 29일 본원 외래로 내원하였다.
7. 과거력
 - 1) 뇌경색 : 2007년 local병원에서 진단 받고 급성기 치료 후 좌반신 위약의 호전을 목적으로 지속적인 외래 진료(항혈전제, 한방치료)를 받는 중이다.
8. 사회력
 - 1) 음주력 : 별무
 - 2) 흡연력 : 별무
9. 초진소견
 - 1) 식사 및 소화 상태 : 1일 3회 즉 1공기씩 섭취 중이며 입맛은 없는 상태이다. 복부 전반적으로 가스가 찬 듯한 팽만감과 상복부가 답답한 양상의 소화 불량감 호소하였다.
 - 2) 대 변 : 1일 3회 종이컵 2-3컵 정도의 양으로 보며, 대변의 양상은 묽은 편이고 대변을 볼

- 때 용력과다하나 잔변감이나 복부 통증은 없었다.
- 3) 소 변 : 하루 5-6회 소변을 보며 낮에 빈뇨 증상은 없지만 밤에 2회 야간뇨가 지속된다. 소변볼 때 소변이 바로 나오지 않은 소변 지연 현상이 있으며 소변볼 때 회음부에 불편한 정도의 통증이 있고 소변 줄기가 약하며 소변을 보고 나서 개운치 않은 잔뇨감 호소한다.
 - 4) 수 면 : 2회 야간뇨 때문에 중도 각성 있으며 수면 시간 5시간 정도로 깊은 수면 취하기 힘들어한다.
 - 5) 寒熱, 汗 : 수시로 발생하는 상열감이 이마 주변으로 특히 심하며 땀이 나면 상열감은 가라앉는다. 입 안의 갈증이 있다.
 - 6) 望 診 : 몸이 무겁고 피곤해하며 혀에 황태가 있고 소변의 양이 적고 진노란색이다.
10. 검사 및 결과
 - 1) 방광초음파 : 소변 본 후 1시간가량 지난 상태로 방광 내 잔뇨 56 ml 확인되어 요폐는 없는 것으로 추정된다.
 - 2) 소변검사 : 입원 직후 시행한 소변 검사에서 요 비중, P.H, Leukocyte, Nitrite, Protein, Glucose, Urobilinogen, Ketone, Bilirubin, Blood, RBC, WBC, Epithelial cell 항목 정상 범위로 확인되었다.
 - 3) 혈액검사 : 입원 1, 2일차에 시행한 LFT, CBC에서 모든 항목 정상 범위로 확인되었다.
 - 4) 영상검사 : 입원 직후 촬영한 X-ray of Abodmen Supine, Erect position에서 pelvic cavity에 이상은 발견되지 않았다.
11. 치료 및 경과
본 증례의 환자는 발병 후 타 병원에서 항생제 처치를 받은 후 호전되지 않은 증상으로 본원에서 입원 치료를 시작하였다(Fig. 1). 주소증에 해당하는 잔뇨감은 입원 1일차 NRS 70에서 입원 4일차 부터 호전을 보여 입원 8일차에 완전히 소실되었다. 소변을 보려고 변기 앞에 서

면 시간이 지나야 소변이 나오는 증상은 입원 첫날 30초에서 입원 6일차에 2초로 감소했다가 입원 12일차에는 4초로 처음보다는 감소하였다. 야간뇨는 입원 기간 내내 2-3번으로 유지하였다. NIH-CPSI 점수는 입원 첫날 19점에서 입원 마

지막 날 8점으로 줄었다. 입원 첫날의 NIH-CPSI는 통증 혹은 불편감 5점, 배뇨 증상 6점, 삶의 질 8점이었다. 입원 마지막 날 NIH-CPSI는 통증 혹은 불편감 2점, 배뇨 증상 1점, 삶의 질 5점이었다(Fig. 2, 3).

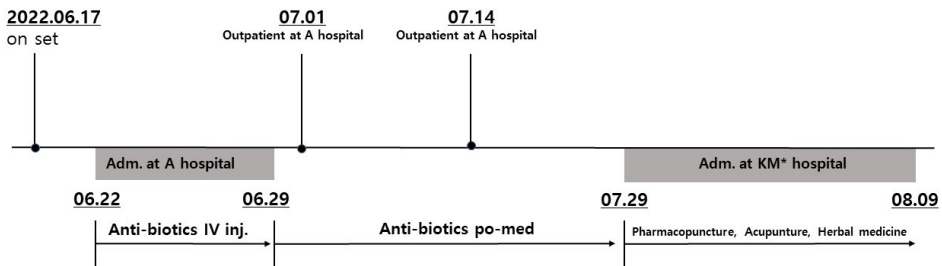


Fig. 1. Summary of treatment course.

KM* : Korean medicine

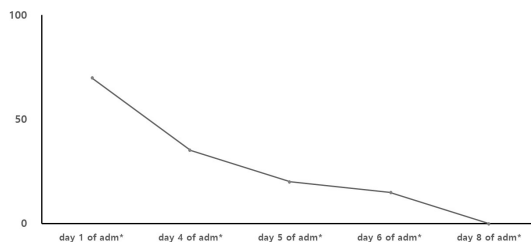


Fig. 2. Changes of a sense of residual urine (NRS).

adm* : admission

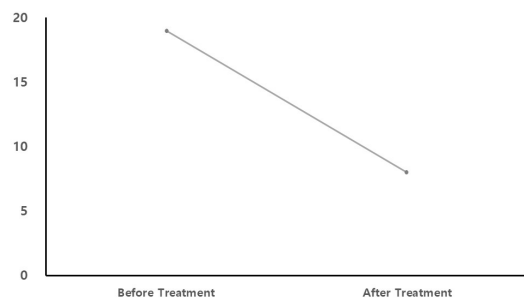


Fig. 3. Changes in NIH-CPSI before and after treatment.

NIH-CPSI* : national institutes of health chronic prostatitis symptom index

12. 부작용 : 소염 약침 시술, 침 치료, 한약 복용 후 부작용은 발생하지 않았다.

IV. 고찰

전체 전립선염 중 NIH 분류의 I, II형에 해당하는 세균성 전립선염은 10% 미만을 차지하며 약 90%는 만성 비세균성 전립선염에 해당한다². 만성 비세균성 전립선염은 세균성 전립선염과 달리 특별한 원인균이 검출되지 않으며, 급성 전립선염과 달리 발열이나 급격한 증상 변화가 없다¹.

전립선염은 전립선액 검사, 소변검사, 경직장 전립선 초음파의 검사를 시행해볼 수 있지만 환자의 병력과 증상 문진을 통해 진단을 내린다^{3,6}. 해당 검사들은 임상 현장에서 일반적으로 시행하기 어려우며^{3,6} 전립선액 검사나 경직장 전립선 초음파 검사보다 소변검사가 전립선염의 평가에 더 중요한 검사로 권고된다². 본 증례에서 환자는 발병 초기에 잔뇨감, 배뇨통, 빈뇨, 발열, 권태감, 소변지연 증상으로 타 병원에서 소변 검사 상 균이 확인되

어 세균성 전립선염으로 진단받고 정맥주사 및 경구투여 항생제 처치를 받은 후 본원으로 내원하였다. 본원 내원 시 초기의 발열, 배뇨통, 권태감 증상은 소실되고 지속되는 잔뇨감, 소변지연, 야간뇨, 약뇨 증상을 호소하였으며 항생제 처치에 더 이상 증상 호전이 되지 않고 본원에서 시행한 소변 검사에서 이상 소견이 나오지 않았다는 점에서 만성 비세균성 전립선염에 가깝게 볼 수도 있다. 그러나 발병일로부터 3개월이 지나지 않은 점, 소변 검사 외 비세균성이라는 근거가 확실치 않으며 항생제가 어느 정도 효과를 보였던 점으로 미루어 보아 급성 세균성 전립선염으로 보는 것이 타당하다.

전립선은 골반강의 최저부, 후복막 부위에서 불완전한 피막에 싸여있는 구조를 가지며 전립선 상피에 존재하는 지질막으로 인해 여러 가지 약물 투여에 어려움이 있다¹⁴. 전립선 관 내에 자리 잡은 세균은 응집되어 biofilm을 형성하기도 하는데 이런 경우에는 항생제 치료 효과가 떨어질 수있다¹¹. 전립선염의 항생제 치료는 fluoroquinolones, macrolides, trimethoprim-sulfamethoxazole, beta-lactams, aminoglycosides 계열을 고려해볼 수 있으나¹¹ 항생제의 제균율과 치료 효과가 명확하지 않은 점, 전립선염 환자의 대다수가 비세균성 전립선염으로 항생제 투여에 큰 효과를 보기 어려운 점으로 인해 전립선염의 치료가 어려운 실정이다⁴⁵. 본 증례 환자도 초기 항생제 처치로 발열, 권태감의 급성 증상은 호전되었으나 다른 비뇨기 증상은 호전되지 못하여 본원에 내원하였다.

전립선염은 한의학적으로 尿濁, 精濁, 白濁, 白淫, 淋證, 勞淋, 蠱病의 범주로 접근하여 침치료, 약침치료, 한약치료를 시행해 왔다⁷. 본 증례에서는 잔뇨, 야간뇨, 상열감, 구갈이 나타나 下焦濕熱형으로 변증하여 清熱利濕 치법의 일환으로 입원 기간 동안 會陰(CV1)穴 소염약침 1일 1회, 침치료 1일 2회, 오림산 경구 복용 1일 3회를 처방하였다.

약침치료는 한의학 이론 중 12경락 및 경혈의 혈자리를 이용하는 침구 경혈 이론과 주입되는 한

약의 성분을 이용하는 본초학 이론을 결합시킨 한방 신침 요법이다⁴. 약침은 크게 에너지 소모를 보충해주는 윤제와 염증을 가라앉히고 정체된 것을 순환시켜주는 기제로 나눌 수 있다¹. 본 증례에서 사용된 소염 약침은 염증을 가라앉히는 기체에 해당하며 포공영, 금은화, 생지황, 연교, 황련, 황금, 황백, 치자로 구성되었다. 모두 청열약에 속하는 한약재이며 포공영, 금은화, 연교는 청열해독약, 생지황은 청열량혈약, 황련, 황금, 황백은 청열조습약, 치자는 청열사화약에 해당한다. 약침 치료는 會陰(CV1)穴에 시행하였는데, 會陰(CV1)은 perineal nerve of pudendal nerve, perineal artery and vein, inferior rectal artery and vein, superficial transverse perineal muscle이 분포해있으며¹², 전립선염의 침치료를 취혈되어 왔다^{1,4,13,14}. 전립선은 구조적 특성으로 인해 경구 약물의 침투가 용이하지 않다. 약침 요법도 직접 전립선에 약침액을 침투시키지는 못하지만 약침액을 경락 조직에 주입함으로써 한약 치료와 침 치료의 특성을 모두 가질 수 있어 시도해볼 수 있는 치료 수단이다¹⁵.

침술 치료는 혈청 내 endomorphin-1, beta-endorphin, enkephalin, serotonin 수치를 증가시켜 진통, 진정 효과를 보인다¹⁶. 전립선염의 침술 치료 효과에 대한 정확한 기전은 아직 확립되지 않았으나 천골 신경과 경골 신경의 neuromodulation을 통한 anti-inflammatory effects로 추정된다¹⁷. 만성 전립선염 환자 39명을 대상으로 한 무작위대조시험에 의하면 침 치료군이 가짜 침 치료군, 대조군보다 전립선액 내의 통증유발물질로 추정되는 Prostaglandin E2의 수치가 유의하게 낮았다¹⁸. 만성 전립선염 환자의 침 치료 효과에 대한 메타 분석에 의하면 침 치료군이 대조군에 비해 만성전립선염 증상 점수의 유의미한 감소를 나타내었다. 대조군에는 가짜 침 치료군, 약물 치료군이 포함되었다^{17,19}.

오림산은 작약, 치자, 당귀, 복령, 감초, 황금으로 구성되어 清熱利水 효능으로 하부 요로 관련 증상에 활용되어 왔다. 재발성 하부요로감염에 오림산

의 효과를 분석한 메타분석에 의하면 오림산은 하부요로감염 재발률 감소에 유의미한 효과가 있다. 오림산의 하부 요로 관련 증상 완화에 대한 명확한 기전은 밝혀지지 않았으나 말초신경의 기능부전 개선을 통한 효과로 추정된다²⁰.

본 증례는 다음과 같은 한계를 가진다. 첫째, 환자의 증상과 병력에 근거하여 전립선염으로 진단 내렸으나 세부적인 진단을 내리기는 어렵다. 둘째, 증상 호전을 위해 약침 치료, 침 치료, 한약 치료가 같이 시행되었으므로 각각의 치료 효과를 측정하기 어려우며 각 치료 간의 상호작용이 있을 수도 있다. 셋째, 치료 평가에 사용된 NIH-CPSI는 일주일간의 전립선염 증상을 반영한 검사이며 본 연구에서 입원 첫날과 마지막 날 시행되었다. 설문지의 결과 반영 기간이 검사일부터 일주일이라는 것을 고려했을 때, 치료가 충분히 누적되지 않은 상태에서 이르게 결과를 측정하는 것으로 생각된다. 넷째, 소변 검사 외 전립선액 배양 검사나 2분 배뇨 검사 같은 검사 소견이 없어 아쉽다. 다섯째, 본원 입원 전 투약하였던 항생제가 주소증의 완화에 부분적으로 기여했을 것으로 생각된다.

위 한계점들은 현실적인 임상 현장에서 발생하여 후향적 증례에 종종 보고되는 문제들로, 향후 전향적 설계를 갖춘 관찰 연구에서 극복되어야 할 문제들이다. 이러한 한계점에도 불구하고 본 증례는 항생제 처치 후 호전되지 않은 급성 세균성 전립선염 증상을 한의학적 치료를 통해 호전시켰다는 의의를 지닌다. 기존 한의학계에서는 전립선염의 증상 호전에 대한 치험례가 몇 차례 보고되었으나 전립선염의 치료에 소염 약침, 오림산을 활용한 증례 보고는 발표되지 않았다. 본 증례에서 기존 치험례에 더해 난치 질환으로 알려진 전립선염에서 항생제 처치 후 호전되지 않은 증상 완화에 한방 치료를 활용할 수 있다는 것을 알 수 있다. 향후 다양한 전립선염 환자의 증례를 통한 호전 사례와 전립선염에서 한방 치료 효과에 대한 기전 연구가 필요할 것으로 보인다.

V. 결 론

본 증례는 양방 비뇨기과에서 항생제 처방을 받았으나 잔뇨감, 야간뇨, 소변지연 증상이 지속된 급성 세균성 전립선염 환자에게 약침 치료, 침 치료, 한약 치료를 시행하여 유의한 호전 결과를 얻어 보고하는 바이다.

감사의 글

이 연구는 대한민국 정부(과학기술정보통신부)의 재원으로 한국연구재단의 지원을 받아 수행된 연구임(NRF-2020R1F1A1069711).

참고문헌

1. Kim SJ, Kim BK, Kang SS, Jung HJ, Jung SK, Lee BJ. Chronic Non-Bacterial Prostatitis Treated with Additional Immune Pharmacopuncture: A Case Report. *J Int Korean Med* 2015;36(3): 436-45.
2. Clemens JQ, Meenan RT, Rosetti MCO, Kimes T, Calhoun EA. Prevalence of and Risk Factors for Prostatitis: Population Based Assessment Using Physician Assigned Diagnoses. *J of Urology* 2007;178(4):1333-7.
3. Doble A. Chronic prostatitis. *British J of Urology* 1994;74(5):537-41.
4. Shin KH, Park KB, Song KH. The case clinical report for chronic proststis by hominis placenta herbal-acupuncture. *J of the Korea Institute of Oriental Medical Informatics* 2005;11(2):40-8.
5. Bonkat G, Bartoletti R, Bruyère F, Cai T, Geerlings SE, Köves B, et al. EAU Guidelines on Urological Infections. Arnheim, The Netherlands: European Association of Urology Guidelines Office:

- 2022, p. 34-48.
6. Yu BK, Lee E. Chronic Prostatitis/Chronic Pelvic Pain Syndrome 6 Case Series. *J Physiology & Pathology Korean Medicine* 2016;30(3):201-8.
 7. Sim KJ, Park HJ, Shim HN, Kang SY, Kim HJ, Song BK. The clinical effects of oriental medicine therapy on chronic prostatitis. *Korean J Orient Int Med* 2004;25(4):1-8.
 8. Kirin Korean Oriental Medicine Industrial Institute. pharmacopuncture preparation standard. Guri: Kirin Korean Oriental Medicine Industrial Institute: 2018, p. 4-6.
 9. Lee C, Cho IH, Heo GY, Kang HK, Kim MH, Han CW, et al. Analysis of the Numeric Rating Scale (NRS) Used in Clinical Studies Based on Randomized Controlled Studies. *J Int Korean Med* 2021;42(4):510-31.
 10. Litwin MS, Collins MM, Fowler JF, Nickel JC, Calhoun EA, Pontari MA, et al. The National Institutes of Health Chronic Prostatitis Symptom Index (NIH-CPSI): Development and validation of a new outcome measure. *J of Urology* 1999; 162(2):369-75.
 11. Park HJ. Chronic Bacterial Prostatitis. *Korean J Urogenit Tract Infect Inflamm* 2014;9(1): 21-6.
 12. Moon JY. Basic research on the prevention of medical accidents caused by acupuncture medical practice. *The Journal of Dong Guk Oriental Medicine* 2000;8(2):175-99.
 13. Lee SWHL, Liong ML, Yuen KH, Leong WS, Chee C, Cheah PY, et al. Acupuncture versus Sham Acupuncture for Chronic Prostatitis/Chronic Pelvic Pain. *American J of Medicine* 2008;121(1):1-7.
 14. Sahin S, Bicer M, Eren GA, Tas S, Tugcu V, Tasci AI, et al. Acupuncture relieves symptoms in chronic prostatitis/chronic pelvic pain syndrome: A randomized, sham-controlled trial. *Prostate Cancer and Prostatic Disease* 2015;18(3):249-54.
 15. Kim HJ. In vitro chromosome aberration test of V-YAKCHIM in chinese hamster lung cell. *Korea Immuno-Yakchim Society* 2013;2(2):19-27.
 16. Cabyoglu MT, Ergene N, Tan U. The mechanism of acupuncture and clinical applications. *Int J of Neuroscience* 2006;116(2):115-25.
 17. Chang SC, Hsu CH, Hsu CK, Yang SSD, Chang SJ. The Efficacy of Acupuncture in Managing Patients with Chronic Prostatitis/Chronic Pelvic Pain Syndrome: A Systemic Review and Meta-Analysis. *Neurourol and Urodynamics* 2017;36(2):474-81.
 18. Lee SH, Lee BC. Electroacupuncture Relieves Pain in Men With Chronic Prostatitis/Chronic Pelvic Pain Syndrome: Three-arm Randomized Trial. *J of Urology* 2009;73(5):1036-41.
 19. Li C, Xu L, Lin X, Li Q, Ye P, Wu L, et al. Effectiveness and safety of acupuncture combined with traditional Chinese medicine in the treatment of chronic prostatitis: A systematic review and meta-analysis. *Medicine* 2021;100(49):e28163.
 20. Jeong SM, Jo HG. Combination Treatment of Korean Medicine with Ohrim-san for Lower Urinary Tract Symptoms (LUTS) after Laparoscopic Myomectomy Patient : A Case Report. *J Korean Obstet Gynecology* 2020;33(3):187-97.