

Case Report / 증례

Covid-19 백신 접종 후 발생한 길랑-바레 증후군에 동반된 양측성 안면마비 1례

김지희¹ · 고우신² · 윤화정²

동의대학교 한의과대학 안이비인후피부과학 교실 (¹수련의, ²교수)

Bilateral Facial Palsy in a Patient with Guillain-Barre Syndrome after COVID-19 Vaccination

Jee-Hee Kim · Woo-Shin Ko · Hwa-Jung Yoon

Dept. of Korean Medicine Ophthalmology & Otolaryngology & Dermatology,
Clinical Korean Medicine, Dong-Eui University

Abstract

Objectives : The purpose of this study is to report a case of bilateral facial palsy in a patient with Guillain-Barre Syndrome after coronavirus disease 2019(COVID-19) vaccination.

Methods : The patient diagnosed as Guillain-Barre Syndrome and Bilateral facial palsy after COVID-19 vaccination. We applied Korean medical treatment including acupuncture and herbal medicine for bilateral facial palsy. We used HBGS(House-Brackmann Grading System), VAS(Visual Analog Scale) to estimate the symptoms.

Results : After the treatment, both facial palsy showed big improvement. Compared to the onset, HBGS improved by Grade 1/2 and VAS by 2.

Conclusions : This case report shows effect of Korean medicine on Bilateral facial palsy and suggests a possibility of Korean medicine to treat adverse events following COVID-19 vaccination.

Key words : Bell's palsy; Guillain-Barre Syndrome; COVID-19 vaccination

I. 서 론

COVID-19(코로나바이러스감염증-19)는 2019년 12월 중국 우한에서 발생하여 전 세계로 전파된 신종 바이러스에 의한 급성호흡기감염증이다. COVID-19를 유발하는 바이러스인 SARS-CoV-2는 2002년 전 세계를 강타한 SARS 바이러스와 계통학적으로 유사한 신종 바이러스이다. 안센 COVID-19 백신(Janssen COVID-19 백신)은 SARS-CoV-2 스파이크 단백질의 안정화된 변이체를 암호화하는 복제 불능 재조합 아데노바이러스 26형(Ad26) 벡터 백신이다. 안센 백신은 미국에서 COVID-19 예방을 위해 EUA에 의해 승인된 세 번째 COVID-19 백신으로, 2021년 2월 27일 미국 식품의약국(FDA)은 안센 백신에 대한 긴급사용 허가를 발표했다. 2021년 2월 28일, 예방접종 자문위원회(ACIP)는 COVID-19 예방을 위해 18세 미만에서 안센 백신을 사용하도록 잠정적 권고안을 발표했다¹⁾.

안면마비는 제 7번 뇌신경인 안면신경의 이상으로 발생하는 질병으로 안면부 운동장애와 목, 얼굴 부위의 동통, 이상감각, 눈물 감소 및 과다, 청각향진, 미각장애 등을 특징으로 하는 질환이다. 안면마비의 정확한 원인은 밝혀지지 않았으나, 외상, 감염성 질환, 염증, 자가면역질환 등으로 추정된다²⁾. 외국문헌에서 보고된 바에 의하면 일측성 안면마비의 발생률은 인구 10만 명당 12-25명이고, 양측성 안면마비는 전체 안면마비환자의 0.3-2.0%의 발생률을 나타내어 비교적 흔하지 않으며³⁾, 양측성 안면마비는 라임병, 뇌수막염, 대상포진, 길랑-바레 증후군, 다발성 경화증, 펠커슨-로젠탈 증후군 등 다양한 전신 질환에 동반되어 나타나는 경우가 많다⁴⁾.

길랑-바레 증후군(Guillain-Barre Syndrome, GBS)은 비교적 빠르게 진행되는 상행성 운동마비와 감각 장

애, 심부 건반사의 감소 혹은 소실을 주요 증상으로 하는 급성 염증성 다발신경병증이다⁵⁾. 연간 발생률은 인구 10만 명당 1-2명이고, 대부분의 경우 발병 전 가벼운 감염이나 백신 접종이 선행되었다는 보고가 있다⁶⁾. 양방적인 치료는 초기에 고용량의 면역글로블린 주사(intravenous immunoglobulins, IVIG)와 혈장분리교환술(plasma exchange)을 시행하는 것이며⁷⁾, 급성기가 지난 후에는 재활치료 및 전신 상태에 대한 관리 위주로 시행하게 된다⁸⁾.

전 세계적으로 COVID-19의 대유행과 함께 다양한 합병증 및 백신 접종에 의한 이상 반응이 보고되고 있는 실정이나, 국내에서는 한의 의료기관에서 COVID-19 백신 접종 후 발생한 안면마비에 대한 치료 보고가 없었기에 본 연구에서 향후 임상치료에 도움이 되기 위하여 증례를 보고하고자 한다.

II. 윤리적 승인

본 연구는 연구 대상자에게 개인 정보 및 진료 정보의 활용에 대해 설명하고 사전 동의를 받음.

III. 증 례

1. 성명 : 구○○
2. 성별 / 나이 : F/43
3. 주소 : 양측 안면마비
4. 발병일 : 2021년 6월 30일 우측 안면마비 발생, 2021년 7월 3일 좌측 안면마비 발생
5. 과거력 : 별무
6. 가족력 : 별무

Corresponding author : Hwa-Jung Yoon, Dep. of Korean Medicine Ophthalmology & Otolaryngology & Dermatology, Dong-Eui University, San 45-1, Yangjeong-2dong, Busanjin-gu, Busan, 614-710, Korea.

(Tel : 051-850-8658, E-mail : yhj1226@deu.ac.kr)

•Received 2022/1/14 •Revised 2022/2/7 •Accepted 2022/2/14

7. 현병력

2021년 6월 15일 COVID-19 백신(얀센) 접종 이후 양측 손, 발 저린 증상 및 이상 온도 감각 있던 중 2021년 6월 30일 우측 안면이 당기는 느낌이 들며 양치할 때 물이 새는 증상 발생함. 2021년 7월 1일 기상 후 안면마비로 인한 어둔 증상 발생하여 L/C 병원 내원하여 Bell's palsy로 진단받아 PO steroid 복용함. 2021년 7월 3일 좌측 안면마비 발생하여 본원 내원함.

8. 望聞問切

- 1) 수면 : 平
- 2) 식욕 : 好
- 3) 대변 : 1회/일
- 4) 소변 : 6회/일
- 5) 한열 : 본래 平하였으나, COVID-19 백신 접종 후부터 사지의 이상 온도 감각 발생함. 사지가 뜨겁게 느껴지다가 차갑게 느껴지는 등의 증상 반복됨.
- 6) 한출 : 平
- 7) 맥진 : 浮緊

8) 설진 : 舌淡紅 苔薄白

9. 검사 소견

- 1) Brain CT(2021년 7월 5일) : No evidence of acute hemorrhage(Fig. 1).
- 2) Brain MRI(2021년 7월 6일) : Normal brain MRI. Normal brain diffusion. Hypoplasia or atherosclerosis, right vertebral artery(Fig. 2).
- 3) CSF 세포 병리 검사(2021년 7월 5일) : STAIN : Papanicolaou stain. C.S.F, liquid based cytology : Negative for malignancy. A Few mononuclear leukocytes are noted. 임상진단 : Facial palsy NOS
- 4) 일반혈액검사(2021년 7월 5일) : Seg. Neutrophil 81.7(High) Lymphocyte 14.3(Low) Glucose 119(High) Sodium 134(Low) LDH 21(Low) Protein(CSF) 52(High) ADA 1(Low) TSH 5.240(High) T3 0.66(Low) Free T4 0.89(Low)
- 5) Chest X-ray(2021년 7월 5일) : No active lung lesion.

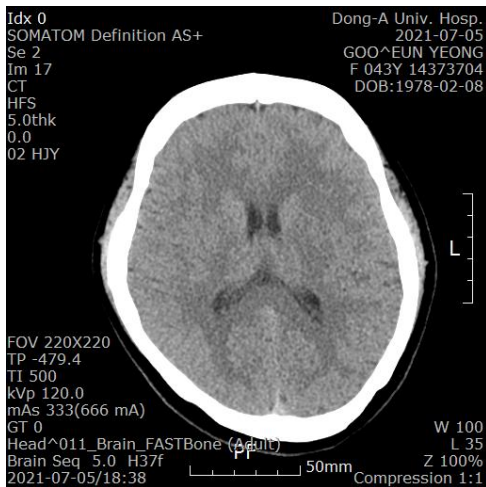


Fig. 1. Brain CT(21.7.5)

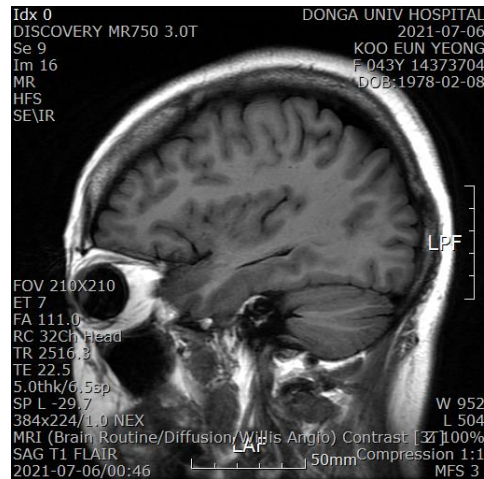


Fig. 2. Brain MRI Sagittal(21.7.6)

- 6) Abdominal X-ray(2021년 7월 5일) : No specific finding.
- 7) Pathologic reflex : Babinski(-/-) Chaddock (-/-) Hofmann(-/-)
- 8) DTR : BJ(++/++) BrJ(++/++) KJ(++/++) AJ(+/-)
- 10. 치료기간 : 2021년 7월 3일 - 2021년 7월 5일 (입원 치료)
2021년 7월 7일 - 2021년 12월 29일(외래 치료)

Table 1. Composition of Dong-eui Geopungdan

Herbal Name	Scientific Name	Amount (g)
蜂蜜	<i>Mel</i>	3.31
金箔	<i>Aurum</i>	1
熟地黄	<i>Rehmanniae Radix Preparata</i>	0.6
鹿茸	<i>Cervi Parvum Cornu</i>	0.47
山藥	<i>Dioscoreae Rhizoma</i>	0.38
當歸	<i>Angelicae Gigantis Radix</i>	0.37
山茱萸	<i>Corni Fructus</i>	0.37
白附子	<i>Aconiti Koreani Tuber</i>	0.24
白茯苓	<i>Poria</i>	0.24
白殭蠶	<i>Bombycis Batryticatus</i>	0.24
牡丹皮	<i>Moutan Cortex Radicis</i>	0.24
澤瀉	<i>Alismatis Rhizoma</i>	0.24
白芷	<i>Angelicae Dahuricae Radix</i>	0.16
升麻	<i>Cimicifugae Rhizoma</i>	0.16
全蠍	<i>Scorpio</i>	0.12
麝香	<i>Moschus</i>	0.12
龍腦	<i>Borneolum Syntheticum</i>	0.01

Table 2. Composition of Daecheongryong-tang

Herbal Name	Scientific Name	Amount (g)
麻黃	<i>Ephedrae Herba</i>	8
肉桂	<i>Cinnamomi Cortex</i>	4
杏仁	<i>Armeniaca Semen</i>	3
生薑	<i>Zingiberis Rhizoma Crudus</i>	6
大棗	<i>Jujubae Fructus</i>	6
石膏	<i>Gypsum</i>	10
甘草	<i>Glycyrrhizae Radix</i>	4

11. 치료 내용

1) 한약 치료

東義去風丹을 2021년 7월 4일부터 2021년 7월 5일 까지 총 2일 동안 하루 1첩 기준으로 1일 1회 식전 30분에 투여하였다.

탕약은 2021년 7월 21일부터 2021년 7월 28일까지 총 7일 동안 大靑龍湯 총 10첩 21팩을 복용하도록 지도하였다. (2첩 3팩 120cc로 하여, 1일 3회 식후 30분 복용)

2) 침 치료

① 침 치료

입원 치료 중에는 1일 2회, 외래 통원 치료 시에는 1일 1회 일회용 스테인리스 호침(동방침구제작소 동방침 0.20×30mm)을 사용하여 환자의 안면부를 위주로 침 치료 시행하였다. 攢竹(BL2), 絲竹空(TE23), 瞳子膠(GB1), 承泣(ST1), 四白(ST2), 頰車(ST6), 地倉(ST7), 顴髎(SI18), 承漿(CV24), 合谷(LI4), 足三里(ST36) 등의 경혈에 자침하였다. 20분간 유침하고, 안면부에 적외선 조사 병행하였다.

② 전침 및 약침 치료

전침 및 약침 치료 모두 1일 1회 시행하였다. 전침 치료의 경우 絲竹空(TE23)-瞳子膠(GB1) 및 地倉(ST7)-頰車(ST6)의 경혈에 전침기(Partner-1, ㈜아이티시, 대한민국)를 사용하여 4Hz의 빈도로 전기 자극을 주었으며, 약침 치료의 경우 일회용 주사기(성심메디칼, INSULIN SYRINGE 1ml/cc, 30G)를 사용하여 자하거 약침(대한약침제형연구회 자하거 2.0ml)을 瞳子膠(GB1), 地倉(ST7), 顴髎(SI18), 頰車(ST6) 등의 경혈에 0.4cc를 나누어 주입하였다.

③ 매선 치료

2021년 7월 10일, 2021년 7월 17일, 2021년 9월 9일, 2021년 12월 27일 총 4회 매선 치료 시행하였다. 일회용 매선(미라큐, Mono Thread 29G×40mm) 사용하여 전두근, 눈썹주름근, 윗입

술올림근, 볼근, 입둘레근, 큰광대근 등 안면부 근육에 매선 시행하였다.

3) 양방 치료

환자는 양방적으로 안면마비에 대한 초기 고용량 steroid 복용 치료 및 GBS에 대하여 약물 치료, 면역글로블린 주사 치료, 재활 치료 시행하였다. 본원 내원 전 L/C 병원에서 PO steroid제 처방받아 복용 중이었으며, 본원 신경과 협진 하에 GBS 의심되어 동아대학교병원으로 전원 되어 동아대학교병원에서 steroid제 tapering 시행하였다. B-MRI 및 CSF study에서 특이 소견 보이지 않으나 하지의 DTR 소실되어 GBS 가능성 높을 것으로 판단되었으나 증상이 경미하여 면역글로블린 치료 시행하지 않고, IV dexamethasone(부신피질 호르몬제) 주사 하였다. 양측성 특발성 말초성 안면마비 가능성을 완전히 배제하기 어려워 PO antiviral agent 추가하여 투약하였다. 입원 3일째 양 손발 저림 호소하여 pregalin 75mg(신경병성 통증 치료제, 항경련제) 추가하여 호전 보였고, 환자 개인 사정상 지속적인 입원 치료 불가하여 귀가 퇴원하였다. 동아대학교병원 퇴원 후 2021년 7월 10일 보행이 불가능할 정도로 하지의 근력이 저하되어 동아대학교병원 재입원하여 면역 글로블린 주사 치료 및 재활 치료 시행하였으며 하지의 근력 저하 호전 보여 보행 원활하게 가능한 상태로 퇴원 하였다.

12. 평가 방법

안면마비 증상의 정도를 평가하기 위하여 House-Brackmann scale을 이용하여 측정하였으며, 주관적인 불편감은 설문조사를 통하여 VAS를 사용하여 측정하였다.

1) House-Brackmann scale : 1985년 House JW, Brackmann D E가 발표하였으며, 평가 방법이 쉽고 간단하며, 전반적인 안면신경기능을 빠르게 평가할 수 있어 현재까지 안면신경 기능을 평가하는 표준 척도로 널리 사용되고 있다. 안면운동 기능 및 후유증을 평가하여 안면신경기능의 정도

를 normal인 grade I에서 total paralysis인 grade VI의 6단계로 구분하는 평가척도이다⁹⁾.

2) VAS : 환자에게 안면마비로 인해 자각되는 불편함의 정도를 VAS를 사용하여 측정하도록 하였다. 점수는 0부터 10까지의 범위에서 측정하도록 하였으며, 점수가 높을수록 안면마비로 인한 불편감이 심한 것이다.

13. 치료 경과

1) 2021년 7월 3일 : 양측 눈이 잘 안 감기고, 이마에 주름 만드는 것이 불가능하였다. 입을 벌리는 것은 가능하나 입꼬리를 양쪽으로 당기는 것이 불가능하였으며, 경미한 어둔 증상 호소하였다.

2) 2021년 7월 10일 : 2021년 7월 5일 본원 퇴원 시 좌측 안면마비 호전 보여 전두근의 움직임 회복되어 좌측 이마에 주름 만드는 것이 가능해졌다. 세계 감았을 때 우측 눈은 감기지 않았으며, 좌측 눈은 감기는 것이 관찰되었다. 양측 모두 호전 경과 보이던 중 2021년 7월 10일경 급격한 하지의 근력 저하와 함께 양측 안면 마비 증상 심화되어 양측 얼굴이 굳는 느낌 호소하였으며, HBGS scale 평가 시 이마 및 볼의 움직임이 줄어든 것을 확인할 수 있었다.

3) 2021년 8월 6일 : 우측의 마비 증상 서서히 호전 보였으며, 좌측의 마비는 우측에 비해 빠른 속도로 호전 보였다. 적은 노력으로도 좌측의 눈을 감는 것이 가능했으며, 이마의 움직임도 원활하게 가능하였다. 우측은 여전히 눈을 완전히 감는 것이 불가능하였으며, 미소를 짓거나 입꼬리를 내리는 등 구순 운동의 불편감을 호소하였다.

4) 2021년 9월 9일 : 양측 모두 마비 증상 호전 경과를 보였다. 주름의 개수는 차이가 있었으나 양쪽 모두 이마의 주름 짓기, 코 찡긋하기 등의 동작이 가능해졌으며, 세계 감았을 때 우측의 안구 개폐도 가능해진 것이 확인되었다. 큰광대근, 입꼬리올림

근, 위입술올림근 등의 마비는 호전 더더 어둔 증상 지속되었다.

- 5) 2021년 12월 23일 : 2021년 9월 9일 내원 시에 비하여 운동 기능의 정도는 비슷한 경과를 보였으나, 식사 시 우측 눈을 깜빡이거나 볼이 실룩거리는 등 연합운동 발생하였다.
- 6) 2021년 1월 10일 : 휴식 시에는 좌우 대칭적인 모습을 보이고, 운동 시에는 좌측에 비하여 우측의 안면 운동 기능이 원활하지 못하여 미세하게 비대칭적인 모습을 보였다. 2021년 12월 23일경부터 발생했던 연합운동은 침 치료 후 경미하게 호전되었으나 여전히 지속적으로 호소하였다(Fig. 3, 4).

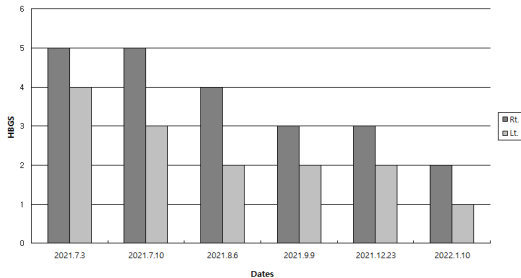


Fig. 3. HBGS Scale Evaluation of the Patient

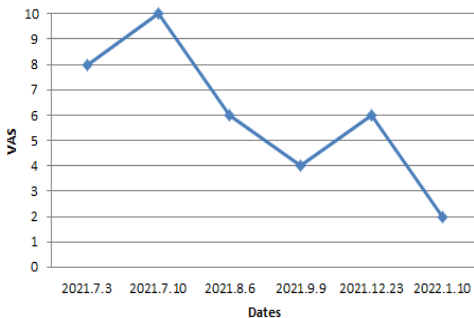


Fig. 4. The Progress of the Patient's Symptoms

IV. 고찰 및 결론

본 증례에서는 과거 COVID 감염 이력 및 GBS, 안면마비의 과거력이 없던 43세 여자 환자가 COVID-19

백신 접종 후 대칭성으로 하지의 근력저하 및 수족의 저림, 이상감각과 양측성 안면부 운동장애를 호소하여 한약, 침, 자하거 약침, 매선 치료 등의 한방 치료를 실시하여 호전 보였다. 본 증례에서 환자는 병력 조사상 선천성 또는 유전성 원인으로 GBS을 유발할 것으로 의심되는 원인은 없었으며, GBS 및 안면마비 발생 전 외상력도 없었다. 환자는 안면마비 급성기 2021년 7월 3일부터 2021년 7월 5일까지 본원 입원하여 한방 치료 시행하였으나, 2021년 7월 5일 본원 신경과 협진 하에 시행한 신경학적 검사상 GBS 의심되어 동아대학교병원으로 전원 되었으며, 동아대학교병원에서 실시한 신경전도검사 및 척수검사상 GBS로 진단 받았다. 동아대학교병원에서 입원 치료하였기 때문에 적극적인 한방 치료를 지속할 수 없어 외래 통원 치료 시행하였다. 2021년 7월 5일 퇴원 시 좌측 안면마비의 빠른 호전 보였으며, 이후 2021년 7월 10일경 하지의 근력 저하와 함께 안면부 운동 기능의 악화 함께 관찰되었으나 한약 복용 및 침 치료, 매선 치료 등 한방 치료 시행하며 서서히 호전 경과 보여 2022년 1월 10일 내원 시 운동 기능 원활하게 회복되었다. 그러나 환자의 개인 사정상 꾸준한 외래 내원이 어려워 보다 적극적인 치료를 시행하지 못하였으며, 우측 안면마비의 후유증이 남은 상태로 치료 종결되었다.

안면신경마비는 한의학에서 口眼喎斜에 해당하는 것으로, 《靈樞·經筋篇》에서 “口斜”, “口僻”으로 최초로 명칭했으며¹⁰⁾, 이 외에도 다양한 문헌에서 口喎, 口僻, 喎僻, 面癱, 口喎僻, 口噤眼合, 口眼喎僻, 口噤喎斜, 口眼歪斜 등으로 지칭되었다. 안면마비의 발병 원인 및 증상에 따라 風邪外襲, 虛風內動, 氣血瘀阻로 변증할 수 있으며, 각각 祛風通絡, 養血熄風, 行氣活血 등의 치법이 사용된다²⁾.

GBS는 자가 면역 기전에 의하여 발병하는 질환으로 임상 소견은 하지에서 시작하는 근력 약화 증상으로 시작하여, 감각 장애, 통증, 양측성 안면마비가 동반되기도 한다³⁾. 사지의 근력 약화가 주된 증상이기 때문에 한의학에서는 GBS를 痿證의 범주로 볼 수 있으며, 痿證

은 筋脈이 弛緩되어 手足이 痿軟無力한 것을 말한다¹¹⁾.

세계보건기구(World Health Organization, WHO)가 2020년 3월 11일 COVID-19에 대하여 대유행(pandemic)을 선언한 이래로 다양한 플랫폼에서 빠른 속도로 백신 및 치료제의 개발이 이루어지고 있다¹²⁾. 우리나라를 포함하여 전 세계에서 긴급사용 허가를 받은 COVID-19 백신 위주로 빠른 속도로 대규모 백신 접종이 시행되고 있다. 그러나 짧은 개발 속도와 임상 시험을 건너뛴 탓에 다양한 이상 반응 또한 보고되고 있는 실정이다. 예방 접종 후 발생하는 이상 반응은 알레르기 반응과 같이 급성적으로 국소 또는 전신 부위에 발생하는 것이 있으며, 추후 특정 의학적 상태에 의한 질병의 발생 등으로 나눌 수 있다. 특정 의학적 상태에 의한 질병의 발생으로는 전세포 백일해 백신 투여(Whole cell Pertussis, wP)와 관련된 뇌병증의 발병 위험 또는 인플루엔자 예방접종과 Bell's palsy 발병 사이의 최근 제안된 연관성을 포함한다¹³⁾. 이상반응은 증상의 정도에 따라 경증과 중증으로 나눌 수 있다. 흔히 발생하는 경증은 주사부위의 통증, 발적, 부종과 같은 국소반응과 발열, 식욕부진과 같은 전신반응이 있다. 심각한 이상 반응은 사망을 초래하거나 생명을 위협하는 경우, 지속적 또는 중대한 장애나 기능 저하를 초래하는 경우, 영구적 장애나 손상을 방지하기 위해 개입이 필요한 경우 등이 있다. 백신접종 후 발생한 이상 반응이 의심되는 한 예로, 1976년에서 1977년 사이 돼지 인플루엔자 백신 접종이 이루어졌으며, 백신 접종 후 GBS의 발생률이 증가하였으나 백신 접종이 종료될 무렵에는 GBS 발생 관련 보고가 이루어지지 않았다. 그러나 이러한 역학 데이터가 있음에도 백신 접종과 이상 반응 사이의 인과 관계를 증명하기란 어려우며, 여러 연구에서 예방 접종과 GBS 사이의 연관성을 제시하려 하였으나 GBS는 다양한 감염으로 발생 가능하며 백신 접종과의 연관성에 대해서는 여전히 논란이 많다¹⁴⁾. 인플루엔자 백신 접종과 GBS 사이 연관성에 대한 가설 중 하나는 백신 접종 후 분자 의태 또는 면역계의 비특이적 활성화에 의하여 GBS가 발생 가능하다는 것이다.

또한 내독소의 농도 증가와 백신에 의한 자가면역반응이 인플루엔자 백신 접종과 GBS 발생 사이 메커니즘으로 보고되었으며, 최근에는 다수의 감염병에서, 특히 *Campylobacter jejuni*가 GBS와 관련이 있음을 시사하기도 하였다¹⁵⁾. 그 외에는 인플루엔자 백신이 계란 흰자에서 유래되기 때문에, *Salmonella*균에 의한 오염이 내독소의 농도 증가를 유발할 가능성이 있다는 가설도 있었다¹⁵⁾.

SARS-CoV-2 감염이 뇌병증, 뇌염, 뇌졸중, 급성 말초신경 질환뿐만 아니라 열성 경련, 두통, 어지럼증, 근육통을 포함한 신경학적 합병증과 관련이 있을 수 있다는 새로운 증거가 나타나고 있으며¹⁶⁾, 해외에서는 코로나 환자가 GBS를 발병한 사례 연구 37편에 대한 체계적 문헌 고찰¹⁷⁾과 COVID-19 바이러스와 COVID-19 백신 접종이 모두 바이러스 감염 또는 예방 접종 후 2주 이내에 GBS을 유발할 가능성이 높다는 것을 보고한 Shao 등의 연구¹⁸⁾에 의하여 COVID-19 백신 접종과 GBS 사이의 인과 관계에 대한 연구가 활발하게 진행되고 있다. 또한 COVID-19 백신 접종과 벨 마비의 발생 간의 인과 관계의 가능성에 대하여 제시한 Wan 등의 연구¹⁹⁾가 있었으며, 화이자 백신 1, 2차 접종 후 각각 우측, 좌측 안면마비가 발병한 61세 남자 환자 1례에 대한 증례 보고 등 COVID-19 백신과 안면마비에 대한 연구²⁰⁾가 있었다. 해외에서는 본 증례의 경우처럼 COVID-19 백신 접종 후 발생한 신경학적 합병증과 관련하여 다양한 증례 보고 및 연구가 이루어지고 있으나, 국내에서는 연구가 활발히 이루어지고 있지 않아 향후 임상 치료 및 연구에 도움이 되고자 본 증례를 보고하고자 한다.

본 증례에서 한약 치료는 안면마비 급성기에 東養去風丹을 2일간 총 2환 투약하였으며, 회복기에 大靑龍湯을 7일간 총 10첩, 21팩 투약하였다. 안센 백신은 바이러스 백신으로서 자연 바이러스 감염을 모방하여 면역반응을 유발하는 것으로¹⁴⁾ 환자는 양측성 안면마비 발병 전 COVID-19 백신 접종을 시행하여 이를 感冒의 일환으로 보았기 때문에 급성기 치료는 祛風通絡의

치법을 선택하였다. 東義去風丹은 蜂蜜 3.31g, 金箔 1g, 熟地黄 0.6g, 鹿茸 0.47g, 山藥 0.38g, 當歸, 山茱萸 各 0.37g, 白附子, 白茯苓, 白僵蠶, 牡丹皮, 澤瀉 各 0.24g, 白芷, 升麻 各 0.16g, 全蠍 0.12g 麝香 0.07g, 龍腦 0.01g으로 구성되어, 風邪로 인한 질병의 예방 및 진행을 억제하기 위한 목적으로 사용하는 본원의 원내 처방이다. 처방은 牽正散을 기본으로 하여 白附子, 白僵蠶, 全蠍 등의 약물에 鹿茸, 當歸, 山茱萸, 麝香을 가감하여 水升火降을 도와 元氣를 補하면서 祛風通絡할 수 있도록 하였다. 白附子は 祛風痰, 定驚搐하여 口眼喎斜를 치료한다 하였고, 白僵蠶과 全蠍은 모두 祛風解痙하여 口眼喎斜에 상응한다. 白芷는 發散祛風하며 胃經의 主藥으로 頭面을 上行하고, 升麻 또한 入胃하며 升擧시키는 작용이 강해 牙疔작용을 頭面部로 升提시키고자 하였다. 또한 開竅藥인 麝香, 龍腦를 加하여 疏通시키고자 하였다. 大靑龍湯은 麻黃 8g, 肉桂 4g, 杏仁 3g, 生薑, 大棗 各 6g, 石膏 10g, 甘草 4g으로 구성된 처방으로, 《傷寒論》을 고문자적으로 해석하여 辨病診斷하여 처방하였다. 《傷寒論》 38조문에서 “太陽中風, 脉浮緊, 發熱惡寒, 身疼痛, 不汗出而煩燥者, 大靑龍湯主之, 若脉微弱, 汗出惡風者, 不可服之, 服之則厥逆, 筋惕肉瞤.”라고 하였는데 본 증례의 환자는 COVID-19 백신 접종 후부터 사지의 저림(身疼痛), 이상 온도 감각(發熱惡寒) 및 경항부 빠근한 느낌을 호소하였기 때문에 해당 조문 선택하여 大靑龍湯 투약하였다.

침 치료는 1일 1회 양와위로 시행하였으며, 穴位는 고전 문헌을 참고하여 선정되었다. 약침치료에 사용된 紫何車는 가수분해하여 약침제제로 추출된 인체 태반이 주요 성분으로 益氣, 補精 효능이 있다²¹⁾. 또한 최근의 연구결과에 따르면 紫何車 약침은 세포증식인자, 인터페론, 성선 자극 호르몬, 각종 효소, 핵산 관련 물질 등이 함유되어 있어 조직 재생, 항바이러스, 면역력 강화의 목적으로 紫何車 약침을 사용할 수 있다²²⁾. 이에 본 증례에서도 항염, 항바이러스 및 면역력 강화의 목적으로 紫何車 약침을 선택하였다. 또한 말초성 안면마비 환자 60명에 대하여 후향적으로 연구한 김 등의 연구²³⁾에

따르면 매선 요법 시술군이 대조군에 비하여 유의하게 Yanagihara 점수의 개선을 보였다는 결과가 있으며, 안면마비 후유증을 호소하는 환자 27명에게 매선치료를 시행하여 매선치료 전후의 Yanagihara 점수의 유의한 변화를 보인 이 등의 연구²⁴⁾가 있어 양측성 안면마비 및 우측 안면마비의 후유증을 호소하는 본 증례의 환자에게도 매선치료가 증상 개선에 도움이 될 것이라고 판단하여 매선치료를 시행하였다.

양방 의학적으로는 GBS에 대한 치료로 면역글로불린 정맥 주사와 약물 치료, 신경계 도수치료를 1일 1회, 1주일에 3회 가량 시행하였으며, 안면 마비에 대한 치료로는 약물 치료 및 안면 도수 치료를 1일 1회, 1주일에 2회 가량 시행하였다. 환자는 급성기 양측 안면마비에 대한 치료 본원에서 시행하였으며, 개인 사정상 치료 중단되었다가 우측 안면마비의 후유증을 호소하여 본원에서 외래 치료를 진행하였다. 첫 내원 시 HBGS 5/4에서 마지막 내원 시 HBGS 2/1로 안면 운동 기능의 호전 보였다. 좌측 안면마비는 급성기 1주일 동안 한방 치료 후 빠른 속도로 호전 보여 일상생활에서 안면 마비로 인한 불편감 크게 자각되지 않았다. 그러나 우측 안면마비는 급성기 1주일 동안 서서히 호전 보이다가, 2021년 7월 10일 하지의 근력 약화와 함께 안면 마비 심화되어 약 1주일가량 심화된 상태로 유지되었다. 이후 침 치료 및 매선 치료 시행하여 안면 운동 기능의 호전 보였으나, 입둘레근의 마비 증상 남아 있으며, 2021년 12월 27일경부터 식사 시 우측 눈을 찌푸리거나 볼이 실룩거리는 등 연합운동 발생하여 안면마비 후유증이 나타났다. 환자는 GBS의 치료를 위하여 타병원에서 입원 치료를 시행한 관계로 안면마비에 대한 치료 및 한방 치료가 장기간 중단되어 우측 안면마비의 연합 운동 등 안면마비 후유증이 남은 것으로 사료된다.

본 증례 보고에서는 COVID-19 백신 접종 후 발생한 GBS에 동반된 양측성 안면마비에 대하여 한의학적 인 변증 및 한방 치료 시행하여 안면 운동 기능의 유의한 호전을 보였다는 점에서 의의가 있으나, 증례가 1례에 불과하고 회복기에 한방 치료가 중단되어 우측의 안

면 마비 후유증을 보였다는 점, 환자가 GBS의 치료는 양방적으로 시행하여 본원에는 안이비인후피부과적인 주소로 내원하여 양측성 안면마비에 대한 치료만 시행했다는 점, 양방 재활 치료를 병행하여 한방 치료와 양방 치료 각각에 대한 평가를 분리하기 어려움 등을 한계로 볼 수 있다. COVID-19 백신 접종에 따른 각종 신경학적 합병증 및 안면마비 등 안이비인후과적인 질환에 대한 추가 연구가 필요할 것으로 사료되며, 안면마비 치료에 있어서 적극적인 한방 치료의 필요성에 대하여 보고하는 바이다.

ORCID

- Jee-Hee Kim
(<https://orcid.org/0000-0001-9348-3192>)
- Woo-Shin Ko
(<https://orcid.org/0000-0003-3679-9531>)
- Hwa-Jung Yoon
(<https://orcid.org/0000-0003-0211-7213>)

References

1. Oliver SE, Gargano JW, Scobie H, Wallace M, Hadler SC, Leung J, et al. The Advisory Committee on Immunization Practices' Interim Recommendation for Use of Janssen COVID-19 Vaccine. *MMWR*. 2021;70(9):329-32.
2. Korea Institute of Oriental Medicine. Idiopathic Facial Palsy Korean Medicine Clinical Practice Guideline. rev. ed. Seoul:Elsevier Korea. 2015:22-9.
3. Gaudin RA, Jowett N, Banks CA, Knox CJ, Hadlock TA. Bilateral facial paralysis: a 13-year experience. *Plastic and Reconstructive Surgery*. 2016;138(4):879-87.
4. Baugh RF, Basura GJ, Ishii LE, Schwartz SR, Drumheller CM, Burkholder R, et al. Clinical Practice Guideline Summary: Bell's Palsy. *Otolaryngology-Head and Neck Surgery Bulletin*. 2013:34-42.
5. Fauci A, Braunwald E, Kasper D, Hauser S, Longo D, Jameson J, et al. *Harrison's Principles of Internal Medicine* 17th edition. Seoul: McGraw-Hill Professional. 2010:3203-7.
6. Korean Neurological Association. *Neurology*. Seoul:Panmuneducation. 2015:703-5.
7. Varkal MA, Uzunhan TA, Aydinli N, Ekici B, Caliskan M, Ozmen M. Pediatric guillain - barre syndrome: indicators for a severe course. *Annals of Indian Academy of Neurology*. 2015;18(1):24-8.
8. Kim KW, Kim SS, Lee JS, Chung SH. A Clinical Case Study on Guillain-Barre Syndrome Complaining Both Lower Extremity Weakness with Oriental Medical Treatment. *The Journal of Korea CHUNA manual medicine for spine & nerves*. 2011;6(1):27-33.
9. Kim JI, Koh HK, Kim CH. A study of facial nerve grading system. *The Journal of Korean Acupuncture & Moxibustion Society*. 2001;18(2):1-17.
10. Hong WS. *Jeong-gyohwangjenaegyongyeongchu*. Seoul: Oriental Medicine Research Institute. 1995:102.
11. Department of Simgye Internal Medicine in national university of Korean Medicine. *Cardiology- Neurology of Korean Medicine*. Seoul:Gunja publisher. 2010:426-34.
12. Shrestha S, Khatri J, Shakya S, Danekhu K, Khatiwada AP, Sah R, et al. Adverse events related to COVID-19 vaccines: the need to st

- ngthen pharmacovigilance monitoring systems. *Drugs & Therapy Perspectives*. 2021;1-7.
13. Moylett EH, Hanson IC. Mechanistic actions of the risks and adverse events associated with vaccine administration. *Journal of Allergy and Clinical Immunology*. 2004;114(5):1010-20.
 14. Chung EH. Coronavirus disease 2019 vaccines and relevant adverse reactions. *Allergy asthma & respiratory disease*. 2021;9(3):124-35.
 15. Mark R. Geier, David A. Geier, Arthur C. Zahalsky. Influenza vaccination and Guillain Barre syndrome☆. *Clinical Immunology*. 2003;107(2):116-21.
 16. Carod-Artal FJ. Neurological complications of coronavirus and COVID-19. *Rev Neurol*. 2020;70(9):311-22.
 17. Sriwastava S, Kataria S, Tandon M, Patel J, Patel R, Jowkar A, et al. Guillain Barré Syndrome and its variants as a manifestation of COVID-19: A systematic review of case reports and case series. *Journal of the neurological sciences*. 2021[cited 2022 JAN 15]. Available from: <https://doi.org/10.1016/j.jns.2020.117263>
 18. Shao SC, Wang CH, Chang KC, Hung MJ, Chen HY, Liao SC. Guillain-Barré Syndrome Associated with COVID-19 Vaccination. *Emerging Infectious Diseases*. 2021;27(12):3175-8.
 19. Wan EYF, Chui CSL, Lai FTT, Chan EWY, Li X, Yan VKC. Bell's palsy following vaccination with mRNA (BNT162b2) and inactivated (CoronaVac) SARS-CoV-2 vaccines: a case series and nested case-control study. *The Lancet Infectious Diseases* 2021;22(1):64-72.
 20. Burrows A, Bartholomew T, Rudd J, Walker D. Sequential contralateral facial nerve palsies following COVID-19 vaccination first and second doses. *BMJ Case Reports CP*. 2021;14(7):1-3.
 21. Academic committee of Korean pharmacopuncture institute. *Pharmacopunctureology*. Seoul:Elsevier Korea. 2011:215,216.
 22. Yoo HJ, Kim GJ. Analysis of Pharmacopuncture Used in Facial Nerve Palsy Articles that Published in the Journal of Korean Medicine. 2019;32(3):105-15.
 23. Kim JS, Park SY, Kim KS, Kim KO, Wei TS, Choi CW, et al. The Effect of Needle-Embedding Therapy on Peripheral Facial Paralysis. *J Korean Med Ophthalmol Otolaryngol Dermatol*. 2015;28(2):45-53.
 24. Lee CW, Lee SM, Jeon JH, Kim JI, Kim YI. Effects of Needle-Embedding Therapy on Sequelae of Peripheral Facial Palsy : A Case Series. *Journal of Acupuncture Research*. 2011;28(4):93-103.