

한의 치료로 호전된 경추성 현훈 환자 치험 3예

최성환 · 강신우 · 박현선 · 박서현 · 금동호
동국대학교 분당한방병원 한방재활의학과

Three Cases of Cervical Vertigo Improved by Traditional Korean Medicine Treatment

Seonghwan Choi, K.M.D., Shinwoo Kang, K.M.D., Hyeonsun Park, K.M.D., Seohyun Park, K.M.D., Dongho Keum, K.M.D.

Department of Korean Medicine Rehabilitation, Dongguk University Bundang Oriental Hospital

RECEIVED September 13, 2021
REVISED September 29, 2021
ACCEPTED October 7, 2021

CORRESPONDING TO

Dongho Keum, Department of Korean Medicine Rehabilitation, Dongguk University Bundang Oriental Hospital, 268 Buljeong-ro, Bundang-gu, Seongnam 13601, Korea

TEL (031) 710-3728
FAX (031) 710-3780
E-mail keumdh660@naver.com

Copyright © 2022 The Society of Korean Medicine Rehabilitation

The purpose of this study is to evaluate the effectiveness of traditional Korean medicine treatment of cervical vertigo. Three patients were diagnosed as cervical vertigo with correlating symptoms of imbalance and dizziness with neck pain. The diagnosis of cervical vertigo is also dependent on excluding other vestibular disorders on the basis of history, examination, and vestibular function tests. They were treated by acupuncture, transcutaneous electrical nerve stimulation therapy and low-intensity pulsed ultrasound at acupoints and sympathetic ganglion chain of their cervical and upper thoracic region. The evaluation of clinical outcome was done by numeric rating scale (NRS), dizziness handicap inventory (DHI) and neck disability index (NDI), EuroQol-five dimensions questionnaire (EQ-5D) index. After the treatment, the value of their NRS, NDI, DHI was significantly decreased and their EQ-5D index was significantly increased. The traditional Korean medicine treatment at cervical and upper thoracic region could be an effective way to treat cervical vertigo. (**J Korean Med Rehabil 2022;32(1):145-155**)

Key words Vertigo, Dizziness, Acupuncture, Transcutaneous electric nerve stimulation, Ultrasonic waves, Sympathetic ganglia

서론»»»»

어지럼증은 현훈(vertigo) 또는 현기(dizziness)로 진단할 수 있는데 현훈은 회전성 어지럼증을 의미하고, 현기는 현훈을 포함하여 특히 눈앞이 깜깜하고 불안정함까지 느끼는 보다 광범위한 어지럼증을 나타낸다¹⁾. 현훈(vertigo)은 자각적 증상으로²⁾ 여러 원인들 중 말초성 문제로 인한 진성 현훈과 중추성 문제로 인한 가성 현훈으로 구분할 수 있고, 그중에서 말초성 현훈이 약 80% 정도를 차지하고 있다³⁾. 진성 현훈의 경우 미로성

병변, 전정신경 병변 등이 있고, 가성 현훈의 경우 전정핵 및 뇌간의 장애가 있으며, 이외에도 경추부 병변으로 어지럼증이 발생한 경추성 현훈(cervical vertigo)이 있을 수 있는데 그 예로 변형성 척추증, 편타성 상해(whiplash), 추골동맥 압박, 바레-리우(Barre-Lieou) 증후군 등이 있다³⁾. 즉 경추의 퇴행성 변화로 인한 추골동맥의 협착과 불충분한 혈액공급이 그 원인으로 제시되며⁴⁾, 발생기전과 관련된 가설에는 고유 수용성 감각, 길랑바레 증후군, 회전성 추골동맥 증후군 그리고 편두통과의 연관성 등이 있다⁵⁾.

앞서 설명한 경추성 현훈이라는 용어는 1955년에 Ryan과 Cope⁶⁾가 처음으로 사용하였고, 그 후 Wrisley 등⁷⁾이 경추성 현훈의 증상은 자세 변화나 경추부의 움직임으로 나타나며 수 분 혹은 수 시간 동안 지속된다고 보고하였다. 또한 Stevens 등⁸⁾은 65세 이상 인구의 30%가 어지러움을 경험하고 그중 66%가 경추부 문제와 관련 있다고 보고하였다. 그에 따라 경추성 현훈의 진단은 평형 장애 또는 어지러움과 경추부 통증 사이의 연관관계, 경추부 질환 과거력 등을 확인해야 하며 동시에 전정기능 검사를 통해 전정기능 이상을 배제함으로써 이루어진다⁷⁾.

경추성 현훈 환자는 주로 불안정감 및 불균형감, 방향감각 상실, 경추의 통증 및 운동범위의 제한 등의 증상을 보이며 심한 경우 두통까지 동반할 수 있다⁹⁾. 이는 드물게는 수 년간 지속되어 위와 같은 생리학적 문제 외에도 심리학적 문제까지 유발하여 삶의 질에 전반적으로 영향을 미칠 수 있고 이로 인해 생산성 저하를 초래할 수 있다⁹⁾.

현재까지 경추성 현훈에 대한 국내 한의학적 연구는 한방 복합치료, 전신조절술을 각각 사용하여 치료한 증례보고 2편^{10,11)}, 주나요법을 사용한 치료 효과를 다룬 체계적 문헌고찰 2편^{12,13)} 외에는 그 수가 많지 않다. 이에 경추성 현훈을 호소하는 환자에서 침 치료, 경피신경전기자극 치료 및 저강도 펄스형 초음파 치료 등의 한의학적 치료로 호전을 보였기에 이를 보고하는 바이다.

대상 및 방법»»»»

1. 연구대상

어지럼증을 주소증으로 동국대학교 분당한방병원 한방재활의학과에서 치료받은 경추성 현훈으로 분류 가능한(Fig. 1) 환자 3명을 대상으로 하였다. 본 연구는 동국대학교 분당한방병원 기관생명윤리위원회의 심의승인을 받았다(DUBOH 2021-0006).

2. 치료방법

1) 침 치료

침 치료는 1회용 호침(stainless steel 0.20×30 mm;

Dongbang Acupuncture Inc., Boryeong, Korea)을 사용하였고 유침시간을 15분으로 하여 주 3회 이상 시행하였다. 혈위는 두경전부의 근골격계 통증 완화를 위해 각각 두부의 두관상근과 후두하근의 통증 유발점(trigger point)인 양측 風池(GB20) 및 風府(GV16), 瘰癧門(GV15), 完骨(GB12)에 자침하였고, 경전부의 大椎(GV14) 및 肩髃(TE14), 肩髃(LI15) 등에 피부와 직각이 되도록 자침하였다. 또한 경추부와 두개 내의 내장혈관을 비롯한 여러 해당 구조물들을 주행하며 지배하는 교감신경절 중 양측 상부경추신경절과 척추옆신경절을 자극하기 위해 각각 신경해부생리학적으로 관련 있는 경추 1번에서 경추 4번 높이의 扶突(LI18), 天鼎(LI17)과 흉추 1번에서 흉추 4번 높이의 背俞穴 중 大杼(BL11), 風門(BL12), 肺俞(BL13), 關陰俞(BL14) 등을 취혈하였다.

2) 경피신경전기자극 치료(transcutaneous electrical nerve stimulation therapy, TENS)

대상자가 양와위 자세(supine)로 최대한 편안한 자세를 유지하도록 하였고, 전극배치를 위해 흉추상부의 피부를 노출하였다. 경피신경전기자극기(HOMER ION TENS21; Homer Ion Laboratory Co., Ltd., Tokyo, Japan) 3개의 전극 중 1개는 흉추 1번과 흉추 4번 사이 중앙선 피질 위에 부착하고 다른 2개는 흉추 1번과 흉추 4번 사이 높이의 양측 척추옆신경절을 자극할 수 있도록 척추 중앙선에서 좌우측으로 각각 2 finger breadth만큼 떨어진 체표면 위에 양측에 하나씩 부착하였다. 자극 조건은 upper mode에서 3 Hz의 고정 주파수(frequency)로 설정하였으며, 강도는 통증이 발생하지 않는 감각 수준의 자극 세기인 최대 출력전압 124 V의 30%로 10분간 실시하였다.

3) 저강도 펄스형 초음파 치료(low-intensity pulsed ultrasound, LIPUS)

초음파 치료기(CM-7000V; I.B.I, Gwangju, Korea)를 사용하여 저강도 펄스형 초음파 치료를 시행하였다. 경동맥 뒤쪽 및 경추 2번에서 3번 높이의 척추체 앞쪽 사이의 양측 상부경추신경절과 흉추 1번에서 4번 높이의 양측 척추옆신경절을 자극하도록 체표면에서 초음파 프로브 위치를 이동하며 6~7 W의 세기 및 4~5 cm/s의 속도로 10분간 자극하였다.

3. 평가방법

평가지표로는 numeric rating scale (NRS)¹⁴⁾, dizziness handicap inventory (DHI)¹⁵⁾, EuroQol-five dimensions questionnaire (EQ-5D)^{16,17)}, neck disability index (NDI)¹⁸⁾를 사용하였고, 평가는 치료받기 전, 2주 치료 후, 치료 종료 시 시행하였다.

1) NRS¹⁴⁾

환자가 느끼는 주관적인 통증 혹은 증상의 정도를 객관화하고 계량화하기 위한 방법 중 하나이다. 환자가 0~10까지의 숫자 중 자신의 증상 정도를 선택하는 것으로 평가하며 0은 증상은 없는 경우를 의미하고 10은 견디기 힘들 정도의 아주 심한 증상을 의미한다⁷⁾.

2) DHI¹⁵⁾

현훈 환자를 대상으로 어지럼증에 의한 일상생활장애를 조사하는 자기평가식 척도이다. 모두 25문항으로 각 문항들은 4점 척도(0: 전혀 없다, 2: 가끔 그렇다, 4: 항상 그렇다)로 평가하고, 총 100점의 척도이다. 기능적 영역(functional aspect), 감정적 영역(emotional aspect), 신체적 영역(physical aspect)의 항목별 점수의 합으로 장애정도를 정량화하고, 총점을 3단계로 분류하는데 16~34점은 경증, 36~52점은 중등증, 54점 이상은 중증이다.

3) EQ-5D¹⁶⁾

EQ-5D는 Euro Quality of Life (EuroQol) Group에서 개발하였으며¹⁷⁾, 건강상태를 운동능력(mobility), 자기 관리(self-care), 일상활동(usual activities), 통증/불편감

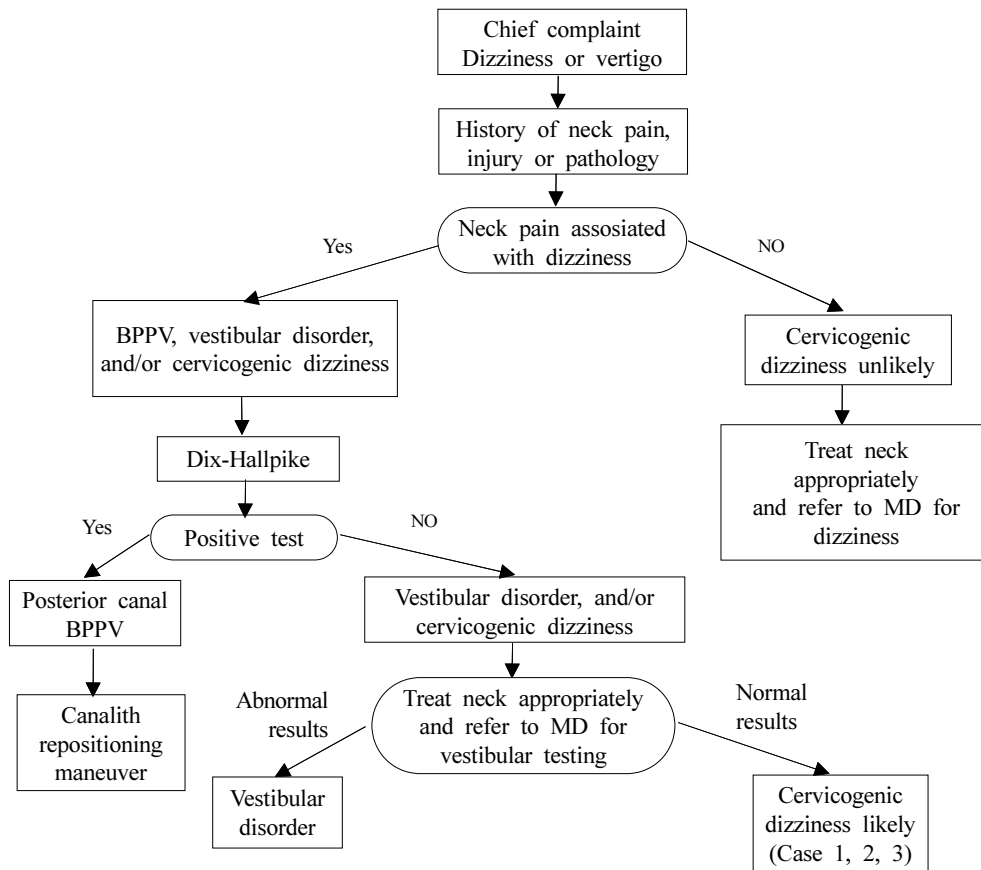


Fig. 1. Decision tree used for a patient with dizziness or vertigo and neck pain. BPPV: benign paroxysmal positional vertigo, MD: medical doctor.

(pain/discomfort), 불안/우울(anxiety/depression)의 5개 항목으로 하는 설문도구이다.

본 증례에서는 경추성 현훈을 겪는 환자들의 삶의 질 평가에 대한 결과의 정확도를 보다 높이기 위해 최신판인 5-level EQ-5D (EQ-5D-5L)을 사용하였고, 가중치 평가는 Kim 등¹⁶⁾이 사용한 한국판 valuation protocol을 이용하여 최종 EQ-5D-5L 점수를 구하였다.

4) NDI¹⁸⁾

NDI는 총 10문항으로 대상자의 경추부 통증과 기능 장애를 측정한다⁶⁾. 환자가 작성하는 선다형 설문으로서 기능성 활동 여부에 관한 문항 7개, 증상에 관한 문항 2개 그리고 집중에 대한 문항 1개로 구성되어 있고, 각 항목에서는 일상생활의 장애를 0~5점으로 6가지 선택지 중 하나를 선택하게 되어 있다. 50점 만점을 5단계로 분류하는데 0~4점은 별무 장애, 5~14점은 경미한 장애, 15~24점은 중등도 장애, 25~34점은 심각한 장애, 35점 이상은 완전한 장애이다.

4. 검사 방법

모든 환자는 문진과 신체검사 그리고 이학적 검사를 시행하였는데 우선 비전정성 현훈 중 경추성 어지럼증의 진단을 위해 Wrisley 등⁷⁾의 흐름도(Fig. 1)와 Brandt와 Bronstein¹⁹⁾의 기준을 참고하였다. 경추 또는 어깨 부위의 통증 및 불편감을 동반한 어지럼증이 있거나 두경부 움직임에 의해 어지럼증이 발생하고 심화되는 경우인지 확인하였다. 과거력, 동반질환 유무 등에 대한 문진을 실시하였고, 신체검사는 경추부 단순방사선촬영,

자기공명영상촬영 등 영상검사를 활용하였다. 이학적 검사는 말초성 전정기관 장애로 인한 어지럼증을 감별하기 위해 프렌젤(Frenzel) 안경(ENT020-01; H.M, Seoul, Korea) 착용을 한 후 디스-홀파이크(Dix-Hallpike) 검사와 두부충동(head thrust) 검사(Fig. 2)를 시행하였으며, 중추성 신경계질환으로 인한 어지럼증을 감별하기 위해 롬베르그(Romberg) 검사를 시행하였다. 최종적으로 전정신경 검사 또는 청각신경 검사에서 와우각전정계의 이상 소견이 없는 경우를 경추성 어지럼증으로 진단하였다 (Table I).



Fig. 2. Dix-Hallpike test and head thrust test for nystagmus were examined with Frenzel glasses (ENT020-01, H.M, Seoul, Korea).

Table I. Diagnosis Process and Treatment of Cervical Vertigo Patients

Variables	Case 1	Case 2	Case 3
Chief complaint	Vertigo	Vertigo	Vertigo
History of neck pain, injury or pathology	Neck pain (+), multilevel disc degeneration	Neck pain (+), whiplash, multilevel disc degeneration	Neck pain (+), whiplash, cervical sprain
Dix-Hallpike, head thrust	Negative	Negative	Negative
Refer to MD for vestibular testing	Normal results	Normal results	Normal results
Diagnosis	Cervical vertigo	Cervical vertigo	Cervical vertigo
Treatment	Acupuncture, TENS, LIPUS	Acupuncture, TENS, LIPUS	Acupuncture, TENS, LIPUS

MD: medical doctor, TENS: transcutaneous electrical nerve stimulation therapy, LIPUS: low-intensity pulsed ultrasound.

증례»»»»

1. 증례 1

64세의 여자 환자로 이상지질혈증의 과거력이 있으며, 2019년경 배우자를 간병하던 중 경추부 통증을 동반한 어지럼증이 발생하여 2019년 말경 타 병원 이비인후과를 내원하여 전정기능 평가를 시행하였으나 별다른 이상 소견이 없었다. 2021년 1월경 상기 증상이 심화되었으나 별무치 후 가료하던 중 2021년 3월 타 병원 영상의학과에 내원하여 촬영한 뇌 자기공명영상검사에서 이상 소견은 발견되지 않았다. 이에 대한 한의학적 치료를 위하여 2021년 3월 10일 동국대학교 분당한방병원 한방재활의학과에 입원하였다.

입원 시 경추부의 움직임과 자세 변화로 현훈이 유발되며 수 분 혹은 수 시간 지속되었고, 목의 통증과 가동범위의 제한이 동반되었으나 주로 호소하는 증상이 불균형감, 불안정한 감각으로 경추성 현훈의 특징적인 증

상을 보였다. 타 병원에서 2021년 3월 11일 시행한 경추부 자기공명영상검사(Fig. 3A)에서 나타난 경추 4/5번간 중심성 디스크 탈출로 인한 경미한 중심관 협착과 경추 5/6번간 중심성 디스크 탈출 그리고 경추 6/7번간 좌중심성 디스크 탈출 소견을 보였다. 또한 본원 입원 시 진행한 이학적 검사에서 Spurling test 결과 양성 소견을 보여 경추부 병변을 확인하였고, 디스-홀과이크 검사, 두부충동 검사 결과 이상이 없어 말초성 전정현훈을 배제하였으며 롬베르그(Romberg) 검사에서 음성 소견을 보여 중추성 현훈을 배제하였다. 이러한 점들을 고려하여 경추성 현훈으로 진단하였다(Fig. 1, Table I).

입원 당시 후경부에서 양측 상부 승모근으로 이어지는 통증 및 좌측 외측 상지부터 수지부로 찌릿하고 남의 살 같은 얼얼한 느낌의 방사통을 호소하였다. 좌위나 입위를 30분 이상 유지 시 목직한 양상의 경추부 통증이 있었고, 경추부 range of motion 평가 시 굴곡과 측굴 그리고 회전 동작에서 가동범위 제한 및 통증 증가 양상을 보였다. 또한 좌위에서 입위, 와위에서 좌위 등

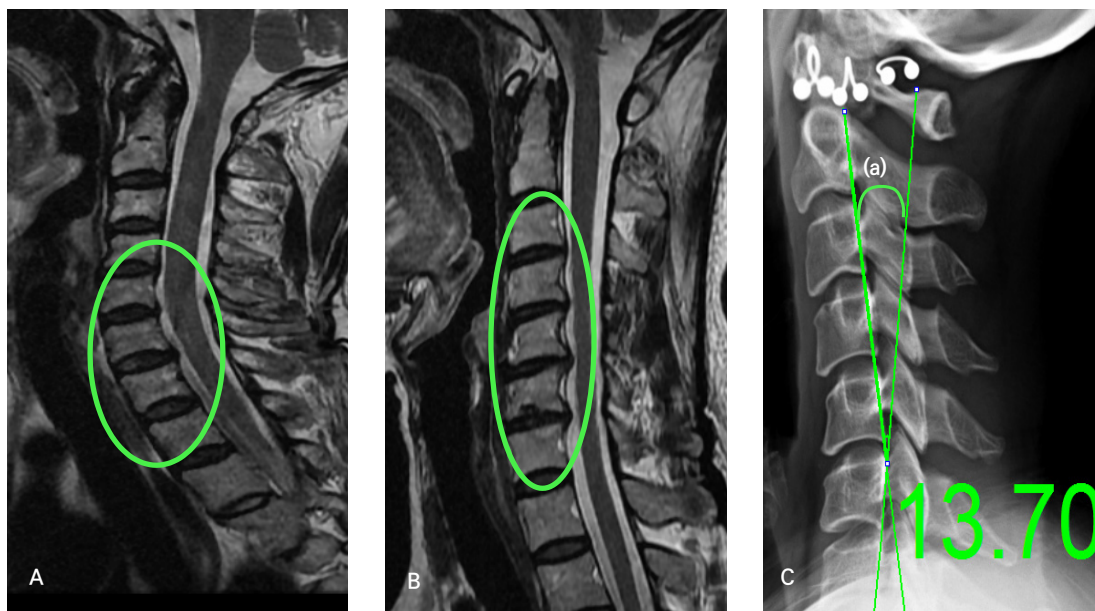


Fig. 3. Cervical spine MRI. (A) Case 1. Cervical spine MRI T2-weighted sagittal image: reduced disc intensity visible from C4/5 through C6/7 levels. Posterior disc extrusion, resulting in mild central canal stenosis, noted from C4/5 through C6/7. (B) Case 2. Cervical spine MRI T2-weighted sagittal image: reduced disc intensity visible from C3/4 through C6/7 levels. Posterior disc extrusion, resulting in mild central and right/left foraminal stenosis, noted at C3/4 through C6/7. (C) Case 3. Lateral projection of a cervical spine radiograph. The lines indicate the posterior tangent measurement technique for cervical lordosis. Tangent lines at the posterior vertebral body margins of C2 and C7. The value (a) is in the angle formed by the intersection of the lines²⁰. A clinically normal range for cervical lordosis is 31° to 40°, whereas a range for hypolordotic cervical curves is <21°²¹. MRI: magnetic resonance imaging.

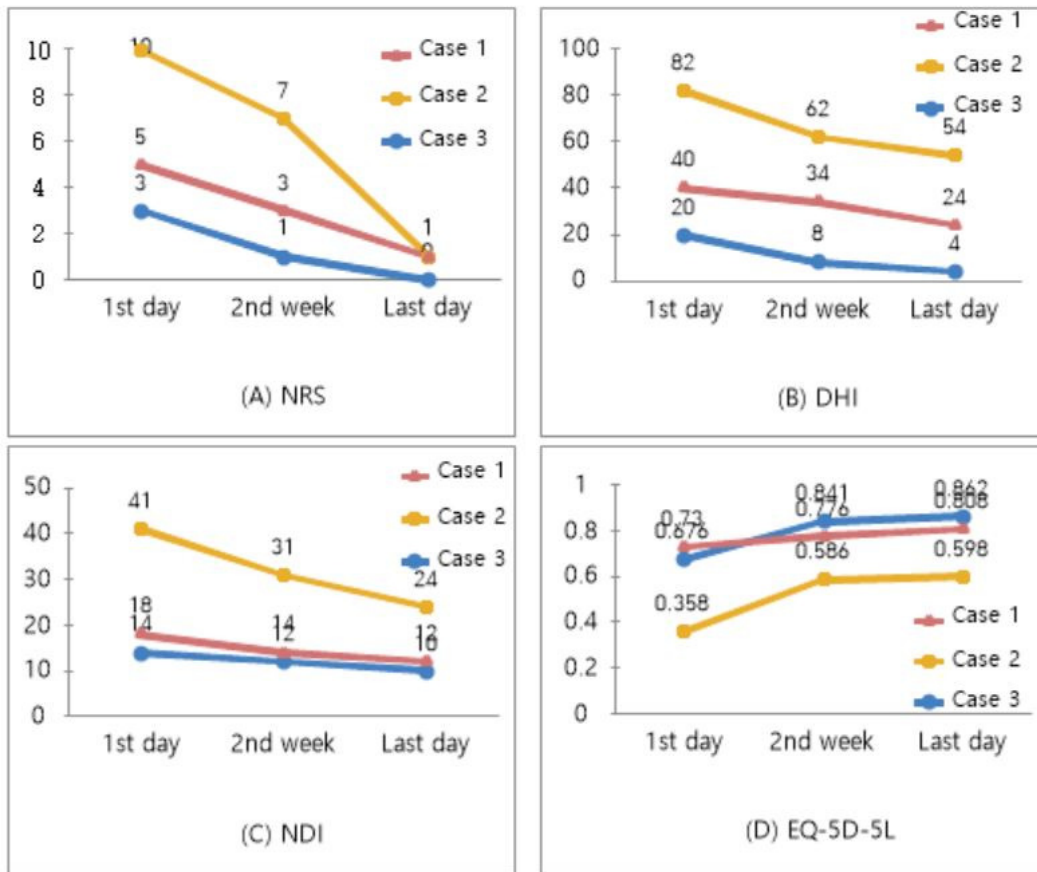


Fig. 4. Changes of (A) NRS, (B) DHI, (C) NDI and (D) EQ-5D-5L scores in cervical vertigo patients were assessed at the 1st day, the 2nd week and the last day of the intervention. NRS: numeric rating scale, DHI: dizziness handicap inventory, NDI: neck disability index, EQ-5D-5L: 5-level EuroQol-five dimensions questionnaire.

의 체위 변경 시 어지러움이 심화되었으나 앙와위 시 경감되었고, 입원 시 환자가 호소하는 어지럼증은 NRS는 5점, DHI는 40점, NDI는 18점으로 경추부 기능의 ‘중등도 장애’로 평가되었으며 EQ-5D-5L은 0.73점이었다.

2주간 치료 후 환자의 어지러움 NRS는 3점, DHI는 34점으로 경감되었고, NDI는 14점으로 경추부의 기능이 ‘경미한 장애’ 정도로 호전되었으며, EQ-5D-5L은 0.776으로 호전을 보였다.

치료 3주 차 퇴원 시 환자의 어지러움 NRS는 1점, DHI는 24점으로 경감되었고, NDI는 12점으로 소폭 완화됐으나 경추부의 기능은 ‘경미한 장애’ 정도로 유지되었으며, EQ-5D-5L은 0.808점으로 삶의 질 호전도 또한 유지되었다(Fig. 4).

2. 증례 2

56세 여자 환자로 이상지질혈증의 과거력이 있으며, 2020년 10월 두통 및 이명이 발생하여 타 병원 이비인후과를 방문하여 전정기능 평가를 시행하였으나 별다른 이상 소견 없어 가료하던 중 2021년 1월경 기상 시 경추부와 양 손이 저리고 뻣뻣한 증상이 발생하였다. 타 병원 정형외과에 내원하여 경추부 단순방사선촬영 결과 퇴행성 척추증으로 진단받은 후 물리치료, 도수치료 및 약물 치료를 받고 증상이 소폭 완화되었다. 2021년 3월 29일 교통사고로 인한 편타성 손상 후 어지럼증이 발생하고 경추부 통증이 심화되어 동국대학교 분당한방병원 한방재활의학과 외래에 내원하였다.

환자는 경추부의 모든 동작에서 등까지 당기는 통증과 가동범위 제한이 있었고, 목을 움직이거나 자세를

변화시킬 때 어지럼증이 심화되는 경추성 현훈의 특징적인 소견을 보였다. 2021년 4월 15일 시행한 경추부 자기공명영상 검사(Fig. 3B)에서 나타난 경추 3/4번간, 4/5번간, 5/6번간 변연부 골극과 경미한 중심관 및 우측 추간공 협착 그리고 경추 6/7번간 중등도의 우측/경미한 좌측 추간공 협착 소견으로 경추부 병변을 확인하였다. 경추부 통증 및 어지럼증이 지속되어 2021년 4월 25일 타 병원 이비인후과에서 시행한 전정기능 평가 및 디스-홀파이크 검사, 두부충동 검사 등의 이학적 검사 결과 이상이 없었으므로 말초기능 문제를 배제하였다. 교통사고 당시 편타성 손상 외에 두부에 별다른 외상은 없었고 의식소실 또한 없었으며 롬베르그 검사 결과 음성 소견을 보여 중추성 현훈 역시 배제하고, 이러한 점들을 고려하여 경추성 현훈으로 진단하였다(Fig. 1, Table I).

내원 당시 환자는 후경부부터 우측 견갑 내외측연까지 이어지듯 걸리는 듯한 통증 및 양측 상완 팔꿈치까지 저린 증상을 호소하였으며 어지러움 NRS는 10점, DHI는 82점, NDI는 41점으로 경추부 기능의 ‘완전한 장애’, EQ-5D-5L은 0.358점으로 평가되었다.

2주간 치료 후 환자의 어지러움 NRS는 7점, DHI는 62점으로 경감되었고, NDI는 31점으로 경추부의 기능이 ‘심한 장애’ 정도로 호전되었으며, EQ-5D-5L은 0.586점으로 삶의 질 호전을 보였다.

5주간 치료 후 마지막 날 환자의 어지러움 NRS는 1점, DHI는 54점으로 경감되었고, NDI는 24점으로 경추부의 기능이 ‘중등도 장애’ 정도로 유지되었으며, 삶의 질 평가인 EQ-5D-5L은 0.598점으로 호전되었다(Fig. 4).

3. 증례 3

33세 여자 환자로 요추 추간판탈출증의 과거력을 지니고 지내던 중 2020년 10월 19일 버스 운전석 칸막이 뒤편에서 있다가 버스 급정거로 경추부 측면으로 심하게 꺾인 이후 경추부 통증 및 두통, 어지럼증과 함께 메스꺼움 발생하였으나 별다른 처치를 받지 않고 자택 가료하였다. 다시 증상이 심화되어 2020년 10월 20일 동국대학교 분당한방병원 한방재활의학과 외래로 내원하여 2020년 10월 31일까지 치료받은 후 후경부부터 상부 승모근 부위 목직한 통증과 어지럼증 및 두통이 호전되었다. 별무처치 후 가료하던 중 2021년 3월 15일

장시간에 걸친 자가 경추부 스트레칭 후 어지럼증 및 경추부 통증이 심화되어 동국대학교 분당한방병원 한방재활의학과 외래로 다시 내원하였다.

환자는 머리 위치 변경 시 발생하는 어지럼증과 경추부 굴곡, 신전 및 회전 시 통증과 가동범위의 제한 등 전형적인 경추성 현훈의 특징을 보였다. 2020년 10월 20일 시행한 경추부 단순방사선검사(Fig. 3C)에서 나타난 경추부 전만 소실 및 염좌 소견을 비롯해 Spurling 검사 시 양성 소견으로 경추부 병변을 확인하였다^{20,21}. 경추부 통증 및 어지럼증 지속되어 2021년 3월 26일 방문한 타 병원 이비인후과에서 시행한 내시경 외이도 및 고막 검사, 청력 검사 그리고 두부충동 검사와 디스-홀파이크 검사 등의 전정신경계 기능 검사에서 별다른 이상소견이 없었으므로 말초성 어지럼증을 배제하였고, 롬베르그 검사 결과 음성으로 중추성 현훈을 배제하였다. 이상을 고려하여 경추성 현훈으로 진단하였다(Fig. 1, Table I).

내원 당시 환자는 심화된 어지럼증과 경추부 굴곡 및 신전 시 경추 3번 높이부터 흉추 3번 높이까지 이어지는 듯한 빠근한 통증을 보였고, 측굴 및 회전 시 대측 경추부로 견인감을 호소하였다. 어지러움에 대한 NRS는 3점, DHI는 20점, NDI는 14점으로 경추부 기능은 ‘경미한 장애’, EQ-5D-5L은 0.676점으로 평가되었다.

2주간 치료 후 환자의 어지러움 NRS는 1점, DHI는 8점으로 대폭 경감되었고, NDI는 12점으로 소폭 경감되었으나 경추부 기능은 ‘경미한 장애’ 정도로 유지되었으며, 삶의 질 평가인 EQ-5D-5L은 0.841점으로 유의한 호전을 보였다.

4주간 치료 후 마지막 날 환자의 어지러움 NRS는 0점, DHI는 4점으로 경감되었고, NDI는 10점으로 소폭 경감되었으나 경추부의 기능은 ‘경미한 장애’ 정도로 유지되었으며, 삶의 질 평가인 EQ-5D-5L은 0.862점으로 호전되었다(Fig. 4).

고찰»»»»»

목을 움직일 때에 생기는 비전정 현훈은 우선적으로 경추부 원인을 의심할 수 있으며, 경추의 급, 만성 장애를 겪는 환자는 종종 어지러움과 두통, 시야장애 등의

증상을 동반하는 것으로 알려져 있다²²⁾. 경추부 관절증이나 추간관 탈출이 경추 1번부터 경추 3번까지 높이의 상위 경추에서 발생할 경우 고유감각계를 담당하는 관절수용기 뿐만 아니라 척추뇌저동맥의 혈류에도 영향을 미친다. 이와 같이 목의 외상이나 만성 통증과 밀접하게 관련되어 발생하는 어지러움에 대하여 다른 의학적 원인이 모두 배제된 경우를 경추성 현훈이라고 한다²³⁾. 어지러움 및 평형장애와 경추부 통증 사이의 연관관계, 경추부 질환 과거력 등을 확인하면서 전정기능 검사를 통해 전정기능 이상을 배제한 후 진단할 수 있다⁷⁾.

한의학에서 경추성 현훈은 眩暈의 범주에 속하며, 眩은 目眩과 眼花의 뜻으로 눈앞이 캄캄하거나 사물이 흐리게 보이고, 때때로 눈앞에 불이 번쩍이는 것을 의미하고, 暈은 頭暈과 頭旋의 의미로 자신이나 주위의 사물이 도는 것 같아 가만히 서 있을 수 없는 것을 의미한다³⁾. 戰國時代 <內經>에서는 虛證과 實證이 모두 眩暈을 유발할 수 있다고 보았다³⁾. 實證으로 인한 眩暈은 “諸風掉眩皆屬於肝”이라고 하여 肝風上攻이 원인이 된다고 하였고, 虛證으로 인한 眩暈은 ‘上虛則眩’, ‘髓海不足, 則腦轉耳鳴, 脛酸眩冒’ 등으로 설명하였다³⁾. 또한 병인병리에 따라 肝陽上亢, 濕痰中阻, 氣血兩虛, 腎精不足으로 분류하였고, 그 외에도 情志所傷, 飲食所傷, 勞倦過度, 失血, 病後不注意, 汗吐下太過 등으로도 발생할 수 있다고 보았다³⁾. 현훈의 치료원칙은 補虛瀉實과 陰陽을 調整하는 것이고, 이를 근거로 침구 치료와 牛黃清心元, 半夏白朮天麻湯, 五苓散 등의 한약 치료를 활용할 수 있다³⁾. 그러나 한방 복합치료¹⁰⁾ 외에는 선행연구의 보고가 적다³⁾. 현재까지 보고된 연구에서는 경추성 현훈은 일시적이지 않고 종종 수년간 지속되어 생리학적, 심리학적 문제를 유발하여 전반적인 삶의 질을 위협할 수 있다고 하였으나, 현재까지 뚜렷한 치료방법은 제시되지 않았다⁹⁾.

본 증례에서 보고한 환자들은 모두 어지럼증과 함께 주로 불균형감, 불안정감, 경추부 통증 및 운동범위의 제한 등의 증상을 호소하였고, 영상 검사를 통해 경추부 병변을 확인하였다. 이학적 검사와 타 병원 이비인후과 방문 후 진행된 전정기능 검사를 통해 중추성 문제 및 전정기능 이상을 배제하였고, 이러한 점들을 고려하여 경추성 현훈으로 진단하였다(Fig. 1, Table I)⁵⁾.

치료 결과는 본 연구의 중재(intervention)에 대한 반응도를 보다 객관적으로 확인하기 위해 임상적 극소중요차

이(minimally clinically important difference, MCID)²⁴⁾를 이용하였다.

증례 1의 경우 주 6회 입원 치료 이후 NRS의 MCID는 1.5~2.5점²⁵⁾으로 NRS가 5점에서 1점으로 총 4점 감소하였고, 증상에서도 경추부 움직임에 따른 경추부 통증, 현훈이 호전을 보였다. DHI의 MCID는 11점²⁶⁾으로 DHI는 40점 ‘중등증’에서 24점 ‘경증’으로 총 16점 감소하였고, 그에 따라 어지럼증 및 불균형감이 호전되었다. NDI의 MCID는 3.5~7.5점^{27,28)}으로 NDI는 18점 ‘중등도 장애’에서 12점 ‘경미한 장애’로 총 6점 감소하였고, 경추부 운동범위도 정상으로 회복되는 호전을 보였다. EQ-5D-5L의 MCID는 0.10점²⁹⁾으로 EQ-5D-5L은 0.73점에서 0.808점으로 0.078점 호전되어 삶의 질이 향상되었음을 확인하였다(Fig. 4, Table II).

증례 2의 경우 주 3회 외래 치료 이후 NRS가 10점에서 1점으로 총 9점 감소하였고, 증상에서도 경추부 움직임에 따른 경추부 및 등 통증, 현훈이 호전을 보였다. DHI는 82점 ‘중증’에서 54점으로 총 28점 감소하였으나 어지러움 단계는 ‘중증’으로 유지되었으며 위를 쳐다보면 어지러움이 심해지는 증상이 유지되었다. NDI는 41점 ‘완전한 장애’에서 24점 ‘중등도 장애’로 총 17점 감소하였고, 경추부 기능에서 대부분의 일상생활이

Table II. Changes of NRS, DHI, NDI and EQ-5D-5L Scores in Cervical Vertigo Patients Were Assessed at the 1st Day, the 2nd Week and the Last Day of the Intervention

Variables	NRS	DHI	NDI	EQ-5D-5L
Case 1				
1st day	5	40	18	0.730
2nd week	3	34	14	0.776
Last day	1	24	12	0.808
Case 2				
1st day	10	82	41	0.358
2nd week	7	62	31	0.586
Last day	1	54	24	0.598
Case 3				
1st day	3	20	14	0.676
2nd week	1	8	12	0.841
Last day	0	4	10	0.862

NRS: numeric rating scale, DHI: dizziness handicap inventory, NDI: neck disability index, EQ-5D-5L: 5-level EuroQol-five dimensions questionnaire.

가능한 정도의 호전을 보였다. EQ-5D-5L는 0.358점에서 0.598점으로 총 0.24점 호전되어 삶의 질이 향상되었음을 확인하였다(Fig. 4, Table II).

증례 3의 경우 주 3회 외래 치료 이후 NRS가 3점에서 0점으로 총 3점 감소하였고, 증상에서도 경추부 움직임에 따른 대측 경추부 전인감 및 현훈이 호전을 보였고, DHI는 20점 ‘경증’에서 4점으로 총 16점 감소하여 어지럼증으로 인한 불편감을 느끼지 못하는 수준으로 호전되었다. NDI는 14점 ‘경미한 장애’에서 10점으로 총 4점 감소하여 독서 등 여가활동을 원하는 만큼 할 수 있게 되었지만 경추부 기능 단계는 ‘경미한 장애’로 유지되었다. EQ-5D-5L는 0.676점에서 0.862점으로 총 0.186점 호전되어 삶의 질이 향상되었음을 확인하였다(Fig. 4, Table II).

경추성 현훈에 있어 침 치료는 혈관 확장을 통해 혈관 저항을 감소시켜 혈류를 증가시키므로 뇌혈류의 미세순환 및 산소공급 개선 작용을 한다는 선행연구가 있으며³⁰⁾, 통증전달경로에 서는 상승성 촉진 경로(N-methyl-D-aspartate receptors [NMDARs], substance P, interleukin-1)와 하강성 통증 억제 경로(endogenous opioids [EO], serotonin, norepinephrine) 과정 모두에 작용한다는 연구가 보고된 바 있다³¹⁾. 따라서 본 증례 환자들의 어지러움과 경추부 통증 완화 역시 침 치료를 통한 뇌혈류 순환 개선 및 NMDARs, EO 등과 같은 척수 수준에서의 통증전달경로에 작용한 효과로 인한 것으로 생각된다.

LIPUS는 초음파 에너지를 통하여 기계적 진동 작용 및 심부 투열 작용을 통해 국소 혈관을 확장시키고 혈류를 확대하며 신진대사를 촉진해주는 치료법이다³²⁾. 통증을 경감시키는 효과와 더불어 근방추의 신장수용기와 힘줄의 골지건기관을 자극하여 근이완³³⁾ 뿐만 아니라 관절가동범위를 증가시키고³⁴⁾, 부종을 감소시키는 효과가 뛰어나다고 알려져 있다³⁵⁾. 또한 상부승모근의 통증에 미치는 영향³⁶⁾ 등이 진행된 바 있으며 신경계의 통증에도 효과가 있는 것으로 알려져 있어 대상포진 통증, 신경통 그리고 교감신경기능 장애 등의 치료에 사용된다³⁷⁾. 따라서 LIPUS 치료를 통해 신장수용기와 골지건기관을 자극하여 본 증례의 환자들의 경추부 통증 완화와 함께 경추부 운동범위를 개선하였을 뿐만 아니라 과활성된 교감신경을 억제함으로써 DHI¹⁵⁾의 감정적 영역과 EQ-5D-5L¹⁶⁾의 불안, 우울 항목에서의 호전을

보인 것으로 생각된다.

TENS에서는 흉추 1번과 흉추 4번 사이 높이의 척수 신경근의 감각신경이 지배하는 피절(dermatome) 또는 신경근이 지배하는 척수분절(spinal cord segment)을 치료점으로 선택하였다³⁸⁾. 기계적 자극을 굵은 직경의 A-알파, 베타 구심성 섬유 수용기에 가하여 통증 관문을 활성화시켜³⁹⁾ 비침습적인 통증 조절이 이루어진 것으로 생각된다.

경추성 현훈에 대한 기존 한의학적 증례보고에는 근막동통증후군 등과 관련된 통증부위인 두경부만을 치료점으로 하여 주로 침, 한약, 추나 치료 등을 이용하였다^{10,11)}. 현재까지 경추부 신경근 압박과 편타성 상해(whiplash injury) 등으로 미로의 손상 없이 교감신경기능장애(Barre-Lieou 증후군)를 경추성 현훈의 또 다른 원인으로 보고 상부경추신경절 및 상부흉추부의 척추 옆신경절을 치료점으로 설정하여 TENS, LIPUS를 이용한 증례 또한 보고된 바 없다. 따라서 본 증례에서는 기존 증례들과 같이 두경부의 통증 유발점 및 아시혈 뿐만 아니라 양측 상부경추신경절과 상부흉추부의 척추 옆신경절을 자극하기 위해 각각 신경해부생리학적으로 관련 있는 경추 1번부터 경추 4번까지 높이의 혈자리 및 흉추 1번부터 흉추 4번까지 높이의 배수혈을 취혈하였다. 침 치료와 TENS, LIPUS를 이용하여 통증수용체 뿐만 아니라 교감신경을 새로운 치료 목표점으로 포함하여 다각적으로 접근하는 치료를 시도하였다. 그 결과 본 증례에서는 3~5주간의 치료로 비교적 빠르게 증상이 호전되었다는 점에 의의가 있다. 경추성 현훈의 일반적인 예후는 업무 복귀까지 20주 이상의 기간이 소요되고⁷⁾, Calm 등⁴⁰⁾, Karlberg 등⁴¹⁾의 증례연구에서 물리 치료를 시행하였을 때는 13주에서 20주 이상의 치료 경과를 보였으며, Li와 Peng⁵⁾의 randomized controlled trial 연구에서 수기치료를 시행하였을 때는 6주에서 13주 이상의 치료 경과를 보였다.

하지만 본 증례는 여러 부위의 혈위를 취하여 복합 치료를 시행하였으므로 경추부 침 치료만의 효과로 명확하게 구분하기 어렵다는 점, 환자마다 치료 기간과 빈도가 달랐던 점에서 한계가 있다. 현재 경추성 현훈 치료의 증례는 전침, 추나 치료 등 점차 늘어나고 있지만 보다 자세한 진단과 다양한 원인에 대한 적극적인 한의학적인 연구는 부족한 상황이다. 따라서 추후 다수를

대상으로 한 증례보고와 치료 효과 비교를 위한 임상대조 연구 그리고 자율신경계 치료 효과에 대한 객관적 평가지표를 활용하는 잘 설계된 임상연구 등이 필요할 것으로 생각한다.

결론»»»»»

경추성 현훈을 호소하는 3명의 환자에게 경추부와 상부흉추부의 압통점 및 자율신경 주행과 관련된 혈위에 침 치료와 경피신경전기자극 치료 및 저장도 펄스형 초음파 치료를 시행한 결과 3~5주의 치료기간에 NRS, DHI, EQ-5D-5L, NDI의 지표 모두 개선되었음을 확인하였다.

교감신경절 중 경추 1번에서 경추 4번 높이의 양측 상부경추신경절과 흉추 1번에서 흉추 4번 높이의 척추 옆신경절을 자극하기 위해 신경해부생리학적으로 관련 있는 혈자리들을 취혈하여 치료를 시행하였다. 이는 아시혈 및 경추부 통증유발점에 국한된 침 치료를 시행한 선행연구와 달리 경추부 문제와 연관된 혈행 문제와 고유수용성 감각 및 자율신경계 교란에 대한 다각적인 접근을 시도하여 보다 효과적인 치료 방안을 제시했다는 점에서 의의를 갖는다고 생각한다.

References»»»»»

1. Korean Oriental Medical Ophthalmology & Otolaryngology Compilation Committee. Korean oriental medical ophthalmology & otolaryngology & dermatology textbook. 1st ed. Seoul:Globooks. 2019:33-4.
2. Department of Simgye Internal Medicine in National University of Korean Medicine. Cardiology, neurology of Korean medicine. 4th ed. Seoul:Gunja Publisher. 2010:388.
3. Association of Korean Professors for Cardiovascular and Neurological Medicine. The Universities of Department of Cardiovascular and Neurological Medicine in Korean Medicine. 1st ed. Seoul:Woori Medical Publishing Co. 2016:219-25.
4. Xie R, You J, Liu L, Huang C, Liang Y. Acupotomy therapy for cervical vertigo. *Medicine (Baltimore)*. 2020;99(29):e20662.

5. Li Y, Peng B. Pathogenesis, diagnosis, and treatment of cervical vertigo. *Pain Physician*. 2015;18(4):e583-95.
6. Ryan GM, Cope S. Cervical vertigo. *Lancet*. 1955;269:1355-8.
7. Wrisley DM, Sparto PJ, Whitney SL, Furman JM. Cervicogenic dizziness: a review of diagnosis and treatment. *J Orthop Sports Phys Ther*. 2000;30(12):755-66.
8. Stevens KN, Lang IA, Guralnik JM, Melzer D. Epidemiology of balance and dizziness in a national population: findings from the English longitudinal study of ageing. *Age Ageing*. 2008;37(3):300-5.
9. Yardley L, Owen N, Nazareth I, Luxon L. Prevalence and presentation of dizziness in a general practice community sample of working age people. *Br J Gen Pract*. 1998;48(429):1131-5.
10. Hwang DG, Kim EJ, Choi KH, Heo SJ, Youn DW. A case report on a patient with cervical vertigo who improved with a combination of Korean medicine treatments. *The Journal of Korean Oriental Internal Medicine*. 2017;38(3):392-400.
11. Ahn JL, Lee IS. Treatment of cervicogenic vertigo by general coordinative manipulation: cases report. *Journal of Oriental Rehabilitation Medicine*. 2011;11(1):281-7.
12. Shin SH, Min KI, Kim EB, Ha WB, Ko YS. Chuna manual therapy alone for cervicogenic dizziness: a systematic review. *J Korean Med Rehabil*. 2019;29(1):1-6.
13. Park NR, Choi MS, Yang DH, Wu CH, Ahn HD. Chuna manual therapy for cervicogenic dizziness: a systematic review. *The Journal of Korea CHUNA Manual Medicine for Spine & Nerves*. 2018;13(2):11-21.
14. Shim SY, Park HJ, Lee JM, Lee HS. An overview of pain measurements. *The Korean Journal of Meridian & Acupoint*. 2007;24(2):77-97.
15. Han GC, Lee EJ, Lee JH, Park SN, Lee HY, Jeon EJ. The study of standardization for a Korean adaptation of self-report measures of dizziness. *J Korean Balance Society*. 2004;3(2):307-25.
16. Kim SH, Ahn J, Ock M, Shin S, Park J, Luo N, Jo MW. The EQ-5D-5L valuation study in Korea. *Qual Life Res*. 2016;25(7):1845-52.
17. Kind P. The EuroQol instrument: an index of health-related quality of life. In: Spilker B, ed. *Quality of life and pharmacoeconomics in clinical trials*. Philadelphia, PA:Lippincott-Raven Publishers. 1996:191-201.
18. Vernon H, Mior S. The neck disability index: a study of reliability and validity. *J Manipulative Physiol Ther*. 1991;14:409-15.
19. Brandt T, Bronstein AM. Cervical vertigo. *J Neurol Neurosurg Psychiatry*. 2001;71(1):8-12.
20. Grob D, Frauenfelder H, Mannion AF. The association between cervical spine curvature and neck pain. *Eur*

- Spine J. 2007;16:669-78.
21. McAviney J, Schulz D, Bock R, Harrison DE, Holland B. Determining the relationship between cervical lordosis and neck complaints. *J Manipulative Physiol Ther.* 2005;28(3):187-93.
 22. Treleaven J. Dizziness, unsteadiness, visual disturbances, and sensorimotor control in traumatic neck pain. *Journal of Orthopaedic & Sports Physical Therapy.* 2017;47(7):492-502.
 23. Devaraja K. Approach to cervicogenic dizziness: a comprehensive review of its aetiopathology and management. *European Archives of Oto-Rhino-Laryngology.* 2018; 275(10):2421-33.
 24. Deyo RA, Centor RM. Assessing the responsiveness of functional scales to clinical change: an analogy to diagnostic test performance. *Journal of Chronic Diseases.* 1986;39:897-906.
 25. Kovacs FM, Abaira V, Royuela A, Corcoll J, Alegre L, Tomas M, Mir MA, Cano A, Muriel A, Javier Z, Gil MT, Gestoso M, Mufraggi N. Minimum detectable and minimal clinically important changes for pain in patients with nonspecific neck pain. *BMC Musculoskeletal Disorders.* 2008;9:43.
 26. Tamber AL, Wilhelmsen KT, Strand LI. Measurement properties of the dizziness handicap inventory by cross-sectional and longitudinal designs. *Health Qual Life Outcomes.* 2009;7:1-16.
 27. Pool JJ, Ostelo RW, Hoving JL, Bouter LM, de Vet HC. Minimal clinically important change of the neck disability index and the numerical rating scale for patients with neck pain. *Spine.* 2007;32:3047-51.
 28. Young BA, Walker MJ, Strunce JB, Boyles RE, Whitman JM, Childs JD. Responsiveness of the neck disability index in patients with mechanical neck disorders. *The Spine Journal.* 2009;9:802-8.
 29. Chen P, Lin KC, Liang RJ, Wu CY, Chen CL, Chang KC. Validity, responsiveness, and minimal clinically important difference of EQ-5D-5L in stroke patients undergoing rehabilitation. *Qual Life Res.* 2016;25(6):1585-96.
 30. Ai-ping W. Research progress of acupuncture in treating cervical vertigo. *Journal of Acupuncture and Tuina Science.* 2004;2(1):57-60.
 31. Li S, Shen T, Liang Y, Zhang Y, Bai B. Effects of miniscalpel-needle release on chronic neck pain: a retrospective analysis with 12-month follow-up. *PLoS One.* 2015;10(8):e0137033.
 32. The Society of Korean Rehabilitation Medicine. *Korean rehabilitation medicine.* 4th ed. Seoul:Koonja. 2015:383-5.
 33. Kim JW, Hyun SW, Seo HK. A comparison of myofascial release and ultrasound in patients with myofascial pain syndrome on neck. *Korean J Orthop Manu Ther.* 2009;15(2):15-24.
 34. Stevenson JH, Pang CY, Lindsay WK, Zuker RM. Functional, mechanical, and biochemical assessment of ultrasound therapy on tendon healing in the chicken toe. *Plast Reconstr Surg.* 1986;77(6):965-72.
 35. Falconer J, Hayes KW, Chang RW. Therapeutic ultrasound in the treatment of musculoskeletal conditions. *Arthritis Care Res.* 1990;3(2):85-91.
 36. Lee JO, Choi JD, Jung NS, Choi KH. The effect of low intensity ultrasound on pain relief of upper trapezius. *KAUTPT.* 2002;9(2):97-105.
 37. van der W, van der H, van den B, Gerben ter R. Ultrasound therapy for musculoskeletal disorders: a systematic review. *Pain.* 1999;81:257-71.
 38. Kwon DH, Ko JE, Kang JW, Lee SH. A case report of transcutaneous electrical nerve stimulation (TENS) on S2 nerve dermatome for the patient complaining urinary frequency after spinal cord injury. *The Association of the Spine and Joint Korean Medicine.* 2019;16(1):137-47.
 39. Melzack R, Wall PD. Pain mechanism a new theory. *Science.* 1965;150(699):971-9.
 40. Galm R, Rittmeister M, Schmitt E. Vertigo in patients with cervical spine dysfunction. *Eur Spine J.* 1998;7(1):55-8.
 41. Karlberg M, Magnusson M, Malmstrom EM, Melander A, Moritz U. Postural and symptomatic improvement after physiotherapy in patients with dizziness of suspected cervical origin. *Arch Phys Med Rehabil.* 1996; 77:874-82.