

형방지황탕가미방으로 호전된 코로나-19 후유증 소양인 환자 치험 1례

문원경¹ · 권미혜² · 장하림² · 이의주^{3,*}

¹경희대학교 일반대학원 임상한의학과 사상체질의학전공 대학원생,

²경희대학교 한방병원 사상체질과 전문수련의, ³경희대학교 한방병원 사상체질과 교수

Abstract

A Case Study of Soyang Patient with Post COVID-19 Syndrome Treated with Hyeongbangjihwang-tanggambang

Won Kyoung Moon¹ · Mi Hye Kwon² · Halim Jang² · Eui Ju Lee^{3,*}

¹Dept. of Sasang Constitutional Medicine, College of Korean Medicine, Kyung Hee Univ

²Dept. of Sasang Constitutional Medicine, Kyung Hee Univ. Korean Medicine Hospital

³Dept. of Sasang Constitutional Medicine, Kyung Hee Univ. Korean Medicine Hospital

Objectives

This study was aimed to report a significant improvement of patient with post COVID-19 syndrome, diagnosed as 'Soyang type lesser yang wind damage patterns' based on Sasang Constitutional Medicine.

Methods

The patient was diagnosed as Soyang type and had treatment with Sasang Constitutional Medicine three times everyday from June 13th to July 16th. Clinical improvement was evaluated with the degree of dizziness, migraine, palpitation and nausea caused by COVID-19.

Results

The symptoms of dizziness, migraine, palpitation, nausea caused by COVID-19 were improved after treated with Hyeongbangjihwang-tanggambang.

Conclusions

After the treatment with Hyeongbangjihwang-tanggambang, the symptoms of dizziness, migraine, palpitation, nausea caused by COVID-19 were disappeared. This suggests that Hyeongbangjihwang-tanggambang is effective in recovering post COVID-19 syndrome for patient who diagnosed as 'Soyang type lesser yang wind damage patterns' based on Sasang Constitutional Medicine.

Key Words : Sasang Constitutional Medicine, Hyeongbangjihwang-tanggambang, Post Covid-19 Syndrome, Case report

Received 31, October 2022 Revised 31, October 2022 Accepted 09, November 2022

Corresponding author Eui Ju Lee

Dept. of Sasang Constitutional Medicine, Kyung Hee University Korean Medicine Hospital, 23, Kyungheedaero, Dongdaemun-gu, Seoul 02447, Republic of Korea.

TEL: +82-2-958-9233, Fax: +82-2-958-9233, E-mail: sasangin@daum.net

© The Society of Sasang Constitutional Medicine. All rights reserved. This is an open access article distributed under the terms of the Creative Commons attribution Non-commercial License (<http://creativecommons.org/licenses/by-nc/3.0/>)

I. 緒論

코로나바이러스감염증-19는 2019년 12월 중국 우한에서 처음 발생해 이후 전 세계로 확산된 새로운 유형의 코로나바이러스(SARS-CoV-2)에 의한 호흡기 감염질환이다. 코로나-19는 일반적으로 증상이 시작되고 4주 이후에는 복제 가능한 코로나 바이러스가 분리되지 않기 때문에, 증상이 시작된 후 4주 이상 지속되는 증상 및 합병증은 코로나 후유증으로 정의할 수 있다. 이러한 코로나 후유증의 원인으로는 염증성 사이토카인 생성을 통한 강력한 선천성 면역반응, 바이러스에 의해 유도된 혈액응고 촉진, 바이러스로 인한 세포 손상 등이 보고되어 있다¹.

세계 각국에서 코로나-19 치료 후에도 여러 후유증으로 불편감을 겪는 사례들이 많이 보고되고 있다. 미국의 한 연구에 의하면², 488명의 환자 중 32.6%의 환자가 코로나-19 치료 이후에도 지속적인 증상을 보고했으며, 호흡곤란, 기침, 미각 및 후각 상실 등의 증상을 후유증으로 호소했다. 또한, 이탈리아의 한 연구에 의하면³, 코로나-19 회복된 환자 143명 중 87.4%가 첫 증상이 나타난 후 증상이 지속되었으며, 피로, 호흡곤란, 관절통, 흉통 순으로 후유증을 호소하였고 보고하였다. 코로나-19가 처음 발생한 중국 우한에서 코호트 연구를 시행한 결과 퇴원 환자 1,733명 중 76%의 환자들이 반년이 지나고도 한개 이상의 증상이 남아있는 것으로 보고되었고, 피로감과 근력저하(63%), 수면장애(26%) 등이 대표적인 증상이었으며, 정신적인 면에서는 정신적인 고통(27%), 불안증 및 우울증(23%) 등을 호소하였다⁴.

지금까지 코로나-19 환자의 후유증 치료에 대한 국내 한의학적 연구는 코로나-19 표준진료지침(CPG)이 있고⁵, 코로나-19환자의 후유증 한약치료에 대한 고찰연구⁶, 코로나 후유증 환자에 대한 한방호흡재활 치료 치험례⁷, 코로나-19 무증상 감염 환자의 한약치료 방안에 대한 고찰⁸ 등이 있으며, 코로나-19 환자의 후유증 치료에 대한 사상의학적으로 치료한 증례는 코로나-19 후유증을 호소하는 태음인 환자에 대한 치

험례⁹ 하나로 증례보고가 부족한 실정이다. 이에 저자는 코로나-19 후유증으로 어지럼증, 편두통, 두근거림, 오심 등을 호소하는 환자를 소양인 비수한표한병 망음병(少揚人 脾受寒表寒病 亡陰病)으로 진단하고 침, 뜸, 부항 치료와 함께 형방지황탕가미방을 복용시킨 결과 코로나 후유증으로 인한 제반증상들에 대해 유의미한 호전반응을 보여 본 증례를 보고하고자 한다.

II. 證例

2022년 5월 16일 코로나-19 감염 이후 코로나 후유증으로 유발된 어지럼증, 편두통, 두근거림, 오심을 호소하며, 경희대학교한방병원 사상체질과에서 2022년 6월 13일부터 2022년 7월 16일까지 입원 치료를 받은 65세의 여자 환자 1명을 대상으로 입원기간동안의 임상 경과를 관찰했다.

본 연구는 차트 검토를 기반으로 한 후향적 연구이므로 경희대학교한방병원 기관윤리심의위원회에서 심의 결과 서면동의 심의 면제 및 연구를 승인받았다. (승인번호 : KOMCIRB 2022-10-001-001)

1. 환자

김○○, 여성, 65세

2. 발병일

2022년 5월 16일(COVID-19 양성판정일)

3. 치료 기간

1) 입원 치료: 2022년 6월 13일 ~ 2022년 7월 16일
(총 34일)

4. 주소증

1) 어지럼증: 주변이 빙글빙글 도는 양상으로 1-2

시간 제외 NRS 4-5 정도로 하루종일 지속되며, 걸을 때 땅이 꺼지는 느낌이 들기도 하며, 두통, 오심, 난청 동반된다. 눈을 감으면 완화된다.

- 2) **편두통**: 어지러울 때 NRS 2-4의 통증이 지속되다가 몇 분 이내로 소실된다. 우측 전두부에서 시작하여 머리 전체가 깨질 듯한 느낌으로 이어지며, 수면 직전 두려움을 느낄 때 악화된다.
- 3) **두근거림**: 15분 동안 지속되고 이명을 동반한다. 수면 전 불을 끈 뒤, 혼자 있거나 조그만 공간에 들어갈 때 공포감과 함께 두근거리는 증상이 나타난다. 손으로 가슴을 누르면 두근거리는 증상이 완화된다.
- 4) **오심**: 어지러울 때 NRS 2 정도의 오심이 동반된다.
- 5) **배뇨 장애**:뇨의가 있으나 간헐적 도뇨로 시원한 소변 배출이 어렵고, 잔뇨감이 있다.

5. 현병력

상기환자 2019.12.14. 사별 이후 ○○대병원 정신건강의학과에서 우울증 및 불안증으로 진단받아 통원 치료 중에 있었으며, 2020.06. 어지럼증으로 동부○○병원에 입원 후 뇌 자기공명영상 촬영하였으나 별무 소견이었고, 두통 지속되어 2020.07. ○○대병원 신경외과 외래진료에서도 2020.06. 뇌 자기공명영상 영상 확인 후 별무 소견 들었다. 2021.06.22. ○○대병원 심장내과 외래에서 시행한 24시간 심전도 검사 상 심방조기수축, 심실조기수축 확인되어 경과 관찰하였으며, 두근거림으로 2021.07.31. 응급실 내원하여 발작성 심실상성 빈맥 진단되어 약물 복용 시작하였고, 본원 심장내과에서 2021.08.20. 전기생리검사, 전극도자절제술 시행 후 방실결절회귀성빈맥은 치료된바 있다. 이후 증상 없다가, 2022.05.16. 코로나-19 확진 이후 코로나 후유증으로 어지럼증, 편두통, 두근거림, 오심 등의 증상 발생되어 적극적인 한방치료 받고자

2022.6.13.-2022.7.16. 본원 사상체질과 입원 치료를 시행하였다.

6. 과거력

- 1) 고혈압 [11], 고지혈증 [11]
- 2) 발작성심실상성빈맥 [21.07.]

7. 가족력

특이사항 없음

8. 사회력

- 1) 직업: 주부
- 2) 음주력: 없음
- 3) 흡연력: 없음

9. 내원 시 검사소견

1) 2022년 6월 13일 14일 임상병리검사

일반 혈액 검사에서는 적혈구침강속도(Erythrocyte Sedimentation Rate, ESR)가 25 mm/hr로 증가되어 있고, 익일 공복 생화학검사에서 중성지방(Triglyceride)이 153 mg/dl로 증가, 고밀도 콜레스테롤(HDL-Cholesterol)이 30 mg/dl로 감소되어 있다. 그 외 모두 정상 소견이다.

2) 2022년 6월 13일 심전도 검사

정상 소견

3) 2022년 6월 13일 흉부 X선 검사

mild cardiomegaly

4) 2022년 6월 13일 복부 X선 검사

특이 소견 없음

5) 2022년 6월 17일 48시간 Holter monitoring 검사

- Basically normal sinus rhythm.
- Occasional PACs(Premature Atrial Contractions) (<1%)

10. 사상체질진단

1) 체형기상(體形氣像)

입원 시 신장 152cm, 체중 64kg, 체질량지수 27.7kg/m²이었고, 5부위 체간 측정 결과(cm)는 27-27-25.5-29.2-28.8이다.

2) 용모사기(容貌詞氣)

전반적으로 동그란 얼굴형이며 붉은 빛을 나타내었고, 가늘고 기다란 눈을 가지고 있으며, 귀는 조그만 편이다. 코는 비준부가 발달해있고 얼굴에 비해 큰 편이고, 입술은 얇은 편이다. 음성은 크지 않고 웅얼거리면서 말하는 편이다.

3) 성질재간(性質材幹)

원래는 사람을 좋아하고 사교적이고 활달한 편이었고, 앞장서서 대표를 맡는 경우가 많았으며 주변 사람들과 금방 친해지며 친화력이 큰 편이었다. 하지만 남편과의 사별 이후 우울증 및 불안증이 생기면서 초조하고 쉽게 겁먹고, 이유 없이 두려워하는 성격이 되었으며, 타인을 잘 못 믿고 의심하며 잘 어울리지 않는 성향으로 바뀌었다고 한다. 의욕이 없고 생각과 행동이 느려지며 전반적으로 예민한 성격으로 바뀌었다.

4) 소증(素證)

- (1) 수면(睡眠) : 하루 평균 수면시간 4-6시간 정도이며 꿈을 많이 꾸는 편이다. 평소 잠은 쉽게 들고 푹 자는 편이다.
- (2) 대변(大便) : 평소 1일 1회 배변하며 대변은 정상양상이다. 대변보는 시간은 짧으며 후증감 없다.

(3) 소변(小便) : 평소 1~2시간에 한 번씩 배뇨하며 평균적으로 야간뇨는 3회 이상이다. 소변이 진한 편이고 잔뇨감이 있다.

(4) 식욕(食慾) 소화(消化) : 평소 식욕은 좋은 편이며 식사는 대체로 규칙적이다. 식사량은 보통으로 2/3공기 정도이며 식사 속도는 빠르다. 소화는 잘 되는 편이다.

(5) 구갈(口渴) 음수(飲水) : 약 때문에 입이 마르며 입 냄새는 거의 나지 않는다. 물을 보통 정도로 마시는 편이며 따뜻한 물을 선호한다.

(6) 한출(汗出) : 땀을 조금 흘리는 편이고, 자한 및 도한은 없다. 평소 땀을 흘린 후에는 피곤하고 어지럽다.

(7) 한열(寒熱) : 추위를 주로 타고 따뜻한 것을 좋아한다. 가끔 상부로 열이 오르는 느낌이 있고, 손발을 따뜻한 편이다.

(8) 설진(舌診) : 설침홍(舌尖紅) 설태박백(舌苔薄白)

(9) 맥진(脈診) : 맥침(脈沈)

5) 현증(現證)

(1) 수면(睡眠) : 하루 평균 수면시간 3~5시간 정도이며, 잠들기가 어렵고 얇게 잔다.

(2) 대변(大便) : 평소 2-3일 1회 배변하며 대변은 정상양상이다.

(3) 소변(小便) : 素證과 동일

(4) 식욕(食慾) 소화(消化) : 식욕이 거의 없는 상태로, 식사량은 1/3공기정도이며 속이 울렁거릴 때가 자주 발생한다.

(5) 구갈(口渴) 음수(飲水) : 입이 마르고 쓰지만, 입 냄새는 거의 나지 않는다. 물을 마시고 싶지 않아서 거의 안마시며, 마실 땐 미지근한 물을 마신다.

(6) 한출(汗出) : 素證과 동일

- (7) 한열(寒熱) : 추위 뿐 아니라 최근 더위도 함께 타게 되었다. 안면 상열감이 주로 발생하며, 수족냉 및 수족열 증상은 없다.
- (8) 기타: 코로나 걸린 이후 어지러움, 우측 편두통, 이명 증상이 심해졌으며, 지속적으로 가래가 끼는 느낌이 있고, 조금만 걸어도 숨이 답답하고 어지러우며, 손발 부종이 있다.

6) 종합적 사상체질진단

외형과 성격, 소증 및 현증을 고려할 때 소양인의 경향을 보였으며, 더위보단 추위를 많이 타고, 대변도 원활히 잘 보는 편인 것을 근거로 비수한표한병(脾受寒表寒病)으로 판단하였다. 처음엔 口苦, 咽乾, 目眩, 心煩 등의 증상호소를 통해 소양상풍병(少陽傷風病)으로 판단하여 도적강기탕, 형방사백산을 투여하였으나, 상기 약제에 대한 미흡한 약물 반응과 우울증 및 불안증의 성정평급증 증상을 보이시는 것을 고려하여 망음병(亡陰病)으로 최종 판단하였다. 더불어 畏寒, 手足冷, 小便頻數, 痞滿 등의 증상 호소를 통해 소양인 비수한표한병 신한복통 망음우증(少陽人 脾受寒表寒病 身寒腹痛 亡陰尤證)으로 최종 진단하였다.

11. 진단명

- 1) F412 불안 및 우울 복합장애 (Mixed anxiety and depressive disorder)
- 2) U961 소양인 망음병 (少陽人 亡陰病)

III. 治療 및 經過

1. 치료

1) 한약치료

- (1) 22.06.13.-22.06.21 도적강기탕

- (2) 22.06.22.-22.06.27 형방사백산
- (3) 22.06.27.-22.07.11 형방지황탕 加 석고8g, 생지황 8g
- (4) 22.07.12.-22.07.16 형방지황탕 加 석고 8g, 생지황 8g, 황련 4g, 우방자 8g

한약은 경희대한방병원 한방약제실에서 조제한 탕약을 사용했으며, 복약 후 이상 반응은 특별히 없었다. 약물의 선택과 관련하여, 소양인 소양상풍병 진단 하에 2022년 6월 13일부터 6월 21일까지는 도적강기탕 처방을 사용하였고, 2022년 6월 22일부터 2022년 6월 27일까지 형방사백산 처방을 사용하였다. 이후, 소양인 망음병 진단 하에 2022년 6월 27일부터 7월 11일까지는 형방지황탕에 석고 8g, 생지황 8g 가미한 ‘형방지황탕가미방1’ 처방을 사용하였고, 2022년 7월 12일부터 7월 16일까지는 형방지황탕에 황련 4g, 우방자 8g 을 가미한 ‘형방지황탕가미방2’ 처방을 사용하였다. 입원 기간인 2022년 6월 13일부터 7월 16일까지는 2첩을 3회에 나누어 1일 3회 매 식후 1시간에 복용하였고, 퇴원 이후에는 증상 호전으로 복용 횟수를 줄여 같은 용량의 탕약을 1일 2회 아침, 저녁 식후 2시간에 복용하도록 하였다.

2) 침 치료/ 전침 치료/ 뜸 치료/ 부항 치료

입원 기간 동안 매일 하루 1회, 1회용 호침(동방침 구제작소, 한국. 0.20 mm × 30 mm Stainless steel)을 사용하여 양와위 자세의 환자에게 5~20mm 자침하였고 혈자리는 소양인의 ‘脾大腎小’한 점을 고려하여 사암 침법의 신경격(부류(KI7) 경거(LU8) 보(補), 태계(KI3) 태백(SP3) 사(瀉))과 양측 풍지(GB20), 백회(GV20), 사신총(EX-HN1), 합곡(LV3), 족삼리(ST36), 양측 천추(ST25), 관원(CV4)을 취혈하여 제삽보사(提插補瀉) 시행 후 20분간 유침하였고, 동시에 적외선온열조사기(대경전자, 한국. INFRALUX-300) 1대를 사용하여 복부에 적외선조사요법이 시행되었다. 또한, 입원 기간 동안 매일 15분간 2Hz 세기로 양 풍지(GB20), 우측

어깨 견우(LI15)-견료(TE14), 우측 곡지(LI11)-수삼리(LI10) 부위에 전기침 치료를 시행하였다. 뜸 치료는 입원 기간 동안 매일 오후에 1회 30분간 무연쑥봉(동방침구제작소, 한국. 동방쑥탄)을 넣은 온구기(햇님, 한국. 햇님 신기구)를 사용하여 양측 천추(ST25), 기해(CV6), 관원(CV12) 부위에 시행하였다. 부항 치료는 입원 기간 동안 매일 1회 10분간 유관법으로 건식부항을 이용하여 우측 어깨 아시혈 부위에 부항술 치료를 시행하였다.

3) 양방 치료

(1) Intra articular injection

입원 중 우측 어깨 통증으로 입원 중 총 2회(2022.06.14., 2022.07.05.) 정형회과 협진진료를 보았으며, r/o 동결견 진단 하에 lidocaine HCL 1% inj. 20ml (Lidocaine), Tamceton inj. 40mg(Triamcinolone)을 통한 상박 신경총 차단 및 견갑신경 차단술을 시행하였다.

(2) 입원 중 복용 양약

상기환자 본원 신경정신과에서 처방받은 약은 2022년 6월 20일에 Brintellix tab. 5mg (Vortioxetine) 1T 하루 2회 복용에서 Duxela cap.30mg(duloxetine) 1C 하루 2회 복용으로 변경되고, Risperidon tab. 2mg(risperidone) 1T 취침전 복용이 1T에서 0.5T로 감량된 것 외에는 Mirtapin tab. 7.5mg(Mirtazapine) 1T 취침전, Tepra 40mg (Propranolol) 1T 하루 2회, Xanax 0.25mg 1T 하루 2회, Abilify tab. 2mg(Aripiprazole) 1T 하루 1회, Mirtax tab. 15mg(Mirtazapine) 1T 취침전 복용은 유지하였다.

본원 심장내과약 Olomax tab. 20/5/5mg(olmesartan/amlodipine/rosuvastatin) 1T 하루 1회 복용과 본원 비뇨기과약 Betamiga PR tab. 50mg(Mirabegron) 1T 취침전 복용은 변동 없이 유지 복용하였다.

2. 평가방법

1) Numeral Rating Scale

환자가 느끼는 통증의 정도를 숫자로 표현하게 하는 방법으로, 0~10까지 중에 본인의 통증정도에 해당되는 숫자를 말함으로써 통증의 정도를 표현할 수 있으며, 숫자가 클수록 통증의 정도가 크다고 볼 수 있다. 대략적인 기준을 제시하기 위해 진통제를 먹어야할 정도의 통증정도가 NRS 4라고 제시해 주며, 본인의 통증 정도를 표현할 수 있게 한다. 상기 환자의 경우, 우울증으로 인해 유발된 어지럼증, 우측 편두통, 두근거림, 오심증상에 대해 환자가 느끼는 불편감의 정도를 NRS로 표현하도록 하여 치료경과 및 치료효과를 판정할 수 있었다.

3. 치료경과(Figure 1)

1) 어지럼증

상기환자는 처음 입원 당시 주변이 빙글빙글 도는 양상으로 어지럼증 NRS5 정도로 하루종일 증상 지속되었으나, 도착강기탕 복용 후 6월 14일부터 6월 19일 까지 어지럼증 NRS3으로 감소하였고, 걸을 때 땅이 꺼지는 느낌이 사라졌다고 하였다. 그러나 6월 20일부터는 다시 NRS4로 어지럼증이 다소 심화되었다. 항방사백산을 사용한 6월 22일 부터는 다시 어지럼증 NRS3으로 호전된 모습 보이다가 6월 27일에 NRS3.5로 다시 악화되는 모습이 보였다. 항방지황탕 가 석고 8g, 생지황 8g의 '항방지황탕가미방'으로 변경 후에는 6월 28일 NRS1, 6월 29일 NRS0.5로 급격한 호전양상 보였다. 하지만 6월 30일부터 별무계기로 어지럼증 NRS2로 악화되었으며, 7월 6일부터는 NRS3으로 어지럼증 더욱 악화되었으며 특히 저녁 8시 이후부터는 걷기 어려울 정도로 어지럼증이 심하다고 호소하였다. 7월 11일에는 저녁뿐만이 아니라 낮부터 하루종일 NRS3정도로 어지러워 산책 전혀 못하고 있다고 호소하였다. 이에 항방지황탕 가 석고 8g, 생지황 8g, 황련 4g, 우방자 8g의 '항방지황탕가미방2'으로 변경 후 7월

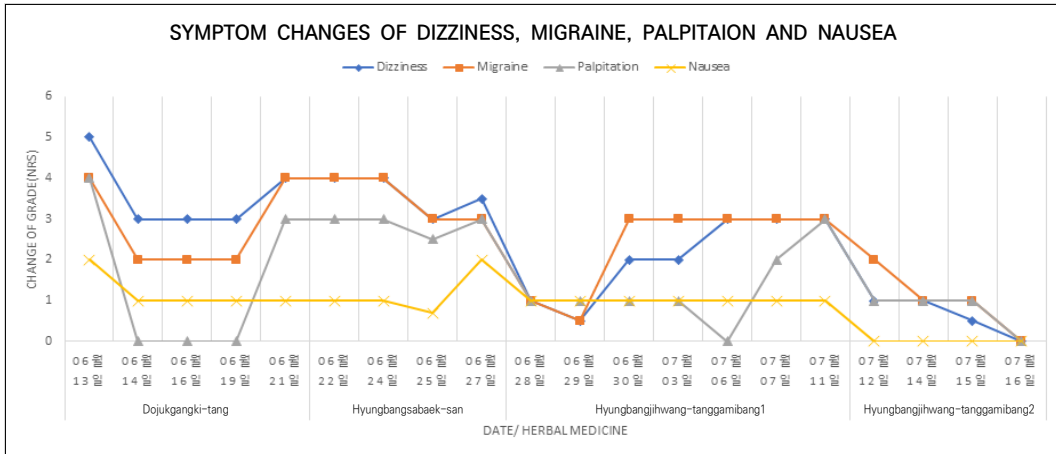


Figure 1. Symptom changes of dizziness, migraine, palpitation and nausea

14일에는 NRS1 정도로 어지럼증 급격히 호전되었으며, 7월 15일에는 NRS0.5로 호전되었으며, 7월 16일 NRS0으로 완전 소실되어 퇴원하였다.

2) 편두통

상기환자는 처음 입원 당시 어지럼증 발생과 동시에 전체적으로 깨질 듯한 NRS4 정도의 우측 전두부의 편두통이 동반된다고 하였으나, 도적강기탕 복용 후 6월 14일부터 편두통 NRS2로 감소하였고, 6월 17일에는 NRS2 정도의 편두통이 1회 발생시 5분 이내로, 6월 18일에는 저녁에만 3-4회 3분 이내로 지속시간이 감소한 모습을 보였다. 그러나 6월 21일부터 지끈 거리는 우측 편두통이 NRS4로 다시 심화되었다. 형방사백산을 사용한 22.06.22.-22.06.27 동안엔 다시 어지럼증 NRS3으로 호전된 모습을 보였다. 형방지황탕 加 석고 8g, 생지황 8g의 ‘형방지황탕가미방1’으로 처방 변경 후에는 6월 28일에 NRS1, 6월 29일에 NRS0.5로 지속적인 호전 경향 보였다. 그러나 6월 30일 부터는 지끈거리는 우측 편두통이 NRS3 정도로 악화 되었으며 하루 종일 편두통이 동반된다고 호소하였다. 형방지황탕 加 석고 8g, 생지황 8g, 황련 4g, 우방자 8g의 ‘형방지황탕가미방2’으로 변경 후 7월 12일부터는 NRS2, 7월 14일부터는 NRS1 정도로 우측 편두통 급

격히 호전되었으며, 7월 16일 NRS0으로 완전 소실되어 퇴원하였다.

3) 두근거림

상기환자 처음 입원 당시 혼자 있거나 조그만 공간에 들어가면 답답하고 죽을 거 같으면서 특히 수면 직전에 악화되어 발생 시 15분 지속되고, 불 끄면 공포감에 악화되고 가슴 압박 시 완화되는 두근거림이 NRS4 정도로 나타난다고 하였다. 도적강기탕 복용 후 6월 14일부터 두근거림 전부 소실되어 NRS0으로 호전되었으나 6월 21일 오후부터 답답하고 숨이 막힐 듯이 두렵고 두근거림 증상이 NRS2, 저녁엔 NRS4로 심화된 모습을 보였다. 형방사백산을 사용한 22.06.22.-22.06.27 동안에는 낮에는 NRS2, 밤에는 NRS3 정도의 두근거리는 증상 지속적으로 보였다. 형방지황탕 加 석고 8g, 생지황 8g의 ‘형방지황탕가미방1’로 변경 후 6월 28일부터는 밤에도 NRS1 정도로 두근거림 호전되었으며, 7월 6일 부터는 두근거림 거의 사라진 NRS0을 호소하였다. 그러나, 7월 7일 점심 먹고 숨이 조여오면서 두근거림 NRS2정도로 30분간 지속되었으며, 이후 지속적으로 NRS3 정도의 두근거림 호소하였다. 이에 형방지황탕 加 석고 8g, 생지황 8g, 황련 4g, 우방자 8g의 ‘형방지황탕가미방2’로 변경하였고,

7월 12일부터는 NRS1로 두근거림 급격히 호전되었으며, 7월 16일 NRS0으로 완전 소실되었고 답답하거나 가슴 벌렁거림, 조여오는 느낌도 전부 소실되었다고 하였다.

4) 오심

상기환자 처음 입원 당시 두근거림과 함께 NRS2 정도의 오심 동반된다고 하였으나, 도적강기탕 복용 후 6월 14일부터 NRS1 정도로 오심 증상 다소 호전된 모습을 보였다. 형방사백산 사용 후 6월 25일 부터는 이전보다 30%로 호전된 NRS0.7 정도의 오심증상 지속적으로 호소하였고, 6월 27일 별무계기로 오심증상 NRS2로 악화되었다. 형방지황탕 加 석고 8g, 생지황 8g의 '형방지황탕가미방¹'을 사용한 6월 28일 부터는 다시 NRS1 정도의 오심으로 일부 호전되었으며, 형방지황탕 복용하는 동안 악화와 호전 없이 지속적으로 NRS1 정도의 오심 지속되었다. 형방지황탕 加 석고 8g, 생지황 8g, 황련 4g, 우방자 8g의 '형방지황탕가미방²'으로 변경 후 7월 12일부터는 NRS0으로 오심 증상 소실되었다고 하였다.

IV. 考察

코로나-19가 처음 발생한 중국 우한에서 코호트 연구를 시행한 결과 퇴원 환자 1,733명중 76%의 환자들이 반년이 지나고도 한개 이상의 증상이 남아있는 것으로 보고되었다. 피로감과 근력감소(63%), 수면장애(26%) 등이 대표적인 증상이었으며, 정신적인 면에서는 정신적인 고통(27%), 불안증 및 우울증(23%) 등을 호소하였다⁴.

본 증례의 환자는 2022년 5월경 코로나-19 확진된 이후 코로나 후유증으로 어지럼증, 편두통, 두근거림, 오심 등의 증상이 유발되어 이에 대한 한방치치를 받고자 2022년 6월 13일 본원 한방병원 사상체질과에 내원하였다. 당시 주변이 빙글빙글 도는 양상으로

NRS5 정도의 어지럼증이 하루종일 지속되며, 우측 전두부가 깨질듯하게 NRS4 정도의 통증이 동반되었고, 혼자 있거나 조그만 공간에 들어가면 답답하고 두근거리는 증상이 NRS4 정도로 발생하며, NRS2 정도의 오심 증상이 동반된다고 호소하였다.

상기 환자는 체형기상, 용모사기, 소증을 종합하여 소양인으로 판단하였다. 환자는 신장 152cm에 체중 64kg의 체형이며 체간 계측 결과(cm)는 27-27-25.5-29.2-28.8이며, 전반적으로 동그란 얼굴형에 붉은 빛의 용모사기를 보이셨다. 특히 성질재간에서, 少陽之情氣 恒欲外勝而不欲內守¹⁾의 소양인 정기는 항상 밖으로 이기려하고 안을 지키려한다는 뜻처럼 상기환자는 원래 외부로 활동하는 것을 좋아하며 주변 사람들과 금방 친해지며 사교적인 성향이었다. 그러나, 남편과의 사별이후 '哀情이 促急'해지면서 우울증 및 불안증이 생기며 이전과 달리 타인을 잘 못 믿고 '哀別人之欺己也'라는 말처럼 타인이 자신을 속이진 않을까 의심하며 타인과 어울리지 않고 예민한 성격으로 바뀌었다고 하는 면모에서 哀情促急者 少陽之肺 行於事務而 哀別人之欺己也²⁾와 상통한다. 또한, 평소 식욕 및 소화가 좋은 편이며 1일 1회 배변하며 대변은 정상 양상이며, 배변 시간은 짧고 후증감이 없다는 소증과 1-2시간에 1번씩 배뇨하고 야간뇨는 3회 이상이며 잔뇨감이 있다는 소증을 통해 '脾大腎小'한 장국대소 특징이 잘 드러나는 것을 보아 소양인으로 판단하였다.

입원 후 6월 13일부터 21일까지 9일간 도적강기탕이 투여되었는데, 도적강기탕은 소양인 비수한표한병 소양상풍증(少陽人 脾受寒表寒病 少陽傷風證)에 쓰이는 처방으로 소양인 비수한표한병 소양상풍증의 기본증상인 身寒, 身體痛, 口苦, 咽乾, 目眩,

1) 『東醫壽世保元·辛丑本』『擴充論』太陽之情氣 恒欲爲雄而不欲爲雌. 少陰之情氣 恒欲爲雌而不欲爲雄. 少陽之情氣 恒欲外勝而不欲內守. 太陰之情氣 恒欲內守而不欲外勝.

2) 『東醫壽世保元·辛丑本』『擴充論』少陽人 怒性宏抱而哀情促急. 怒性宏抱者 少陽之目 察於世會而 怒衆人之相侮也 怒性非他 視也. 哀情促急者 少陽之肺 行於事務而 哀別人之欺己也 哀情非他 哀也

心煩 등의 증상과 더불어 결흉증의 증상인 心下硬滿, 建口, 短氣, 水逆 등이 있을 때 사용할 수 있다¹⁰. 입원 당시 도적강기탕을 복용하며 6일 동안은 호전 양상이었으나, 복용 7일차부터 별무 계기로 어지럼증, 편두통, 오심 증상 악화되었고, 우울증 및 불안증 악화되어 처방변경 필요하다고 판단하였다. 환자의 우울증 및 불안증이 악화되어 성정편급증이 두드러지게 나타난다고 판단하여 소양상풍병에서 망음병(亡陰病)으로 재변증 하였으며, 어지럼증 및 두통 증상 악화와 小小滑痢便 증상을 고려하여 신열두통 망음우증(身熱頭痛 亡陰尤證)으로 진단하여 형방사백산을 6월 22일부터 변경 투약하였다. 형방사백산을 복용하며 5일 동안은 호전 양상이었으나, 복용 6일차부터 코로나 후유증으로 인한 상기증상들이 모두 심해지고, 畏寒, 手足冷, 小便頻數 증상을 호소하여 망음병 위증(亡陰病危症)으로 재변증하여 신한복통 망음우증(身寒腹痛 亡陰尤證)에 해당하는 형방지황탕에 석고 8g, 생지황 8g을 가미한 ‘형방지황탕가미방 1’로 처방을 변경하였다. ‘형방지황탕가미방 1’로 변경 이후 어지럼증 NRS 3.5에서 0.5, 편두통 NRS 3에서 0.5, 두근거림 NRS 3에서 1, 오심 NRS 2에서 1로 호전 양상을 보이다가 6월 30일부터 두통 NRS 2, 어지럼증 NRS 3으로 악화되었고, 7월 6일부터는 어지럼증 NRS 3, 편두통 NRS 3, 으로 악화되었으며, 두근거림 증상도 7월 7일 NRS 2, 7월 11일 NRS 3으로 악화되어 형방지황탕에 석고 8g, 생지황 8g, 황련 4g, 우방자 8g을 가감한 ‘형방지황탕가미방 2’로 처방을 변경투여 하였다. ‘형방지황탕가미방 2’를 복용한 다음날부터 오심 증상은 전부 사라졌고, 어지럼증 NRS 1, 편두통 NRS 2, 두근거림 NRS 1로 급격한 호전양상 보이셨으며, 이후에도 점차 증상이 호전되다가 7월 16일에는 어지럼증, 편두통, 두근거림 모두 NRS 0으로 증상 모두 소실되어 집으로 퇴원하였다.

상기 환자의 경우 소증 및 현증을 바탕으로 소양인 비수한표한병으로 진단하였으며, 현증 변화와 용약반응에 따라 최종적으로 소양인 비수한표한병 신한복통 망음우증(少陽人 脾受寒表寒病 身寒腹痛 亡陰

尤證)으로 판단하였다.

소양인 신한복통 망음우증에 사용되는 형방지황탕은 『東醫壽世保元·辛丑本』에서 처음 등장하는 처방으로, 소양인 비수한표한병 망음증 身寒腹痛泄瀉, 부종의 初結證, 頭腹痛, 凡虛弱者에 사용되는 처방이다¹¹. 황 등의 형방지황탕의 임상적 활용연구¹²에 의하면, 호전된 주증은 두통이 가장 빈도가 높았고 다음으로는 피로, 요통, 그 외 소화불량, 현훈, 감모도 빈도가 높았다고 하며, 호전된 소증은 불면 및 피로가 가장 많았다고 보고하였다.

『東醫壽世保元·辛丑本』新定 少陽人病 應用要藥 17方に 형방지황탕 응용방이 포함되어 있는데, 火가 있을 때 석고를, 頭痛煩熱과 血症이 있을 때 생지황을, 편두통이 있을 때 황련과 우방자를 가감한다고 기록되어있다³. 이에, 본 연구에서는 상기환자의 身寒, 性情偏急症, 畏寒, 手足冷, 小便頻數 등의 소증 및 현증을 고려하여 소양인 비수한표한병 신한복통 망음우증에 해당하는 형방지황탕을 사용하였으며, 火와 頭痛煩熱의 증상을 호소한다는 점에서 석고 8g, 생지황 8g을 가미한 ‘형방지황탕가미방 1’을 사용했고, 편두통을 호소한다는 점을 고려하여 추가로 황련 4g, 우방자 8g을 가감한 ‘형방지황탕가미방 2’를 사용하였다.

석고 8g, 생지황 8g을 가미한 ‘형방지황탕가미방 1’을 사용한 6월 28일부터 확연히 호전된 경과를 보였는데 어지럼증 NRS 3.5에서 1, 편두통 NRS 3에서 1, 두근거림 NRS 3에서 1, 오심 NRS 2에서 1로 코로나 후유증으로 유발된 제반증상이 전부 호전되었으며, 우울증 및 불안증 호소도 전반적으로 감소하였다. 그러나 별무 계기로 6월 30일부터 코로나 후유증 증상들이 점차 악화되어 7월 12일부터는 상기 ‘형방지황탕가미방 1’에 황련 4g, 우방자 8g을 추가한 ‘형방지황탕가미방 2’를 사용하였으며, 이후 점차 호전되어 7월 16일

3) 荊防地黃湯：熟地黃 山茱萸 茯苓澤瀉 各二錢 車前子 羌活 獨活 荊芥 防風 各一錢
咳嗽 加前胡, 血證 加玄參 牡丹皮, 偏頭痛 加黃連 牛蒡子, 食滯痞滿者 加牡丹皮, 有火者 加石膏, 頭痛煩熱與血證者 用生地黃

모든 증상 소실되어 집으로 퇴원하였다. 이처럼 ‘형방지황탕가미방1’을 사용한 시점부터 주증상이 호전되기 시작하였으며, ‘형방지황탕가미방2’를 사용한 후부터는 주증상이 모두 소실되어 큰 개선이 있었다.

본 증례 보고는 다음과 같은 한계점을 갖는다. 먼저, 환자의 코로나-19 후유증으로 유발된 어지럼증, 편두통, 두근거림, 오심증상에 대해 환자가 느끼는 불편감의 정도를 NRS로 표현하도록 하여 그 치료경과 및 치료효과를 관정하여 객관성에 한계가 있다. NRS 평가 외에도 각 증상과 관련한 설문지를 활용한 평가가 병행되었다면 치료효과를 더 효과적으로 파악할 수 있었을 것으로 생각된다. 둘째로, 환자는 코로나 후유증으로 인한 증상 외에도 우울증 및 불안증으로 본원 신경정신과 진료를 계속 받고 계신데, 2021년 8월 5일에 시행한 PHQ-9(Patient Health Questionnaire-9) 이후 시행한 설문지 검사가 없어 코로나 후유증 증상과 동반한 우울증 증상 호전도는 객관적으로 평가하지 못해 상기 치료가 우울증 및 불안증 호전도에 기여한 바를 파악하는 데에는 한계가 있다. 마지막으로, 형방지황탕가미방 의 침 치료, 전침 치료, 뜸 치료, 부항 치료를 병행하였기 때문에, 이로 인한 증상 호전도 배제할 수 없다.

그럼에도 본 증례는 코로나-19 이후 코로나 후유증 호소 사례가 증가하는 상황에서, 상기 환자의 증례보고를 통해 코로나 후유증 치료에 사상체질의학적인 치료를 통해 분명한 증상의 개선이 있었다는 점에서 의미가 있다. 또한, 코로나 후유증으로 유발된 어지럼증, 편두통, 두근거림, 오심 등의 증상이 석고, 생지황, 우방자, 황련을 가미한 ‘형방지황탕가미방2’로 변경되며 더욱 분명하게 나타났다는 점에서 형방지황탕가미방의 효과를 확인할 수 있었다. 마지막으로, 사상체질의학적 치료가 추후에도 코로나-19로 유발된 여러 후유증에 대해 임상적인 효과를 보일 수 있음에 뒷받침할 수 있는 한 증례보고가 되어 그 의미가 있다. 이에 향후 여러 변수를 적절히 통제하고, 여러 평가도구를 사용하여 치료 효과를 확인하는 것이 필요할 것으로 사료된다.

V. 結論

코로나-19에 감염된 후 코로나 후유증으로 어지럼증, 편두통, 두근거림, 오심 증상을 호소하는 환자 1명에 대하여 소양인 비수한표한병 신한복통 망음우증으로 진단하고 형방지황탕가미방을 복용시켜 입원시 대비 증상 호전도를 비교하였고, 코로나 후유증으로 인한 제반 증상의 의미 있는 호전을 보여 그 치료 결과를 보고하는 바이다.

VI. 謝辭

본 연구는 보건복지부의 재원으로 한국보건산업진흥원의 보건의료기술 연구개발사업 지원에 의하여 수행되었습니다 (과제고유번호: HI20C1405).

VII. References

1. Ani N, Kartik S, Aakriti G, Mahesh V. M, Claire McG, Jacob S.S, et al. Post-acute COVID-19 syndrome. *Nature medicine*. 2021;27:601-615.
2. Chopra V, Flanders SA & O'Malley M. Sixty-day outcomes among patients hospitalized with COVID-19. *Ann. Intern. Med.* 2020;174(4):576-578. DOI : 10.7326/M20-5661
3. Carfi A, Bernabei R, Landi F & Gemelli Against COVID-19 Post-Acute Care Study Group. Persistent symptoms in patients after acute COVID-19. *J. Am. Med.* 2020;324(6):603-605. DOI: 10.1001/jama.2020.12603.
4. Huang C, Huang L, Wang Y, Li X, Ren L, Gu X, et al. 6-month consequences of COVID-19 in patients discharged from hospital a cohort study. *Lancet* 2021;397(10270):220-32. DOI: 10.1016/S0140-6736(20)32656-8.

5. Lee BJ, Lee JA, Kim KI, Choi JY, Jung HJ. A consensus guideline of herbal medicine for coronavirus disease 2019. *Integrative Medicine Research*. 2020;9(3):1-4. DOI: 10.1016/j.imr.2020.100470 (Korean)
6. Lee KE, Jeong SH, Jeong MJ, Choi YM, Song MD, Jang IS. Review on Herbal Medicine Treatment for Late Complications of COVID-19 Patients. *The Journal of Internal Korean Medicine*. 2021; 42(1):53-66. DOI: 10.22246/jikm.2021.42.1.53 (Korean)
7. Lee SW, Kim TH, Lee EJ, Jung IC, Park YC. A Case Report on a Patient with Late Complications of COVID-19 Complaining of Dyspnea Treated with Korean Medicine Pulmonary Rehabilitation. *The Journal of Korean Medicine*. 2022;43(1): 168-176. DOI: 10.13048/jkm.22013 (Korean)
8. Jeong SH, Lee KE, Jeong MJ, Song MD, Jang IS. A review on the treatment of Herbal Medicine for asymptomatically infected COVID-19 patients. *The Journal of Korean Medicine*. 2021;42(1): 99-109. DOI: 10.13048/jkm.21007 (Korean)
9. Lee S, Park JE, Lee YJ, Kim SH, Lee JY. A Case Report of Taeumein with Post COVID-19 Syndrome. *Journal of Sasang Constitutional Medicine*. 2021;33(4):32-42. DOI: 10.7730/JSCM.2021.33. 4.32 (Korean)
10. Jeon SH, Choi AR, Lee EJ. Clinical Practice Guideline for Soyangin Disease of Sasang Constitutional Medicine: Lessor-Yang Wind-Injury (Soyang-sangpung) Symptomatology. *Journal of Sasang Constitutional Medicine*. 2014;26(3):241-250. DOI: 10.7730/JSCM.2014.26.3.241 (Korean)
11. Sasang Constitutional Medicine. Sasang constitutional medicine class of Korean medicine University. *Jib-moon-dang*. 2004: 260, 265,276, 394-395, 442-480. (Korean)
12. Hwang JH, Jang ES, Yoo JH, Kim HS, Lee SW. The Clinical Utilization of Hyungbangjihwang-tang. *Journal of Sasang Constitutional Medicine*. 2008; 20(3):142-150. (Korean)