



만성 발목 불안정증의 치료에서 관절경 수술

이호진, 정비오

경희대학교 의과대학 정형외과학교실

Arthroscopic Procedure in the Treatment of Chronic Lateral Ankle Instability

Ho Jin Lee, Bi O Jeong

Department of Orthopaedic Surgery, College of Medicine, Kyung Hee University, Seoul, Korea

The open Broström procedure is considered the surgery of choice for treating chronic lateral ankle instability. The role of arthroscopy has gained popularity in the surgical treatment of chronic lateral ankle instability, partly for the ability to manage the intra-articular pathology combined with ankle instability. Arthroscopic techniques can be divided broadly into the arthroscopic-assisted Broström technique and arthroscopic all-inside ligament repair. The clinical results of these arthroscopic techniques are similar to open procedures. The arthroscopic technique may be an excellent alternative to the open Broström procedure in treating chronic lateral ankle instability when applying the appropriate indications.

Key Words: Ankle lateral ligament, Joint instability, Arthroscopy, Surgical procedures

서론

발목 외측 인대의 염좌는 운동선수나 활동적인 인구에서 흔하며¹⁾ 과도한 내번력(inversion)에 의해 관절의 정상적인 관절운동범위를 넘어서는 경우 한 개 이상의 인대가 늘어나거나 부분 또는 완전 파열되면서 발생한다.²⁾ 대부분의 급성 발목 염좌는 비수술적 치료로 만족스러운 결과를 얻을 수 있지만^{3,4)} 약 20%에서는 적절한 초기 치료와 충분한 재활 치료 후에도 만성적인 통증과 발목의 불안정증이 지속되어 만성 발목 불안정증으로 진행하여 수술적 안정화를 고려해야 한다.^{5,6)} 수술적 안정화 방법으로는 해부학적 봉합술, 해부학적 재건술, 비해부학적 재건술이 있다. 가장 널리 알려진 해부학적 봉합술로 손상된 인대를 봉합한 후 하 신전 지대(inferior extensor

retinaculum)를 골막에 부착시켜 보강하는 변형 Broström 술식이 있으며 이식건(graft)을 이용하여 전 거비 인대(anterior talofibular ligament)와 종비 인대(calcaneofibular ligament)의 부착부를 찾아 그 기능을 대신하게 하는 해부학적 재건술에는 골 터널(bone tunnel)의 세부적인 위치와 개수에 따라 여러 가지 방법이 있다. 비해부학적 재건술은 아킬레스건, 비골건 또는 동종이식건 등을 이용해 외측 인대의 기능과 유사한 역할을 하도록 건 고정술을 하여 관절 움직임을 제한하며 대표적으로 Chrisman-Snook, Evans, Watson-Jones 술식이 여기에 속한다. 그러나 이러한 비해부학적 재건술은 관절의 생역학에 변화를 초래하여 장기적으로는 관절의 퇴행성 관절염을 발생시킬 수 있다는 단점이 있다. 대부분의 관혈적 술식에서 80%~90% 정도의 만족스러운 결과가 보고되고 있다. 견관절 분야가 관절경의 도입 후 비약적인 발전을 했듯이 지난 40년 동안 정형외과의 모든 영역에서 최소 침습적이며 작은 절개를 이용한 수술법으로 진화해 왔고, 이는 발목 관절에 대해서도 예외가 아니다. 발목 외측 인대에 대한 관절경적 술식은 관혈적 술식과 비교하여 수술 결과가 뒤지지 않으면서 간단하고 재현이 가능하도록 하기 위해 지속적으로 발전해 왔다. 만성 발목 불안정증에 대한 관절경적 술식은

Received January 14, 2021 Accepted January 27, 2021

Corresponding Author: Bi O Jeong

Department of Orthopaedic Surgery, Kyung Hee University Hospital, College of Medicine, Kyung Hee University, 23 Kyungheedaero, Dongdaemungu, Seoul 02447, Korea

Tel: 82-2-958-9488, Fax: 82-2-964-3865, E-mail: biojeong@khmc.or.kr

ORCID: https://orcid.org/0000-0002-9881-2319

Financial support: None.

Conflict of interest: None.

Copyright © 2021 Korean Foot and Ankle Society. All rights reserved.

© This is an Open Access article distributed under the terms of the Creative Commons Attribution Non-Commercial License (<http://creativecommons.org/licenses/by-nc/4.0>) which permits unrestricted non-commercial use, distribution, and reproduction in any medium, provided the original work is properly cited.

1987년 Hawkin⁷⁾에 의하여 ‘ㄷ’자 모양 핀(staple)을 이용한 안정화가 처음 시도되어 2009년에는 Corte-Real과 Moreira⁸⁾, 2011년에는 Acevedo와 Mangone⁹⁾ 등에 의해 arthroscopic-assisted technique이 소개되었고 2013년에는 Vega 등¹⁰⁾에 의해 arthroscopic all-inside technique이 소개되면서 인대의 손상 외의 관절 내 병변을 발견할 수 있고 최소 침습적이라는 장점이 있어 주목을 받기 시작했다. 이후 많은 술자들에 의해 관절경적 술식이 시행되면서 현재 관절경적 술식과 관절경적 술식의 임상적 효용을 비교하는 연구들이 나오고 있다.

본 론

1. 만성 발목 불안정증의 비수술적 치료

만성 외측 발목 염좌는 반복되는 발목 염좌에 의하여 발생하며 주로 전 거비 인대와 종비 인대가 이완되어 있어 만성 외측 발목 불안정증으로 불리기도 한다. 만성 외측 발목 불안정증은 기계적 불안정성(mechanical instability)과 기능적 불안정성(functional instability)으로 구분하여 설명하기도 하는데, 기계적 불안정성은 관절의 정적 안정화 구조물(static stabilizer)인 인대의 손상이 적절하지 않게 치유 되어 나타나는 구조적인 결함을 말하며 기능적 불안정성은 발목의 고유수용감각(proprioception)의 기능 저하나 신경근육 부조화로 인해 발목 인대의 객관적 이완이 없거나 미약함에도 불구하고 관절의 과도한 움직임을 제어하지 못하는 불안정성이다. 기계적 불안정성은 정적 안정화 구조물인 외측 인대의 이완 또는 부전(elongation, laxity, insufficiency 등)에 의한 것으로 전방 전위 검사 또는 부하 방사선 영상에서 객관적으로 확인할 수 있다. 반면 기능적 불안정성은 주관적인 불안정을 반영하는 것으로 근력의 약화 또는 고유수용감각의 저하로 인해 환자가 일상 생활에서 불안정감을 호소하지만 임상 소견상 인대 이완이 없을 수도 있다. 그러나 이 두 가지는 명확히 구분되지 않고 만성 외측 발목 불안정증의 원인으로 공존하는 경우가 많다. 급성 염좌와 마찬가지로 만성 불안정증에 대해서 물리치료, 비골근 강화 운동(peroneal strengthening exercise), 고유수용감각 훈련, 뒤꿈치 외측 췌기(lateral heel wedge) 또는 테이핑 및 보조기 착용 등의 보존적 치료를 충분히 시행해 보아야 한다. 특히 기능적 불안정성의 경우에는 수술보다는 비수술적 재활 훈련이 중요하며 비골근의 작동 시간(action time)을 줄이고 고유수용감각을 회복하는 것이 중요하다.^{11,12)} 만성 발목 불안정증의 보존적 또는 재활치료는 관절 가동 운동(range of motion exercise), 근력강화 운동, 균형감각 및 기능적 운동의 네 가지 단계로 구성되며^{11,13,14)} 이 중에서 균형감각 훈련이 환자의 자가 기능 평가 시에 가장 유효하면서 재발 방지에도 효과가 있으나, 염좌의 병력이 뚜렷하지 않은 경우에 예방적으로 시행했을 때 그 유효성이 뚜렷하지 않은 것으로 보고된 바 있다.¹⁵⁾ 구체적인 치료 방법에 따른 효과에 대한 연구에서

Hupperets 등¹⁶⁾은 12개월 추시 결과, 밸런스 보드(balance board)를 활용한 고유수용감각 훈련을 받은 군(22%)이 훈련을 받지 않은 군(33%)보다 염좌의 재발 발생이 더 적었다고 보고했다. 이외에 밸런스 보드를 이용한 균형 감각 회복 운동, 삼각판(triangle board)을 이용한 스쿼트(squat) 운동과 자전거 운동을 이용하여 비골근 작동 시간 및 감각근육 조정 기능을 향상시킴으로써 자각적인 불안정증과 반복되는 발목 염좌를 해소할 수 있다고 보고되어 있다.¹⁷⁻²¹⁾ 만성 발목 불안정증에서 일차적으로 보존적, 기능적 치료를 시행하는 것이 원칙이며 기계적인 불안정성이 확인된 후 3개월 이상의 비수술적 치료에도 불구하고 지속적인 불안정을 호소하는 경우 불편을 경감시키고 장기적으로 발생할 수 있는 관절염을 예방할 목적으로 수술적 치료를 고려해야 된다.

2. 관절적 변형 Broström 술식의 역사

Broström^{22,23)}은 1966년에 급성 만성 외측 발목 염좌의 해부학적 재건술에 대하여 처음으로 보고하였는데, 급성 발목 인대 손상 환자 105명을 대상으로 해부학, 병리학, 수술적 기법 등에 대하여 인대 손상의 병리를 연구했으며 종비 인대 파열은 전 거비 인대의 파열을 항상 동반한다고 하였다. Broström은 발목의 불안정증에 대해 전 거비 인대와 종비 인대를 직접 봉합하는 Broström 술식을 소개하여 관절운동범위의 감소 없이 좋은 결과를 보고하였다. Gould 등²⁴⁾은 1980년에 Broström 술식의 변형을 소개하였고 이는 전 거비 인대와 종비 인대를 중첩하여 봉합한 후, 하 신전 지대를 전진(advancement)시켜 비골 외과의 전 하방부 외측 골막에 봉합하여 보강하는 방법이다. 이 술식은 현재까지도 만성 발목 불안정증의 수술적 치료에 가장 널리 사용되고 선호되는 술식으로 기술적으로 쉽고 성공률이 높으며 해부학적 재건이 가능하고 합병증 발생률이 낮다. 또한 족관절 운동의 범위를 보존하고 내회전 및 전방 전위를 감소시켜 운동역학(kinematics)을 향상시킨다.²⁵⁾ 1988년 Karlsson 등²⁶⁾은 드릴을 이용해 골 터널을 만든 후 중첩시킨 인대를 비골에 재부착하는 술식을 소개했으며 전 거비 인대의 단독 봉합과 비교하여 전 거비 인대와 종비 인대를 모두 봉합하는 것이 기능적으로 좋다고 보고하였다. 하지만 이 방법은 강한 고정 가능성이 골절의 위험성이 있고 천공술(drilling)로 인해 수술 시간이 길어진다는 단점이 있다. 1994년에 Paden 등²⁷⁾은 외측 인대를 비골에 재부착하기 위해 봉합 나사(suture anchor)를 이용한 봉합술을 소개하였다. 봉합 나사를 이용하면 외측 인대를 해부학적 기시부에 정확하게 재부착함으로써 정상 벡터를 유지할 수 있고, 여러 개의 구멍을 뚫는 골 터널 술식에 비해 골절의 위험이 적으면서 기술적으로 쉽고 수술 시간이 짧다는 장점이 있다. 하지만 봉합 나사의 삽입 오류(misdisplacement), 파손(breakage), 당김(pullout), 이물 반응(retention of hardware)이 있을 수 있다. Hu 등²⁸⁾이 81예의 만성 발목 불안정증 환자를 대상으로 골 터널과 봉합 나사를 사용한 변형 Broström 술식을 비교한 전향적 연

구에서 두 가지 술식 모두 기능적, 방사선적으로 만족스러운 결과를 얻었으며 Karlsson Peterson 점수, American Orthopaedic Foot and Ankle Society (AOFAS) 점수, 거골의 전방전위, 거골 경사각, 합병증 발생 빈도의 유의한 차이는 없다고 보고하였다. 회전근 파열에서 사용되는 교량형 봉합술(suture bridge technique)은 봉합 나사에 연결된 봉합사들을 교차시켜 고정하는 술식으로 접촉 면적을 넓히고 골-인대의 접촉 압력을 높이며 고정 나사에 가해지는 염전력(torsional force)을 분산하여 조기 재활을 할 수 있다는 장점이 있어 발목의 인대 손상에 적용하는 시도들도 있었다. 하지만 Cho 등²⁹⁾은 45명의 아마추어 육상선수를 대상으로 기존 봉합 나사 술식과 교량형 봉합 술식을 비교한 연구에서 추가적인 봉합 나사의 사용에 따른 비용과 수술 시간의 증가에 비하여 수술 후 임상적 결과의 차이가 없어 적절한 적응증과 임상적 유용성에 대한 고려가 필요하다고 하였다.

3. 관혈적 인대 봉합술에서 관절경의 역할

발목 관절에서 관절경 수술의 도입과 연구는 현재의 기술적 발전에 앞서 슬관절이나 견관절 분야에서 보였던 수술적 치료 양상과 매우 유사하게 나타난다. 과거 슬관절과 견관절의 불안정증은 관혈적 접근 후 비해부학적 술식으로 이상 운동을 제한하는 방법으로 치료하였다. 이후 관절경적 탐색술과 관혈적 술식을 조합하는 방식을 거쳐 현재는 오직 관절경적 술식으로 불안정증의 안정화를 얻는 것이 표준 술식이 되었다. 발목 외측 인대 손상에서 관절경의 유용성에 대해 명확히 정립되어 있지 않지만, 일반적으로 만성 발목 불안정증 자체는 통증을 동반하지 않는 경우가 많으며 연골 골절(chondral fracture)이나 연부조직 충돌 증후군 등의 통증을 유발할 가능성이 있는 원인이 동반되어 있는 경우가 있어 관혈적 변형 Broström 술식을 시행하기 전에 관절 내 병변을 확인하는 것이 유용하다고 알려져 있다. 관혈적 변형 Broström 술식의 성공률은 96%로 보고되지만 일부 환자들은 해부학적 재건술 후에도 지속적인 통증을 경험한다. Sammarco와 DiRaimondo³⁰⁾는 수술 전 진단되지 않은 관절 내 병변이 수술 후 만성 통증의 원인이라 하였다. Kibler³¹⁾는 46명의 운동선수에서 관혈적 외측 인대 수술을 하면서 진단적 관절경을 함께 시행했으며 이 중 83%에서 관절 내 병변을 확인하였고, 그중 전방 충돌 증후군 26%, 경골 및 거골의 골극 13%, 연골 손상 13%, 관절 내 유리체 13%로 보고하였다. Okuda 등³²⁾은 만성 발목 불안정증 환자의 63%에서 연골 병변(chondral lesion)이 동반되어 있다고 보고하였으며, Taga 등³³⁾은 급성 발목 손상의 29%, 만성 발목 손상의 95%에서 연골 병변이 발견되었다고 보고하였다. Yasui 등³⁴⁾은 관혈적 발목 외측 인대 수술을 시행한 16,069예를 대상으로 관절경 수술을 함께 시행한 군과 관절경 수술을 함께 시행하지 않은 군의 재수술 빈도와 창상 합병증을 비교한 연구에서 두 군 간 재수술 빈도는 차이가 없었지만 관절경 수술을 함께 시행하지 않은 군에서 발목 관

절 유합술의 시행 빈도와 창상 합병증의 빈도가 유의하게 높았다고 보고하면서 발목 외측 인대 수술 시행 시 관절경 술식을 같이 시행하여 관절 내 병변을 치료할 것을 추천하였다. 하지만 관절경 수술 시 관절경 용액이 외측 연부조직으로 혈관 외 유출되어 합병증이 발생했다는 보고가 있으므로^{35,36)} 자기공명영상 등 객관적 검사에서 관절 내 병변이 있으면서 이로 인한 증상이 동반된 경우 관절경적 탐색술을 반드시 시행해야 되지만, 모든 경우에서 관절경 수술을 함께 하는 것은 바람직하지 않다.

4. 만성 발목 불안정증의 관절경적 치료의 역사

아직까지 만성 발목 불안정증에 대하여 가장 표준적인 수술은 관혈적 변형 Broström 술식이다. 이후 관절경 수술 기구의 발전과 함께 발목 외측 인대 손상에 대한 다양한 관절경 술식이 여러 술자에 의해 보고되면서 관절경만으로 만성 발목 불안정증을 치료하는 방법이 널리 이용되기 시작했다. 이러한 관절경적 술식이 발전하게 된 데에는 여러 이유가 있지만 만성 발목 불안정증을 가진 환자들 중 50%~90% 이상이 관절 내 병변을 동반하고 있으며 수술 후 좋은 임상결과를 위해 관절경으로 확인해야 된다는 점에 대부분의 술자들이 동의하기 때문이다. 만성 발목 불안정증에서 최초의 관절경 치료를 시도한 Hawkins⁷⁾는 24명의 만성 발목 불안정증 환자에서 거골에 'C'자 모양 핀을 이용하여 중비 인대를 고정한 후 좋은 안정성을 얻었으나 부작용으로는 고정물로 인한 자극에 의해 환자들의 불만족이 있었다. 또 다른 치료로 견관절의 이완증에서 사용되었던 열 수축술(thermal shrinkage)을 발목의 불안정증에도 적용하는 시도들이 있었다. 이는 관절경적 접근 후 65°C~75°C의 열을 발생하는 고주파로 관절낭과 이완된 외측 인대들을 수축시키는 것으로 경증이거나 기능적 불안정증이 있는 환자에게 적용하여 80%~86%에서 통증 호전과 기능회복 측면에서 만족스러운 결과를 얻었다고 보고되었으나 최근 연구에서는 기계적 불안정성을 해결하는 데 한계가 있다고 보고되었다.^{37,38)} 이후 보다 신뢰할 수 있는 관절경적 인대 봉합술을 확립하기 위한 노력들이 있었고, 2009년 Corte-Real과 Moreira⁸⁾는 28명의 환자를 대상으로 한 개의 봉합 나사를 이용한 관절경적 외측 인대 봉합술을 시행한 후 평균 2년 추사에서 수술 후 AOFAS 점수는 85점으로 보고하였지만 3예에서 천 비골 신경의 손상이 있었고 전 외측 삽입구 위치에 따라 봉합하는 과정에서 신경이 포착될 가능성이 높다고 판단하였다. 2011년 Acevedo와 Mangone⁹⁾은 관절경적 Broström 술식에 대하여 보고했는데, 23명의 만성 발목 불안정증 환자를 대상으로 수술 후 주관적인 만족도가 모두 높았다고 하였으나 수술 전후의 점수 체계를 이용한 비교는 하지 않았고 술식의 합병증과 금기증에 대해서 서술하였다. 이들은 인대가 심하게 파열된 경우, 인대가 심하게 닳은 경우(friable), 이전에 시행한 재건술이 실패한 경우, 장기간 이환에 따른 인대의 부전증(long standing ligamentous insufficiency)이 심한 경우, 변형(deformity)이 심한 경

우, 거골하 불안정성이 있는 경우, 내측의 삼각인대 불안정성이 있는 경우, 마비된 경우, 고도 비만인 경우, 고강도의 운동선수인 경우 등에서 관절경적 술식보다는 관혈적 술식이 적합하다고 하였다. 2013년 Cottom과 Rigby³⁹⁾는 전향적 연구에서 40예의 환자를 대상으로 관절경적 Broström 술식을 시행하였으며 AOFAS 점수 95.4점, 시각통증척도(visual analogue scale, VAS) 점수 1.1점, Karlsson Peterson 점수 93.6점으로 수술 후 만족스러운 결과와 함께 합병증, 동반된 관절 내 병변 등에 대해 보고하였다.

5. Arthroscopic-assisted technique과 all-arthroscopic technique

현재 시행되는 관절경적 술식은 크게 arthroscopic-assisted technique과 all-arthroscopic technique으로 나눌 수 있다. arthroscopic-assisted technique은 관절경적 접근을 통해 비골에 봉합 나사를 고정한 후 경피적 술식으로 외측 인대와 하 신전 지대를 비골에 부착시키는 방법으로서 관절경적 Broström 술식이라 부르기도 한다. All-arthroscopic technique은 관절경으로 전거비 인대를 직접 보면서 봉합 나사를 이용해 전 거비 인대의 해부학적 비골 기시부에 봉합하는 방법으로 모든 술식이 관절경을 통해서 이루어진다. Guelfi 등⁴⁰⁾은 39예의 환자를 대상으로 arthroscopic-assisted technique을 시행한 군과 all-arthroscopic technique을 시행한 군을 비교한 연구에서 두 군 간 수술 후 AOFAS 점수와 VAS 점수, 재발률에서 차이가 없었지만 10도 이상의 관절운동범위 제한, 천 비

골 신경염, 봉합 나사의 돌출 등의 합병증 발생률은 arthroscopic-assisted technique을 시행한 군에서 유의하게 높았다고 보고하였다. 이에 대하여 arthroscopic-assisted technique에서는 전 거비 인대의 단독 봉합이 아닌 인대 조직뿐 아니라 관절낭, 하 신전 지대를 함께 봉합하며 발목 전외측부의 경피 경로에서 봉합 매듭이 만들어지기 때문이라고 설명하였다. 2013년 Vega 등¹⁰⁾은 16예의 환자를 대상으로 매듭이 없는 봉합 나사(knotless suture anchor)를 이용한 arthroscopic all-inside lateral ligament repair 술식을 시행한 후 만족스러운 임상결과를 얻었으며 신경 합병증 없었다고 보고하였다. 그는 또 다른 연구에서 6쌍의 사체를 이용하여 숙련도가 다른 두 술자에게 arthroscopic all-inside lateral ligament repair를 시행하게 한 후 해부하여 수술의 성공여부 및 신경 포착 여부가 술자의 숙련도에 따른 차이가 있는지 확인하였다. 두 술자 간 외측 인대의 봉합 성공률에서 차이가 없었으며 신경이 포착된 예는 없었는데 이는 관절경으로 다른 조직이 포착되지 않도록 직접 보면서 인대를 재부착하기 때문이라 하였으며 arthroscopic all-inside lateral ligament repair는 술자의 숙련도와 관계 없이 재현성이 좋고 안전한 술식이라 주장하였다. 하지만 전 거비 인대의 상태(quality)가 좋지 않은 경우 arthroscopic all-inside lateral ligament repair는 부적합하며 Ahn 등⁴¹⁾은 수술 전 촬영한 자기공명영상에서 전 거비 인대의 신호 잡음 비(signal noise ratio)를 측정하여 관절경으로 인대의 봉합이 가능한지 판단할 필요가 있다고 하였다. 저자들은 Vega 등¹⁰⁾의 arthroscopic all-inside lateral ligament repair 술식을 주

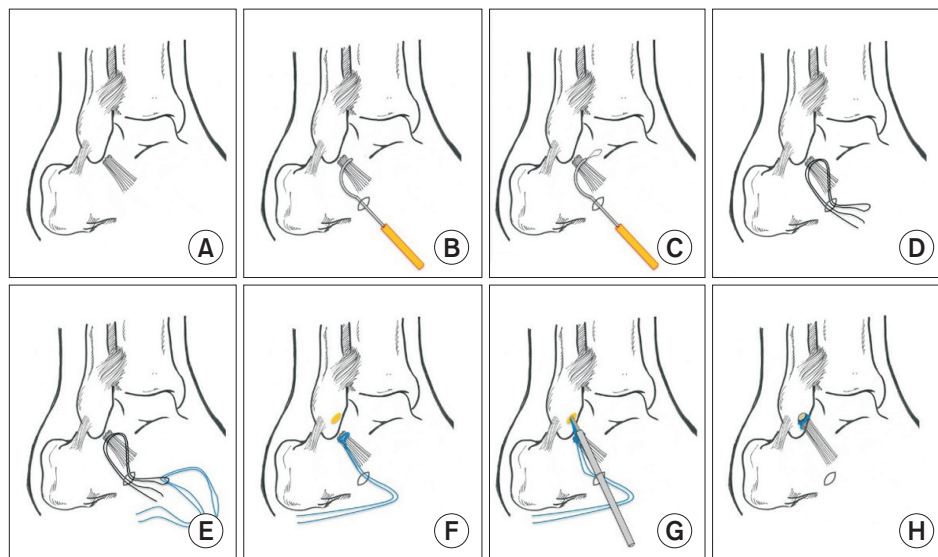


Figure 1. (A) Debride the synovial tissue with a shaver and visualize the remnant of anterior talofibular ligament. (B, C) Insert a suture lasso through the anterolateral portal to wrap the ligament from the lateral to the medial direction. Push the nitinol loop into the suture lasso and pull it out from the portal. (D) Remove the suture lasso from the anterolateral portal. (E) Replace the nitinol loop to a suture. Make a sliding knot on the ligament with the suture. (F) Drilling is performed on the fibular side origin of the anterior talofibular ligament before inserting the suture anchor. The drilling direction is tilted 45 degrees from the axis of fibula and parallel to the lateral gutter. (G) A knotless suture anchor is loaded with the suture arm which is tied on the anterior talofibular ligament and is inserted in the previously drilled hole with tension. (H) The anterior talofibular ligament is repaired on its origin.

로 사용하며 이에 대하여 Fig. 1에 도식화하였다.

6. 관혈적 변형 Broström 술식과 관절경적 외측 인대 봉합술의 결과 비교

최근 여러 문헌을 통하여 관절경적 외측 인대 봉합술의 우수한 임상적 결과에 대해 보고되었으며 관혈적 술식과 비교해도 결과의 차이가 없다는 연구들이 주를 이루었다. 사체를 이용한 생역학적 연구를 통해 관혈적 변형 Broström 술식과 관절경적 Broström 술식을 비교하는 연구들에서 차이가 없다는 결과들이 보고되어 있다. Drakos 등⁴²⁾은 발목 불안정증에 대한 관혈적 술식과 관절경적 술식을 생역학적으로 비교한 연구에서 컴퓨터 네비게이션 시스템을 통해 거골에 외력을 가하며 3차원 움직임 분석을 하여 전방 거골 전위와 거골 경사각을 비교한 결과 발목 안정성의 차이가 없었다고 보고하였다. Giza 등⁴³⁾은 7쌍의 매칭된 사체의 발목에 무작위로 관혈적 술식과 관절경적 술식을 시행한 후 파열이 발생할 때까지 외력을 가하며 강직(stiffness), 파열의 힘(torque to failure), 파열 정도(degree to failure)를 측정했고 두 군 간 그 결과의 차이가 없다고 하였다. Lee 등⁴⁴⁾도 11쌍의 매칭된 사체를 통해 관혈적 변형 Broström 술식과 관절경적 Broström 술식을 비교한 생역학적 연구에서 같은 결과를 보고하였다. Matsui 등⁴⁵⁾은 37명의 만성 발목 불안정증 환자에 대해 후향적 분석을 하여 관혈적 술식을 시행한 18명과 관절경적 술식을 시행한 19명의 결과를 VAS, Japanese Society for Surgery of the Foot (JSSF) 점수와 일상으로 복귀까지 걸린 시간, 스포츠 활동, 불안정증의 재발 및 합병증에 대해 1년간 추시관찰하여 비교하였고 수술 후 3일째의 VAS 점수, 수술 시간, 일상으로의 복귀까지 걸린 시간 외에 다른 결과들은 두 군 간에 차이가 없었다고 하였다. Yeo 등⁴⁶⁾은 만성 발목 불안정증 환자 48명을 무작위 선정으로 관혈적 변형 Broström 술식을 시행 받은 군과 arthroscopic all-inside lateral ligament repair 술식을 시행 받은 군에 배정한 후 1년 추시에서 두 술식 간 AOFAS 점수, VAS 점수, Karlsson Peterson 점수와 전방 거골 전위, 거골 경사각을 측정하였고 두 군 간에 차이가 없다고 보고하였다. 하지만 아직까지 관절경적 외측 인대 봉합술의 장기 추시가 이루어지지 않아 추후 이와 관련된 연구가 지속적으로 필요하다. 2018년에 보고된 Guelfi 등⁴⁷⁾과 Brown 등⁴⁸⁾의 체계적 문헌 고찰에서 만성 발목 불안정증 환자에게 관혈적 변형 Broström 술식과 관절경적 Broström 술식을 시행한 후 모두 수술 전보다 만족스러운 결과를 얻었고 두 술식 간 임상적으로 의미 있는 결과의 차이는 보이지 않았다고 하였다. 수술 후 합병증에서도 통계적 차이는 보이지 않았으나 관절경적 술식 후 11%에서 15%의 합병증이 보고되었고 이중 봉합 나사의 삽입과 매듭을 만드는 과정에서 천 비골 신경, 비복 신경, 비골건 등의 주변 구조물의 포착, 봉합사 매듭의 돌출 등의 해결할 문제가 남아있다고 하였다. 이런 문제점을 해결하기 위해 시행된 사체를 이용한 해부학적 연구들에서 발목 외측의 표면 해부학을

기준으로 안전 지대(safe zone)를 분석하였다. Acevedo 등⁴⁹⁾은 비골의 말단 경계와 비골건의 상부 경계를 기준으로 발목의 외측 구조물에 대한 안전 지대에 대해서 기술하였는데, 천 비골 신경과 비복 신경 사이의 신경간 안전 지대(internervous safe zone)의 너비는 5.1 cm (3.9~6.4 cm), 제 3비골건과 단비골건 사이의 건간 안전 지대(intertendinous safe zone)의 너비는 평균 4.3 cm (3.7~4.9 cm)라고 보고하였다. 이러한 연구를 통해 관절경적 Broström 술식에서 주변 구조물의 포착 가능성을 낮출 수 있었다.⁵⁰⁾

결론

현재까지 만성 발목 불안정증에 있어서 외측 인대의 봉합이 가능한 상태이면서 후족부 정렬이 정상인 경우의 표준 수술법은 관혈적 변형 Broström 술식이다. 하지만 관혈적 술식과 비교했을 때 관절경적 술식의 임상 결과는 열등하지 않으며 합병증 발생 비율에서 차이가 없다. 다만 앞서 언급한 합병증의 발생 가능성이 있고 수술 방법의 습득에 어느 정도 시간이 필요하다. 또한 크기가 큰 비골부 파열이 동반된 경우, 활액막염이 심하게 동반된 경우, 전 거비 인대의 상태가 좋지 않은 경우, 이전에 외측 인대 봉합술을 시행한 후 실패한 경우, 비골 건 재건을 위한 수술이 필요한 경우, 환자가 고도 비만인 경우, 환자가 운동선수이거나 고강도 노동자인 경우 관절경적 술식보다는 관혈적 술식이 용이하다. 관절경적 술식에 대한 적절한 환자군의 선택이 이루어 진다면 수술적 편리함과 동시에 발목 관절 내부의 병리를 다룰 수 있고 더 빠른 재활과 회복이 가능하다는 장점이 있어 향후 관혈적 변형 Broström 술식의 대안이 될 수 있을 것으로 보인다.

ORCID

Ho Jin Lee, <https://orcid.org/0000-0001-8407-889X>

REFERENCES

1. Vuurberg G, Hoorntje A, Wink LM, van der Doelen BFW, van den Bekerom MP, Dekker R, et al. *Diagnosis, treatment and prevention of ankle sprains: update of an evidence-based clinical guideline. Br J Sports Med.* 2018;52:956. doi: 10.1136/bjsports-2017-098106.
2. Cooke MW, Marsh JL, Clark M, Nakash R, Jarvis RM, Hutton JL, et al. *Treatment of severe ankle sprain: a pragmatic randomised controlled trial comparing the clinical effectiveness and cost-effectiveness of three types of mechanical ankle support with tubular bandage. The CAST trial. Health Technol Assess.* 2009;13:iii, ix-x, 1-121. doi: 10.3310/hta13130.
3. Brison RJ, Day AG, Pelland L, Pickett W, Johnson AP, Aiken A, et al. *Effect of early supervised physiotherapy on recovery from acute*

- ankle sprain: randomised controlled trial. *BMJ*. 2016;355:i5650. doi: 10.1136/bmj.i5650.
4. Ortega-Avila AB, Cervera-Garvi P, Marchena-Rodriguez A, Chicharro-Luna E, Nester CJ, Starbuck C, et al. Conservative treatment for acute ankle sprain: a systematic review. *J Clin Med*. 2020;9:3128. doi: 10.3390/jcm9103128.
 5. O'Loughlin PF, Murawski CD, Egan C, Kennedy JG. Ankle instability in sports. *Phys Sportsmed*. 2009;37:93-103. doi: 10.3810/psm.2009.06.1715.
 6. Hubbard TJ. Ligament laxity following inversion injury with and without chronic ankle instability. *Foot Ankle Int*. 2008;29:305-11. doi: 10.3113/FAI.2008.0305.
 7. Hawkins RB. Arthroscopic stapling repair for chronic lateral instability. *Clin Podiatr Med Surg*. 1987;4:875-83.
 8. Corte-Real NM, Moreira RM. Arthroscopic repair of chronic lateral ankle instability. *Foot Ankle Int*. 2009;30:213-7. doi: 10.3113/FAI.2009.0213.
 9. Acevedo JI, Mangone PG. Arthroscopic lateral ankle ligament reconstruction. *Tech Foot Ankle Surg*. 2011;10:111-6. doi: 10.1097/BTF.0b013e318229bdb8.
 10. Vega J, Golanó P, Pellegrino A, Rabat E, Peña F. All-inside arthroscopic lateral collateral ligament repair for ankle instability with a knotless suture anchor technique. *Foot Ankle Int*. 2013;34:1701-9. doi: 10.1177/1071100713502322.
 11. Ajis A, Maffulli N. Conservative management of chronic ankle instability. *Foot Ankle Clin*. 2006;11:531-7. doi: 10.1016/j.fcl.2006.07.004.
 12. Maffulli N, Ferran NA. Management of acute and chronic ankle instability. *J Am Acad Orthop Surg*. 2008;16:608-15. doi: 10.5435/00124635-200810000-00006.
 13. Drez D Jr, Young JC, Waldman D, Shackleton R, Parker W. Nonoperative treatment of double lateral ligament tears of the ankle. *Am J Sports Med*. 1982;10:197-200. doi: 10.1177/036354658201000401.
 14. Smith RW, Reischl SF. Treatment of ankle sprains in young athletes. *Am J Sports Med*. 1986;14:465-71. doi: 10.1177/036354658601400606.
 15. Willems T, Witvrouw E, Verstuyft J, Vaes P, De Clercq D. Proprioception and muscle strength in subjects with a history of ankle sprains and chronic instability. *J Athl Train*. 2002;37:487-93.
 16. Hupperets MD, Verhagen EA, van Mechelen W. Effect of unsupervised home based proprioceptive training on recurrences of ankle sprain: randomised controlled trial. *BMJ*. 2009;339:b2684. doi: 10.1136/bmj.b2684.
 17. Hale SA, Hertel J, Olmsted-Kramer LC. The effect of a 4-week comprehensive rehabilitation program on postural control and lower extremity function in individuals with chronic ankle instability. *J Orthop Sports Phys Ther*. 2007;37:303-11. doi: 10.2519/jospt.2007.2322.
 18. McKeon PO, Ingersoll CD, Kerrigan DC, Saliba E, Bennett BC, Hertel J. Balance training improves function and postural control in those with chronic ankle instability. *Med Sci Sports Exerc*. 2008;40:1810-9. doi: 10.1249/MSS.0b013e31817e0f92.
 19. Richie DH Jr. Functional instability of the ankle and the role of neuromuscular control: a comprehensive review. *J Foot Ankle Surg*. 2001;40:240-51. doi: 10.1016/s1067-2516(01)80025-9.
 20. Tully MA, Bleakley CM, O'Connor SR, McDonough SM. Functional management of ankle sprains: what volume and intensity of walking is undertaken in the first week postinjury. *Br J Sports Med*. 2012;46:877-82. doi: 10.1136/bjsports-2011-090692.
 21. Valovich McLeod TC. The effectiveness of balance training programs on reducing the incidence of ankle sprains in adolescent athletes. *J Sport Rehabil*. 2008;17:316-23. doi: 10.1123/jsr.17.3.316.
 22. Brostrom L. Sprained ankles. I. Anatomic lesions in recent sprains. *Acta Chir Scand*. 1964;128:483-95.
 23. Broström L. Sprained ankles. VI. Surgical treatment of "chronic" ligament ruptures. *Acta Chir Scand*. 1966;132:551-65.
 24. Gould N, Seligson D, Gassman J. Early and late repair of lateral ligament of the ankle. *Foot Ankle*. 1980;1:84-9. doi: 10.1177/107110078000100206.
 25. Wainright WB, Spritzer CE, Lee JY, Easley ME, DeOrto JK, Nunley JA, et al. The effect of modified Broström-Gould repair for lateral ankle instability on in vivo tibiotalar kinematics. *Am J Sports Med*. 2012;40:2099-104. doi: 10.1177/0363546512454840.
 26. Karlsson J, Bergsten T, Lansinger O, Peterson L. Reconstruction of the lateral ligaments of the ankle for chronic lateral instability. *J Bone Joint Surg Am*. 1988;70:581-8.
 27. Paden MH, Stone PA, McGarry JJ. Modified Brostrom lateral ankle stabilization utilizing an implantable anchoring system. *J Foot Ankle Surg*. 1994;33:617-22.
 28. Hu CY, Lee KB, Song EK, Kim MS, Park KS. Comparison of bone tunnel and suture anchor techniques in the modified Broström procedure for chronic lateral ankle instability. *Am J Sports Med*. 2013;41:1877-84. doi: 10.1177/0363546513490647.
 29. Cho BK, Kim YM, Park KJ, Park JK, Kim DK. A prospective outcome and cost-effectiveness comparison between two ligament reattachment techniques using suture anchors for chronic ankle instability. *Foot Ankle Int*. 2015;36:172-9. doi: 10.1177/1071100714552079.
 30. Sammarco GJ, DiRaimondo CV. Surgical treatment of lateral ankle instability syndrome. *Am J Sports Med*. 1988;16:501-11. doi: 10.1177/036354658801600513.
 31. Kibler WB. Arthroscopic findings in ankle ligament reconstruction. *Clin Sports Med*. 1996;15:799-804. [https://doi.org/10.1016/S0278-5919\(20\)30088-0](https://doi.org/10.1016/S0278-5919(20)30088-0)
 32. Okuda R, Kinoshita M, Morikawa J, Yasuda T, Abe M. Arthroscopic findings in chronic lateral ankle instability: do focal chondral lesions influence the results of ligament reconstruction? *Am J Sports Med*. 2005;33:35-42. doi: 10.1177/0363546504271058.
 33. Taga I, Shino K, Inoue M, Nakata K, Maeda A. Articular cartilage lesions in ankles with lateral ligament injury. An arthroscopic study. *Am J Sports Med*. 1993;21:120-6; discussion 126-7. doi: 10.1177/036354659302100120.
 34. Yasui Y, Murawski CD, Wollstein A, Kennedy JG. Reoperation rates following ankle ligament procedures performed with and without concomitant arthroscopic procedures. *Knee Surg Sports Traumatol Arthrosc*. 2017;25:1908-15. doi: 10.1007/s00167-016-4207-x.
 35. Ferkel RD, Small HN, Gittins JE. Complications in foot and ankle arthroscopy. *Clin Orthop Relat Res*. 2001;(391):89-104. doi: 10.1097/00003086-200110000-00010.
 36. Imade S, Takao M, Miyamoto W, Nishi H, Uchio Y. Leg anterior compartment syndrome following ankle arthroscopy after Maisonneuve fracture. *Arthroscopy*. 2009;25:215-8. doi: 10.1016/j.arthro.2007.08.027.
 37. Oloff LM, Bocko AP, Fanton G. Arthroscopic monopolar radiofre-

- quency thermal stabilization for chronic lateral ankle instability: a preliminary report on 10 cases. *J Foot Ankle Surg.* 2000;39:144-53. doi: 10.1016/s1067-2516(00)80015-0.
38. Maiotti M, Massoni C, Tarantino U. The use of arthroscopic thermal shrinkage to treat chronic lateral ankle instability in young athletes. *Arthroscopy.* 2005;21:751-7. doi: 10.1016/j.arthro.2005.03.016.
39. Cottom JM, Rigby RB. The "all inside" arthroscopic Broström procedure: a prospective study of 40 consecutive patients. *J Foot Ankle Surg.* 2013;52:568-74. doi: 10.1053/j.jfas.2013.02.022.
40. Guelfi M, Nunes GA, Malagelada F, Cordier G, Dalmau-Pastor M, Vega J. Arthroscopic-assisted versus all-arthroscopic ankle stabilization technique. *Foot Ankle Int.* 2020;41:1360-7. doi: 10.1177/1071100720938672.
41. Ahn J, Choi JG, Jeong BO. The signal intensity of preoperative magnetic resonance imaging has predictive value for determining the arthroscopic reparability of the anterior talofibular ligament. *Knee Surg Sports Traumatol Arthrosc.* Published online August 8, 2020; doi: 10.1007/s00167-020-06208-w.
42. Drakos MC, Behrens SB, Paller D, Murphy C, DiGiovanni CW. Biomechanical comparison of an open vs arthroscopic approach for lateral ankle instability. *Foot Ankle Int.* 2014;35:809-15. doi: 10.1177/1071100714535765.
43. Giza E, Shin EC, Wong SE, Acevedo JI, Mangone PG, Olson K, et al. Arthroscopic suture anchor repair of the lateral ligament ankle complex: a cadaveric study. *Am J Sports Med.* 2013;41:2567-72. doi: 10.1177/0363546513500639.
44. Lee KT, Kim ES, Kim YH, Ryu JS, Rhyu IJ, Lee YK. All-inside arthroscopic modified Broström operation for chronic ankle instability: a biomechanical study. *Knee Surg Sports Traumatol Arthrosc.* 2016;24:1096-100. doi: 10.1007/s00167-014-3159-2.
45. Matsui K, Takao M, Miyamoto W, Matsushita T. Early recovery after arthroscopic repair compared to open repair of the anterior talofibular ligament for lateral instability of the ankle. *Arch Orthop Trauma Surg.* 2016;136:93-100. doi: 10.1007/s00402-015-2342-3.
46. Yeo ED, Lee KT, Sung IH, Lee SG, Lee YK. Comparison of all-inside arthroscopic and open techniques for the modified Broström procedure for ankle instability. *Foot Ankle Int.* 2016;37:1037-45. doi: 10.1177/1071100716666508.
47. Guelfi M, Zamperetti M, Pantalone A, Usuelli FG, Salini V, Oliva XM. Open and arthroscopic lateral ligament repair for treatment of chronic ankle instability: a systematic review. *Foot Ankle Surg.* 2018;24:11-8. doi: 10.1016/j.fas.2016.05.315.
48. Brown AJ, Shimozone Y, Hurley ET, Kennedy JG. Arthroscopic versus open repair of lateral ankle ligament for chronic lateral ankle instability: a meta-analysis. *Knee Surg Sports Traumatol Arthrosc.* 2020;28:1611-8. doi: 10.1007/s00167-018-5100-6.
49. Acevedo JI, Ortiz C, Golano P, Nery C. ArthroBroström lateral ankle stabilization technique: an anatomic study. *Am J Sports Med.* 2015;43:2564-71. doi: 10.1177/0363546515597464.
50. Guelfi M, Vega J, Malagelada F, Dalmau-Pastor M. The arthroscopic all-inside ankle lateral collateral ligament repair is a safe and reproducible technique. *Knee Surg Sports Traumatol Arthrosc.* 2020;28:63-9. doi: 10.1007/s00167-019-05427-0.