

Case Report / 증례

## 한방 치료 후 호전된 급성기 양성 발작성 두위성 현훈 치험 3례

최윤영<sup>1</sup> · 변정아<sup>1</sup> · 김수영<sup>1</sup> · 황미리<sup>2</sup> · 안재현<sup>2</sup> · 정현아<sup>3</sup>

대전대학교 한의과대학 한방안이비인후피부과교실 (<sup>1</sup>대학원생, <sup>2</sup>임상교수, <sup>3</sup>교수)

### Three Cases of Acute Benign Paroxysmal Positional Vertigo Improved after Korean Medicine Treatment

*Yoon-Young Choi · Jung-Ah Byun · Su-Yeong Kim · Mi-Lee Hwang · Jae-Hyun An · Hyun-A Jung*

Department of Korean Medicine Ophthalmology & Otolaryngology & Dermatology,  
College of Korean Medicine, Daejeon University

#### Abstract

**Objectives** : The purpose of this study is to report three cases of Korean medical treatment for acute benign paroxysmal positional vertigo(BPPV).

**Methods** : This study was conducted with three acute benign paroxysmal positional vertigo patients who hospitalized in Ophthalmology, Otolaryngology & Dermatology Clinic of Korean medical Hospital. Three patients were treated with Korean medical treatment including herbal medicine(Banhabaeckchulchunma-tang), acupuncture, pharmacopuncture(Hwangryunhaedok-tang). After treatment, we evaluated subjective symptoms.

**Results** : The results of three patient showed remarkable improvements on subjective symptoms after the treatment.

**Conclusions** : It is considered that Korean medical treatment can be applied to the treatment of BPPV.

**Key words** : Benign paroxysmal positional vertigo; Korean Medical; Herbal Medicine;  
Banhabaeckchulchunma-tang; Case Study

## I. 서 론

양성 발작성 두위성 현훈(Benign paroxysmal positional vertigo, BPPV)은 난형낭반에서 탈락된 이석이 반고리관으로 이동하게 되어 체위 변화시 심한 어지럼증을 유발하는 질환으로<sup>1)</sup>, 그 평생 유병률은 약 2.4%로 보고되고 있다<sup>2)</sup>.

건강보험심사평가원(Health Insurance Review and Assessment Service, 2018)의 어지럼증 및 어지럼으로 내원하는 연간 환자 수 변화를 살펴보면 2016년 80,024명에서 2017년에는 85,210명, 2018년에는 99,475명으로 매해 증가하는 추세를 보이고 있다. BPPV는 어지럼증의 원인 중 17-42%에서 진단되는 단일 질환으로는 가장 흔한 질환이며, 회전성 현훈을 일으키는 말초성 질환 중 가장 높은 빈도를 나타내는 질환으로<sup>3)</sup>, 연령이 증가할수록 이석막의 퇴화로 인해 그 발생률도 증가하여 노년기 어지럼증 원인의 50%를 차지할 정도로 흔한 질환이다<sup>4)</sup>.

대부분의 BPPV는 원인을 밝힐 수 없는 특발성으로 발생하게 되며 7-17%의 경우는 내이염, 외상, 편두통, 메니에르씨병 등에 의해 유발된다고 보고되고 있다<sup>5)</sup>. 또한 당뇨나 고혈압 등의 기저 질환을 가진 경우 말초 혈액 순환 부전으로 평형기관으로의 혈액 공급이 원활하지 않아 내이나 반고리관의 기능이 저하될 가능성이 높다<sup>3,6)</sup>.

현재 BPPV의 치료로는 이석을 원위치로 복귀시키는 이석 정복술을 1차 치료로 선택하며, 그 성공률은 후반 고리관 BPPV에 대한 변형 Epley maneuver의 경우 57-100%, 측반고리관 BPPV에 대한 바비큐 회전법의 경우 60-98%로 보고되고 있다<sup>7)</sup>. 또한 내과적으로 전정 억제제를 투여하여 증상을 완화시킬 수 있으나 인지 능력 저하 또는 졸림 등의 부작용을 초래할 수 있으므로

미국 이비인후과학회 진료 지침에서는 사용하지 않을 것을 권고하고 있어<sup>4)</sup>, 아직까지 이석 정복술의 초기 치료 외에 효과적인 치료법은 부족한 실정이다.

현재까지 BPPV에 대한 한의학적 치료가 효과가 있다는 보고는 꾸준히 이어지고 있으며 그 중 痰證으로 변증되어 半夏白朮天麻湯 加味方을 투여한 증례가 이<sup>8)</sup> 등, 인<sup>9)</sup> 등, 정<sup>10)</sup> 등에 의해 다수 보고되고 있다. 하지만 2010년 이후에 半夏白朮天麻湯 加味方을 투여하여 호전된 증례를 포함한 보고는 박<sup>11)</sup> 등에 의한 것으로 최근 연구가 부족한 현실이며, 黃連解毒湯 증류액을 사용한 약침 요법을 포함한 증례는 아직까지 보고되지 않았다.

본 증례에서는 급성기 BPPV 환자에게 半夏白朮天麻湯 加味方 투여 및 黃連解毒湯 약침 요법을 병행한 한방 복합 치료로 양호한 결과를 얻었기에 보고하는 바이다.

### 1. 연구 대상

대전대학교 대전한방병원 한방안이비인후과에 2018년 4월 1일부터 2021년 4월 1일까지 양성 발작성 두위성 현훈으로 진단 받아 내원한 환자들 중 발병 일로부터 4일 이내의 급성기 증상을 보이며 10일 이상 입원하여 한방 치료를 받고 경과 관찰이 가능한 환자 3례를 선정하였다.

### 2. 한방 치료

#### 1) 침 치료

동방메디컬 사의 멸균된 0.20×30mm 규격의 1회용 스테인리스 호침을 사용하였으며 입원 기간 동안 매일 오전, 오후로 1일 2회 시행하였다. 足三里(ST36), 合谷(LI4), 聽宮(SI19), 聽會(GB2), 完骨(GB12), 耳門(TE21), 翳風(TE17), 風池(GB20), 百會(GV20), 太谿(KI3) 등의 穴位를 選穴하여 20분간 留鍼하였다.

#### 2) 약침 치료

약침 치료는 1회용 주사기(26G×13mm syringe, 1cc ; (주)백톤디킨슨, 서울, 한국)에 黃連解毒湯 약침(黃連解

Corresponding author : Hyun-A Jung, School of Oriental Medicine, Daejeon University Dunsan, Daeduk Blvd 176-75, Seogu Daejeon Metropolitan City, Republic of Korea. (Tel : 042-470-9133, E-mail : acua3739@dju.kr)

•Received 2021/9/13 •Revised 2021/10/27 •Accepted 2021/11/3

毒湯, 기린한의원 원외탕전)을 환측의 翳風(TE17)에 1일 1회 1cc 자입하였다.

### 3) 한약 치료

한약은 초기에는 半夏白朮天麻湯을 기본 처방으로 하여 환자의 상태에 따라 가감하여 투여하였고(Table 1), 급성적인 현훈이 호전된 이후에는 각각의 증례에 따라 맞추어 한약 치료를 시행하였다(Table 2). 예외로 증례 3의 경우에는 입원 당시 설사를 동반하여 參朮健脾湯을 먼저 사용한 후 半夏白朮天麻湯을 투여하였다. 모든 한약은 하루 3첩을 각각 아침, 점심, 저녁 식후 30-60분 후 120cc 씩 복용하도록 하였다.

### 4) 뜸 치료

中脘(CV12), 關元(CV4), 神闕(CV8)에 동방메디컬사의 쑥탄(쑥숯, 황토, 옥, 게르마늄, 세라믹) 또는 44도-46도의 전자뜸(새뜸사, 무연전자 왕뜸기)으로 유침 시간 동안 병행하여 1일 2회 시술하였으며 翳風(TE17),

耳門(TE21)에 동방메디컬사의 무연 뜸으로 온침 치료를 10분간 1일 1회 시술하였다.

### 5) 증기 치료

증기 치료는 溫經通絡의 목적으로 羌活, 獨活, 香附子, 木瓜, 桂枝, 白芍藥, 半夏 3g, 丁香 1g로 구성된 약재를 이용하여 환측 耳部에 일정한 거리를 유지한 채 침 치료와 함께 1일 2회, 20분간 시행하였다<sup>12)</sup>.

## 3. 평가 방법

양성 발작성 두위성 현훈 환자의 현훈 정도의 평가는 선행 연구의 기준<sup>13)</sup>을 참고하여 Vertigo grade를 부여하였고(Table 3), 동반 증상의 자각적인 불편감을 수치화하여 비교하기 위해 Visual Analog Scale(VAS)를 이용하였다. 증상이 없을 때를 0점, 초진 시 증상으로 인한 불편감의 정도를 10점으로 가정하여 환자의 주관적 증상의 호전도를 분석하였다.

## 4. 윤리적 승인

본 연구는 대전대학교 대전한방병원 기관생명윤리위원회의 심의 면제 승인을 받아 시행되었다 (승인번호: DJDSKH-21-E-13-1).

Table 1. Prescription of Banhabaekchulchunma-tang

Herbal name	Scientific name	Dose(g)
半夏	<i>Pinelliae Rhizoma</i>	8
白朮	<i>Atractylodis Rhizoma Alba</i>	8
陳皮	<i>Aurantii Pericarpium</i>	8
蒼朮	<i>Atractylodis Rhizoma</i>	8
黃芪	<i>Astragali Radix</i>	8
神麴	<i>Massa Medicata Fermentata</i>	4
麥芽	<i>Hordei Fructus Germinatus</i>	4
天麻	<i>Gastrodiae Rhizoma</i>	4
白茯苓	<i>Poria(Hoelen)</i>	4
澤瀉	<i>Alismatis Rhizoma</i>	4
乾薑	<i>Zingiberis Rhizoma</i>	2
黃柏	<i>Phellodendri Cortex</i>	2
甘草	<i>Glycyrrhizae Radix</i>	2
生薑	<i>Zingiberis Rhizoma Recens</i>	8
大棗	<i>Jujubae Fructus</i>	8
Total		82

## II. 증례

### [증례 1]

#### 1. 성명

김○○(F/53)

#### 2. 발병일

2018년 6월 10일 저녁 별무 계기로 발생

#### 3. 주소증

현훈, 오심, 구토

4. 과거력

- 1) 2013년경 고혈압 진단받아 양약 복용
- 2) 2016년경 자궁내막암 진단받아 자궁적출술 1회
- 3) 2018년경 담석증 진단받아 담낭절제술 1회
- 4) 2018년경 요추협착증 진단받았으나 현재 양약 미복용 상태

11일 충남대병원 응급실에서 X-ray, 혈액 검사상 별무 소견 및 양성 발작성 두위성 현훈 진단 후 이석 정복술 시행 및 수액 처치와 경구 처방 받은 후 별무 호전하여 보다 적극적인 한방 치료를 위하여 2018년 6월 11일 본원 응급실 경유하여 입원하였다.

7. 치료기간

2018년 6월 11일 - 2018년 6월 22일(총 12일간 입원 치료)

5. 사회력

별무 음주 및 흡연, 별무 기호식

6. 현병력

2018년 6월 10일 상기 증상 발생하여 2018년 6월

8. 양약 치료

1) 2018년 6월 12일 - 2018년 6월 13일

Table 2. Administered Herbal Decoctions for Each of Cases

Case No.	Date	Prescription name	Ingredients(g in 1貼)
1	18.6.12 - 18.6.19	半夏白朮天麻湯	半夏白朮天麻湯(Table 1)
	18.6.20 - 18.6.22	滋陰健脾湯	白朮 6, 半夏 4, 乾地黃 4, 當歸 4, 白芍藥 4, 白茯苓 4, 麥門冬 4, 香附子 4, 白扁豆 4, 陳皮 4, 川芎 3, 遠志 3, 甘草 2, 生薑 8, 大棗 8
2	19.2.28 - 19.3.4	半夏白朮天麻湯	半夏白朮天麻湯(Table 1) 加 白扁豆 4, 麥芽 6 黃芪 10
	19.3.5 - 19.3.12	益氣補血湯	黃芪 8, 白扁豆 8, 白朮 6, 香附子 6, 山楂肉 4, 陳皮 4, 白茯苓 4, 神麩 4, 麥芽 4, 厚朴 4, 白茯苓 4, 麥門冬 4, 天麻 4, 砂仁 4, 當歸 4, 白芍藥 4, 乾地黃 4, 人蔘 2, 半夏 2, 木香 2, 遠志 2, 川芎 2, 甘草 2, 生薑 8, 大棗 8
3	21.3.8 - 21.3.10	參朮健脾湯	人蔘 4, 白朮 4, 白茯苓 4, 陳皮 4, 厚朴 4, 山楂肉 4, 半夏 4, 天麻 4, 白扁豆 4, 枳實 3, 白芍藥 3, 神麩 2, 砂仁 2, 麥芽 2, 甘草 2
	21.3.11 - 21.3.18	半夏白朮天麻湯	半夏白朮天麻湯(Table 1) 加 石菖蒲 6, 白扁豆 4, 鷄內金 4
	21.3.19 - 21.3.24	加味養胃湯	蒼朮 8, 酸棗仁 8, 枳實 6, 香附子 6, 石菖蒲 6, 皂角刺 4, 砂仁 4, 陳皮 4, 山楂肉 4, 澤瀉 4, 藿香 4, 乾薑 4, 厚朴 4, 豬苓 4, 赤茯苓 4, 白茯苓 4, 釣鈎藤 4, 白扁豆 4, 白朮 4, 木香 2, 桂枝 2, 生薑 8, 大棗 6

Table 3. Valuation Basis of Vertigo Grade

Vertigo grade	
1 (Normal)	No vertigo
2 (Mild)	Mild vertigo, no autonomic symptoms
3 (Moderate)	Moderate vertigo, nausea occurred
4 (Moderately severe)	Moderately severe vertigo, nausea and vomiting occurred
5 (Severe)	Severe vertigo, nausea and vomiting occurred, immovable

본원 가정의학과에 의뢰하여 Bonaling-A Tab. 50 mg(일양약품, Dimenhydrinate 50mg, 진토제)와 Bearnase Tab. 50단위(대웅바이오, Kallidinogenase 50I.U, 순환개선제)을 아침, 저녁 식후에 1T씩 복용하였다. 또한 중외엔에스주사액-1000ml(제이더블유), 디아제팜주10mg(삼진제약) mix된 수액을 1일 1회 처치하였다.

9. 치료 경과 (Fig. 1)

1) 현훈

입원 당시 심한 회전성 현훈으로 인하여 보행이 힘든 상태였으며 입원 2일 차에는 VAS 6 정도로 호전되었다고 진술하였다. 입원 3일 차부터는 양와위에서 좌위로 변경 시에 미약한 현훈이 남아있는 정도인 VAS 3으로 감소되었으며 입원 12일 차에는 고개를 숙일 때 경미한 현훈만 남아 VAS 2 정도로 호전되어 입원 치료를 중지하고 퇴원하였다.

2) 그 외 동반 증상

입원 당시 식사가 불편할 정도의 오심을 호소하였으나 입원 2일 차에는 VAS 6-7 정도로 감소하였으며 입원 3일 차에는 VAS 3으로 진술하였고 입원 4일 차에는 VAS 1 정도의 경미한 오심을 호소하였다. 입원 7일 차부터는 식사를 1/2공기 정도 할 수 있을 정도로 오심이 호전된 상태를 유지하였다.

입원 당일 낮에 구토 1회 하였으나 입원 이후에는 구토 증상은 나타나지 않았다.

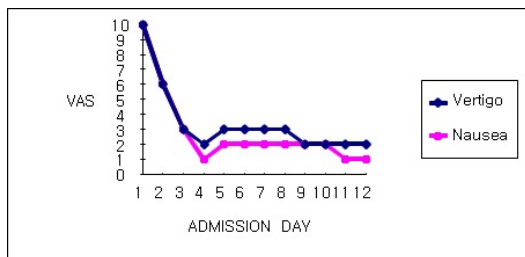


Fig. 1. Changes of Symptoms Measured by VAS(Case 1)

[증례 2]

1. 성명

탁○○(F/43)

2. 발병일

2019년 2월 25일 아침 기상 시 별무 계기로 발생

3. 주소증

현훈, 두통, 기력 저하

4. 과거력

- 1) 2009년경 갑상선 기능 항진증 진단받아 양약 복용, 현재 미복용 상태
- 2) 2014년경 비염 진단받아 Morniflumate 복용 중 알레르기 반응으로 중지 후 현재 미복용 상태

5. 사회력

별무 음주 및 흡연, 별무 기호식

6. 현병력

2019년 2월 25일 상기 증상 발생하여 2019년 2월 25일 유성선병원 응급실에서 Brain CT, 혈액 검사상 별무 소견 및 양성 발작성 두위성 현훈 진단 후 이석 정복술 시행 및 3일간 경구 항현훈제 복용하였으나 별무 호전하여 보다 적극적인 한방 치료를 위하여 2019년 2월 28일 본원 한방안이비인후피부과 외래 경유하여 입원하였다.

7. 치료기간

2019년 2월 28일 - 2019년 3월 12일(총 13일간 입원 치료)

8. 양약 치료

별무

## 9. 치료 경과 (Fig. 2)

### 1) 현훈

입원 당시 보행이 힘들고 시야가 빙글빙글 도는 듯한 심한 회전성 현훈을 호소하는 상태였으나 입원 3일 차에는 기상 후 VAS 1 정도로 크게 호전되었다고 진술하였다. 입원 4일 차에는 바깥 활동을 다녀온 후 보행 시 약간의 불안정감을 느끼게 되는 현훈을 VAS 2 정도로 호소하였으며 그 후 입원 10일 차까지 VAS 1에서 VAS 2 정도의 미약한 현훈을 유지하였다. 입원 11일 차부터 현훈은 대부분 소실된 상태로 유지되어 입원 치료를 중지하고 퇴원하였다.

### 2) 그 외 동반 증상

입원 당시 현훈과 동반하여 좌측 편두통 및 전신에 심한 기력 저하를 호소하였으나 입원 3일 차에는 기상 후 좌측 편두통과 기력 저하 모두 VAS 1 정도로 감소되었다고 진술하였다. 그 후 입원 4일 차부터 퇴원 시까지 두통은 VAS 1 이내의 거의 소실된 상태를 유지하였다. 기력 저하의 경우 입원 4일 차에는 바깥 활동을 다녀온 후 VAS 2 정도로 증가된 모습을 보였지만 퇴원 시까지 전반적으로 VAS 1-2 정도의 경미한 증상으로 입원 시보다 크게 감소된 모습을 보였다.

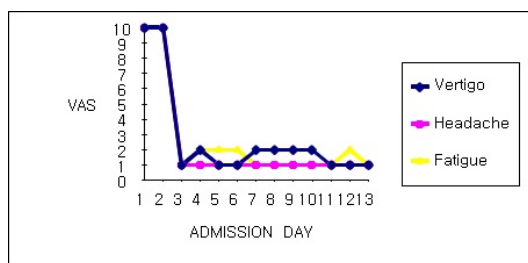


Fig. 2. Changes of Symptoms Measured by VAS(Case 2)

## [증례 3]

### 1. 성명

이○○(F/61)

## 2. 발병일

2021년 3월 5일 별무 계기로 발생

## 3. 주소증

현훈, 두통, 오심, 좌측 이명

## 4. 과거력

1) 2020년경 지방간 소견으로 양약 3개월 복용 후 현재 미복용 상태

## 5. 사회력

별무 음주 및 흡연, 별무 기호식

## 6. 현병력

2021년 3월 5일 상기 증상 발생하여 2021년 3월 6일 local 이비인후과에서 양성 발작성 두위성 현훈 진단 하에 이석 정복술 시행하였으나 별무 호전하여 보다 적극적인 한방 치료를 위하여 2021년 3월 8일 본원 한방안이비인후피부과 외래 경유하여 입원하였다.

## 7. 치료기간

2021년 3월 8일 - 2021년 3월 24일(총 17일간 입원 치료)

## 8. 양약 치료

1) 2021년 3월 8일 - 2021년 3월 10일

본원 가정의학과에 의뢰하여 중외엔에스주사액 -1000ml(제이더블유), 디아제팜주10mg(삼진제약) mix 된 수액을 1일 1회 처치하였다.

2) 2021년 3월 8일, 2021년 3월 9일, 2021년 3월 11일, 2021년 3월 13일, 2021년 3월 14일

본원 가정의학과에 의뢰하여 현훈을 심하게 호소할 때 마다 Bonaling-A Tab. 50mg(일양약품, Dimenhy-

drinate 50mg) 1T씩 처방하여 입원 기간 중 총 5회 복용하였다.

### 9. 치료 경과 (Fig. 3)

#### 1) 현훈

입원 당시 고개를 돌릴 때마다 발생하는 회전성 현훈으로 보행이 어려운 상태였으나 입원 2일 차에는 두위변경 시 느껴지는 현훈이 VAS 7 정도로 감소했다고 진술하였다. 입원 3일 차에는 기상 후 다시 회전성 현훈을 심하게 호소하였으나 입원 4일 차에는 머리를 뒤로 젖힐 때만 현훈을 느끼며 VAS 5 정도로 호전되었다. 입원 6일 차에는 큰 동작이나 체위 변경 시 느껴지는 현훈이 VAS 3 정도로 감소되었으며 그 후 입원 7일 차부터 입원 15일 차까지 VAS 2-4의 호전된 상태를 유지하였다. 입원 16일 차부터 현훈은 대부분 소실된 상태로 유지되어 입원 치료를 중지하고 퇴원하였다.

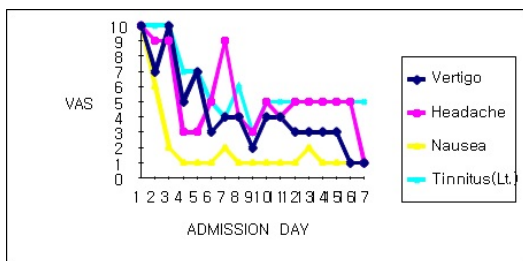


Fig. 3. Changes of Symptoms Measured by VAS(Case 3)

#### 2) 그 외 동반 증상

입원 당시 두통과 지속적으로 맥박이 뛰는 듯한 좌측 이명을 동반한 상태였으며 입원 4일 차에는 두통은 VAS 3, 이명은 자기 전에 주로 느껴지는 상태로 VAS 7 정도로 호전되었다고 진술하였다. 입원 9일 차에는 두통은 VAS 3으로 머리가 맑게 느껴진다고 진술하였으며 이명은 VAS 3 정도의 맥박 뛰는 소리가 하루에 1-2번씩 느껴지는 정도로 그 빈도와 강도가 감소하였다.

입원 10일 차부터 퇴원 전까지 두통과 이명은 호약을 반복하는 상태였으며, 퇴원 당시 두통은 VAS 1-2 정도

로 거의 느껴지지 않았으나 이명은 VAS 5 정도로 매퍼 소리와 함께 박동성 이명이 나타나는 상태로 유지한 채 퇴원하였다.

입원 전 구토와 구역감으로 식사가 힘든 상태였으나 입원 2일 차에는 VAS 6 정도로 감소되었고 입원 3일 차부터는 VAS 1-2 정도의 호전된 상태를 유지하였다.

### III. 고 찰

양성 발작성 두위성 현훈은 타원낭의 평행반에 위치한 이석이 여러 가지 원인으로 유리되어 두위에 따른 내림프 움직임의 비정상적인 항진 효과를 일으켜 대부분 20초 이내, 길어도 1분 이내의 심한 회전성 어지럼증과 함께 오심, 구토 등의 증상을 동반하는 질환이다.

유리된 이석의 위치에 따라 크게 반고리관 내 결석증(Canalithiasis)과 팽대부마루 결석증(Cupulolithiasis)의 두 가지 병태 생리로 나눌 수 있다. 반고리관 내 결석증(Canalithiasis)은 이석이 반고리관 내로 들어가 두위변화에 따라 내림프 흐름을 발생하게 되고, 이에 따라 팽대부마루의 꺾임이 유발되어 안진과 현훈이 나타나는 것이며 팽대부마루 결석증(Cupulolithiasis)은 이석이 팽대부마루에 붙게 되어 팽대부마루가 두위변화에 따라 중력에 민감하게 반응하여 안진과 현훈이 나타나는 것으로 팽대부마루 결석증의 경우 안진이 발생하기까지 더 짧은 잠복기를 보이거나, 반복적인 수기법 시행 시 안진의 변화도가 감소하게 되는 피로 현상이 나타나지 않을 수 있는 점 등의 임상적인 차이점을 보인다<sup>14)</sup>.

역학적으로는 여성에서 2-3배 흔하며, 50대 이후에 주로 발생하고, 20-30%에서 재발한다고 알려져 있다<sup>15)</sup>. 침범되는 반고리관의 위치에 따라 전반고리관성 BPPV(AC-BPPV), 후반고리관성 BPPV(PC-BPPV), 수평반고리관성 BPPV(HC-BPPV)로 분류할 수 있는데, 1,692명의 BPPV 환자를 대상으로 한 국내 다기관 연구에 의하면 PC-BPPV는 60.9%, HC-BPPV는 31.9%, AC-BPPV는 2.2%의 유병률을 보여 PC-BPPV의 발생

빈도가 가장 높은 것으로 보고하였다<sup>6)</sup>.

대부분 특발성으로 발생하며 서양의학적으로는 현훈에 대한 대중 요법으로 전정 억제제나 진토제를 투여하거나, 이식 정복술, 전정 재활 운동 등이 치료법으로 시행되고 있다. 하지만 이식 정복술의 경우 1회 치료로 실패한 사례는 12%에서 56%로 다양하게 보고되고 있고<sup>17,18)</sup>, 약물 치료의 경우 일시적인 증상의 완화를 이룰 뿐이며 인지능력의 저하 또는 졸림 등의 부작용을 초래할 수 있으므로 장기간의 사용은 권고하지 않는다. 또한 전정 재활 운동은 습관화(Habituation)와 보상(Compensation)을 통하여 호전을 노리는 방법으로 이 역시 근본적인 치료라고 볼 수 없다<sup>19)</sup>.

한의학에서는 현훈을 風, 痰, 火, 虛가 원인이 되어 氣血虛를 바탕으로 痰涎風火가 實한 本虛表實의 증상으로 보고 있으며 《東醫寶鑑》에서는 병인과 증상에 따라 風暈, 濕暈, 熱暈, 痰暈, 氣暈, 虛暈의 6종으로 분류하고 있다<sup>20)</sup>. BPPV는 그 중 頭重如蒙, 胸膈痞悶, 惡心の 증상을 자주 동반한다는 점에서 痰暈과 유사하다<sup>8)</sup>. 半夏白朮天麻湯은 李東垣의 《脾胃論》에 최초로 수록된 처방으로 治痰하는 半夏를 君藥으로 하여 健脾化痰, 理氣降逆의 효능을 가진 약재로 구성되어 脾胃가 허약한 것, 痰厥頭痛, 四肢厥冷, 嘔吐眩暈을 主治로 하는 痰暈의 대표적인 처방이다<sup>9)</sup>. 본 연구에서는 3례의 환자 모두 입원 당시 食少, 氣力低下와 함께 현훈으로 인한 제반 증상인 오심, 구토등의 소화 증상을 동반하고 있어 脾氣虛의 痰濁上搖로 인한 현훈인 風痰證으로 변증하였다. 따라서 혈류 개선 작용과 함께 소화 흡수 기능을 촉진시키는 白朮, 陳皮, 蒼朮, 神麩, 麥芽 등의 약물로 구성된 半夏白朮天麻湯을 기본으로 각 증례에 따라 加減하여 처방하였다<sup>13)</sup>. 최근 연구에 따르면 BPPV 관련 한의약 연구 중 痰飲 변증과 더불어 半夏白朮天麻湯이 처방된 연구가 가장 많은 것으로 보고된 바 있다<sup>21)</sup>.

첫 번째 증례의 환자는 발병일로부터 2일 이내에 내원하여 총 12일간 입원 치료를 하였다. 입원 당일부터 8일간 半夏白朮天麻湯을 처방하였고 그 후 食少, 氣力低下, 便秘, 淺眠 양상을 보이는 소증을 바탕으로 잔존된 경미한 현훈은 虛暈, 氣血兩虛로 변증하여 4일간 처방하

였다. 滋陰健脾湯은 白朮, 白茯苓으로 補氣健脾하고 當歸 地黃 川芎 白芍藥으로 補血하며 半夏 陳皮으로 祛痰祛風하고 安神益智의 효능을 가진 遠志가 더해져 心脾虛怯하고 氣血이 虛損되어 생긴 痰飲으로 유발된 眩暈에 효과적인 처방이다<sup>22)</sup>. 입원 초기 2일간 본원 가정의학과에 의뢰하여 처방받은 경구 진토제와 순환 개선제를 복용하며 1일 1회 수액을 처치를 한 이외에 다른 양방적 처치는 병행되지 않았다.

입원 당시 심한 회전성 현훈으로 보행이 불가하여 이 동식 침대를 통해 내원한 상태였으나 입원 3일 차부터는 자가 보행이 가능하며 와위에서 좌위로 체위 변경 시 나타나는 경미한 현훈이 남아있는 정도인 VAS 3으로 호전되었으며 퇴원 당시에는 고개를 빠르게 숙일 때 나타나는 현훈만 남아 VAS 2 정도까지 호전되었다. 또한 동반 증상으로 입원 당시 구토 1회와 함께 식이가 불리할 정도의 심한 울렁거림을 호소하였으나 입원 4일 차부터 퇴원 시까지 VAS 1 정도의 경미한 오심으로 식사를 본래와 다름없이 할 수 있을 만큼 호전된 상태를 유지하였다.

위 환자는 Vertigo Grade 상 Grade 5(Severe)의 보행이 불가할 정도의 심한 현훈과 자율신경계 증상을 동반한 증례로 발병 48시간 이내의 초기에 한·양방 병용 치료로 빠른 호전을 보인 사례이다.

두 번째 증례의 환자는 발병일로부터 4일째 되는 날 내원하여 총 13일간 입원 치료를 하였다. 입원 당일부터 5일간 半夏白朮天麻湯에 食慾不振, 氣力低下 증상을 호전시키기 위한 목적으로 補氣劑인 黃芪를 10g으로 증량하고 白扁豆 4g, 麥芽 6g을 가하여 처방하였다. 그 후 脈細弱과 함께 제반 증상을 바탕으로 氣血兩虛, 氣虛頭痛으로 변증하여 益氣補血湯을 8일간 처방하였다. 益氣補血湯은 益氣昇清의 효능을 가진 補中益氣湯에 滋陰健脾湯을 合方한 처방으로<sup>23)</sup> 氣血不足으로 말미암은 困倦, 無力, 頭重, 眩暈 등의 氣虛증상에 사용하는 처방이다<sup>24)</sup>.

입원 당시 보행 시마다 동반되는 회전성 현훈으로 일상 생활에서의 불편감을 호소하는 상태였으나 입원 3일 차부터는 경미한 보행 불안정성이 남아있는 정도인 VAS 1에서 VAS 2 정도로 호소하였으며 퇴원 당시에는



현훈이 거의 소실된 상태로 호전되었다. 또한 동반 증상으로 입원 당시 좌측 편두통과 함께 심한 기력 저하를 호소하였으나 입원 4일 차부터 퇴원 시까지 VAS 1에서 VAS 2 정도로 크게 호전되었다.

위 환자는 Vertigo Grade 상 Grade 2(Mild)의 비교적 경미한 증상을 호소하나 항현훈제를 복용하였음에도 완전히 소실되지 않는 현훈과 함께 두통 및 기력 저하를 동반한 증례로 한방 단독 치료로써 주요 증상인 현훈뿐만 아니라 제반 증상에도 호전을 보인 사례이다.

세 번째 증례의 환자는 발병일로부터 4일째 되는 날 내원하여 총 17일간 입원 치료를 하였다. 입원 당일부터 3일간은 泄瀉가 동반되어 四君子湯에 健脾除濕, 消食導滯의 효능이 있는 枳實, 山楂肉, 神麩, 砂仁, 麥芽 등을 가하여 구성한 參朮健脾湯<sup>25,26)</sup>을 처방하였으며 泄瀉가 소실된 이후 8일간은 半夏白朮天麻湯에 耳鳴을 호전시키기 위한 목적으로 化痰開竅의 효능을 가진 石菖蒲 6g을 가하고 消化不良을 호전시키기 위한 목적으로 健脾胃의 효능을 가진 白扁豆 4g, 鷄內金 4g을 각각 가하여 처방하였다. 그 후 6일간은 경미한 현훈과 함께 食慾不振, 氣力低下의 모습을 보여 제반 증상을 개선시키기 위한 목적으로 四君子湯에 疝胃散을 합방하고 理氣劑를 加味하여 胃寒으로 인한 食慾不振을 치료하는 加味養胃湯<sup>27)</sup>을 처방하였다. 위 환자는 입원 전 잦은 嘔吐와 泄瀉를 하였기에 加味養胃湯의 적응증으로 판단하였다.

입원 당시 두위 변화에 동반되는 회전성 현훈으로 보행이 불편한 상태였으나 입원 6일 차부터 현훈은 VAS 3 정도로 감소되었으며 퇴원 시 VAS 1 정도로 거의 소실되었다. 또한 동반 증상으로 입원 당시 두통, 박동성 이명, 오심을 호소하였으나 퇴원 시 두통은 VAS 1-2 정도로 감소되었으며 이명은 VAS 5 정도로 호전되었다. 오심은 입원 3일 차부터 퇴원 시까지 VAS 1-2 정도의 호전된 상태를 유지하였다.

위 환자는 Vertigo Grade 상 Grade 4(Moderately severe)의 증상으로 일차 치료법인 이석 정복술을 초기에 시행하였음에도 완고한 경과를 보였으나 한-양방 병용 치료를 통해 좋은 결과를 보인 사례이다. 또한 치료 기간 동안 함께 병행한 항현훈제의 복용 빈도를 점차적

으로 줄여 입원 8일 차부터 한방 단독 치료를 시행하였으며, 그 이후에도 현훈 뿐 아니라 이명, 두통 등의 제반 증상에 점진적인 호전 반응을 보인 사례이다.

BPPV는 다양한 원인으로 유리된 이석이 내림프액의 항진을 유발하여 급성 어지럼증을 보이는 질환으로 말초 혈액 순환 부전으로 인해 내이나 반고리관으로의 혈액 공급이 원활하지 않을 경우 그 발생 빈도가 증가한다는 보고가 있다<sup>6)</sup>. 하여 본 증례에서는 두경부의 혈류 순환을 원활하게 하는 목적으로 다양한 한방 복합 치료를 시행하였다.

침 치료는 정<sup>21)</sup>의 문헌 조사에 의거하여 痰量에 대응되는 足三里, 合谷과 耳門, 聽宮, 聽會, 完骨, 翳風, 百會, 風池 등을 取穴하여 健脾燥濕, 行氣 작용과 함께 두경부의 말초 혈액 순환을 증진시키는 목적으로 시행하였다.

藥鍼요법은 경혈이나 압통점에 약물을 주입함으로써 약물 작용과 자침 효과를 동시에 기대하는 新鍼요법으로 본 증례에서는 黃連, 黃柏, 黃芩, 梔子로 구성된 黃連解毒湯을 사용하였다. 黃連解毒湯은 임상적으로 解熱, 鎮痛, 消炎 등의 약리작용으로 두통 완화 효과<sup>28)</sup>, 자율신경 부조증의 개선 효과<sup>29)</sup>가 입증된 바 있으며 최근 혈관 이완 작용<sup>30)</sup> 및 항혈전 작용<sup>31)</sup>에 대한 유의성이 보고되었다. 따라서 미세 혈관 장애로 인한 허혈로 발생 및 재발 될 수 있는 BPPV에 효과가 있을 것이라고 판단되어 시행하였다.

증기 치료는 性溫하며 祛風濕, 舒筋活絡의 효능을 지닌 羌活, 獨活<sup>32)</sup>, 木瓜<sup>33)</sup>와 溫經通絡 효능을 지닌 桂枝 등을 주요 약재로 구성하여 환측의 두경부 근육을 이완토록 하여 혈류 순환을 증진시키기 위한 목적으로 사용되었다.

뜸 치료는 中脘(CV12), 關元(CV4), 神闕(CV8)에 온열 자극을 가하여 健脾胃하는 효능으로 BPPV 제반 증상 중 하나인 소화 기능을 개선시킬 목적으로 시행하였다.

대부분의 BPPV 환자들은 현훈과 오심, 구토 등의 신체적 증상 뿐 아니라 어지럼증에 의한 심리적인 불안감을 호소하며 이로 인한 삶의 질의 저하를 경험하고 있다. 현재 BPPV의 치료는 이석 정복술, 전정 억제제, 전정 재활 훈련 등의 대증 치료 중심으로 이루어지고

있으나 그 재발률이 약 15-50% 정도로 보고되고 있다<sup>1,34,35)</sup>. 따라서 초기에 적절한 치료를 시행함으로써 만성적인 어지럼증으로 이행되는 것을 방지하는 것이 BPPV의 주요 과제라고 사료되며, 한방 치료를 그 일차적인 선택지로 고려해 볼 수 있을 것으로 생각된다. 다만 소수의 사례를 대상으로 진행되었다는 점과 증례 1과 증례 3의 경우 입원 기간 동안 간헐적으로 사용된 경구 항현훈제와 신경 안정제가 교란 변수로 작용할 수 있다는 점 등은 본 연구의 미진한 부분으로 생각된다. 하지만, 본 연구에서는 이석 정복술 및 경구 항현훈제 복용 이후에도 지속되는 어지럼증을 호소하는 급성기 BPPV에 일정 기간의 한·양방 병용 치료 또는 한방 단독 치료 후 제반 증상에서 호전도가 있었다는 점과 국내에서 급성기 BPPV에 黃連解毒湯 약침의 사용이 아직까지 활발하지 않은 실정으로 추후 본 연구의 한계점을 보완한 후속 연구의 기초 자료로 활용이 가능하며 이로 인해 BPPV에 대한 한방 치료의 임상적 활용 확대가 이루어질 것으로 기대한다.

#### IV. 결 론

본 연구는 발병일로부터 4일 이내의 급성기 양성 발작성 두위성 현훈 환자 3례에 대한 치험례이다. 黃連解毒湯 약침, 증기, 침, 뜸 등의 다각적인 방면에서의 한방 복합 치료와 각 환자의 적응증에 해당하는 한약 치료를 통해 어지럼증을 포함한 두통, 이명, 기력 저하, 오심 등의 제반 증상의 호전을 확인 할 수 있었다.

#### ORCID

Yoon-Young Choi  
(<https://orcid.org/0000-0002-4995-8127>)  
Jung-Ah Byun  
(<https://orcid.org/0000-0009-0923-6768>)  
Su-Yeong Kim  
(<https://orcid.org/0000-0001-5283-4355>)

Mi-Lee Hwang  
(<https://orcid.org/0000-0002-3976-6797>)  
Jae-Hyun An  
(<https://orcid.org/0000-0003-3758-1921>)  
Hyun-A Jung  
(<https://orcid.org/0000-0001-5661-0623>)

#### References

1. Bhattacharyya N, Baugh RF, Orvidas L, Barrs D, Bronston LJ, Cass S, et al. Clinical practice guideline: Benign paroxysmal positional vertigo. *Otolaryngol Head Neck Surg* 2008;139(5):47-81.
2. Kim JS, Zee DS. Clinical practice. Benign paroxysmal positional vertigo. *N Engl J Med* 2014;370:1138-47.
3. Kim CS, Park SM. Pathogenesis of Benign Paroxysmal Positional Vertigo. *Korean J of Clinical Laboratory Science* 2008;40(1):62-70.
4. Park HY. Guideline of benign paroxysmal positional vertigo by evidence-based medicine. *Korean J Otorhinolaryngol-Head Neck Surg* 2012;55(12):751-6.
5. Kim MK, Kim HR, Jun HW, Byun HY, Chung JH, Lee SH. Risk Factors and Clinical Features of Recurrent Benign Paroxysmal Positional Vertigo. *Korean J Otorhinolaryngol-Head Neck Surg* 2019;62(10):562-7.
6. Ishiyama A, Jacobson KM, Baloh RW. Migraine and benign positional vertigo. *Ann Otol Rhinol Laryngol* 2000;109:377-80.
7. Kim JH, Jung EJ, Song CE, Song MH, Park KC, Ko KM, et al. Risk factors for treatment failure in benign paroxysmal positional vertigo. *Korean J Otorhinolaryngol-Head*

- Neck Surg 2013;56(2):74-8.
8. Lee SG, Lee JH, Kim YE. Four Cases of Benign Paroxysmal Positional Vertigo Diagnosed as Damhun. Korean J Oriental Physiology & Pathology 2009;23(3):734-9.
  9. An SH, Choi JS, Cho CS, Kim CJ. Five Case Report of Peripheral Vertigo Diagnosed Dam Hun with Oriental Medical Treatment - Banhabaekchulchunma-tang gagam-. Korean J Oriental Physiology & Pathology 2009;23(1):263-8.
  10. Cheong SS, Kang SY, Yoon JW, Ryu HH, Sung KK, Yoon JC. Three Cases treated with Banhabackchulchunma-tanggami and Backchultanggami on patients showing BPPV-like-symptom. The Korean J of Joongpoong 2003;4(1):85-91.
  11. Park YH, Lim BR, Ok HJ, Sun JJ, Park JH. Case of Combined Eastern-Western Medicine Treatment on a Patient Diagnosed with Benign Paroxysmal Positional Vertigo after Acute Vestibular Neuritis. J Int Korean Med 2016;37(2):273-82.
  12. Kim KH, Jung HA. A case of Korean Medical Treatment of sudden hearing loss with tinnitus, aural fullness. Journal of Haehwa Medicine, 2013;22(1):193-200.
  13. Jung NR, Kim KT, Shin SM, Ko H. A Study on the Characteristics of Patients Treated for Dizziness with Jeoreongchajeonja-tang: A Retrospective Analysis of 63 Cases. J. Int. Korean Med. 2019;40(6):1122-35.
  14. Dae Bo Shim. Benign Paroxysmal Positional Vertigo: Diagnostic Criteria and Updated Practice Guideline in Diagnosis. Res Vestib Sci 2020;19(4):111-9.
  15. Parnes LS, Agrawal SK, Atlas J. Diagnosis and management of benign paroxysmal positional vertigo (BPPV). Canadian Medical Association Journal 2003;169(7):681-93.
  16. Moon SY, Kim JS, Kim BK, Kim JI, Lee H, Son SI, et al. Clinical characteristics of benignparoxysmal positional vertigo in Korea: a multicenter study. J Korean Med Sci 2006;21:539-43.
  17. Furman JM, Cass SP. Benign paroxysmal positional vertigo. N Engl J Med. 1999;341:1590-6.
  18. Macias JD, Lambert KM, Massingale S, Ellensohn A, Fritz JA. Variables affecting treatment in benign paroxysmal positional vertigo. Laryngoscope. 2000;110:1921-4.
  19. Brandt T, Daroff RB. Physical therapy for benign paroxysmal positional vertigo. Arch Otolaryngol 1980;106:484-5.
  20. Heo J. Dongeuibogam. Seoul: Bubinmunhwasa. 2007:573-4.
  21. Jung JS, Jung SH, Kim MJ, Park JK, Bae KH, Kong KH, et al. Korean Medicine Interventions for Benign Paroxysmal Positional Vertigo: A Systematic Review of Clinical Studies Published in Korea J. Int. Korean Med. 2017;38(4):479-90.
  22. Cho YY, Shin JH, Baik TH, Park HM, Sun SH. A Case Study of a Patient with a Cerebellar Infarction, Dizziness, and Ataxia Who Was Treated with Traditional Korean Medicine J. Int. Korean Med. 2017;38(2):270-5.
  23. Hong JA et al. Effect of Yikgeebohyul-tang on Hair Regrowth and Cytokine Changes on Hair-Removed C57BL/6 Mice. The Journal of Korean Oriental Medicine. 2010;31(1):138-52.

24. The Society of Daegu Oriental Hospital of Daegu Haany University. Hospital formula. Daegu: Daejin Publish Munhuasa. 1990:143.
25. Son JY, Yoon HJ, Lee SG, Lee KS. Clinical study on 1 case of Functional Gastrointestinal Disturbance Korean J Oriental Physiology & Pathology. 2006;20(5):1369-73.
26. Zou C. Clinical Observation on the Treatment of Diarrhea Irritable Bowel Syndrome with Spleen Deficiency and Dampness Syndrome with Shenzhu Jianpi Decoction and Ginger-separated Moxibustion. Journal of Sichuan of Traditional Medicine 2016;6(3):161-3.
27. Hwang DY. Sinjeung Bangyaghabpyeon. Seoul: Younglim Company. 2002:133:205.
28. Jang HH, Lee DY, Lee SH, Kang HW, Lyn YS. Clinical Studies on HWANGRYUNHAE-DOKTANG Herbal Acupuncture Therapy on Headache. Journal of Pharmacopuncture. 2003;6(1):52-60.
29. Seol H, Yook TH. Effects of Hwangryunhaedoktang Herbal-acupuncture at G21(Kyonjong:肩井) on the Heart Rate Variability. The Journal of Korean Acupuncture & Moxibustion Society. 2004;21(6):37-50.
30. Kim DH, Park SJ, Jeong JY et al. Anti-inflammatory effects of the aqueous extract of hwangnyeonhaedok-tang in LPS-activated macrophage cells. Kor. J. Herbol. 2009; 24(4):39-47.
31. Kim KH, Do HJ, Oh TW, Kim KY, Kim TH, Ma JY, et al. Antiplatelet and Antithrombotic Activity of a Traditional Medicine, Hwangryunhaedok-Tang. Front. Pharmacol. 2018;9:1502.
32. Lee JH, Yun IG, Oh MS. The study of *Ostericum koreanum* Radix & *Aralia continentalis* Radix in Bang-Yak-Hap-Pyu. Journal of Haehwa Medicine 2005;14(1): 167-77.
33. Yu JH, Kil GJ, Shin YS, Lee SW, Hyun DY. A Study on an Active Effect of Anticoagulant *Chaenomelis fructus* Extract. The Korean Society of Medicinal Crop Science 2008;6:362,363
34. Pérez P, Franco V, Cuesta P, Aldama P, Alvarez MJ, Méndez JC. Recurrence of benign paroxysmal positional vertigo. Otol Neurotol 2012;33(3):437-43.
35. Brandt T, Huppert D, Hecht J, Karch C, Strupp M. Benign paroxysmal positioning vertigo: a long-term follow-up (6-17 years) of 125 patients. Acta Otolaryngol 2006; 126(2):160-3.