

Review Article / 종설

장미색 비강진의 한방 탕약 치료에 대한 연구 : 체계적 문헌 고찰

진한솔¹ · 임희영¹ · 고우신² · 윤화정²

동의대학교 한의과대학 안이비인후피부과학 교실 (¹수련의, ²교수)

Herbal Medicine for The Treatment of Pityriasis rosea: A Systematic Review and Meta-analysis

Han-Sol Jin · Hui-Yeong Lim · Woo-Shin Ko · Hwa-Jung Yoon

Dept. of Korean Medicine Ophthalmology & Otolaryngology & Dermatology,
Clinical Korean Medicine, Dong-Eui University

Abstract

Objectives : Pityriasis rosea is an acute and subacute papular scaly disease, and is a disease that mainly resolves spontaneously. However, since the outbreak of COVID-19, the possibility that the disease may occur as a sequelae of the disease and side effects of vaccination has been announced.

Methods : We searched articles related to oriental treatment of pityriasis rosea at organized in domestic and foreign DBs. Articles were searched for RCT. The results were summarized in tables and graphs, and meta-analysis was performed. Also, we assessed the risk or bias.

Results : As a result of setting the herbal medicine alone treatment as an intervention for pityriasis rosea and Western medicine alone as the control group, total 9 articles were searched. We analyzed them and got the results. The efficient rate of the treatment group was statistically significantly higher than that of the control group. In addition, adverse events were significantly less in the treatment group than in the control group.

Conclusions : Herbal medicine treatment can be more effective than Western therapy(mainly anti-histamines and glycyrrhizin injection) for pityriasis rosea. In addition, herbal medicine treatment can be superior to Western treatment for safety. However, the limitations of this study include the small number of articles, no other evaluation indicators other than the efficient rate, and insufficient data such as pathological examination.

Key words : Pityriasis rosea; Systematic review; Herbal medicine; Chineses medicine

I. 서 론

장미색 비강진(Pityriasis rosea)은 급성 염증성 피부 질환의 한 종류로, 장미색 및 분홍색을 띠는 타원형의 홍반을 주요 증상으로 한다. 주요 호발 부위는 체간 및 사지의 근위부로, 주로 인설을 동반하며 소양감 외에는 특별한 자각증상을 거의 동반하지 않고, 대개 6-8주 후 자연 소실되는 질환이다. 장미색 비강진은 청년 및 성인에서 주로 발생하고, 봄, 가을에 호발하는 경향이 있다¹⁾. 해당 질환의 원인은 불분명하나 감염설(바이러스, 세균 등)과 면역설 등이 제기되고 있다. 장미색 비강진은 대개 원발반이 체간부에 먼저 발생한 후 소실되며, 원발반 소실 후 수일-2주 이내에 체간, 경부, 사지의 근위부 등에 나타난다. 주로 2가지 형태를 보이는데, 크리 스마스 트리 모양으로 분포하는 타원형의 인설성 판 혹은 인설이 없는 둥근 모양의 구진성 병변으로 발생한다. 양의학에서는 발생 첫 1주 이내에 치료할 시 치료에 대한 반응을 높일 수 있다고 보고 있으며, 항소양증 로션, 피부연화제, 항히스타민제, 국소 스테로이드, 광선 치료 등을 동반하여 치료하고 있다²⁾.

한의학에서는 장미색 비강진을 ‘風熱瘡’, ‘玫瑰糠疹’, ‘風癬’, ‘血疔’, ‘血疔瘡’, ‘母子癬’, ‘紫疥’ 등의 이름으로 명칭하고 있다³⁾. 주요 병인을 ‘風熱外搖’, ‘血熱風燥’로 보고 있으며 탕약, 외용제 및 침구치료 등의 방법을 통해 치료하고 있다. 국내에서는 해당 질환에 대한 증례 보고가 간헐적으로 이루어지고 있다. 정 등³⁾은 성인에게 발생한 장미색 비강진에 대해 가감통청산을 투약한 치료에 대해 소개하였고, 곽 등⁴⁾은 소아 장미색 비강진에 대해 은교산으로 치료한 치험례에 대해 보고하였다.

2019년 세계적으로 발생한 COVID-19와 관련하여 다양한 합병증 및 백신 부작용이 발생하고 있다. 장미

색 비강진은 현재 COVID-19의 동반 증상 및 COVID-19 백신 접종 후 발생한 사례가 종종 보고되고 있는 실정이다. COVID-19와 관련한 증례 논문은 주로 편집자 서신 양식으로 보고되어 있었다. Veraldi 등⁵⁾은 COVID-19 이후 발생한 장미색 비강진 2례에 대해 보고하였고, COVID-19 감염 이후 어떠한 피부 질환 요소가 없었다는 점에서 장미색 비강진이 다른 요소가 아닌 COVID-19에 의해 유발되었을 가능성이 높다고 보았다. Abdullah 등⁶⁾은 COVID-19 백신 접종 이후 발생한 장미색 비강진에 대해 보고하였다. 해당 백신은 mRNA 백신으로, 정확한 상명은 밝혀지지 않았다. 접종 전에는 피부 질환 관련 요소가 없던 40세 여성 환자 1례로, 3주 뒤에 회복되었으며 COVID-19 자체 뿐 아니라 관련한 백신에 의해 발생할 가능성에 대해서도 경계할 필요가 있음을 언급하였다.

해당 질환에의 관심이 COVID-19와 맞물려 더욱 필요해지는 상황에서, 한방 치료 또한 대책이 필요할 것으로 판단하였다. 국내의 임상 보고 및 분석 연구는 미비한 실정으로, 국내·외의 장미색 비강진에 대해 시행한 한방 치료에 대해 종합하고 분석하는 연구가 필요하다고 생각하였다. 이에 본 연구에서는 한방 치료만을 통해 장미색 비강진을 치료한 무작위 대조 시험(Randomized controlled trial, RCT)을 수집 후 분석하여 포괄적·체계적 분석을 시행하였다. 그리고 그 유효성과 안전성에 대해 보고하고자 연구를 수행하였다.

II. 연구 대상 및 방법

1. 문헌 검색 방법

장미색 비강진의 한약 치료에 관한 문헌을 조사하기 위하여 외국 문헌 관련 DB로 Pubmed, Cochrane Library, CNKI 등을 활용하였으며, 국내 문헌 관련 DB로 국가과학기술정보센터(National Digital Science Library, NDSL), 전통의학정보포털(Oriental Medicine Advanced Searching Integrated System,

Corresponding author : Hwa-Jung Yoon, Dep. of Korean Medicine Ophthalmology & Otolaryngology & Dermatology, Dong-Eui University, San 45-1, Yangjeong-2dong, Busanjin-gu, Busan, 614-710, Korea.
(Tel : 051-850-8658, E-mail : yhj1226@deu.ac.kr)

•Received 2021/10/8 •Revised 2021/10/28 •Accepted 2021/11/4

OASIS), KISS 등을 사용하였다. 검색은 2021년 8월 3일부터 2021년 10월 1일까지 시행되었으며, 모든 연도의 발표된 문헌을 검색 범위에 포함시켰다.

검색어는 장미색 비강진과 관련하여 ‘pityriasis rosea’, ‘장미색 비강진’, ‘紅色秕糠疹’, ‘玫瑰糠疹’, ‘風熱瘡’, ‘バラ色秕糠疹’ 등이 사용되었고, 한약을 중재로 사용하여 관련 논문을 검색하였다. 중재 치료 검색어로는 ‘Herbal Medicine’, ‘Traditional Medicine’, ‘TCM’, ‘Chinese Traditional Medicine’, ‘Korean Traditional Medicine’, ‘Kampo’, ‘Decoction’, ‘中醫’, ‘中藥’, ‘中醫藥’, ‘湯’, ‘散’, ‘丸’, ‘한방’, ‘한약’ 등을 사용하였다. 연구 대상자 및 중재 검색어의 검색 범위는 제목, 초록으로 포함하였다.

2. 선정 기준

장미색 비강진에 대해 한약 치료를 중재로 선택한 무작위 배정 비교임상시험(Randomized controlled trial, RCT)를 대상으로 시행하였으며, 비무작위배정 비교임상시험(nRCT), 증례 보고(Case report), 인간이 대상이 아닌 실험실 연구(in vivo or in vitro), 프로토콜 논문, 문헌 고찰, 임상 연구 동향 등의 종설 논문은 본 연구에서 배제하였다.

장미색 비강진에 대해서, 급성기와 만성기에 대해 모든 결과를 포함하였다. 또한 전신성 혹은 부분 발생에 대해서도 구분 없이 모두 채택하였으며, 질환에 대해 변증이 나뉘는 경우에 대해서도 예외 없이 채택하였다.

중재(Interventions)에 대해서, 한약 치료를 주 치료 방법으로 활용한 RCT만을 채택하였다. 한약 치료가 주가 되므로, 침구 치료, 부항 치료 등의 한약 외 한방 치료 방법이나, 항바이러스제, 항생제, UVB, Vitamin, Calamine lotion 등의 양방에서 흔히 사용되는 치료 방법은 모두 본 논문에서는 배제되었다. 단, 한방 제제의 외용제는 채용하였다.

대조군(Comparisons)에 대해서, 한약과 양약의 비교를 위주로 선별하였다. 한약과 한약의 비교는 대조군의 한약이 기준에 장미색 비강진에 대해 주된 치료법으

로 사용됨이 인정된 사례에서만 채택하였고, 개인의 창작 방제가 대조군으로 사용되거나 장미색 비강진의 주된 치료법으로 인정할 수 없는 탕약을 사용할 경우에는 배제하였다. 그 외에 치료군과 대조군의 분배가 일정하지 않거나 다른 조건을 적용했을 경우, 세 개 이상의 군으로 나누어 치료법을 적용하였으나 대조군의 설정 기준이 합당하지 않은 경우, 무작위 배정의 언급이 없는 경우도 배제하였다.

3. 자료 선별 및 추출

중복 논문을 제외한 후, 두 명의 연구자(JHS, LHY)가 독립적으로 자료 선별을 수행하였다. 1차 논문 설정을 위해 각 논문의 제목 및 초록을 통해 선정 기준의 적합성 여부를 판단하고 교차 검증하였다. 이후 본문 존재 여부를 확인 후 본문 확인을 통해 최종적으로 논문을 선정하였다. 연구자들 간의 이견이 있는 경우 제 3의 연구자를 통해 적합성 여부에 대해 논의하여 판단하였다. 1차 선별 제외 논문으로는 RCT 형식의 논문이 아닌 경우, 한·중의 치료와 중재가 연관이 없는 경우, 장미색 비강진과 관련되지 않거나 장미색 비강진이 주 치료 대상이 아닌 경우로 설정하였다. 1차 선별 후 채택된 문헌을 대상으로 전문 존재 여부를 파악하였다. 전문이 포함되지 않은 경우를 제외하였고, 이후 본문 내용을 두 명의 연구자가 육안으로 스크리닝하여 최종 논문을 선정하였다. 2차 선별 제외 논문으로는 전문이 포함되지 않은 경우, 탕약, 산제, 환제 등의 한방 약물 제제를 사용하지 않은 경우, 치료군 및 대조군에 양방 치료가 포함된 경우, 적절하지 않은 대조군이 설정된 경우를 배제하였다.

4. 자료 분석

EndNote를 통해 검색된 문헌을 정리하였다. 자료 정리 후, 제 1저자, 발행연도, 제목, 연구 구성, 실험군 및 대조군의 설정, 평가 지표, 치료 기간, 결과, 안전성 판별 여부 등을 Excel을 통해 추출하였고 각 논문들에 대

해 분석하였다. 분석 후 RevMan version 5.4를 사용하여 정량적 합성을 시행하였다.

5. 비뚤림 위험 평가

두 명의 연구자가 최종 선정 논문에 관하여 코크란 비뚤림 위험 평가 도구('Risk of bias(RoB)' by Cochrane collaboration)를 사용하여 평가하였다. 해당 평가는 독립적으로 시행되었으며 평가 후 교차 검증을 시행하였다. 평가 문항으로는 '무작위 배정 순서 생성(random sequence generation)', '배정 순서 은폐(allocation concealment)', '연구 대상자 및 연구자에 대한 눈가림 여부(blinding of the participants and personnel)', '결과 평가에 대한 눈가림 여부(blinding of the outcome assessments)', '불충분한 결과 자료(incomplete outcome data)', '선택적 보고 여부(selective reporting)', 그 외 비뚤림 등의 총 7가지로 구성되었고, 각 항목에 대해 '낮은 위험 정도(Low risk of bias)', '높은 위험 정도(High risk of bias)', '불확실한 위험 정도(Unclear risk of bias)' 로 평가하였다.

6. 자료 합성 및 분석

RevMan version 5.4를 이용하여 정량적 합성이 가능한 경우 시행하였다. 유효율 등과 같은 이분형 변수에 대해 RR과 95% 신뢰구간을 이용하여 계산하였다. 이질성 정도로는 I² test를 사용하였다. 중재법 및 결과 평가 항목이 같은 경우에 메타 분석을 시행하였다.

III. 결 과

1. 검색 및 자료 선정

국내 · 외 6개 DB를 통해 검색한 결과 PubMed 2편, Cochrane Library 7편, CNKI 276편, OASIS 2편, KISS 1편, CiNii 0편으로 총 288편이었다. 이 중 중복된 논문 44편을 제외하여 244편에 대해 두 명의

연구자가 제목 및 초록을 확인하여 1차 스크리닝을 진행하였다. RCT가 아닌 논문, 한방 치료와 연관이 없는 논문 그리고 장미색 비강진과 연관이 없는 논문을 추려낸 결과 42편의 논문이 선별되었다. 42편의 논문에 대해 전문을 확인하여 2차 스크리닝을 진행하였다. 전문을 확인할 수 없는 1개 논문, 한약 치료와 관계없는 6개 논문, 양 · 한방 협의 치료를 중재로 시행한 25편, 부적절한 대조군이 활용된 1개 논문을 제외한 총 9개 논문이 최종 선정되었다(Fig. 1).

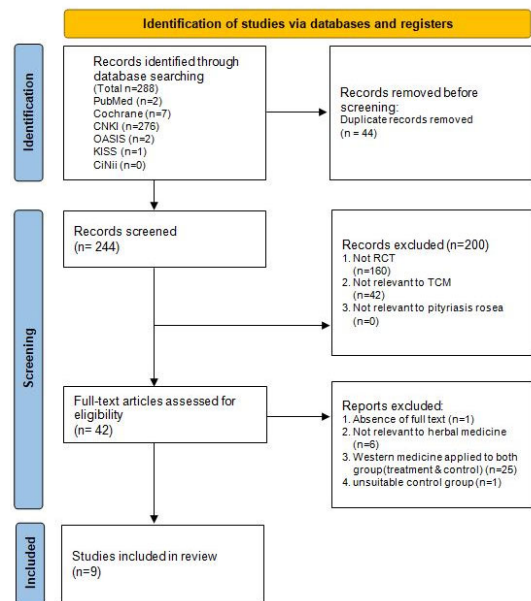


Fig. 1. PRISMA Flow Chart of the Literature Selection

2. 선정 문헌 개요

최종 선정된 총 9편 논문을 분석 · 요약하였다(Table 1). 9편 연구 모두 중국에서 시행된 RCT 연구로, 출판 연도는 2002⁸⁾, 2006¹²⁾, 2009년⁷⁾ 각 1편, 2011년 2편^{13,15)}, 2012¹¹⁾, 2014⁹⁾, 2015¹⁰⁾, 2018년¹⁴⁾ 각 1편이었다.

1) 연구 대상

연구에 참여한 대상자 수는 총 834명이며 중도 탈락

자는 보고되지 않았다. 총 피험자 수는 최소 70명에서 최대 140명이었고, 일반적인 중의 의학 진료 체계에 따라 분류된 ‘玫瑰糠疹’으로 진단된 환자가 포함되었다. 100명을 기준으로, 100명 미만인 연구는 6편⁷⁻¹²⁾, 100명 이상인 연구는 3편¹³⁻⁵⁾이었다. 변증에 대해서는 Hao 등⁹⁾의 연구에서 血熱風盛 및 血熱濕溫證으로 분류한 것 이외에는 8편의 문헌에서는 확인되지 않았다.

2) 시험군 치료

9편 문헌 모두 한방제제를 시험군으로 채택하였다. 따라서 양 · 한방 협진 치료는 본 연구에서는 시험군으로 채택되지 않았다. 환제를 사용한 Lyu(2011) 등¹³⁾의 연구를 제외한 8편은 모두 탕제를 사용하였다. 각 연구에서 채택한 한방제제의 처방 구성 및 효능에 대해 이하 표를 통하여 정리하였다(Table 2). 또한 해당 처방 구성을 분석하여 구성 약재의 출현 빈도 수를 표로 정리하였다(Table 3).

4편의 연구에서 환자의 증상에 따라 추가적으로 약재를 가감하여 사용하였다. Qd 용법으로 복용한 경우가 2례^{8,12)}, bid 용법으로 복용한 경우가 5례^{7,10,11,14,15)}, tid 용법으로 복용한 경우가 1례¹³⁾ 있었으며 1례⁹⁾는 복용법이 기재되어 있지 않았다.

9편의 연구 중 방제 명이 명시된 경우는 총 8편이었다. 涼血透疹滲濕湯을 투약한 연구가 2편^{14,15)}, 丹茜化斑湯⁷⁾, 涼血消疹湯⁸⁾, 銀翹消斑湯¹⁰⁾, 銀翹散化斑湯¹¹⁾, 銀翹散加味¹²⁾, 消銀膠囊¹³⁾이 각 1편으로 확인되었다. 한의학적 효능에 대해서는 靑熱, 涼血, 去風, 止痒, 化斑을 위주로 언급하였다.

3) 대조군 치료

9편 논문 모두 대조군으로 양방적 치료를 시행하였다. 대조군에 있어 한방 치료는 배제되어, 양 · 한방 협진 치료는 대조군에 채택되지 않았다. 주 약으로 Cetirizine HCl(항히스타민제)을 채택한 문헌이 4편으로 가장 많았으며, Glycyrrhizin 주사액과 5% 포도당의 혼합 주사가 2편, Chlorpheniramine(항히스타민

제), Loratadine(항히스타민제)이 각 1편으로 나타났고, 1편은 내복약 및 주사액이 아닌 NB-UVB 광선 치료를 시행하였다.

9편 중 보조적으로 Vitamin C를 복용한 논문은 4편이었다. 한 편, 보조적으로 항바이러스제(Rivavirin)를 사용한 논문은 1편이었다. 또한 외용제를 사용한 연구는 9편 중 2편이 있었고, Chin(2009) 등⁷⁾은 Calamine lotion을, Sun(2018) 등¹⁴⁾은 Mometasone ointment를 외용제로 채택하여 사용하였다.

4) 평가 지표

9편 논문 모두 치료 유효율(Efficient)에 대해 보고하였다. 논문 간의 다소 차이가 있었으나 전유(Cure), 현효(顯效), 유효(有效), 무효(無效)의 4단계로 주로 평가하였다. 이후, 유효 이상의 비율을 토대로하여 총 유효율을 계산하여 비교하였다.

9개 문헌에서 VAS, NRS 등의 점수 지표는 확인되지 않았다. 또한 DLQI 등의 설문조사 등의 환자 주관적 평가 지표도 확인되지 않았다. 병리 검사에 대한 보고도 9개 문헌에서 이루어지지 않아 의사의 육안적 평가 및 환자 호소에 따라 해당 연구들의 결과가 평가되었다.

따라서, 해당 9편의 문헌에 대한 일차 결과 지표는 존재하나, 이차 결과 지표는 존재하지 않았다.

5) 치료 기간

치료 기간은 최소 2주에서 4주까지 진행되었다. 2주의 치료 기간을 가진 연구가 4편, 3주 가량이 3편, 4주 치료는 2편으로 확인되었다.

6) 불량 반응 보고

9편의 문헌 중 4편에서 불량 반응에 대한 보고가 있었다. 이 중 1편은 대조군에 비해 실험군의 불량 반응이 적었음에 대해서만 명시되어 있었으며 상세한 증상 및 수치에 대해서는 보고되지 않았다. 불량 반응에 대해서는 소화 장애, 설사, 무기력감 등이 주로 보고되었고, Chin(2009) 등⁷⁾의 연구에서는 추가적으로 간, 신

Table 1. Summary of Included Studies

First Author (Year)	Sample Size	Intervention	Comparison	Period	Outcome Measurement	Results	Adverse events
Chin ⁷ (2009)	玫瑰糠疹 (n=96)	丹茵化斑湯 (n=48) 1Pk bid	Loratadine 10mg 1T Qd Vitamin C 0.2g 1T tid Calamine lotion (n=48)	3 Wks	Cure : The rash subsides and the itching disappears. Improve : The rash subsided by more than 30%, sometimes mild itching Invalid : Less than 30% of the rash subsided	[Cure rate /Efficient rate] I : 85.4% /97.9% O : 64.5% /85.4%	Intervention : 2 cases Comparison : 4 cases
Xie ⁸ (2002)	玫瑰糠疹 (n=70)	涼血清疹湯 (n=40) 1Pk Qd	Chlorpheniramine 4mg 1T tid Vitamin C 0.2 g 1T tid (n=30)	20 Ds	Cure : Skin lesions completely resolved Improve : Skin lesions resolved more than 30% Invalid : Less than 30% of skin lesions resolved	[Efficient rate] I : 92.5% O : 60%	N-S
Hao ⁹ (2014)	玫瑰糠疹 (n=80)	Traditional Chinese Herbal Medicine (n=40)	Cetirizine HCl 10mg 1T Qd Vitamin C 0.1g 1T tid (n=40)	4 Wks	Cure : The rash subsides and the itching disappears Effective : 60% of the rash subsided, sometimes mild itching Improve : The rash subsided by 30%, with mild itching Invalid : The rash does not disappear significantly, and the pruritus improves slightly or does not change	[Effective rate /Efficient rate] I : 65.0% /87.5% O : 32.5% /67.5%	N-S
Xiao ¹⁰ (2015)	玫瑰糠疹 (n=88)	銀翹消疹湯 (n=45) 1Pk bid	NB-UVB	2 Wks	Cure : Skin lesions resolved ≥95%, no new rash Effective : 94%-70% of the skin lesions subsided, and the inflammatory reaction was significantly relieved Improve : The skin lesions disappeared 69%-30%, and there is still a small amount of new rash after the treatment is over Invalid : The skin lesions resolved less than 30%. After the treatment, most new skin rashes still appeared, and the inflammatory reaction was not controlled.	[Efficient rate] I : 88.90% O : 65.12% (Efficient rate : Cure rate + Effective rate)	N-S
Wang ¹¹ (2012)	玫瑰糠疹 (n=78)	銀翹散合化斑湯 (n=40) 1Pk bid	Cetirizine HCl 10mg 1T Qd Vitamin C 0.2g 1T tid (n=38)	3 Wks	Cure : All skin lesions disappeared, leaving only pigmentation or diminished spots Effective : Skin lesions resolved ≥75%, erythema faded Improve : Skin lesions resolved ≥30% Invalid : Skin lesions resolved <30%	[Effective rate /Efficient rate] I : 90.00% /95.00% O : 55.26% /68.42%	N-S

First Author (Year)	Sample Size	Intervention	Comparison	Period	Outcome Measurement	Results	Adverse events
Xu ^{1,2)} (2006)	玫瑰糠疹 (n=72)	銀翹散加味 (n=38) 1Pk Qd	Cetirizine HCl 10mg 1T Qd Rivavirin 300mg 1T tid (n=34)	4 Wks	Cure : All skin lesions subsided, only temporary pigmentation spots and scaling are left, and the itching disappears Effective : More than 70% of the skin lesions have subsided, and the itching has been significantly reduced or basically disappeared Improve : Skin lesions subsided by more than 50%, pruritus reduced Invalid : Less than 50% of the skin lesions resolved or no change Efficient rate : Cure rate + Effective rate	[Efficient rate] I : 86.8% O : 64.7% (Efficient rate : Cure rate + Effective rate)	Intervention < Comparison
Lyu ^{1,3)} (2011)	玫瑰糠疹 (n=100)	消銀理痰齋 (n=50) 1C tid	Cetirizine HCl 10mg 1T Qd (n=50)	2 Wks	Cure : The skin lesions have completely subsided and the inflammation has disappeared Effective : For skin lesions resolved $\geq 70\%$, inflammation was significantly reduced Improve : 30%-69% of skin lesions subsided, inflammation reduced Invalid : For skin lesions subsided $< 30\%$	[Efficient rate] I : 98% O : 82%	
Sun ^{1,4)} (2018)	頑固性玫瑰糠疹 (n=110)	涼血透疹參濕湯 (n=55) 1Pk bid	Glycyrrhizin+5% glucose inj. Mometasone oint. (n=55)	2 Wks	Cure : The skin lesions disappeared completely, no recurrence within half a year after stopping the drug Effective : The skin lesions are reduced by 70% and above, and there is basically no recurrence after stopping the drug for half a year Improve : The skin lesions are reduced by 30%-69% or less, and there is a recurrence after stopping the drug for half a year Invalid : Reduction of skin lesions $< 30\%$ Total Efficient rate = (Cure + Effective + Improve)/Total sample size $\times 100\%$	[Pruritus reduction time] I : 6.8 \pm 2.2 O : 10.6 \pm 1.7 [Efficient rate] I : 98.18% O : 80.00% [Recurrence rate] I : 0% O : 6%	Intervention : 1 case Comparison : 8 cases
Gao ^{1,5)} (2011)	玫瑰糠疹 (n=140)	涼血透疹參濕湯 (n=72) 1Pk bid	Glycyrrhizin+5% glucose inj. (n=68)	2 Wks	Cure : Skin lesions completely resolved Improve : Skin lesions resolved $\geq 30\%$ Invalid : Skin lesions resolved $< 30\%$	[Efficient rate] I : 100% O : 85.3%	Intervention : 0 case Comparison : 3 cases

Table 2. Configuration of Herbal Medicine

First Author (Year)	Decoction Name	Configuration(dose)
Chin (2009) ⁷⁾	丹莖化痰湯	石膏(<i>Gypsum Fibrosum</i>) 30g 生地黃(<i>Rehmanniae Radix Crudus</i>) 30g 黃芩(<i>Scutellariae Radix</i>) 15g 連翹(<i>Forsythiae Fructus</i>) 15g 牡丹皮(<i>Moutan Cortex</i>) 10g 知母(<i>Anemarrhenae Rhizoma</i>) 15g 茜草(<i>Rubiae Radix</i>) 15g 紫草(<i>Lithospermi Radix</i>) 15g 赤芍藥(<i>Paeoniae Radix Rubra</i>) 10g 荆芥(<i>Schizonepetae Spica</i>) 10g 生大黃(<i>Rhei Rhizoma</i>) 10g 竹中(<i>Bambusae Caulis In Taeniam</i>) 3g 云苓(<i>Poria</i>) 10g 白鮮皮(<i>Dicamni Radicis Cortex</i>) 15g 生甘草(<i>Glycyrrhizae Radix</i>) 5g
Xie (2002) ⁸⁾	涼血消疹湯	生地黃(<i>Rehmanniae Radix Crudus</i>) 30g 赤芍藥(<i>Paeoniae Radix Rubra</i>) 10g 紅花(<i>Carthami Flos</i>) 10g 槐花(<i>Sophorae Flos</i>) 10g 紫草(<i>Lithospermi Radix</i>) 10g 白茅根(<i>Imperatae Rhizoma</i>) 20g 知母(<i>Anemarrhenae Rhizoma</i>) 10g 石膏(<i>Gypsum Fibrosum</i>) 20g 當歸(<i>Angelicae Gigantis Radix</i>) 12g 白蒺藜(<i>Tribuli Fructus</i>) 10g 蟬蛻(<i>Cicadae Periostracum</i>) 5g 白鮮皮(<i>Dicamni Radicis Cortex</i>) 15g 荆芥(<i>Schizonepetae Spica</i>) 10g 地肤子(<i>Kochiae Fructus</i>) 10g
Hao (2014) ⁹⁾	-	① 仙茅根(<i>Imperatae Rhizoma</i>) 15g 凌霄花(<i>Campsis Flos</i>) 12g 鸛冠花(<i>Celosiae Cristatae Flos</i>) 12g 大青叶(<i>Isatidis Foliolum</i>) 9g 青黛(<i>Indigo Pulverata Levis</i>) 6g 玫瑰花(<i>Rosae Rugosae Flos</i>) 12g 牡丹皮(<i>Moutan Cortex</i>) 12g 荆芥(<i>Schizonepetae Spica</i>) 9g 防己(<i>Sinomenii Radix</i>) 9g 防風(<i>Saposhnikovia Radix</i>) 9g 黃連(<i>Coptidis Rhizoma</i>) 6g 金銀花(<i>Lonicerae Flos</i>) 15g 紫草(<i>Lithospermi Radix</i>) 9g ② 丹麥(<i>Saiviae Miltiorrhizae Radix</i>) 15g 白鮮皮(<i>Dicamni Radicis Cortex</i>) 15g 苦蕒(<i>Sophorae Radix</i>) 9g 牡丹皮(<i>Moutan Cortex</i>) 9g 茵陳(<i>Artemisiae Capillaris Herba</i>) 15g 威靈仙(<i>Clematidis Radix</i>) 15g 赤芍皮(<i>Poria</i>) 9g 土茯苓(<i>Smilacis Glabrae Rhizoma</i>) 15g 槐花(<i>Sophorae Flos</i>) 15g
Xiao (2015) ¹⁰⁾	銀翅消斑湯	金銀花(<i>Lonicerae Flos</i>) 15g 連翹(<i>Forsythiae Fructus</i>) 10g 生地黃(<i>Rehmanniae Radix Crudus</i>) 10g 牡丹皮(<i>Moutan Cortex</i>) 10g 赤芍藥(<i>Paeoniae Radix Rubra</i>) 10g 大青叶(<i>Isatidis Foliolum</i>) 10g 防風(<i>Saposhnikovia Radix</i>) 10g 淡竹叶(<i>Lophatheri Herba</i>) 10g 牛蒡子(<i>Arctii Fructus</i>) 10g 紫草(<i>Lithospermi Radix</i>) 10g 當歸(<i>Angelicae Gigantis Radix</i>) 10g 甘草(<i>Glycyrrhizae Radix</i>) 10g
Wang (2012) ¹¹⁾	銀翅散合化斑湯	金銀花(<i>Lonicerae Flos</i>) 9g 連翹(<i>Forsythiae Fructus</i>) 9g 桔梗(<i>Platycodi Radix</i>) 6g 薄荷(<i>Menthae Herba</i>) 6g 竹叶(<i>Bambusae Caulis In Taeniam</i>) 4g 甘草(<i>Glycyrrhizae Radix</i>) 10g 荆芥(<i>Schizonepetae Spica</i>) 5g 淡豆豉(<i>Soiae Semen Praeparatum</i>) 5g 牛蒡子(<i>Arctii Fructus</i>) 9g 石膏(<i>Gypsum Fibrosum</i>) 30g 知母(<i>Anemarrhenae Rhizoma</i>) 12g 玄參(<i>Scrophulariae Radix</i>) 10g 生地黃(<i>Rehmanniae Radix Crudus</i>) 15g 牡丹皮(<i>Moutan Cortex</i>) 10g 糯米(<i>Oryzae Semen</i>) 9g
Xu (2006) ¹²⁾	銀翅散加味	連翹(<i>Forsythiae Fructus</i>) 10g 金銀花(<i>Lonicerae Flos</i>) 10g 牛蒡子(<i>Arctii Fructus</i>) 10g 桔梗(<i>Platycodi Radix</i>) 10g 薄荷(<i>Menthae Herba</i>) 3g 鮮竹叶(<i>Bambusae Caulis In Taeniam</i>) 6g 荆芥(<i>Schizonepetae Spica</i>) 10g 淡豆豉(<i>Soiae Semen Praeparatum</i>) 6g 生甘草(<i>Glycyrrhizae Radix</i>) 6g 芦根(<i>Phragmitis Rhizoma</i>) 15g
Lyu (2011) ¹³⁾	消斑膠囊	地黃(<i>Rehmanniae Radix Crudus</i>) 牡丹皮(<i>Moutan Cortex</i>) 赤芍藥(<i>Paeoniae Radix Rubra</i>) 當歸(<i>Angelicae Gigantis Radix</i>) 苦參(<i>Sophorae Radix</i>) 金銀花(<i>Lonicerae Flos</i>) 玄參(<i>Scrophulariae Radix</i>) 牛蒡子(<i>Arctii Fructus</i>) 蟬蛻(<i>Cicadae Periostracum</i>) 白鮮皮(<i>Dicamni Radicis Cortex</i>) 防風(<i>Saposhnikovia Radix</i>) 大青叶(<i>Isatidis Foliolum</i>) 紅花(<i>Carthami Flos</i>)
Sun (2018) ¹⁴⁾	涼血透疹湯	生地黃(<i>Rehmanniae Radix Crudus</i>) 30g 土茯苓(<i>Smilacis Glabrae Rhizoma</i>) 30g 桑白皮(<i>Mori Radicis Cortex</i>) 30g 薏苡仁(<i>Coicis Semen</i>) 30g 槐花(<i>Sophorae Flos</i>) 30g 蕤藪(<i>Tribuli Fructus</i>) 15g 金銀花(<i>Lonicerae Flos</i>) 15g 紫草(<i>Lithospermi Radix</i>) 15g 大青叶(<i>Isatidis Foliolum</i>) 15g 連翹(<i>Forsythiae Fructus</i>) 15g 牡丹皮(<i>Moutan Cortex</i>) 15g 牛蒡子(<i>Arctii Fructus</i>) 15g 白茅根(<i>Imperatae Rhizoma</i>) 15g 甘草(<i>Glycyrrhizae Radix</i>) 10g
Gao (2011) ¹⁵⁾	涼血透疹湯	槐花(<i>Sophorae Flos</i>) 30g 桑白皮(<i>Mori Radicis Cortex</i>) 30g 生地黃(<i>Rehmanniae Radix Crudus</i>) 30g 紫草(<i>Lithospermi Radix</i>) 15g 牛蒡子(<i>Arctii Fructus</i>) 15g 蟬蛻(<i>Cicadae Periostracum</i>) 10g 蕤藪(<i>Tribuli Fructus</i>) 15g 白茅根(<i>Imperatae Rhizoma</i>) 15g 土茯苓(<i>Smilacis Glabrae Rhizoma</i>) 30g 薏苡仁(<i>Coicis Semen</i>) 30g 大青叶(<i>Isatidis Foliolum</i>) 15g 金銀花(<i>Lonicerae Flos</i>) 15g 連翹(<i>Forsythiae Fructus</i>) 15g 甘草(<i>Glycyrrhizae Radix</i>) 10g 牡丹皮(<i>Moutan Cortex</i>) 15g

기능 검사를 시행하여 해당 치료가 간, 신 기능에 악영향을 미치지 않음에 대해 보고하였다. 단, 해당 수치의 변화 등에 대해서는 기재된 바는 없었다.

3. 결과 지표에 대한 메타 분석

1) 유효율

최종 선정된 9편의 연구에 대해 유효율을 측정하였다. 시험군 및 대조군의 중재 방법이 유사하여 비교 가능한 경우를 묶어 메타 분석을 시행하였다. 문헌 검색 과정에서 선별 및 배제 조건에 따라 9편 모두 한방 치료와 양약 치료의 비교 연구로 구성되어 있어 해당 연구들에 대해 모두 메타 분석을 수행하였다. 즉, 중재 조건을 9편 모두 동일하게 설정하여 대조군을 기준으로 유효율을 비교하였다. 대조군의 주 치료약을 기준으로 하였을 때, 한약 치료군과 항히스타민제 복용 치료군을 비교한 연구는 6편^{7-9,11-13}이었고, 한약 치료군과 Glycyrrhizin 주사액 치료군을 비교한 연구가 2편^{14,15}이었다. 그 외에는 UVB를 사용한 치료가 1편¹⁰ 확인되었다.

한약 치료군과 양약 대조군을 비교한 연구의 효과 크기에 대해 분석한 결과, 치료군은 총 428명, 대조군은

총 406명으로 확인되었다. 치료군의 유효율은 대조군의 유효율에 비해 유의미하게 높은 것으로 분석되었다 (RR 1.21, 95% CI : 1.15 to 1.28, $p < 0.00001$, $I^2 = 3\%$) (Fig. 2).

Chin(2009)⁷의 연구에서는 한약 치료군(丹茜化斑湯)이 양약 치료군(항히스타민제+Vitamin C+Calamine lotion)에 비해 유의미하게 높은 유효율을 보임을 나타냈다(RR 1.15, 95% CI : 1.01 to 1.30). Gao(2011)¹⁵의 연구는 涼血透疹滲濕湯으로 치료한 한약 치료군이 Glycyrrhizin+5% glucose 주사액으로 치료한 대조군에 비해 유의미하게 높은 유효율을 보이는 것으로 분석되었다(RR 1.17, 95% CI : 1.06 to 1.30). Hao(2014)⁹의 연구는 血熱風盛證 및 血熱濕蘊證으로 변증 후 각각에 탕약을 사용하여 치료한 군과 양약 치료군(항히스타민제+Vitamin C)의 유효율을 비교하였고, 한약 치료군이 유의미하게 높은 결과를 보였다(RR 1.30, 95% CI : 1.01 to 1.66). Lyu(2011)¹³의 연구는 消銀膠囊과 항히스타민제 단독 사용을 비교하였고, 한방 치료군이 양약 치료군에 비해 유의미하게 높은 유효율을 보였다(RR 1.20 95% CI : 1.04 to 1.37). Sun(2018)¹⁴의 연구에서는 涼血透疹滲濕湯과 Glycyrrhizin+5% glucose 주사액, 그리고 Momet-

Table 3. Frequency of Herbs in Herbal Medicine

Frequency	Herb Name
8	牡丹皮(<i>Moutan Cortex</i>)
7	生地黄(<i>Rehmanniae Radix Crudus</i>) 金银花(<i>Lonicerae Flos</i>)
6	甘草(<i>Glycyrrhizae Radix</i>) 牛蒡子(<i>Arctii Fructus</i>) 紫草(<i>Lithospermi Radix</i>)
5	大青叶(<i>Isatidis Folium</i>) 連翹(<i>Forsythiae Fructus</i>)
4	赤芍药(<i>Paeoniae Radix Rubra</i>) 荆芥(<i>Schizonepetae Spica</i>) 槐花(<i>Sophorae Flos</i>) 白茅根(<i>Imperatae Rhizoma</i>) 蝉蜕(<i>Cicadae Periostracum</i>) 白鲜皮(<i>Dictamni Radicis Cortex</i>)
3	石膏(<i>Gypsum Fibrosum</i>) 知母(<i>Anemarrhenae Rhizoma</i>) 竹叶(<i>Bambusae Caulis In Taeniam</i>) 白蒺藜(<i>Tribuli Fructus</i>) 土茯苓(<i>Smilacis Glabrae Rhizoma</i>)
2	大黄(<i>Rhei Rhizoma</i>) 白鲜皮(<i>Dictamni Radicis Cortex</i>) 苓皮(<i>Poria</i>) 桔梗(<i>Platycodi Radix</i>) 玄参(<i>Scrophulariae Radix</i>) 當歸(<i>Angelicae Gigantis Radix</i>) 淡豆豉(<i>Sojae Semen Praeparatum</i>) 薄荷(<i>Menthae Herba</i>) 薏苡仁(<i>Coicis Semen</i>) 防風(<i>Saposhnikovia Radix</i>) 苦参(<i>Sophorae Radix</i>)
1	黄芩(<i>Scutellariae Radix</i>) 茜草(<i>Rubiae Radix</i>) 凌霄花(<i>Campsis Flos</i>) 鷄冠花(<i>Celosiae Cristatae Flos</i>) 丹参(<i>Salviae Miltiorrhizae Radix</i>) 粳米(<i>Oryzae Semen</i>) 茵陈(<i>Artemisiae Capillaris Herba</i>) 威灵仙(<i>Clematidis Radix</i>) 地肤子(<i>Kochiae Fructus</i>) 紅花(<i>Carthami Flos</i>) 靛蓝(<i>Indigo Pulverata Levis</i>) 玫瑰花(<i>Rosae Rugosae Flos</i>) 芦根(<i>Phragmitis Rhizoma</i>) 黃連(<i>Coptidis Rhizoma</i>) 淡竹叶(<i>Lophatheri Herba</i>)

sone ointment를 포함한 대조군을 비교하였는데, 실험군이 대조군에 비해 유의미하게 높은 유효율을 보였다(RR 1.23, 95% CI : 1.07 to 1.41). Wang(2012)¹¹⁾의 연구는 銀翹散合化斑湯과 항히스타민제+Vitamin C 치료군을 비교하였고, 한방 치료군의 유효율이 양방 치료군에 비해 통계적으로 유의미하게 높았다(RR 1.34, 95% CI : 1.08 to 1.66). Xiao(2015)¹⁰⁾는 銀翹消斑湯과 NB-UVB의 유효율에 대해 비교하였고, 한방 치료군이 더욱 높은 유효율을 보였다(RR 1.11, 95% CI : 0.98 to 1.24). Xie(2002)⁸⁾는 涼血消疹湯과 양방 치료군(항히스타민제+Vitamin C)를 비교하였고 통계적으로 한방 치료군의 유효율이 대조군에 비해 더욱 높았다(RR 1.54, 95% CI : 1.14 to 2.09). Xu(2006)¹²⁾는 銀翹散加味와 양방 치료(항히스타민제)의 비교를 시행하였고, 한방 치료가 통계적으로 유의미하게 양방 치료에 비해 유효율이 높게 나타났다(RR 1.13, 95% CI : 0.99 to 1.29).

한방 치료군과 양방 치료군의 비교에 대한 출판 비뮐럼(Publication bias)을 확인하기 위하여 Funnel plot을 시행한 결과, 출판 비뮐럼은 다소 높은 것으로 판단하였다(Fig. 3).

대조군을 기준으로 하였을 때, 다빈도로 활용된 치료 방법은 항히스타민제 경구 투약이었다. 항히스타민제(Loratadine, Chlorpheniramine, Cetirizine HCl 등)를 양방 치료의 주 약으로 활용한 논문은 6개로 확

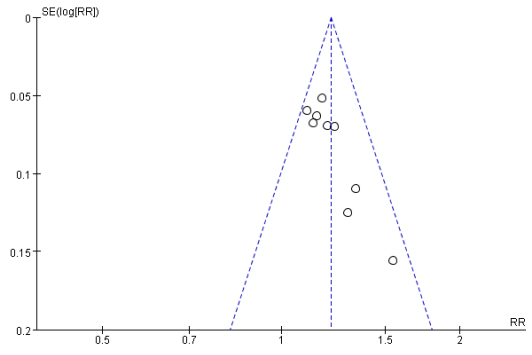


Fig. 3. Funnel Plot : Herbal Medicine vs Western Medicine

인되었다. 치료군 256명, 대조군 240명으로 총 496명을 대상으로 진행하였다. Chin(2009)⁷⁾는 대조군으로 항히스타민제 및 Vitamine C, Calamine lotion 등의 보조 치료를 동반하였고, 이는 한방 치료에 비해 유효율이 낮게 나타났다(RR 1.15, 95% CI : 1.01 to 1.30). Hao(2014)⁹⁾는 항히스타민제 및 Vitamine C와 한방 제제를 비교하였고, 한방 치료의 유효율이 높게 나타났다(RR 1.30, 95% CI : 1.01 to 1.66). Lyu(2011)¹³⁾는 한방 치료와 항히스타민제 단독 치료를 비교하였고, 한방 치료의 유효율이 높게 나타났다(RR 1.20 95% CI : 1.04 to 1.37). Wang(2012)¹¹⁾는 한방 치료와 항히스타민제 및 Vitamin C 치료를 시행하였고 한방 치료의 유효율이 높게 나타났다(RR 1.34, 95% CI : 1.08 to 1.66). Xie(2002)⁸⁾는 한방 치료와 항히

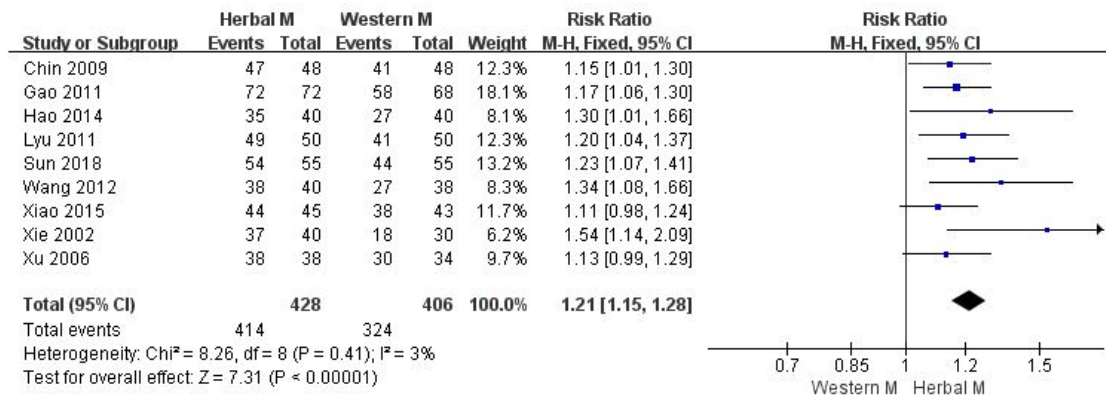


Fig. 2. Forest Plot : Herbal Medicine vs Western Medicine(Efficient rate)

스타민제 및 Vitamin C 치료를 시행하였으며 한방 치료의 유효율이 대조군에 비해 높게 나타났다(RR 1.54, 95% CI : 1.14 to 2.09). Xu(2006)¹²⁾은 한방 치료와 항바이러스제(Rivavirin) 치료를 시행하였으며 한방 치료의 유효율이 높게 나타났다(RR 1.13, 95% CI : 0.99 to 1.29). 종합하였을 때, 항히스타민제를 주 치료제로 채택한 대조군에 비해 한방 치료를 시행한 치료군의 유효율이 통계적으로 유의미하게 높았다(RR 1.25, 95% CI : 1.16 to 1.34, $p < 0.00001$, $I^2 = 23\%$)(Fig. 4).

Glycyrrhizin 주사액을 주 치료로 활용한 문헌은 2개 존재하였다. Gao(2011)¹⁵⁾은 한방 치료와 Glycyrrhizin

주사액의 유효율을 비교하였고, 한방 치료의 유효율이 유의미하게 높았다(RR 1.17, 95% CI : 1.06 to 1.30). Sun(2018)¹⁴⁾은 Glycyrrhizin 주사액과 함께 Mometasone ointment(steroid)를 병행하여 대조군으로 사용하였다. 해당 연구 역시 한방 치료의 유효율이 대조군에 비해 유의미하게 높은 것으로 확인되었다(RR 1.23, 95% CI : 1.07 to 1.41). 종합하였을 때, Glycyrrhizin 주사액을 주 치료로 사용한 대조군에 비해 한방 치료를 시행한 치료군의 유효율이 통계적으로 유의미하게 높았다(RR 1.20, 95% CI : 1.10 to 1.30, $p < 0.0001$, $I^2 = 0\%$)(Fig. 5).

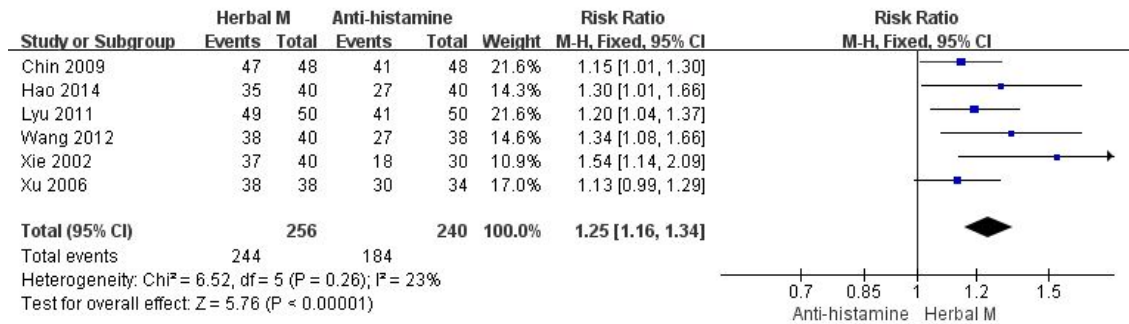


Fig. 4. Forest Plot : Herbal Medicine vs Anti-histamine(Efficient rate)

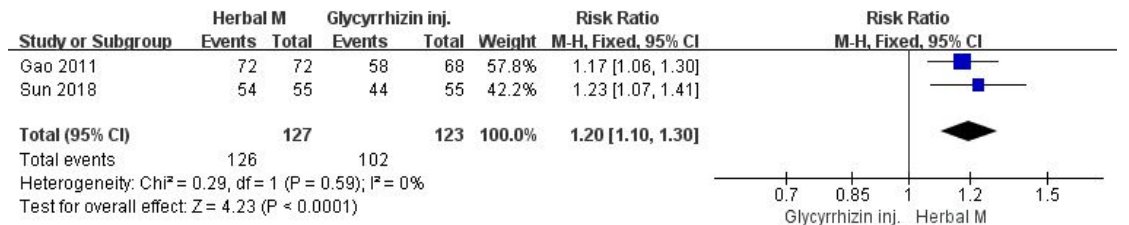


Fig. 5. Forest Plot : Herbal Medicine vs Glycyrrhizin inj.(Efficient rate)

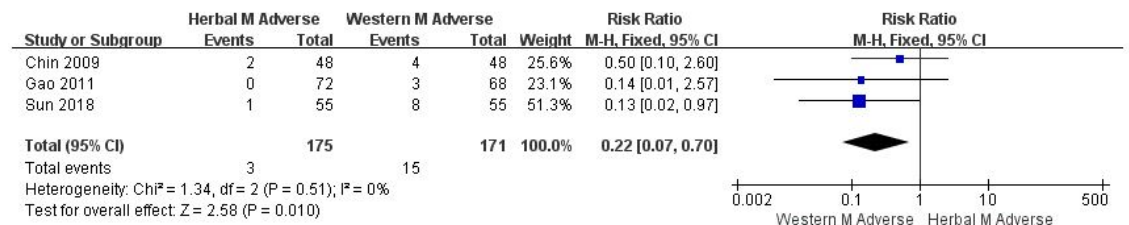

Fig. 6. Forest Plot : Herbal Medicine Adverse Event vs Western Medicine Adverse Event

2) 불량 반응

최종 선정된 9편의 연구의 불량 반응에 대해 메타 분석을 시행하였다. 9편의 연구 중 4편에 대해 불량 반응이 보고되었고, 이 중 구체적인 불량 반응의 발생 수치를 확인할 수 있는 3편의 연구에 대해 메타 분석을 시행하였다.

Chin(2009)⁷⁾의 연구에서는 실험군에서 2례, 대조군에서 4례가 보고되었다. 실험군에서는 소화 장애, 복창, 설사 등의 소화기 계통의 불량 반응이 나타났고, 대조군에서는 상복부 소화 장애 및 헛기증 등의 증상이 나타났다고 보고하였다. 본 연구에서 통계학적으로 실험군의 불량 반응이 대조군의 불량 반응에 비해 통계학적으로 유의미하게 낮았다(RR 0.50, 95% CI : 0.10 to 2.60). Gao(2011)¹⁵⁾의 연구에서는 실험군 0례, 대조군 3례로 실험군이 대조군에 비해 유의미하게 낮은 불량 반응을 보였다(RR 0.14, 95% CI : 0.01 to 2.57). 대조군에서는 무기력감 등의 불량 반응이 보고되었다. Sun(2018)¹⁴⁾에서는 실험군의 불량 반응이 1례, 대조군이 8례로, 실험군이 대조군에 비해 유의미하게 낮았다(RR 0.13, 95% CI : 0.02 to 0.97). 종합적으로, 한방 치료군이 양방 치료군의 불량 반응에 비해 통계학적으로 유의미하게 낮게 나타났다(RR 0.22, 95% CI : 0.07 to 0.70, $p=0.010$, $I^2=0\%$)(Fig. 6).

4. 비뚤림 위험 평가

선정된 9개 문헌에 대하여 RoB 도구를 활용하여 비뚤림 위험을 평가하였다(Fig. 7, Fig. 8). 중재 배정 비뚤림 항목에 대해서, 난수표로 무작위 배정 순서를 정한 연구는 2편^{11,14)}이었고, 나머지 7편은 무작위 배정의 언급은 있으나 생성 방법 등에 대한 정보가 수록되지 않았다. 배정순서의 은폐는 모든 문헌에서 확인할 수 없었다. 따라서 은폐가 실질적으로 진행이 되었는지, 혹은 진행되지 않았는지 여부를 판단할 수 없어 'unclear'로 판단하였다.

실행 비뚤림 항목에 대해서, 연구 참여자 및 연구자에 대한 눈가림 여부에 대해 판단하였을 때 9개 문헌 모두 'high'로 판단하였다. 우선, 실험군 및 대조군의 처치 방법이 각각 한방 치료와 양방 치료로 상이하여 참여자들이 어떠한 치료를 받고 있는지, 연구자가 어떤 치료를 수행하는 지에 대한 눈가림이 어려울 것으로 판단하였다. 또한 눈가림에 대한 언급이나 분리 조치되는 등의 조치 여부가 확인되지 않은 점에서 비뚤림 위험이 높다고 판단하였다.

결과 확인 비뚤림 항목에 대해서, 결과 평가에 있어 눈가림에 대한 언급이 9편 모두에게서 나타나지 않아 'high'로 판단하였다. 탈락 비뚤림 항목에 대해서, 모든 자료에서 결측치는 확인되지 않아 'low'로 판단하였다.

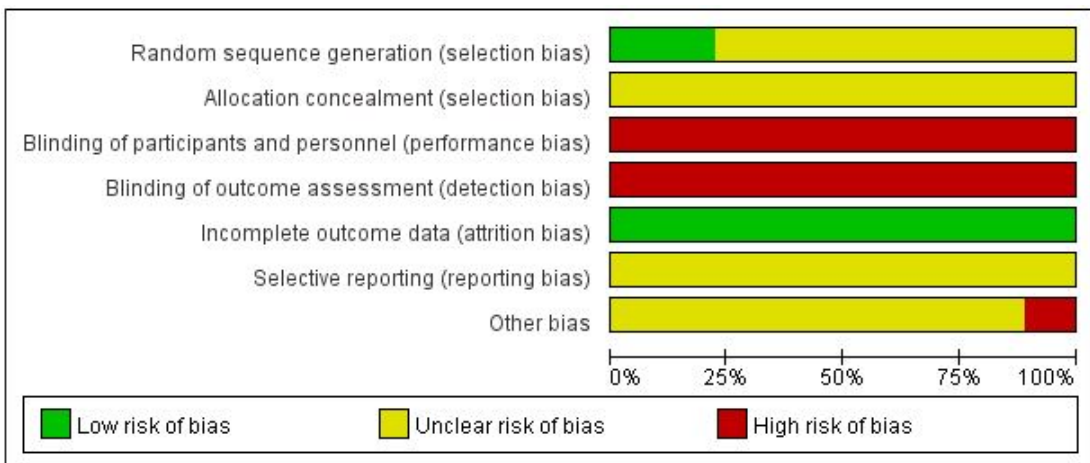


Fig. 7. Risk of Bias Summary

보고 비뚤림에 대해서, 프로토콜 연구가 진행된 연구가 9편 중에 존재하지 않으나 결과 보고에 있어 누락 자료가 없으며 보고되지 않은 수치는 없으므로 'unclear'로 판단하였다. 그 외 추가적인 비뚤림에 대해서는 9편 문헌 모두 비뚤림의 위험이 어느 정도일지 평가하기 어려우므로 'unclear'로 판단하였다.

IV. 고 찰

장미색 비강진은 '장미색 잔비늘증'이라고도 하며, 상

기도 감염과 유사한 형태의 전구 증상 이후 발생할 수 있는 급성 및 아급성의 피부 질환이다. 남자보다 여자에서 흔하며, 15-40세에 가장 빈발하고, 발진 형태 및 분포 등에 따라 2기 매독, 적상 건선, 체부 백선, 화폐상 습진, 약진 등과 구분해야 한다²⁾.

장미색 비강진의 발생 원인이 분명하지 않아, 양방 의학에서 다양한 치료가 사용되고 있다. 경구 스테로이드(Steroid) 및 경구 항히스타민제(Anti-histamine)를 통한 치료는 사례에 따라 권유될 수 있으며, 에리트로마이신(Erythromycin) 등의 항생제(Antibiotics)나 아시클로버(Acyclovir) 등의 항바이러스제(Antivirals)를 비지속적으로 사용할 것을 권고하고 있다. 단, 지속적으로 장미색 비강진에 대해 우수한 효능을 보이는 약에 대해서는 보고되지 않고 있다⁶⁾. 이 외에도 UVB를 해당 병변에 조사하는 방법 역시 사용되고 있다²⁾.

그러나 에리트로마이신 등의 항생제는 경련성 복통, 구토, 구역감, 어지럼증 및 식은땀 등의 부작용을 보이고 있으며⁷⁾, 아시클로버 등의 항바이러스제는 두통, 설사, 어지럼증 등의 경미한 부작용 뿐 아니라 전신 홍반성 루푸스(SLE, Systemic lupus erythematosus)¹⁸⁾, 신경 독성¹⁹⁾ 등 중대한 부작용의 원인이 될 수 있어 복용에 있어 주의가 필요하다.

이와 같이 기존 양방 치료는 부작용을 동반함과 함께 지속적인 사용이 어려운 점이 있어 한방 치료를 통한 보완이 가능할 것을 기대할 수 있다. 또한, COVID-19 발병 이후⁵⁾, 혹은 관련 백신 접종 이후 발생한 사례들⁶⁾에서, 우선적으로 COVID-19와 관련하여 항바이러스제가 투약된 상황에 중복되는 양약 복용 대신 장미색 비강진의 한방 치료에 대해 고려해볼 수 있을 것으로 사료된다.

한의학적 관점에서 장미색 비강진은 《外科啓玄》에서 “肺受風熱 故皮毛間有此症也”라 하고, “初則疥瘡 痒之難忍 爬之成瘡 似疥非疥.”라 하여, 폐의 풍열이 원인이고, 피부에 증상이 나타나며 가려움이 참기 힘들어 긁어 창상을 만들고 옴과 유사하나 옴이 아니라 하였다. 《外科正宗》에서는 “風癬如云朶 皮膚嬌嫩 抓之則白屑”이라 하여 환부에 각질이 생성되어 있음을 나타내었다¹⁾. 한방

	Random sequence generation (selection bias)	Allocation concealment (selection bias)	Blinding of participants and personnel (performance bias)	Blinding of outcome assessment (detection bias)	Incomplete outcome data (attrition bias)	Selective reporting (reporting bias)	Other bias
Chin 2009	?	?	●	●	+	?	?
Gao 2011	?	?	●	●	+	?	?
Hao 2014	?	?	●	●	+	?	?
Lyu 2011	?	?	●	●	+	?	●
Sun 2018	+	?	●	●	+	?	?
Wang 2012	+	?	●	●	+	?	?
Xiao 2015	?	?	●	●	+	?	?
Xie 2002	?	?	●	●	+	?	?
Xu 2006	?	?	●	●	+	?	?

Fig. 8. Risk of Bias Graph

에서는 주요 병인을 ‘風熱’, ‘血熱’로 보고 있으며, 급작스럽게 퍼짐과 가려움을 주증으로 동반하는 것에서 ‘風熱外搖’, 銀屑이 皮疹 위에 나타나는 것에서 ‘血熱風燥’로 변증하고 각각 疏風散加減, 涼血消風湯加減을 사용한다¹⁾.

장미색 비강진의 국내 연구는 주로 증례 보고의 형식으로 이루어져 있으며, 특히 한약과 관련지은 연구에 대해서는 다소 미흡한 실정이다. 따라서 본 연구는 국내 및 국외 DB에서, 최초의 연구부터 2021년 10월 1일까지 장미색 비강진 환자를 대상으로 시행한 한약 치료와 양약 치료의 비교 RCT 연구를 9편 선정하여 문헌 고찰과 메타 분석을 시행하였다. 분석 결과, 한약 치료가 양약 치료에 비해 통계적으로 유의하고, 부작용이 적다는 결론을 도출하였다.

시험군에서는 다양한 종류의 한약이 사용되었다. 涼血透疹濕湯 관련 약물이 3례^{8,14,15)}, 銀翹散 관련 약물이 3례¹⁰⁻²⁾, 이 외의 처방이 3례^{7,9,13)}로 분류할 수 있었다. 이들 처방에 대해 각 연구에서는 환자의 상태에 따라 약물을 가감하여 환자의 증상에 맞추어 치료할 수 있도록 하였다. ‘血熱風盛’, ‘血熱濕蘊’의 변증을 사용한 연구 1례⁹⁾를 제외한 8례에서는 변증에 대해 언급하지 않았다. 탕약의 효능에 대해서는 다양하게 언급하였으며, 靑熱, 涼血, 去風, 止痒, 化斑가 주요 효능으로 언급되었다.

대조군에서는 주로 항히스타민제가 주 약으로 사용되었다. 항히스타민제(Loratadine, Chlorpheniramine, Cetirizine HCl)가 사용된 논문은 총 6편^{7-9,11-3)}이었고, 해당 연구들은 각각 Vitamin C^{7-9,11)}, Calamine lotion⁷⁾, 항바이러스제(Rivavirin)¹²⁾를 보조제로 채용하였다. 감초 추출물인 glycyrrhizin 주사액을 활용한 논문도 2편 존재하였다. Glycyrrhizin 주사액은 한방 약재인 甘草(*Glycyrrhizae Radix*)의 추출물로 제작한 주사제로, 양의학에서 피부의 감염 및 염증 완화에 사용하고 있다^{20,21)}. 이 외에도 NB-UVB를 환부에 조사한 연구가 1례¹⁰⁾ 존재하였다.

치료군에서 사용된 10 종류의 방제 구성 중, 5회 이상 다빈도로 등장한 약재로는 牡丹皮, 生地黃, 金銀花, 甘草, 牛蒡子, 紫草, 大靑葉, 連翹 등이었다. 牡丹皮는 苦

辛 微寒하고 無毒하며 通血脈, 活血散瘀하여 溫毒發斑의 치료 등에 사용한다. 牡丹皮는 또한 대식세포에서 염증 신호 전달 경로를 차단하여 염증 매개 물질들의 생성을 억제하여 항염증 작용을 나타낼 수 있다²³⁾. 生地黃은 甘苦 寒하고 無毒하며, 靑熱, 涼血하여 發斑發疹을 치료하는 데 사용한다. 生地黃은 in vitro 연구 등에서 창상을 치유하고 피부의 염증을 저하시키는 등의 결과를 보였다²⁴⁾. 金銀花는 甘寒 無毒하고 靑熱解毒, 涼血止痢, 涼散風熱하여 丹毒, 癰腫疔瘡 등에 사용한다. 金銀花는 또한 in vitro 연구 등에서 염증 효소인 COX-2의 양성 반응 세포의 분포를 감소시키는 등 항염의 효과가 있음이 알려져 있다²⁵⁾. 甘草는 甘平하여 주로 여러 방제에서 調和 諸藥하는 의미로 사용하고 있다. 牛蒡子는 辛苦 寒하며 無毒하고, 宣肺透疹하는 효능이 있어 麻疹, 風疹, 疔瘡丹毒 등에 활용한다. 紫草는 甘苦鹹, 寒하며 無毒하고, 靑熱, 解毒透疹하여 麻疹, 濕疹, 瘡瘍 등에 사용한다. 大靑葉는 苦寒 無毒하며 靑熱解毒, 涼血消斑하고 丹毒, 發斑發疹, 癰腫 등에 사용한다. 連翹는 苦 微寒하고 無毒하여 靑熱解毒, 排膿 등의 효능이 있어 丹毒, 癩癧, 癰疽, 風熱感冒 등에 사용한다²²⁾. 다빈도 약재들은 주로 靑熱, 涼血하는 효능이 있고, 風熱을 消散하는 효능이 있어 ‘風熱’, ‘血熱’이 주 병인으로 지목되는 장미색 비강진에 대해 효과가 있을 것으로 판단된다. 이는 현대적 관점에서 주로 항염증, 항소양과 연결되며 장미색 비강진의 주증인 소양감과 홍적 등을 감소시키는 근거로 생각된다. 이를 바탕으로 장미색 비강진에 대한 한약 치료에 대해 임상 및 실험 연구가 활발히 이루어진다면 해당 질환에 대해 한의학에서 유용하게 활용할 수 있는 자료가 될 것으로 생각한다.

결과 평가 지표로 9개 논문에서 모두 유효율을 채택하였고, 삶의 질 지표나 병리학적 지표, 피부 병변의 변화 점수 등에 대해서는 9편 모두 언급하지 않았다. 따라서 이차 결과 지표가 존재하지 않아 9개 연구에 대해 일차 결과 지표를 기준으로 메타 분석을 시행하였다. 중재법은 논문 선별 과정에서 모두 동일하게 설정하여 9편의 연구에 대해 일괄적으로 분석을 시행하였다. 중재에 사용된 약물 및 용량, 대조군 치료법, 치료 기간

등이 차이가 있어 연구 간의 이질성이 발생할 것으로 생각되어 고정 효과 모형이 아닌 변량 효과 모형을 채택하였다.

한약 치료군과 양방 단독 치료군의 유효율을 비교하였을 때, 한약 치료군의 유효율이 양방 단독 치료군의 유효율에 비해 통계적으로 유의미하게 높게 나타났다. 양방 단독 치료군은 다시 항히스타민제를 주 약으로 사용한 경우와 glycyrrhizin 주사액을 주 약으로 사용한 경우, 그 외 UVB를 주 치료법으로 채택한 경우의 3가지로 소분할 수 있었다. 한약 치료군과 항히스타민제 치료군에 대한 유효율 비교, glycyrrhizin 주사액 치료군과의 유효율 비교 모두 한약 치료군이 통계학적으로 유의미하게 높게 나타났다. 이로써 항히스타민제, glycyrrhizin 주사액 등으로 치료한 양방 치료군에 비해 한약 치료가 장미색 비강진에 대해 더욱 유의미한 효과가 있을 것으로 생각된다.

불량 반응 측면에서 불량 반응을 보고한 4개 논문 중 불량 반응 빈도를 명시한 3개 논문에 대해 분석을 시행하였다. 불량 반응에 대한 메타 분석 결과 치료군이 대조군에 비해 통계학적으로 유의미하게 낮은 불량 반응을 보였다. 3개 논문의 3개의 치료군과 3개의 대조군에서 모두 치명적인 불량 반응은 나타나지 않았고, 치료군의 경우 주로 소화기 장애, 대조군의 경우 소화기 장애, 무기력감, 어지럼증 등을 불량 반응으로 보고하였다.

비뚤림 위험 평가에 따르면 9편의 연구 모두 연구 참여자, 연구자에 대한 눈가림에 대한 언급이 명확하게 나타나지 않았고 결과 평가에 대한 눈가림 여부 역시 확인할 수 없었다. 모든 연구는 구간 처치 방법이 상이었음에도 불구하고 눈가림의 방법에 대해서는 언급되지 않았다. 배정 순서의 은폐에 대해서는 'Randomized'라는 언급 외에는 자세한 방식에 대해 기술된 연구가 2편을 제외하고는 나타나지 않아 판단할 수 없었다. 오직 2편의 연구에서만 난수 생성 방법에 대해 직접적으로 난수표를 언급하였고 해당 논문들에 대해 low risk로 판단하였다. 모든 연구에서 결측치는 확인되지 않아 low risk로 판단하였다. 9편의 연구 모두 프로토콜에 대한 언급은 확인되지 않았다. 이후 연구들에 대해서는

연구 설계 단계에서 무작위 배정 방법에 대해 명시해야 하고, 특히 연구자 및 결과 평가자에 대한 눈가림 여부를 명시해야 할 필요가 있다고 생각한다.

본 연구의 한계점으로는 먼저 메타 분석의 대상이 된 연구의 수가 적고 평가 방법이 유효율로 모두 동일하여 분석 결과에 제한이 있었다. 또한, 논문들의 비뚤림 위험이 높은 편에 속하여 결과 도출에 있어 정확성이 의심되는 연구가 대부분이며 이로 인해 내적 타당도의 평가가 불확실하였다. 그리고 대조군에 대해서, 항히스타민제가 대부분의 증재로 사용되었는데 이 외에 항생제, 항바이러스제, 스테로이드 등의 양방에서 주로 사용되고 있는 다양한 증재들과의 비교가 추가적으로 필요할 것으로 사료된다. 아울러 병리학적 진단 등 장미색 비강진에서 주로 나타나는 염증 수치 등에 대한 언급이 전무하였고 불량 반응 등에 대해서도 RFT, LFT 등의 검사에 대해 논문 1례를 제외하고 언급이 없었던 점 등 현대 연구에서 중요하게 생각하는 수치 데이터가 확보되지 않은 점도 한계로 생각된다.

9편의 연구 결과를 종합하면, 장미색 비강진에 대해 한약 치료를 시행하는 것은 양방 단독 치료, 특히 항히스타민제, glycyrrhizin 주사액 등을 주로 사용한 경우에 비해 유의한 효과가 있고, 불량 반응에 대해서도 양방 치료에 비해 유리한 면을 갖고 있다. 결과를 토대로 장미색 비강진의 치료에 한약 치료를 사용하여 유효율을 높이고 보다 안전한 치료를 할 수 있을 것이라 생각한다. 비록 해당 연구가 적은 표본 수, 분석 방법의 제한, 비뚤림 위험이 존재하는 RCT 등의 한계가 있어 강력한 권고를 제공하는 것에는 한계가 있으나 장미색 비강진의 한약 치료 효과와 안전성에 대해 종합하고 분석하였다는 데서 의의가 있다고 생각한다.

V. 결 론

1. 2021년 10월까지 수행된 장미색 비강진의 한약 치료를 대상으로 한 RCT는 총 9개로, 모두 중국에서 수행하였다. 대조군의 주 증재로 항히스타민제를 채

- 택한 논문은 6개, glycyrrhizin 주사액을 채택한 논문이 2개, UVB를 채택한 논문이 1개로 확인되었다.
- 9편 논문 모두 일차 결과 지표로 치료 유효율을 채택하였다.
 - 유효율에 있어서 한약 단독 치료가 항히스타민제, glycyrrhizin 주사액 등을 주 약으로 사용한 양방 단독 치료에 비해 통계적으로 유의하게 높게 나타났다.
 - 불량 반응에 대해서, 수치를 보고한 3편의 논문에 대해 한약 치료군이 양약 치료군에 비해 통계적으로 유의하게 불량 반응이 낮게 나타났다.
 - 9편의 연구는 무작위 배정 과정 및 결과 측정, 눈가림 등에 대해 비뚤림 위험이 우려되는 것으로 평가되었다.

ORCID

- Han-Sol Jin
(<https://orcid.org/0000-0003-2738-9303>)
- Hui-Yeong Lim
(<https://orcid.org/0000-0003-0233-1391>)
- Woo-Shin Ko
(<https://orcid.org/0000-0003-3679-9531>)
- Hwa-Jung Yoon
(<https://orcid.org/0000-0003-0211-7213>)

References

- Korean Dermatological Association. Text of Traditional Korean Dermatology & Surgery. 6th ed. Seoul:Medbook. 2014:314-6.
- Ahn SG. Common Skin Disease. Seoul: Jeongwoo Medical Books. 2015:432-6.
- Jung MY, Kim MJ, Kim DS, Park YH, Kim JH, Park SY, Choi JH. Pityriasis rosea: Report of 1 Case Treated by Oriental Medicine. J Korean Med Ophthalmol Otolaryngol Dermatol. 2007;20(3):268-75.
- Kwak JY, Lee YH, Shin SH, Ahn JH, Kim MH, Choi IH. Three Cases of Pityriasis Rosea in Child treated with Eunkyo-san. J Korean Med Ophthalmol Otolaryngol Dermatol. 2017;30(2):155-64.
- Veraldi S, Spigariolo C. Pityriasis rosea and COVID-19. J MED Virol. 2021;93(7):4068.
- Abdullah L, Hasbani D, Kurban M, Abbas O. Pityriasis rosea after mRNA COVID-19 vaccination. Int J Dermatol. 2021;60(9):1150-1.
- Chin L, Niu L. Clinical Study of Danxian Huaban Decoction in the Treatment of Pityriasis Rosea. Journal of Sichuan of Traditional Chinese Medicine. 2009;27(6):108-9.
- Xie X. Treating 40 cases of pityriasis rosea by Liangxue Xiaozhen Decoction. Hunan Guiding Journal of TCMP. 2002;8(7):421.
- Hao J, Wang X. Clinical Observation on 40 Cases of Pityriasis Rosea Treated by TCM Syndrome Differentiation. Inner Mongolia Journal of Traditional Chinese Medicine. 2014;33(31):14.
- Xiao J, Wang L, Chen W. Observation on Curative Effect of Yinqiao Xiaoban Decoction on Pityriasis Rosea. Shandong Journal of Traditional Chinese Medicine. 2015;34(8):586-7.
- Wang S, Wu Y, Zhao H. Observation on Curative Effect of Yinqiao Powder and Huaban Decoction on Pityriasis Rosea. Beijing Journal of Traditional Chinese Medicine. 2012;31(8):601-3.
- Xu Z, Zhong J, Zhang L. Treatment of 38 Cases of Pityriasis Rosea with Yinqiao

- Powder. *Jiangxi Journal of Traditional Chinese Medicine*. 2006;37(10):37.
13. Lyu J, Lyu L. Observation on Curative Effect of Xiaoyin Capsule on Pityriasis Rosea. *Shaanxi Journal of Traditional Chinese Medicine*. 2011;32(8):1026-7.
 14. Sun H. Clinical Observation on Treatment of Refractory Pityriasis Rosea with Liang-xuetouzhan Shenshi Decoction. *CJGMCM*. 2018;33(11):1524-5.
 15. Gao W, Wang S. Observation on Curative Effect of 72 Cases of Intractable Pityriasis Rosea Treated by Liangxue Touzhan Shenshi Decoction. *Hebei J TCM*. 2011;33(7):1006-7.
 16. Villalon-Gomez J. Pityriasis Rosea: Diagnosis and Treatment. *Am Fam Physician*. 2018; 97(1):38-44.
 17. Putzi R, Blaser J, Luthy R, Wehrli R, Siegenthaler W. Side-effects due to the intravenous infusion of erythromycin lactobionate. *Infection*. 1983;11(3):161-3.
 18. Tsappa I, Missouris C, Psarellis S. Acyclovir-induced thrombocytopenia in a patient with SLE. *BMJ Case Rep*. 2018;2018:bcr2018225118.
 19. Haefeli W, Schoenenberger R, Weiss P, Ritz R. Acyclovir-induced neurotoxicity: concentration-side effect relationship in acyclovir overdose.
 20. Yoshida S, Lee JO, Nakamura K, Suzuki S, Hendon D, Kobayashi M, Suzuki F. Effect of glycyrrhizin on pseudomonal skin infections in human-mouse chimeras. *PLoS One*. 2014;9(1):e83747.
 21. Lee SH, Bae IH, Choi HT, Choi HW, Oh SJ, Marinho P, Min DJ, Kim DY, Lee TR, Lee CS, Lee JS. Ameliorating effect of dipotassium glycyrrhizinate on an IL-4 and IL-13 induced atopic dermatitis-like skin-equivalent model. *Arch Dermatol Res*. 2019;311(2):131-40.
 22. Heo J. Donguibogam. Ministry of Health & Welfare. 2013;3290-3762.
 23. Park YK, Min JY, Lee JH. The Effect of Methyl Gallate Isolated from *Paeonia suffruticosa* on Inflammatory Response in LPS-stimulated RAW264.7 Cells. *Kor. J. Herbology*. 2009;24(4):181-8.
 24. Ko WS. The Effects of *Jawoongo plus Rehmanniae Radix* on The Wound Healing of Rats. *The Journal of Oriental Medical Surgery, Ophthalmology & Otolaryngology*. 1999;12(1):99-112.
 25. Cha HY, Jeong AR, Cheon JH, Ahn SH, Park SY, Kim KB. The Anti-oxidative and Anti-inflammatory Effect of *Lonicera Japonica* on Ulcerative Colitis Induced by Dextran Sulfate Sodium in Mice. *J Pediatr Korean Med*. 2015;29(3):54-64.