

흰다리새우(*Penaeus vannamei*)에서 급성간췌장괴사병(Acute Hepatopancreatic Necrosis Disease)과 새우미포자충(*Enterocytozoon hepatopenaei*)의 PCR 동시 진단법 개발

전혜진 · 이초롱 · 김범근 · 김수미¹ · 장광일¹ · 이강윤² · 권혜민³ · 한지은*

경북대학교 수의학과, ¹국립수산물품질관리원 수산방역과, ²군산대학교 해양과학대학, ³한국생명공학연구원 감염병연구센터

Development of a Simultaneous PCR Assay for Acute Hepatopancreatic Necrosis Disease (AHPND) and *Enterocytozoon hepatopenaei* (EHP) in *Penaeus vannamei*

Hye Jin Jeon, Chorong Lee, Bum Keun Kim, Sumi Kim¹, Gwang Il Jang¹, Gahngyoon Rhee², Hyemin Kwon³ and Jee Eun Han*

College of Veterinary Medicine, Kyungpook National University, Daegu 41566, Korea

¹Aquatic Disease Control Division, National Fishery Products Quality Management Service (NFQS), Busan 46083, Korea

²Kunsan National University Department of Ocean Science and Engineering, Gunsan 54150, Korea

³Infectious Disease Research Center, Korea Research Institute of Bioscience and Biotechnology, Daejeon 34141, Korea

Vibrio parahaemolyticus associated with acute hepatopancreatic necrosis disease (Vp_{AHPND}) and *Enterocytozoon hepatopenaei* (EHP) are the two most important pathogens in shrimp aquaculture and they have caused enormous losses to the shrimp industry worldwide. In ponds, the major target organ for the two pathogens is the hepatopancreas, and infection with EHP is a known potential risk factor for Vp_{AHPND} infection. This study aimed to develop a PCR (polymerase chain reaction)-based diagnostic method for simultaneously detecting Vp_{AHPND} and EHP. The newly developed PCR diagnostic method could be used to test various samples, such as seawater, shrimp, and feces. The diagnostic method exhibited high sensitivity and specificity for both pathogens. This will help reduce the potential economic losses that may have been caused by the two major shrimp pathogens, Vp_{AHPND} and EHP, and will allow for the efforts and time spent combatting them to be dedicated elsewhere.

Keywords: Acute hepatopancreatic necrosis disease, Diagnosis, *Enterocytozoon hepatopenaei*, *Penaeus (Litopenaeus) vannamei*, Shrimp

서 론

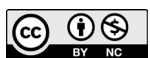급성간췌장괴사병(acute hepatopancreatic necrosis disease, AHPND)은 흰다리새우, 홍다리얼룩새우 양식에서 100% 폐사를 일으켜 경제적 손실을 발생시키는 매우 심각한 질병이다. AHPND에 감염된 새우는 체색이 옅어지고, 위장관이 비어 있으며, 간췌장이 흰색으로 변하거나 비정상적으로 크기가 줄어드는 등의 증상이 관찰된다(Tran et al., 2013; Han et al., 2015a;

Lee et al., 2015).

일반적으로 AHPND의 원인 병원체는 특정 독소유전자(*pirA*, *pirB*)를 포함하고 있으며, 병원성 플라스미드(pVPA3-1)을 가진 *Vibrio parahaemolyticus* (Vp_{AHPND})로 알려져 있다(Han et al., 2015a). 중국(2009년)에서 첫 보고 이후 베트남(2011년), 말레이시아(2011년), 태국(2012년), 멕시코(2013년), 필리핀(2014년), 미국(2017년) 등 여러 국가로 급속히 확산되었고(Lightner et al., 2012; Tran et al., 2013; Joshi et al., 2014;

*Corresponding author: Tel: +82. 53. 950. 5972 Fax: +82. 53. 950. 5994

E-mail address: jehan@knu.ac.kr



This is an Open Access article distributed under the terms of the Creative Commons Attribution Non-Commercial License (<http://creativecommons.org/licenses/by-nc/3.0/>) which permits unrestricted non-commercial use, distribution, and reproduction in any medium, provided the original work is properly cited.

<https://doi.org/10.5657/KFAS.2021.0691>

Korean J Fish Aquat Sci 54(5), 691-697, October 2021

Received 3 August 2021; Revised 11 September 2021; Accepted 23 September 2021

저자 직위: 전혜진(대학원생), 이초롱(박사후연구원), 김범근(대학생), 김수미(주무관), 장광일(연구사), 이강윤(대학원생), 권혜민(대학원생), 한지은(교수)

Nunan et al., 2014; Leobert et al., 2015; Dhar et al., 2019), 최근에는 국내 새우 양식장에서도 보고된 바 있다(Han et al., 2020a). 세계동물보건기구(OIE)는 2016년부터 AHPND를 관리 대상 질병으로 지정하여 관리하고 있으며, 국내에서도 법정 전염병 및 제1종 살처분 대상 질병으로 추가되었다(Aquatic Life Disease Control Act, 2021).

미포자충류는 갑각류 또는 어류를 포함하는 다양한 숙주의 세포 내에서 포자를 형성하여 기생할 수 있는 단세포 진핵생물인 세포내 기생충이다(Texier et al., 2010). 양식새우에서도 미포자충인 *Enterocytozoon hepatopenaei* (EHP)가 보고되었으며, 이는 새우의 간체장을 감염시켜 소화, 흡수 기능에 영향을 끼치기 때문에 사료 섭취 저조, 성장지연을 유발한다(Tang et al., 2015).

EHP 감염새우는 면역력 감소로 인해 2차 질병감염에 취약하게 되며(Newman, 2015), 현재까지 Vp_{AHPND} 를 포함한 다양한 새우 병원균이 EHP와 복합감염으로 보고된 바 있다(Aranguren et al., 2017; Tang et al., 2017; Thamizhvanan et al., 2019; Han et al., 2020b; Jithendran et al., 2021). 2004년 태국에서 성장지연을 보이는 홍다리얼룩새우에서 이름이 알려지지 않은 미포자충으로 처음 보고되었고(Chayaburakul et al., 2004), 2009년 태국의 양식장에서 특성화 및 명명된 이후(Tourtip et al., 2009), 베트남(2010년), 중국(2014년), 인도(2016년), 인도네시아(2016년) 등 여러 아시아국가로 급속하게 확산되고 있다(Ha et al., 2010; Sritunyalucksana et al., 2014; Rajendran et al., 2016; Tang et al., 2016). 최근에는 남미에서도 EHP 감염이 보고되었다(Tang et al., 2017). EHP에 감염된 새우는 특이적인 임상 증상이 관찰되지 않고 조직병리학적 또는 PCR (polymerase chain reaction) 분석을 통해서만 진단이 가능하기 때문에 양식장에서의 관리가 매우 어려워 경제적으로 심각한 문제를 발생시킨다.

Vp_{AHPND} 는 세균이 내뿜는 독소가 간체장을 괴사 시키는 반면, EHP는 새우 간체장 세포내에 감염하여 소화를 방해하는 등 두 질병의 감염기작은 다르나 표적장기가 간체장으로 동일하여 복합감염에 대한 문제가 대두되고 있다(Han et al., 2020b). 실제로 인도 새우양식장에서 EHP와 *Vibrio*의 복합감염 발병율이 6% 이상으로 집계되었으며, 베트남과 태국의 새우 양식장에서도 Vp_{AHPND} 와 EHP의 복합감염 발생 빈도가 높은 것으로 보고되고 있다(FAO, 2015; Babu et al., 2021). 또한, 실험실 내에서 진행된 연구에서 EHP에 감염된 새우는 Vp_{AHPND} 감염에 대한 감수성이 증가하는 것으로 보고되고 있다(Aranguren et al., 2017). 국내에서도 수입된 베트남 흰다리새우에서 Vp_{AHPND} 와 EHP가 동시에 검출된 바 있다(Han et al., 2020b).

본 연구에서는 Vp_{AHPND} 와 EHP를 동시에 진단할 수 있는 duplex PCR법을 개발하였다. 개발된 동시진단법은 새우뿐만 아니라 해수, 분변 등의 다양한 종류의 샘플에서 적용가능성을 알아보기 위해 수행되었다.

재료 및 방법

샘플 수집 방법

Vp_{AHPND} 와 EHP를 동시에 진단할 수 있는 duplex PCR법을 개발을 위하여, 기존 보고된 PCR 방법으로 진단된 샘플을 사용하였다(Han et al., 2015a; Tang et al., 2015). AHPND 감염 샘플은 양식장 수집 새우($N=4$), 양식장 물($N=3$), 인공감염 새우($N=8$), AHPND *Vibrio parahaemolyticus* ($N=4$), AHPND *V. campbellii* ($N=1$)를, EHP 감염 샘플은 베트남 수입 새우($N=12$) (Han et al., 2020b), 양식장 수집 새우($N=6$), 양식장 물($N=1$), 새우 분변($N=1$)을 사용하였다. AHPND 인공감염을 위해 22 L의 수조에 1.0-1.5 g의 새우를 10^5 CFU (colony forming unit)/mL의 농도로 감염시킨 후, 폐사 새우의 간체장 샘플을 수집하였다. AHPND *V. parahaemolyticus*와 AHPND *V. campbellii*는 TSB⁺ (tryptic soy broth+2% NaCl)에서 18시간 이상 진탕 배양(28°C, 200 rpm) 후 세균배양액(1 µL)을 PCR 분석을 위한 template로 사용하였다. 동시감염 샘플은 Vp_{AHPND} 와 EHP에 대하여 각각 양성인 DNA 샘플을 혼합하여 사용하였다.

수집된 샘플은 DNeasy Blood & Tissue kit (Qiagen, Hilden, Germany)를 사용하여 새우의 간체장(30 mg), 분변(30 mg), 해수(300 µL)에서 각각 DNA를 추출 후 PCR 분석에 사용하였으며, 진단 분석에 사용한 샘플 항목은 Table 1에 나타내었다.

Vp_{AHPND} 와 EHP 동시진단 primer 제작

Vp_{AHPND} 진단 primer는 독소유전자(*pirA*, *pirB*)를 포함하는 병원성 플라스미드(pVPA3-1) (Genbank accession no. KM067908)의 염기서열을 바탕으로 1-step PCR primer인 AHPND-729F/R과 2-step PCR primer인 AHPND-377F/R을 새롭게 제작하였다.

EHP 진단 primer는 기존에 제작된 1-step PCR primer를 사용하였고(Jaroenlak et al., 2016), 2-step PCR primer는 spore wall protein (Genbank accession no. KX258197)의 염기서열을 바탕으로 EHP-203F/R을 새롭게 제작하였다.

실험에 사용한 primer는 Table 2에 나타내었다. 제작된 primer는 Primer 3 (Version 0.4, primer design software)를 사용하여 설계하였으며, oligonucleotide는 Macrogen에 의뢰하여 사용 전까지 -20°C에 보관하였다.

Duplex PCR을 통한 Vp_{AHPND} 와 EHP 동시진단

본 연구에서 개발된 동시진단 primer와 Vp_{AHPND} , EHP 감염 샘플과의 반응 여부는 duplex PCR 분석으로 확인하였다. 1-step PCR amplification을 위하여, 수집된 양성샘플의 DNA, AHPND-729F/R primer, EHP-SWP1F/1R primer를 각각 1 µL씩 PCR premix (K-2016; Bioneer, Daejeon, Korea)에 혼합하였다. PCR 혼합물은 95°C에서 5분간 pre-denaturation 시킨 후, 95°C에서 30초 denaturation, 58°C에서 45초 annealing,

Table 1. Sample list and PCR detection of the duplex PCR assay

Sample ¹	ID	Origins	Vp_{AHPND} ² detection		EHP ³ detection	
			1-step	2-step	1-step	2-step
Vp_{AHPND}						
Shrimp (6-8 g)	19-021B	Korea	+	+	-	-
Shrimp (6-8 g)	19-022A	Korea	+	+	-	-
Shrimp (16-20 g)	20-090B1	Korea	-	+	-	-
Shrimp (16-20 g)	20-090B2	Korea	-	+	-	-
Seawater	20-090A1	Korea	-	+	-	-
Seawater	20-090A2	Korea	-	+	-	-
Seawater	20-092A1	Korea	-	+	-	-
Shrimp (1.0-1.5 g)	19-023G2	Bioassay	+	+	-	-
Shrimp (1.0-1.5 g)	19-023H1	Bioassay	+	+	-	-
Shrimp (1.0-1.5 g)	19-023I2	Bioassay	+	+	-	-
Shrimp (1.0-1.5 g)	19-023M1	Bioassay	+	+	-	-
Shrimp (1.0-1.5 g)	20-078D3	Bioassay	+	+	-	-
Shrimp (1.0-1.5 g)	20-097A2-1	Bioassay	+	+	-	-
Shrimp (1.0-1.5 g)	20-097A2-2	Bioassay	+	+	-	-
Shrimp (1.0-1.5 g)	20-097B2-2	Bioassay	+	+	-	-
Bacteria ⁴	13719VC	Latin America	+	+	-	-
Bacteria ⁵	15-250-20	Latin America	+	+	-	-
Bacteria ⁶	CH50	Thailand	+	+	-	-
Bacteria ⁷	13-028A3	Vietnam	+	+	-	-
Bacteria ⁸	19-021D1	Korea	+	+	-	-
<i>Enterocytozoon hepatopenaei</i> (EHP)						
Shrimp (6-19 g)	19-004C-1	Vietnam	-	-	+	+
Shrimp (6-19 g)	19-004E-1	Vietnam	-	-	+	+
Shrimp (6-19 g)	19-004H-1	Vietnam	-	-	+	+
Shrimp (6-19 g)	19-004J-1	Vietnam	-	-	+	+
Shrimp (6-19 g)	19-004A-2	Vietnam	-	-	+	+
Shrimp (6-19 g)	19-004F-2	Vietnam	-	-	+	+
Shrimp (6-19 g)	19-004F-3	Vietnam	-	-	+	+
Shrimp (6-19 g)	19-005f5	Vietnam	-	-	+	+
Shrimp (6-19 g)	19-005D4	Vietnam	-	-	+	+
Shrimp (6-19 g)	19-006-5	Vietnam	-	-	+	+
Shrimp (6-19 g)	19-006-13	Vietnam	-	-	+	+
Shrimp (6-19 g)	19-006-21	Vietnam	-	-	+	+
Shrimp (16-20 g)	21-079B1	Korea	-	-	+	+
Shrimp (16-22 g)	21-079B2	Korea	-	-	+	+
Shrimp (3-5 g)	21-079B3	Korea	-	-	+	+
Shrimp (3-5 g)	21-061B	Korea	-	-	+	+
Shrimp (6-7 g)	21-064B3	Korea	-	-	+	+
Shrimp (3-5 g)	21-084B3	Korea	-	-	+	+
Seawater	21-044A2	Korea	-	-	-	+
Feces	19-003C	Indonesia	-	-	+	+
Vp_{AHPND} +EHP						
Shrimp	21-SH ⁹		+	+	+	+
Seawater	21-SW ¹⁰		-	+	-	+

¹The species of shrimp in the samples are *Penaeus vannamei*. ²*Vibrio parahaemolyticus* causing acute hepatopancreatic necrosis disease.

³*Enterocytozoon hepatopenaei*. ⁴Bacteria species is *V. campbellii*, 2016, unpublished. ⁵Bacteria species is *V. parahaemolyticus*, 2015, unpublished. ⁶Bacteria species is *V. parahaemolyticus*, 2019, unpublished. ⁷Bacteria species is *V. parahaemolyticus*, 2013 (Tran et al., 2013).

⁸Bacteria species is *V. parahaemolyticus*, 2019 (Han et al., 2020). ⁹EHP positive shrimp sample (19-004H1) and Vp_{AHPND} positive shrimp sample (20-078D3) mixed DNA. ¹⁰EHP positive shrimp sample (21-044A2) and Vp_{AHPND} positive shrimp sample (20-090A1) mixed DNA.

68°C에서 45초 extension 반응을 30 cycles 수행한 후 68°C에서 5분간 final-extension시켰다.

2-step PCR amplification을 위하여 1-step PCR product, AHPND-377F/R primer, EHP-203F/R primer를 각각 1 µL씩 PCR premix (K-2016; Bioneer)에 혼합하였다. PCR 혼합물은 95°C에서 5분간 pre-denaturation시킨 후, 95°C에서 30초 denaturation, 64°C에서 30초 annealing, 68°C에서 20초 extension 반응을 20 cycles 수행한 후 68°C에서 5분간 final-extension 시켰다.

PCR 분석 후, ethidium bromide를 함유한 1.5% gel에서 PCR 산물을 loading하고 gel doc (DAIHAN Scientific Co. Ltd., Seoul, Korea)을 이용해 결과를 확인하였다.

Vp_{AHPND}와 EHP 동시진단 primer의 특이도 및 민감도 확인

Vp_{AHPND}와 EHP 동시진단 primer가 표적 질병 외 다른 병원체에서는 반응을 일으키지 않는다는 것을 확인하기 위해 특이도 (specificity) 평가를 실시하였다. 실험에는 AHPND를 유발하지 않는 *V. parahaemolyticus* (N=4), *V. harveyi* (N=6), *V. campbellii* (N=3)와 흰반점바이러스(white spot syndrome virus, WSSV)에 감염된 새우(N=7), 전염성피하및조혈괴사증(infectious hypodermal and hematopoietic necrosis virus, IHNV)에 감염된 새우(N=2), 무병새우(*Penaeus vannamei*) (N=1) 샘플을 사용하였다. 실험에 사용된 무병새우는 제주도 서귀포시에 위치한 종묘장에서 구입 후, 흰다리새우의 대표질병 병원체 (Vp_{AHPND}, EHP, IHNV, WSSV)를 PCR분석한 결과 음성으로 검출된 샘플을 사용하였다. 수집된 샘플의 DNA 추출, 세균 배양은 'Vp_{AHPND}와 EHP 감염 샘플 수집 방법'과 동일한 방법으로

로 진행되었다.

Vp_{AHPND}와 EHP 동시진단 primer의 민감도(sensitivity)는 Vp_{AHPND}와 EHP에 각각 감염된 새우의 DNA (19-004H1, 20-078D3)를 10배씩 계단 희석(10⁰~10⁻⁶)하여 사용하였다. 신규 Vp_{AHPND} 진단 primer (729F/R, 377F/R), EHP (EHP-1F/1R, EHP-203F/R)와 기존 진단에 사용하는 Vp_{AHPND} 진단 primer (VpPirA-284F/R, VpPirB-392F/R), EHP (EHP-1F/1R, EHP-2F/2R)의 감도를 비교하였다(Han et al., 2015a; Jaroenlak et al., 2016).

결 과

PCR분석 결과

양식장 수집 새우(N=4), 양식장 물(N=3), 인공감염 새우(N=8), AHPND *V. parahaemolyticus* (N=4), AHPND *V. campbellii* (N=1)의 총 20개 Vp_{AHPND} 샘플 중, 양성률은 1-step PCR와 2-step PCR에서 각각 75% (N=15), 100% (N=20)였다. 베트남 수입 새우(N=12), 양식장 수집 새우(N=6), 양식장 물(N=1), 새우 분변(N=1)의 총 20개의 EHP 샘플 중, 양성률은 1-step PCR와 2-step PCR에서 각각 95% (N=19), 100% (N=20)였다. 제작된 Vp_{AHPND}, EHP 동시감염 샘플(N=2)의 1-step PCR와 2-step PCR에서 각각 50% (N=1), 100% (N=2)였으며, 분석에 사용된 primer간 교차반응은 일어나지 않았다. PCR 분석 결과는 Table 1에 나타내었다.

특이도, 민감도 테스트

특이도 검사를 위해 사용된 AHPND를 유발하지 않는 *V. parahaemolyticus* (N=4), *V. harveyi* (N=6), *V. campbellii*

Table 2. The new duplex PCR primer sequences and PCR condition used in this study

Diagnosis	Primers	Sequence (5' to 3')	Amplicon size (bp)	Reference	
EHP	1-step 1F	TTGCAGAGTGTGGTTAAGGGTTT	514	Jaroenlak et al. (2016)	
	1R	CACGATGTGTCTTTGCAATTTTC			
	2-step 203F	TGATCATCAACGCAAACTGT	203		In this study
	203R	CACGATGTGTCTTTGCAATTT			
Vp _{AHPND}	1-step 729F	GGCTGGAAGTGGCTAAATC	729	In this study	
	729R	ATGCACATCAGAATCGGTGA			
	2-step 377F	CGCCAAATGAGCCAGATATT	377		
	377R	ATGCACATCAGAATCGGTGA			
PCR condition	1 cycle	95°C, 5 min	In this study		
	1-step 35 cycles	95°C, 30 sec/58°C, 40 sec/68°C, 45 sec			
	1 cycle	68°C 5 min			
	1 cycle	95°C, 5 min			
	2-step 35 cycles	95°C, 30 sec/64°C, 30 sec/68°C, 20 sec			
	1 cycle	68°C 5 min			

EHP, *Enterocytozoon hepatopenaei*; Vp_{AHPND}, *Vibrio parahaemolyticus* associated with AHPND.

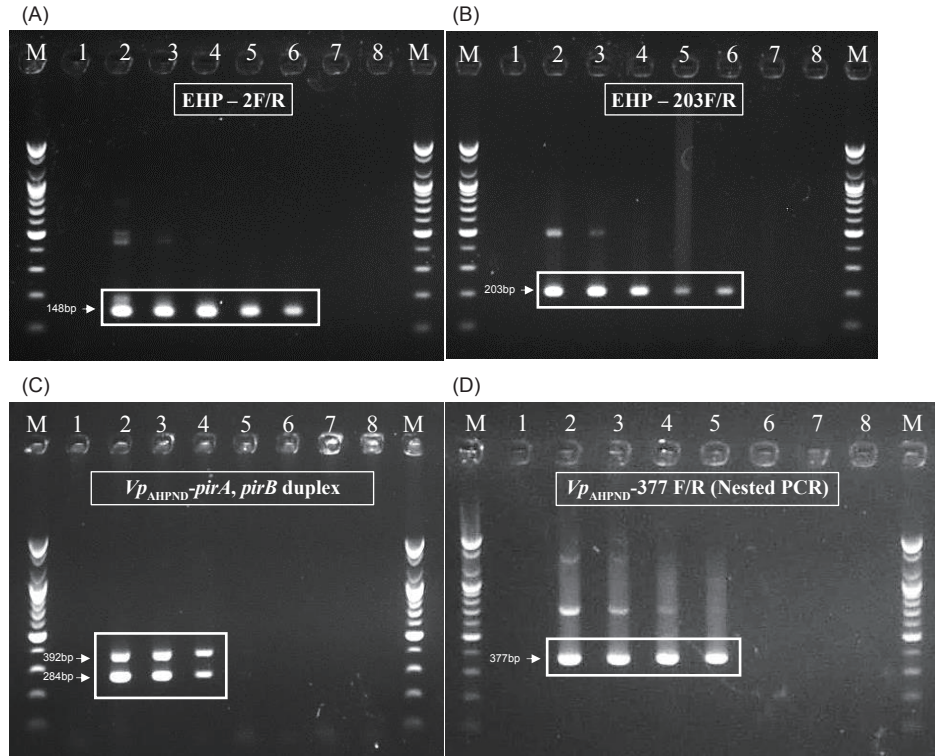


Fig. 1. Result of sensitivity test. DNAs of 19-004H1 positive for *Enterocytozoon hepatopenaei* (EHP), and 20-078D3 positive for *Vibrio parahaemolyticus* causing acute hepatopancreatic necrosis disease (Vp_{AHPND}) were used. EHP PCR assay using (A), previous EHP primer (148bp); (B), new EHP primer (203bp); Vp_{AHPND} PCR assay using (C), Previous Vp_{AHPND} duplex primer, targeting *pirA* (284bp) and *pirB* (392bp); (D), New Vp_{AHPND} primer (377bp); Lane M, 1kb-plus DNA ladder; Lane 1, negative control; Lane 2, original DNA; Lane 3, 10^{-1} dilution; Lane 4, 10^{-2} dilution; Lane 5, 10^{-3} dilution; Lane 5, 10^{-4} dilution; Lane 6, 10^{-5} dilution; Lane7, 10^{-6} dilution.

($N=3$)와 흰반점바이러스(WSSV)에 감염된 새우($N=7$), 전염성피하및조혈괴사증(IHHNV)에 감염된 새우($N=2$), 무병새우(*P. vannamei*) ($N=1$) 샘플 모두에서 교차반응은 일어나지 않았다. 특이도 분석 결과는 Table 3에 나타내었다.

Table 3. PCR result of the specificity test

Type	Sample Number	EHP detection		Vp_{AHPND} detection	
		1-step	2-step	1-step	2-step
WSSV ¹	7	-	-	-	-
IHHNV ²	2	-	-	-	-
<i>Vibrio parahaemolyticus</i> ³	4	-	-	-	-
<i>V. harveyi</i> ⁴	6	-	-	-	-
<i>V. campbellii</i> ⁵	3	-	-	-	-
SPF shrimp ⁶	1	-	-	-	-

¹White spot syndrome virus. ²Infectious hypodermal and hematopoietic necrosis virus. ³non-AHPND *vibrio parahaemolyticus*. ⁴non-AHPND *vibrio harveyi*, ⁵non-AHPND *vibrio campbellii*. ⁶Specific pathogen free *Penaeus vannamei*.

민감도 테스트에서는 기존 Vp_{AHPND} 진단 primer (Han et al., 2015a), EHP (Jaroenlak et al., 2016)와 신규 개발된 primer의 감도를 비교하였다. 신규 Vp_{AHPND} 진단 primer의 검출 한계는 양성 DNA의 10^{-3} 배 희석 샘플까지 검출되었고, 기존 Vp_{AHPND} primer보다 10배 민감하였다. 신규 EHP primer의 검출 한계는 양성 DNA의 10^{-4} 배 희석 샘플까지 검출되었고, 기존 EHP primer와 동일한 감도로 검출되었다. PCR 분석 결과는 Fig. 1에 나타내었다.

고 찰

이번 연구에서는 표적장기가 동일한 두가지 병원체 Vp_{AHPND} 와 EHP의 동시진단을 위한 새로운 nested duplex PCR방법을 개발했다. 실질적으로 양식장에서 두 질병에 의한 경제적, 노동적 손실을 최소화하기 위해서는 빠르고 정확한 스크리닝을 통해 이 두 병원체(Vp_{AHPND} , EHP)를 초기단계에서 진압하여 질병전파를 최소화하는 것이 필요하다. 현재까지 Vp_{AHPND} 진단을 위해 *pirA* 및 *pirB* 독소 유전자를 표적으로 하는 PCR, real-time PCR 등의 여러 분자생물학적 진단법이 개발되었고(Han et al.,

2015a, Han et al., 2015b), EHP 또한 PCR, real-time PCR, In situ hybridization, LAMP 등 여러 분자생물학적 진단법이 개발되었다(Sritunyalucksana et al., 2014; Tang et al., 2015; Jaroenlak et al., 2016; Makesh et al., 2018). 이 두 질병을 야기하는 병원체(Vp_{AHPND} , EHP)는 필드에서 복합감염이 빈번하게 보고되고 있지만(Han et al., 2020b), 이를 동시에 진단할 수 있는 PCR법은 아직 개발되지 않았다.

이번 연구에서 개발된 nested duplex PCR법은 새우 양식장에서 주요한 두 가지 질병인 AHPND와 EHP의 복합감염과 단일 감염을 모두 진단할 수 있고, 기존의 진단 primer보다 높은 감도를 나타내기 때문에 초기감염 단계에서 질병을 진단할 수 있다는 장점이 있다. 또한 Vp_{AHPND} 와 EHP에만 특이적으로 반응하기 때문에 위양성 검출에 의한 결과의 오류를 줄일 수 있다. 그리고 양식장 새우 샘플뿐만 아니라 실험실내 인공감염 샘플에서도 검출이 용이하며, 분리된 세균이나 환경 시료(물과 분변)에서도 적용 가능하다. 따라서, 신속하고 정확한 질병 진단을 통해 양식장 내에서 보다 효율적인 질병관리가 가능할 것으로 판단된다. 추가적으로, 개발된 PCR법의 활용과 객관적인 데이터 확보를 위해, 보다 다양한 샘플 수집 및 분석, 그리고 Pir 독소의 정량화 등의 후속 연구가 필요하다고 생각한다.

사 사

이 논문은 국립수산물품질관리원의 수산생물 방역기술개발 및 프로그램 운영 과제(R2021071)와 정부(과학기술정보통신부, 교육부)의 재원으로 한국연구재단의 지원을 받아 수행된 기초연구 사업입니다(No. NRF-2018R1C1B5086350, NRF-2019R1C1C1006212, NRF-2021R1I1A1A01040303).

References

- Aquatic Life Disease Control Act. 2021. Enforcement date 30. June, 2021. Act No.486, 30. June, 2021., partial amendment. Retrieved from <https://www.law.go.kr/lsSc.do?menuId=1&subMenuId=15&tabMenuId=81&eventGubun=060114#un> defined on Jul 27, 2021.
- Aranguren LF, Han JE and Tang KF. 2017. *Enterocytozoon hepatopenaei* (EHP) is a risk factor for acute hepatopancreatic necrosis disease (AHPND) and septic hepatopancreatic necrosis (SHPN) in the Pacific white shrimp *Penaeus vannamei*. *Aquaculture* 471, 37-42. <https://doi.org/10.1016/j.aquaculture.2016.12.038>.
- Babu B, Sathiyaraj G, Mandal A, Kandan S, Biju N, Palanisamy S, You SG, Nisha R G and Prabhu N M. 2021. Surveillance of disease incidence in shrimp farms located in the east coastal region of India and in vitro antibacterial efficacy of probiotics against *Vibrio parahaemolyticus*. *J Invertebr Pathol* 179, 107536. <https://doi.org/10.1016/j.jip.2021.107536>.
- Chayaburakul K, Nash G, Pratanpipat P, Sriurairatana S and Withyachumnamkul B. 2004. Multiple pathogens found in growth-retarded black tiger shrimp *Penaeus monodon* cultivated in Thailand. *Dis Aquat Org* 60, 89-96. <https://doi.org/10.3354/dao060089>.
- Dhar AK, Piamsomboon P, Aranguren Caro LF, Kanrar S, Adami R Jr and Juan YS. 2019. First report of acute hepatopancreatic necrosis disease (AHPND) occurring in the USA. *Dis Aquat Org* 132, 241-247. <https://doi.org/10.3354/dao03330>.
- FAO (Food and Agriculture Organization of the United Nations). 2015. Highlights of the first international technical seminar/workshop: “EMS/AHPND: Government, scientist and farmer responses” (June 2015, Panama City, Panama) under the FAO Project. TCP/INT/3502. 2015, FAO, Rome, Italy.
- Ha NTH, Ha DT, Thuy NT and Lien VTK. 2010. *Enterocytozoon hepatopenaei* has been detected parasitizing tiger shrimp *Penaeus monodon* cultured in Vietnam and showing white feces syndrome. *J Agric Sci* 12, 45-50.
- Han JE, Tang KF, Tran LH and Lightner DV. 2015a. *Photorehabdus* insect-related (Pir) toxin-like genes in a plasmid of *Vibrio parahaemolyticus*, the causative agent of acute hepatopancreatic necrosis disease (AHPND) of shrimp. *Dis Aquat Org* 113, 33-40. <https://doi.org/10.3354/dao02830>.
- Han JE, Tang KF, Pantoja CR, White BL and Lightner DV. 2015b. qPCR assay for detecting and quantifying a virulence plasmid in acute hepatopancreatic necrosis disease (AHPND) due to pathogenic *Vibrio parahaemolyticus*. *Aquaculture* 442, 12-15. <https://doi.org/10.1016/j.aquaculture.2015.02.024>.
- Han JE, Choi SK, Han SH, Lee SC, Jeon HJ, Lee C, Kim KY, Lee YS, Park SC, Rhee GY, Park SY, Kim JS, Park S, Kim JH and Lee KJ. 2020a. Genomic and histopathological characteristics of *Vibrio parahaemolyticus* isolated from an acute hepatopancreatic necrosis disease outbreak in Pacific white shrimp *Penaeus vannamei* cultured in Korea. *Aquaculture* 524, 735284. <https://doi.org/10.1016/j.aquaculture.2020.735284>.
- Han JE, Lee SC, Park SC, Jeon HJ, Kim KY, Lee YS, Park S, Han SH, Kim JH and Choi SK. 2020b. Molecular detection of *Enterocytozoon hepatopenaei* and *Vibrio parahaemolyticus*-associated acute hepatopancreatic necrosis disease in Southeast Asian *Penaeus vannamei* shrimp imported into Korea. *Aquaculture* 517, 734812. <https://doi.org/10.1016/j.aquaculture.2019.734812>.
- Jaroenlak P, Sanguanrut P, Williams BA, Stentiford GD, Flegel TW, Sritunyalucksana K and Itsathitphisarn O. 2016. A nested PCR assay to avoid false positive detection of the microsporidian *Enterocytozoon hepatopenaei* (EHP) in environmental samples in shrimp farms. *PLoS One* 11, e0166320. <https://doi.org/10.1371/journal.pone.0166320>.
- Jithendran KP, Navaneeth Krishnan A, Jagadeesan V, Anandaraja R, Ezhil Praveena P, Anushya S, Amarnath BC and

- Bhuvaneshwari T. 2021. Co-infection of infectious myonecrosis virus and *Enterocytozoon hepatopenaei* in *Penaeus vannamei* farms in the east coast of India. *Aquac Res* 52, 4701-4710. <https://doi.org/10.1111/are.15304>.
- Joshi J, Srisala J, Truong VH, Chen I-T, Nuangsaeng B, Suthienkul O, Lo CF, Flegel TW, Sritunyalucksana K and Thitamadee S. 2014. Variation in *Vibrio parahaemolyticus* isolates from a single Thai shrimp farm experiencing an outbreak of acute hepatopancreatic necrosis disease (AHPND). *Aquaculture* 428-429, 297-302. <https://doi.org/10.1016/j.aquaculture.2014.03.030>.
- Lee CT, Chen IT, Yang YT, Ko TP, Huang YT, Huang JY, Huang MF, Lin SJ, Chen CY, Lin SS, Lightner DV, Wang HC, Wang AHJ, Wang HC, Hor LI and Lo CF. 2015. The opportunistic marine pathogen *Vibrio parahaemolyticus* becomes virulent by acquiring a plasmid that expresses a deadly toxin. *Proc Natl Acad Sci* 112, 10798-10803. <https://doi.org/10.1073/pnas.1503129112>.
- Leobert D, Cabillon NAR, Catedral DD, Amar EC, Usero RC, Monotilla WD, Calpe AT, Fernandez DDG and Saloma CP. 2015. Acute hepatopancreatic necrosis disease (AHPND) outbreaks in *Penaeus vannamei* and *P. monodon* cultured in the Philippines. *Dis Aquat Org* 116, 251-254. <https://doi.org/10.3354/dao02919>.
- Lightner DV, Redman RM, Pantoja CR, Noble BL and Tran LH. 2012. Early mortality syndrome affects shrimp in Asia. *Glob Aquac Advocate*, 40.
- Makesh M. 2018. Visual loop-mediated isothermal amplification (LAMP) for the rapid diagnosis of *Enterocytozoon hepatopenaei* (EHP) infection. *Parasitol Res* 117, 1485-1493. <https://doi.org/10.1007/s00436-018-5828-4>.
- Newman SG. 2015. Microsporidian impacts shrimp production-industry efforts address control, not eradication. *Glob Aquac Advocate*, 33-35.
- Nunan L, Lightner D, Pantoja C and Gomez-Jimenez S. 2014. Detection of acute hepatopancreatic necrosis disease (AHPND) in Mexico. *Dis Aquat Org* 111, 81-86. <https://doi.org/10.3354/dao02776>.
- Rajendran KV, Shivam S, Praveena PE, Rajan JJS, Kumar TS, Avunje S and Vijayan KK. 2016. Emergence of *Enterocytozoon hepatopenaei* (EHP) in farmed *Penaeus (Litopenaeus) vannamei* in India. *Aquaculture* 454, 272-280. <https://doi.org/10.1016/j.aquaculture.2015.12.034>.
- Snowden KF. 2004. Zoonotic microsporidia from animals and arthropods with a discussion of human infections. In: Opportunistic infections: toxoplasma, sarcocystis, and microsporidia. Lindsay DS and Weiss LM, eds. Kluwer Academic Publishers, New York, NY, U.S.A., 123-134. https://doi.org/10.1007/978-1-4020-7846-0_8.
- Sritunyalucksana K, Sanguanrut P, Salachan PV, Thitamadee S and Flegel TW. 2014. Urgent appeal to control spread of the shrimp microsporidian parasite *Enterocytozoon hepatopenaei* (EHP). Retrieved from <https://enaca.org/?id=101&title=urgent-appeal-to-control-spread-of-the-shrimp-microsporidian-parasite-enterocytozoon-hepatopenaei-ehp> on Mar 21, 2021.
- Tang KF, Pantoja CR, Redman RM, Han JE, Tran LH and Lightner DV. 2015. Development of in situ hybridization and PCR assays for the detection of *Enterocytozoon hepatopenaei* (EHP), a microsporidian parasite infecting penaeid shrimp. *J Invertebr Pathol* 130, 37-41. <https://doi.org/10.1016/j.jip.2015.06.009>.
- Tang KF, Han JE, Aranguren LF, White-Noble B, Schmid MM, Piamsomboon P, Risdiana E and Hanggono B. 2016. Dense populations of the microsporidian *Enterocytozoon hepatopenaei* (EHP) in feces of *Penaeus vannamei* exhibiting white feces syndrome and pathways of their transmission to healthy shrimp. *J Invertebr Pathol* 140, 1-7. <https://doi.org/10.1016/j.jip.2016.08.004>.
- Tang KF, Aranguren LF, Piamsomboon P, Han JE, Maskaykina IY and Schmidt MM. 2017. Detection of the microsporidian *Enterocytozoon hepatopenaei* (EHP) and Taura syndrome virus in *Penaeus vannamei* cultured in Venezuela. *Aquaculture* 480, 17-21. <https://doi.org/10.1016/j.aquaculture.2017.07.043>.
- Texier C, Vidau C, Viguès B, El Alaoui H and Delbac F. 2010. Microsporidia: a model for minimal parasite-host interactions. *Curr Opin Microbiol* 13, 443-449. <https://doi.org/10.1016/j.mib.2010.05.005>.
- Thamizhvanan S, Sivakumar S, Santhosh Kumar S, Vinoth Kumar D, Suryakodi S, Balaji K, Rajkumar T, Vimal S, Abdul Majeed S, Taju G and Sahul Hameed AS. 2019. Multiple infections caused by white spot syndrome virus and *Enterocytozoon hepatopenaei* in pond-reared *Penaeus vannamei* in India and multiplex PCR for their simultaneous detection. *J Fish Dis* 42, 447-454. <https://doi.org/10.1111/jfd.12956>.
- Tourtup S, Wongtripop S, Stentiford GD, Bateman KS, Sriurairatana S, Chavadej J, Sritunyalucksana K and Withyachumnarnkul B. 2009. *Enterocytozoon hepatopenaei* sp. nov. (Microsporida: Enterocytozoonidae), a parasite of the black tiger shrimp *Penaeus monodon* (Decapoda: Penaeidae): Fine structure and phylogenetic relationships. *J Invertebr Pathol* 102, 21-29. <https://doi.org/10.1016/j.jip.2009.06.004>.
- Tran LH, Nunan L, Redman RM, Mohny LL, Pantoja CR, Fitzsimmons K and Lightner DV. 2013. Determination of the infectious nature of the agent of acute hepatopancreatic necrosis syndrome affecting penaeid shrimp. *Dis Aquat Org* 105, 45-55. <https://doi.org/10.3354/dao02621>.