

## 경피적관상동맥중재술을 시행한 후 발생한 胸痛에 대한 한방치료 1례

민신우, 김학겸, 문지성, 김예슬, 박지윤, 정지천  
동국대학교 일산한방병원 한방내과

### Case Report of Korean Medical Treatment of Chest Pain After Percutaneous Coronary Intervention

Seon-woo Min, Hak-kyeom Kim, Ji-seong Moon, Ye-seul Kim, Ji-yoon Park, Ji-cheon Jeong  
Dept. of Oriental Internal Medicine, Dongguk University, Il-san Oriental Medicine Hospital

#### ABSTRACT

**Objectives:** This case report presents the effects of Korean medical treatment in a patient with chest pain after percutaneous coronary intervention (PCI).

**Methods:** An 80-year-old woman was treated with Korean herbal medicine, acupuncture, and cupping therapy. Chest pain, sore tongue, and headache were assessed daily using a numeric rating scale (NRS).

**Results:** After 15 days of treatment, chest pain disappeared, as reflected by an NRS change from 9 to 0, and headache was relieved (NRS decreased from 9 to 2). On the eighth day of treatment, the sore tongue was also relieved, as reflected by an NRS change from 9 to 0.

**Conclusion:** These results show that chest pain after PCI can be relieved with Korean medical treatment, and it is expected that major adverse cardiac events (MACEs) may be prevented with Korean medical treatment. However, additional well-designed studies are required to confirm these findings.

**Key words:** chest pain, angina pectoris, percutaneous coronary intervention, Korean medical treatment, case report

## 1. 서론

오늘날 사회가 고령화 됨에 따라 심부전을 비롯한 순환기 질환의 이환율은 범세계적으로 증가하는 추세이다. 특히 우리나라는 노인 인구의 급속한 증가와 생활 습관의 서구화로 심혈관 질환의 발생

률과 사망률이 증가하고 있다<sup>1,2</sup>. 2019년 WHO가 발표한 전 세계 10대 주요 사망원인 중 심혈관 질환은 1위를 차지하였으며, 우리나라 사망원인 통계에 따르면 주요 사망원인 중 심장 질환은 2위를 차지하였다<sup>3</sup>.

주요 심혈관 질환에는 고혈압, 관상동맥질환, 죽상경화증, 뇌혈관 질환, 부정맥 등이 있다. 관상동맥질환은 관상동맥이 죽상경화로 인해 좁아지거나 폐색되어 심근에 산소공급이 원활하지 않아 발생하는 허혈성 심장질환이며, 임상적으로 협심증, 심근경색증, 급사(급성사망)의 세 가지 중 하나의 양

· 투고일: 2021.04.06, 심사일: 2021.05.27, 게재확정일: 2021.05.28  
· 교신저자: 정지천 경기도 고양시 일산동구 동국로 27  
동국대학교 일산한방병원 한방내과  
TEL: 031-961-9046 FAX: 031-961-9049  
E-mail: kyjic1931@daum.net

상으로 나타난다. 관상동맥질환의 치료는 관상동맥에 풍선 또는 스텐트를 삽입하는 경피적관상동맥중재술(Percutaneous Coronary Intervention, 이하 PCI)이 널리 사용되고 있다<sup>4</sup>. 그러나 PCI 후에 발생할 수 있는 급성 혈관 합병증인 내막 박리에 의한 급성 혈관폐쇄 및 만성 합병증인 재협착 등이 여전히 문제로 남아 있다. 스텐트 내 재협착(In-Stent Restenosis, ISR)의 치료방법으로 풍선성형술, 절단 풍선성형술, 약물용출스텐트 및 약물용출풍선 등의 다양한 치료 방법이 시도되었지만 현재는 약물용출스텐트와 약물용출풍선을 통한 재관류술이 일차적인 치료 방법으로 확립되어 가고 있다. 약물용출스텐트 시술 후 ISR을 포함한 주요심혈관사건(Major adverse cardiac events, MACEs)의 발생빈도는 원내에서 0.6%, 1년 추적 관찰기간동안 7% 정도 발생하며, 약물용출풍선 시술 후 발생빈도는 원내에서 1.3%, 1년 추적관찰 기간 동안 16.0% 정도 발생하는 것으로 알려져 있다<sup>5</sup>.

한의학에서는 협심증을 九種心痛, 胸痺, 胸痛, 厥心痛 등의 범주에 포함시키는데, 內經에서는 胸痛에 대해 광범위하게 인식하여 厥心痛, 眞心痛 등으로 표현하고 있다<sup>6</sup>. 이후 여러 醫家들의 학설에 따르면 胸痛은 七情傷, 飲食傷, 寒熱의 급격한 변화로 인한 痰飲, 氣滯, 血瘀, 寒凝, 熱結, 氣虛, 陰陽虛 등으로 인해 발생하며<sup>7</sup>, 活血理氣, 通陽化濁하는 治法을 중심으로 祛寒, 清熱 治法을 검용하고 있다<sup>8,9</sup>. 최근에는 메타분석을 통해 PCI 후 한약 치료가 재발성 협심증, 재협착의 발생을 감소시키고 주요심혈관사건을 예방할 가능성이 있음이 보고된 바 있는데, 예를 들어 천궁, 작약으로 구성된 Xiongshao capsules(芎芎膠囊), XS0601 등이 PCI 후 부작용 감소에 효과가 있음을 보고하고 있다<sup>10</sup>.

이에 본 증례는 협심증 소견으로 PCI 시행 후 발생한 胸痛 및 舌痛, 頭痛 등의 증상에 대하여 心陰虛, 津液虧損, 心血瘀阻, 痰火擾心 등으로 변증하여 치료한 결과 상당한 호전을 보였기에 보고하는 바이다.

## II. 증례

1. 환 자 : 80세, 여성, 입원시 43.4 kg, 146 cm
2. 진단명 : Chest pain, General weakness, Anorexia, Dyspepsia, Gastroesophageal Reflux Disease, Dyslipidemia
3. 주소증 : 胸痛, 頭痛, 眩暈, 舌痛, 口渴, 口乾
4. 발병일 : 2019년 7월 경
5. 과거력
  - 1) 심장마비, 협심증, 경피적관상동맥중재술 : 2013년경 심장마비 발생하여 타원 응급실에서 심폐소생술 후 자발순환회복 되었다. 이후 2019년 7월 경 관상동맥 조영술상 협심증 소견으로 경피적관상동맥중재술을 시행하였다.
  - 2) 이상지질혈증 : 2019년 8월경 진단 받아 고지혈증 치료제 복용 중
  - 3) 위식도염 : 2019년 8월경 진단 받아 프로톤 펌프 저해제 등 복용 중
  - 4) 충수절제술 : 2009년경 타원에서 수술 시행
6. 가족력 : 부친 천식
7. 사회력 : 없음.
8. 현병력
 

상환 2013년경 심장마비 발생하여 타원 응급실 입원하여 심폐소생술 후 자발순환회복되었던 분으로, 2주가량 중환자실 치료 후 심장내과 일반병동으로 전동하여 한 달 가량 입원치료 시행하였다. 이후 aspirin 처방 받아 복용하며 6개월 주기로 타원 심장내과 외래 f/u 지속하였다. 2019년 7월경 돌연 흉통 발생하여 타원 응급실 입원하였으며, CAG(Coronary angiography)상 Angina pectoris 소견으로 PCI를 시행하였다. 수술 후에 심흉부 열감, 가슴 답답함 지속되었으며, 간헐적으로 심한 흉통 발생하여 11월 본과 입원 전까지 10회가량 여러 타원 응급실 및 심장내과 입원치료 시행하였다. 당시 시행하였던 혈액검사, Chest X-ray상 이상 소견 별무하였으며, 위식도질환 추정 소견도 있었으나 고연령

및 general condition 난조로 인해 추가적인 검사는 불가하였다. 이후 증상의 심화 및 완화를 반복하며 호전되지 않아 한방치료를 위하여 2019년 11월 20일 본원 한방내과로 입원하였다.

9. 임상 병리 검사

1) 혈액검사 : 입원경과 2, 5일에 각각 시행한 혈액검사 상 특별한 이상소견은 확인되지 않았다(Table 1).

Table 1. Blood Test Result

Result [reference value]	Date
WBC ( $\times 10^3/uL$ ) [4.0~10.0]	2019-11-21
Hemoglobin (g/dL) [12.0~16.0]	4.96
Hematocrit (%) [36~48]	11.5
Platelet ( $\times 10^3/uL$ ) [140~400]	35.6
Erythrocyte sedimentation rate (mm/hr) [0~20]	220
Absolute neutrophil count (/uL) [1500~7700]	17
Serum protein/Serum albumin (g/dL) [6.4~8.3/3.4~5.1]	2190
BUN/Creatinine (mg/dL) [6.0~20.0/0.50~1.20]	6.4/3.9
eGFR (CKD-EPI) (mL/min/1.73 m <sup>3</sup> )	20.3/1.13
AST/ALT (IU/L) [0~37/0~41]	46.0
Sodium-Potassium-Chloride (mmol/L) [135~145/3.5~5.5/97~107]	18/8
	141-4.3-105
Result [reference value]	Date
CK-MB (ng/mL) [0.0~3.61]	2019-11-24
Troponin T (ng/mL) [0~0.014]	1.36
	0.010

2) EKG(Electrocardiography) : 입원기간 중 총 2회의 EKG를 시행하였으며, 입원경과 2일에 시행한 EKG상 normal sinus rhythm, first degree AV block, Left ventricular hypertrophy, Baseline wander in lead(s) V1 등 소견을 보였으며, 입원경과 5일에 시행한 EKG상 Sinus or ectopic atrial rhythm, Right axis deviation, Left ventricular hypertrophy 등 소견을 보였다(Fig. 1, 4). EKG 소견상 응급성 없다고 사료되어 야간 심흉부 열감 호소시 patient monitoring 적용하며 경과 관찰하였다.

10. 영상 검사(Fig. 2, 4)

1) 입원경과 2일 Chest X-ray 시행하였으며, 판독

결과는 아래와 같다.

[Conclusion]

- (1) Prominent infrahilar area, R/O mass.
- (2) R/O Pneumonia in LLL.
- (3) Prominent aorta with atherosclerotic calcification.

2) 입원경과 5일 Chest CT(Computed Tomography)를 시행하였으며, 판독 결과는 아래와 같다.

[Conclusion]

- (1) Bronchiectasis in LLL with suspicious mucus plugging, → R/O endobronchial nodule.
- (2) Focal fibrosis in RLL.
- (3) Multifocal calcifications in coronary arteries.

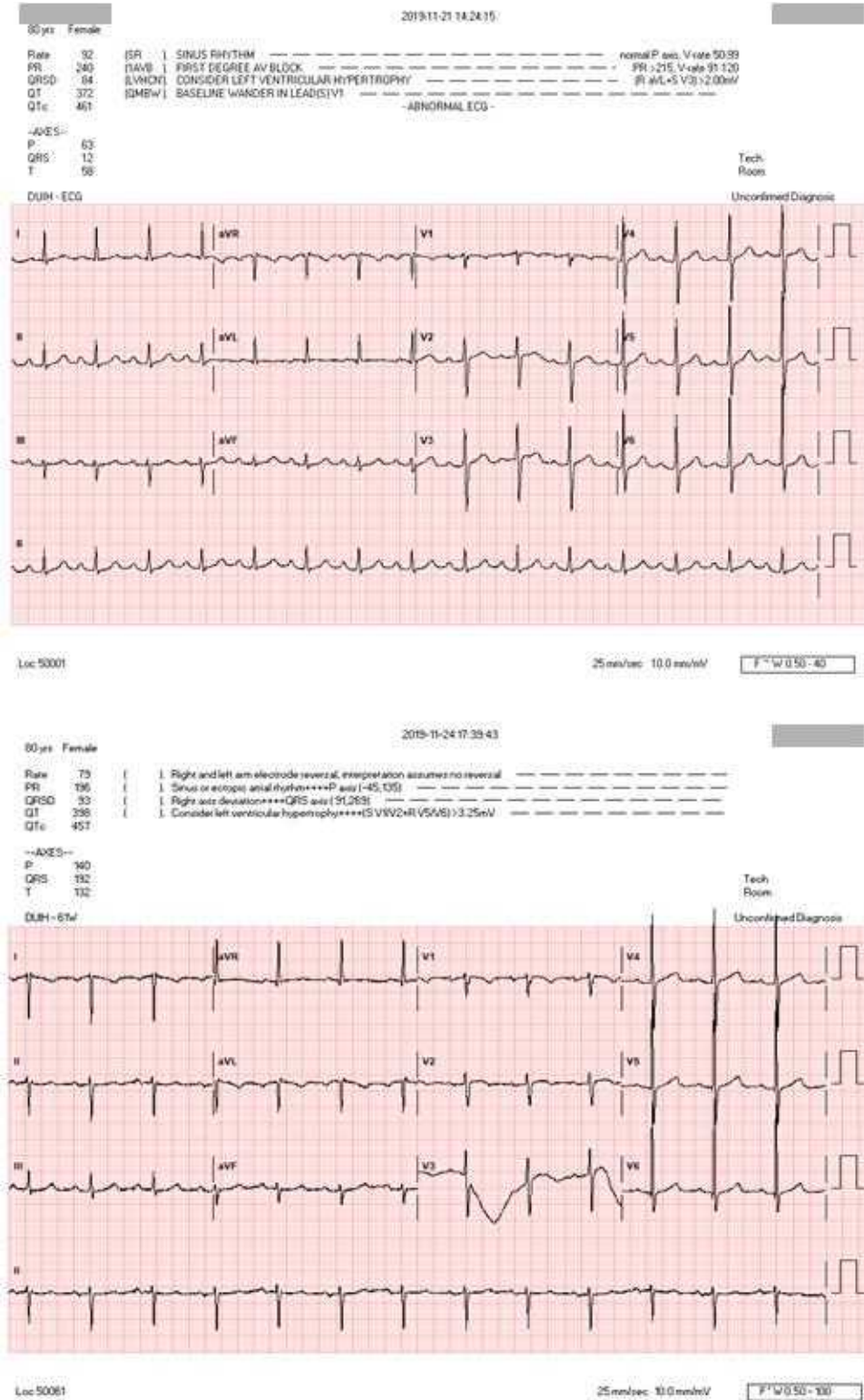


Fig. 1. Outcome evaluated by EKG 2019-11-21, 2019-11-24.

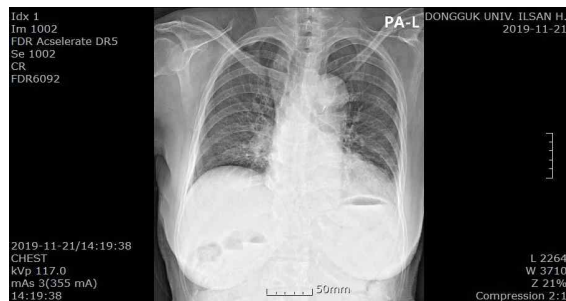

Fig. 2. Chest X-ray (PA) 2019-11-21.

11. 계통적 문진(Review of system)

- 1) 수 면 : 하루 5~6시간, 천면
- 2) 식사 및 소화 : 식욕부진 및 복부불편감으로 인한 식사량 감소(하루 일반 상식 1/2그릇, 2회)
- 3) 대 변 : 1~2일 1회 미경변
- 4) 소 변 : 주간 1~2시간 간격으로 빈뇨 양상, 야간 6~7회 배뇨, 복잡성 요실금 양상 관찰
- 5) 설 진 : 舌紅, 鏡面舌, 地圖舌
- 6) 맥 진 : 脈浮數, 脈弱

12. 한방 변증 : 心陰虛, 津液虧損, 心血瘀阻, 痰火擾心

13. 치료 방법

- 1) 침치료 : 일회용 0.25×30 mm stainless steel 毫鍼(동방침구제작소)을 사용하여 입원 1일째부터 오전 오후 2회 자침 후 15분 유침하였으며, 주소증의 개선 목적으로 양측 太衝(LR3), 足臨泣(GB41), 內庭(ST44), 足三里(ST36), 陰陵泉(SP9), 三陰交(SP6), 合谷(LI4), 膻中(CV17), 中脘(CV12), 天樞(ST25)를 취혈하였다.
- 2) 한약치료 : 입원일부터 임의 구성한 '養陰活絡方'을 1일 2첩 3포(1회 1포 100 cc, 식후 2시간)를 투약하였으며, 입원기간 동안 心煩, 胸悶, 食後心下痺 등의 증세 변화에 따라 총 7회의 약재 가

감이 있었다(Fig. 4, Table 2). 이 외에 心胸部 熱感의 개선을 위해 原方牛黃清心元 1환(입원경과 5일), 半夏瀉心湯 과립제 1포(입원경과 5, 6, 7일)를 일시적으로 투약하였으며, 泄瀉의 개선을 위해 蓼苓白朮湯 과립제 5 g(입원경과 14일)을 일시적으로 투약하였다(Fig. 4, Table 3, 4, 5).

3) 부항치료 : 背部 膀胱經 閃罐法을 1일 1회 시행하였다.

4) 양약치료 : 입원 중 Aspirin 100 mg qd, Atorvastatin calcium trihydrate 20 mg qd(Lipitor), Clopidogrel resinate 150 mg qd(Pregrel), Nicorandil 5 mg qd(Sigmart), Choline Alfoscerate 500 mg bid(gliaTAMINE), Nortriptyline HCl 25 mg qd(Sensival), Clonazepam 0.25 mg qd(Rivotril), Galantamine hydrobromide 8 mg qd(Reminyl PR), Trimetazidine 2 HCl 20 mg bid(Trizine), Dexlansoprazole 30 mg qd(Dexilant DR), Fesoterodine fumarate 5 mg qd(Toviaz prolonged release), Rabeprazole sodium 10 mg qd(Rabeone)를 매일 복용하였다. 기력저하를 호소하여 입원경과 3일에 가정의학과 협진 통하여 Cafsol 10% 500 ml 1 btl(Amino Acid Solutions), Beecom hexa 2 ml 1 amp(Vitamin B's/with C)의 수액 처치를 1일 동안 시행하였으며, 입원경과 5일에 시행한 Chest CT상 기관지확장증, 기관지결절 등의 소견 있어 호흡기내과 협진 통하여 입원경과 10일부터 Cefditoren Pivoxil 100 mg bid(Meiact), Mequitazine 2.5 mg bid(priMALAN), Erdosteine 300 mg bid(Erdos), Synatura 15 ml bid를 10일간 추가 복용하였다.

Table 2. Prescription of *Yangumhwallag-bang* (YUHL-bang)

Decoction	Herbal name	Botanical name	Amount (g)	
YUHL-bang-1 (admission day)	白何首烏	<i>Cynanchi Wilfordii Radix</i>	4	
	白朮	<i>Atractylodis Rhizoma Alba</i>	4	
	白茯苓	<i>Hoelen cum Pini Radix</i>	4	
	當歸身	<i>Angelicae Gigantis Radix</i>	4	
	白芍藥	<i>Peoniae Radix</i>	4	
	蘿蔔子	<i>Raphani Semen</i>	4	
	竹茹	<i>Bambusae Caulis In Taeniam</i>	4	
	鼈甲	<i>Trionycis Carapax</i>	4	
	龜板	<i>Chinemydis Plastrum</i>	4	
	山查	<i>Crataegii Fructus</i>	4	
	麥牙	<i>Hordei Fructus Germinatus</i>	4	
	枳殼	<i>Aurantii Fructus Pericarpium</i>	2	
	梔子	<i>Gardeniae Fructus</i>	2	
	甘草	<i>Glycyrrhizae Radix</i>	2	
	瓜蒌仁	<i>Trichosanthis Semen</i>	2	
砂仁	<i>Amomi Fuctus</i>	2		
三稜	<i>Scirpi Rhizoma</i>	1.5		
蓬朮	<i>Zedoariae Rhizoma</i>	1.5		
Total amount			57	
YUHL-bang-2 (after 2 days)	加) 龍眼肉	<i>Longanae Arillus</i>	4	
	加) 枸杞子	<i>Lycii Fructus</i>	4	
	加) 石斛	<i>Dendrobii Herba</i>	3	
	減) 白朮, 白茯苓		4→3	
	減) 三稜, 蓬朮		1.5→1	
增) 甘草			2→3	
Total amount			66	
YUHL-bang-3 (after 3 days)	增) 石斛			3→4
	Total amount			67
YUHL-bang-4 (after 6 days)	加) 麥門冬	<i>Liriopes Radix</i>	4	
	加) 黃芩	<i>Scutellariae Radix</i>	1	
	增) 鼈甲, 龜板, 枸杞子		4→6	
	增) 梔子		2→3	
Total amount			79	
YUHL-bang-5 (after 7 days)	加) 柴胡			<i>Bupleuri Radix</i> 2
	祛) 白何首烏			
	減) 麥門冬		4→2	
增) 黃芩			1→2	
Total amount			76	
YUHL-bang-6 (after 11 days)	祛) 麥門冬			
	減) 山查, 麥牙		4→2	
Total amount			70	
YUHL-bang-7 (after 13 days)	祛) 黃芩			
	Total amount			68
YUHL-bang-8 (after 15 days)	祛) 瓜蒌仁			2
	Total amount			66

Table 3. Prescription of *Wonbang-Woohwangchungsim-won*

Herbal name	Botanical name	Amount (g)
山藥	<i>Dioscoreae Rhizoma</i>	0.131
甘草	<i>Glycyrrhizae Radix</i>	0.094
人蔘	<i>Ginseng Radix</i>	0.047
蒲黃	<i>Typhae Pollen</i>	0.047
神麩	<i>Massa Medicata Fermentata</i>	0.047
大豆黃卷	<i>Glycine Semen Germinatum</i>	0.033
肉桂	<i>Cinnamomi Cortex Spissus</i>	0.033
芍藥	<i>Paeoniae Radix</i>	0.028
麥門冬	<i>Liriope Radix</i>	0.028
黃芩	<i>Scutellariae Radix</i>	0.028
當歸	<i>Angelicae Gigantis Radix</i>	0.028
防風	<i>Saposhnikovia Radix</i>	0.028
白朮	<i>Atractylodis Rhizoma Alba</i>	0.028
柴胡	<i>Bupleuri Radix</i>	0.023
桔梗	<i>Platycodi Radix</i>	0.023
杏仁	<i>Armeniaca Semen</i>	0.023
茯苓	<i>Poria</i>	0.023
川芎	<i>Ligustici Rhizoma</i>	0.023
牛黃	<i>Bovis Bezoar</i>	0.023
阿膠	<i>Asini Gelatinum</i>	0.033
羚羊角	<i>Gazellae Cornu</i>	0.019
麝香	<i>Moschi Moschus</i>	0.019
龍腦	<i>Borneol</i>	0.019
白蘘	<i>Ampelopsis Radix</i>	0.014
乾薑	<i>Zingiberis Rhizoma Siccus</i>	0.014
Total amount (1ea)		3.75

Table 4. Prescription of *Hanpoong-Banhasasim-tang* Ext. Granule

Herbal name	Botanical name	Amount (g)
甘草	<i>Glycyrrhizae Radix</i>	1
乾薑	<i>Zingiberis Rhizoma Siccus</i>	0.83
大棗	<i>Zizyphi Fructus</i>	1
半夏	<i>Pinelliae Rhizoma</i>	1.67
人蔘	<i>Ginseng Radix</i>	1
黃芩	<i>Scutellariae Radix</i>	1
黃連	<i>Coptidis Rhizoma</i>	0.33
Total amount (1ea)		4

14. 평가 방법

치료 전 환자 상태 파악을 위하여 수양명경경락기능검사 및 가속도맥파검사(SA-6000)를 시행하였고(Fig. 3), 입원기간 동안胸痛, 舌痛, 頭痛 등 자각증상의 정도를 평가하기 위해 Numeric rating scale(NRS)를 이용하였다. 이외 체중을 주 3회 매일 오전 일정한 시각에 측정하였으며, 식사량은 매 끼니의 섭취량으로 확인하였다.

15. 치료경과

상환 입원시胸痛, 頭痛, 眩暈, 惡心, 嘔逆, 舌痛, 口乾, 口渴 등을 호소하고 있었고, 그 중 가장 증상 호소 정도가 심하였던胸痛, 頭痛, 舌痛은 모두 NRS 9점으로 사정되었다(Fig. 5).

입원경과 2일에 시행한 Chest X-ray상 r/o pneumonia in LLL 등의 이상 소견을 보여, 입원경과 3일에 호흡기내과 협진 시행하였으며 f/u 위하여 입원경과 5일에 Chest CT 시행하였다. Chest CT상 r/o Endobronchial nodule, Focal fibrosis in RLL, multifocal calcifications in coronary arteries 등 이상 소견을 보여 입원경과 9일에 f/u 위한 호흡기내과 협진 시행하였으며, 입원경과 10일부터 Cefditoren Pivoxil 100 mg bid(Meiact), Mequitazine 2.5 mg bid (priMALAN), Erdosteine 300 mg bid(Erdos), Synatura syrup 15 ml bid 등의 약물치료를 10일간 시행하였다. 상기 약물을 투약하며 입원경과 14일부터 r/o antibiotics associated diarrhea 로 의심되는泄瀉가 일중 6회가량 발생하여 蔘苓白朮湯 5 g qd 투약 지속하였으나 퇴원시까지 일중 4회가량의 연변 지속되었다. 이 외에 기력저하를 호소하여 입원경과 3일에 가정의학과 협진 통하여 Cafsol, Beecom 수액 처치를 1일 동안 시행하였다(Fig. 4).

퇴원시胸痛과 舌痛은 증상 소실되었고, 頭痛은 NRS 2점으로 호전되었다. 이외 惡心, 嘔逆은 입원시 NRS 7점으로 사정되었으나 입원경과 2일부터 증상 소실되었고, 口乾, 口渴은 입원시부터 퇴원시까지 NRS 7점으로 유지되었다(Fig. 5).

## Autonomic Balance Report

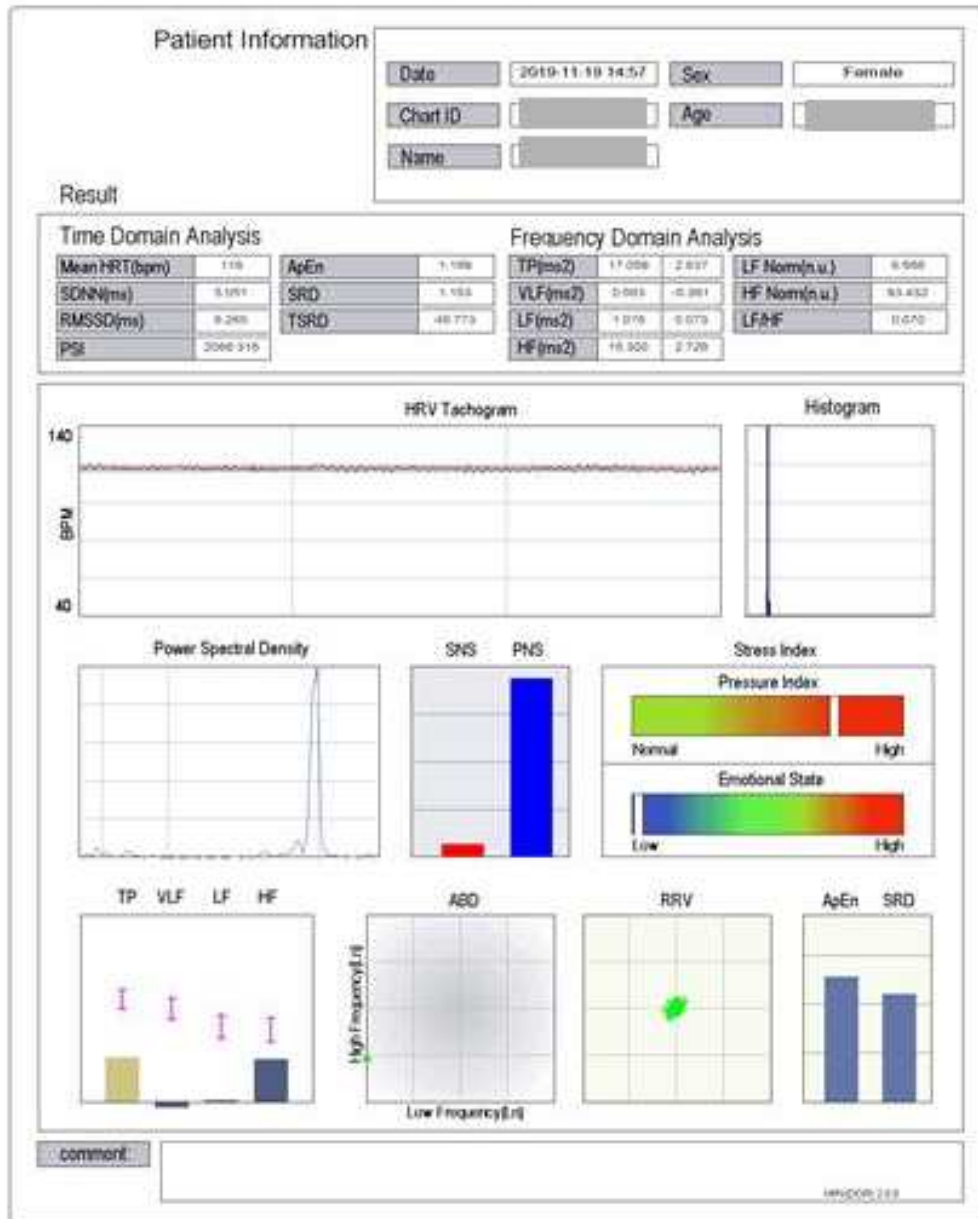


Fig. 3. SA-6000 (MEDICORE) 2019-11-19.



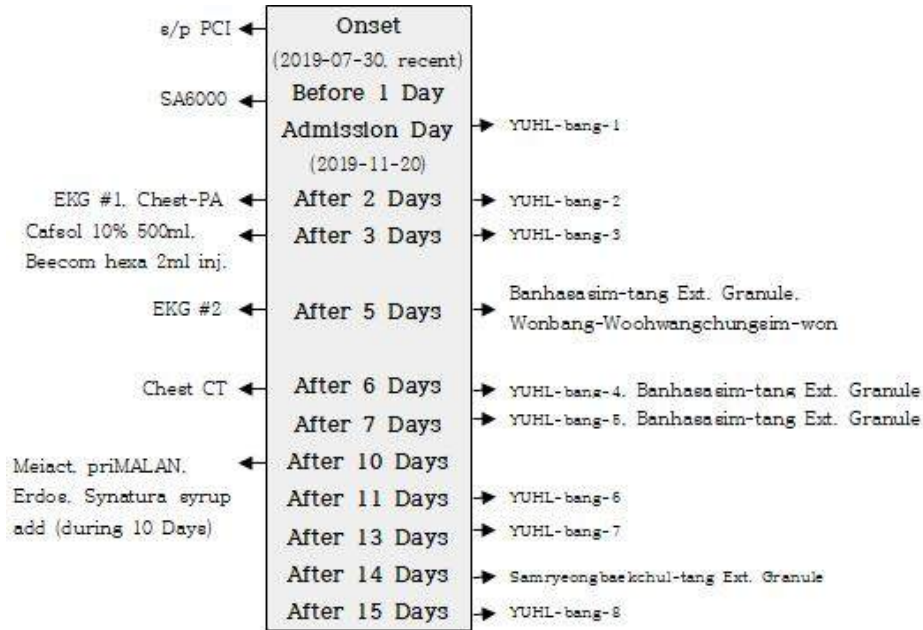

Fig. 4. The timeline of treatment.

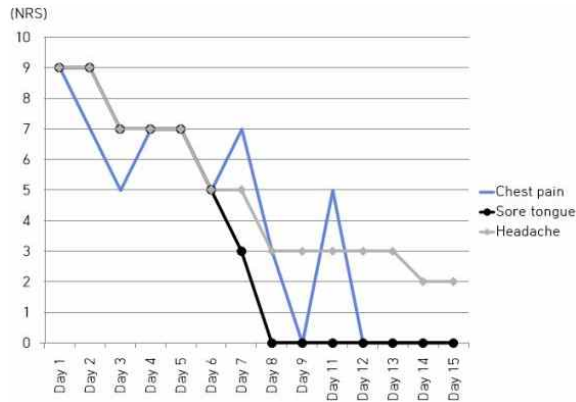


Fig. 5. Changes of symptoms with NRS (numeric rating scale).

### III. 고찰

허혈심질환은 관상동맥혈류 공급과 심근산소 수요의 균형이 무너져 발생하는 심근허혈을 의미하며 그 허혈의 정도, 증상 발현 양상, 허혈 지속시간 등에 따라 안정 운동협심증(stable & effort angina), 불안정협심증(unstable angina), 심근경색(myocardial infarction) 등으로 분류된다<sup>8</sup>. 관상동맥혈류의 감소는 심근관류 저하를 일으켜 심근의 산소 공급과 필요의 불균형을 초래하고 결국 심근경색으로 진행된다. 혈액학적으로 유의한 관상동맥 협착에 의한 심근허혈 반응은 대사이상, 심실이완기능부전, 심실 수축기능부전, 심전도 이상, 그리고 임상 증상(胸痛)으로 진행되는 허혈연쇄반응(ischemic cascade)을 일으킨다<sup>11</sup>.

협심증의 주 증상은胸痛이며, 협심증 환자는胸痛 뿐 아니라 피로, 呼吸困難, 睡眠障碍 등의 부가적인 증상들을 수반하여 복합적인 증상 경험을 하며 증상 표현은 증상의 빈도, 강도, 고통감 측면에서 다양하게 나타난다<sup>7</sup>. 협심증에서의 통증은 둔하고 한계가 분명

#### 16. 윤리적 고려

본 연구는 동국대학교 일산한방병원 기관생명윤리위원회의 심의 후 심의면제에 해당한다는 결과를 통지받았다(심의번호 : DUIOH 2021-02-003).

치 않으며 주위로 퍼지는 성질이 있다. 흉통의 감별진단과 관련된 주요 가이드라인은 위험 요인에 기반하는 American College of Cardiology/American Heart Association(ACC/AHA) and European Society of Cardiology(ESC) 지침과 증상에 집중하는 National Institute for Health and Care Excellence(NICE) 지침이 있다<sup>12</sup>. 2016년 개정된 NICE 지침에서는 안정형 협심증이 의심되는 경우의 흉통의 전형에 대한 평가절차를 다음과 같이 명시하고 있다<sup>13</sup>. 해당 지침에서는 1) 가슴 또는 목, 어깨, 턱, 팔의 불편감이 있으며, 2) 육체적 활동에 의해 촉발되고, 3) 휴식 또는 GTN 설하 투여로 5분 내 통증이 경감되는지 등 3가지 특징을 먼저 살피며 이중 몇 개가 관찰되는지에 따라 흉통의 성격을 진단한다.

한의학에서는 협심증을 九種心痛, 胸痺, 胸痛, 厥心痛 등의 범주에 포함시키며<sup>7</sup>, 心痛, 胸痺, 結胸, 心腹痛, 胸腹痛, 心脇痛, 脇下痛 및 胃脘當心而痛 등에서 협심증의 주 증상인 胸痛을 찾아 볼 수 있다<sup>9</sup>. 최근에는 寒邪內侵, 情志失調, 飲食不當 및 心, 脾, 肝, 腎, 氣血, 陰陽의 虧虛와 寒凝, 氣滯, 血瘀, 濕痰으로 인해 胸痛이 발생하며, 病的 형성과 발전 과정 중에서 虛實挾雜이 발현된다고 보고있다. 胸痛의 治法은 活血理氣, 通陽化濁하는 治法을 중심으로 祛寒, 清熱 治法을 겸용하고 있다<sup>8,9</sup>.

기존 협심증에 관한 한의학적 연구로는 PCI 후 한약 치료가 재발성 협심증, 재협착의 발생을 감소시키고 주요심혈관사건을 예방할 가능성이 있음을 보고한 메타분석 연구<sup>10</sup>가 있으며, 협심증 환자의 증상 경감을 위해 다양한 한약 치료를 응용한 증례 보고가 있다. 정 등<sup>8</sup>은 加味溫膽湯加減이 협심증 환자의 두근거림, 불면, 호흡곤란, 복부 불편감 등 전신적인 증상의 완화와 삶의 질 개선에 도움이 됨을 보고하였으며, 하 등<sup>14</sup>은 급성 관상동맥 경색으로 인한 허혈성 심질환 이후 지속되는 흉통 및 흉민, 정충, 불면, 두통 등을 痰濁으로 변증하고 燥濕治痰하는 加味溫膽湯, 加減天麻半夏湯 및 牛黃清心元의 투약을 통해 증상이 호전되었음을 보고

하였다. 이 외에도 炙甘草湯<sup>7</sup>, 六鬱湯加味<sup>15</sup>, 太陰人淸肺瀉肝湯 및 太陰人淸心蓮子湯<sup>16</sup> 등의 처방을 응용한 증례 보고가 있다.

본 증례의 경우 2019년 7월경 협심증 소견으로 PCI 시행하였고, 이후에 타는 듯한 느낌의 胸痛을 빈번하게 호소하였다. 본과 입원 전까지 10회가량 타원 응급실 및 심장내과 입원 치료를 시행하였으나, 증상 호전되지 않아 11월경 적극적인 한방 치료를 위하여 본원 한방내과로 입원하였다. 입원 1일 전 수양명경경락기능검사 및 가속도맥파검사(SA-6000)를 시행하였으며, 이는 손가락 끝의 모세혈관에서 비침습적인 방법으로 맥파를 간편하게 측정하여 심박변이도에 의한 자율신경의 위상과 가속도 맥파에 의한 혈관 건강도를 평가하는 검사이다. LF, HF, LF/HF, Mean BPM, SDNN, RMSSD 등이 대표적인 평가지표로 이용된다<sup>17</sup>. 검사상 HF(High Frequency)는 부교감신경의 활동성을 나타내는 것으로 알려져 있으며, LF(Low Frequency)는 주로 교감신경의 활동성을 나타내지만 교감과 부교감신경 양측의 활동성을 모두 포함한다. 현재 자율신경의 조절능은 두 지표의 개별적인 비교보다는 sympathovagal interaction의 지표로 LF/HF ratio가 다용된다. 상환은 LF 0.073(ms<sup>2</sup>), HF 2.728(ms<sup>2</sup>), LF/HF 0.070로 LF/HF ratio는 0.5에서 2까지를 정상으로 보는 점을 고려하였을 때 상대적으로 교감신경활동의 저하, 부교감신경활동의 향진을 나타내고 있음을 알 수 있다. 또한 RR 간격의 표준편차를 의미하는 SDNN(Standard Deviation of all the Normal RR intervals)은 30 이상을 정상으로 보며, 상환은 5.051 ms로 심박동 변화의 정도가 정상 이하의 단조로움을 보이고 있다. SDNN값이 하강한다는 것은 인체 내외의 환경 변화에 적절한 자율신경계 항상성 유지능력이 떨어진다는 것을 의미한다. RR 간격의 차이를 제공한 값의 평균의 제곱근을 의미하는 RMSSD(Root Mean Square of Successive Differences Between The Normal Heart Beats)은 10 이상을 정상으로 보며, 상환은 6.265로 RMSSD값이 10 이하로 하강

했을 때는 심장 질환의 발병 위험이 높다는 것을 시사한다<sup>18</sup>. 결과를 종합하여 보았을 때 상환은 자율 신경계의 항상성 유지 능력이 떨어져 여러 stressor에 대한 대처 능력이 부족하며, 전반적인 건강 상태가 저하되어있다. 또한 SDNN, RMSSD값의 감소 및 협심증과 PCI 시술 과거력을 고려하였을 때 심장 질환의 발병 위험이 높으므로, PCI 후 주요 심혈관사건의 재발 방지 및 전반적인 건강상태의 개선이 필요함을 알 수 있다.

상환은胸痛의 양상이熱感으로 나타나는 점과舌痛, 口乾, 口渴을 심하게 호소하며舌診 및脈診상舌紅, 鏡面舌, 地圖舌, 脈浮數, 脈弱 등을 나타내므로心陰虛, 津液虧損, 心血瘀阻, 痰火擾心으로 진단하였다. 이에養陰活絡方의 처방 구성을補陰藥인鼈甲, 龜板 등과補血藥인白何首烏, 當歸, 白芍藥 등을 위주로 하였다. 또한心脈이瘀阻不通, 血瘀氣滯하여胸悶을 호소하며陰虛陽亢한素因을 지닌 사람으로, 煉津生痰하여痰火가内生하였으므로清熱하는梔子, 化痰하는竹茹, 瓜蒌仁, 活血祛瘀하는三稜, 蓬朮을加味하였다. 이외에脈弱하며氣力低下를 호소하므로補氣하는白朮, 白茯苓과食慾不振, 食後心下痺를 호소하므로消導하는山楂, 麥芽, 砂仁 등을加味하였다. 입원경과 2일에는補陰, 補血을 위해龍眼肉, 枸杞子, 石斛을, 입원경과 6일에는滋陰降火, 清熱을 위해麥門冬, 黃芩을加味하였으며, 입원경과 7일에는疎散, 和解退熱하는柴胡를加味하였다. 입원경과 6일부터胸痛, 頭痛, 舌痛 등의 증상이 개선됨에 따라麥門冬, 黃芩, 瓜蒌仁 등을 점차 감량하였으며, 惡心, 嘔逆 등의 증상이 개선됨에 따라山楂, 麥芽 등을 점차 감량하였다. 이 외에養陰活絡方을 투여 후에도胸痛을 심하게 호소할 시에原方牛黃清心元(입원경과 5일), 半夏瀉心湯 과립제(입원경과 5, 6, 7일)를 일시적으로 투약하였다. 牛黃清心元은《增註太平惠民和劑局方》, 《古今醫鑑》 및 《東醫寶鑑》에 기재된 처방으로腎志不定, 癲狂, 心氣不足 등을主治로 하며, 본 증례에서는心氣를 원활히 하여胸痛을 개선

하기 위해 사용하였다. 半夏瀉心湯은《東醫寶鑑》에 기재된 처방으로心下痞滿 등을主治로 하며, 본 증례에서는心胸部熱感에 동반한胸悶을 개선하기 위해 사용하였다. 입원경과 10일부터 호흡기 내과 협진 통하여 항생제 약물 등을 투여 시작하였으며, 입원경과 14일부터 r/o antibiotics associated diarrhea로 의심되는泄瀉가 일중 6회가량 발생하여參苓白朮湯을 투약하였다. 參苓白朮散은《東醫寶鑑》에 기재된 처방으로大病後調助脾胃 등을主治로 하며, 본 증례에서는健脾胃하여泄瀉를 개선하기 위하여 사용하였다.

본 증례에서는 협심증으로 PCI를 시행한 이후에 심화된胸痛과 평소陰虛陽亢한素因이心陰虛, 津液虧損, 心血瘀阻, 痰火擾心으로 발전하여 발생한頭痛, 舌痛 등의 증상에 변증에 따른 한방치료가 효과가 있음을 보여주고 있다. 특히心胸部熱感의 양상으로 나타나는胸痛과舌痛은 입원시 NRS 9점에서 퇴원시 증상 소실되었으며,頭痛은 입원시 NRS 9점에서 퇴원시 NRS 2점까지 감소하는 등 현저하게 감소하였다. 또한 15일간의 비교적 짧은 치료기간에서도 한의학적 치료의 효과를 확인할 수 있었다. 그러나 다음과 같은 한계로 결론의 도출에 주의가 필요하였다. 첫째, 환자의 고연령과 기력저하 등의 이유로 환자가 호소하는胸痛의 원인에 대하여 추가적인 정밀 검사를 시행하기 어려웠으며, 타병원의 입원기간 동안 위식도역류질환 등의 추정소견이 있었으나 명확한 감별진단이 어려웠다. 그러나 PCI 후에 일정 빈도로 주요심혈관 합병증이 발생할 수 있으며<sup>5</sup>, 상환의 본과 입원 1일 전 시행한 수양명경경락기능검사 및 가속도맥파검사(SA-6000)의 결과를 참고하였을 때 심장 질환 발병의 위험이 높은 것으로 사료되므로, 한방치료를 통하여胸痛을 포함한 임상 증상의 개선 뿐만 아니라 주요심혈관사건의 재발을 예방하고자 하였다. 추후 한방치료가 PCI 후 합병증 및 주요 심혈관사건의 예방에 효과가 있음을 검증하는 연

구가 필요할 것으로 사료된다. 둘째, 입원기간 동안 한약치료와 함께 침구치료, 부항치료 등이 병행되어 한약치료 등의 단독 효과의 해석에 신중을 요한다. 셋째, 입원기간 동안 증상 호전을 확인할 수 있었지만 이후 증상 재발에 대한 추적관찰이 미비했다. PCI 시술 후 합병증 및 주요심혈관사건의 위험이 높은 만큼 지속적인 투약과 관리를 바탕으로 한 장기적인 효과에 대한 검증이 필요할 것으로 사료된다.

#### IV. 결 론

본 증례는 협심증으로 인한 PCI 시술 후 心胸部熱感의 형태로 나타나는 胸痛을 주소로 입원한 환자에 대하여 心陰虛, 津液虧損, 心血瘀阻, 痰火擾心 등으로 변증 및 養陰活絡을 주요 治法으로 하여 한방치료를 시행하였다. 15일간의 입원기간동안 胸痛, 頭痛, 舌痛 등의 증상이 입원시 대비 현저하게 호전되어, 상기 증례의 치료 경험에 근거하여 협심증 환자의 PCI 후 胸痛의 개선을 위해 적극적인 한방치료가 도움이 될 수 있을 것으로 사료된다.

#### 참고문헌

1. Yazaki Y. Medicine NCoKMFCoI. Internal Medicine II. Seoul: Woori pub; 2020, p. 163-215.
2. Oh MS, Jeong MH. Sex Differences in Cardiovascular Disease Risk Factors among Korean Adults. *The Korean Journal of Medicine* 2020;95(4): 266-75.
3. Korea S. Statics on causes of death in 2019. KOGL; 2020.
4. Choi YJ. Difference of influencing factors of quality of life by gender, age, and duration of treatment in the patients after coronary artery intervention. *DaeJeon University* 2019:1-24.
5. Lee DH, Kim IS, Han JB. Predictive Factors of Major Adverse Cardiac Events after Drug-Eluting Balloon Angioplasty for In-Stent Restenosis Lesion. *Journal of the Korean Society of Radiology* 2020;14(2):179-91.
6. Bae BC. Yellow Emperor's Inner Cannon, Suwen. Lingshu. Seoul: Seongbosa; 2000.
7. Kim GH. A Case of Chest Pain Patient Diagnosed as Angina Pectoris and Treated with Jagamcho-tang. *Journal of Korean medicine Adult Disease* 2000; 6(1):127-32.
8. Jeong HJ, Jeon SY. A Case Report of the Treatment of an Unstable Angina Pectoris Patient with Chest Pain, Insomnia, and Dyspnea by Gamiondam-tang-gagam. *The Journal of Internal Korean Medicine* 2019;40(3):525-33.
9. Jeon GS, Kim SH, Lee WC, Song HJ. The East and the West medical studies on pain in the chest. *Journal of Haehwa Medicine* 1998; 6(2):313-27.
10. Wu J, Zhao L, Lin K, Lu L, Luo C. Chinese Herbal Medicines for Restenosis After Percutaneous Coronary Intervention: A Meta-Analysis of Randomized Controlled Trials. *The Journal of Alternative and Complementary Medicine* 2019; 25(10):983-92.
11. Ko SM. Evaluation of Myocardial Ischemia Using Coronary Computed Tomography Angiography in Patients with Stable Angina. *Journal of the Korean Society of Radiology* 2020;81(2):250-71.
12. Kim E, Jo HG. Korean Medicine Treatment for Chronic Atypical Chest Pain Diagnosed as Coronary Artery Disease: A Case Report. *The Journal of Internal Korean Medicine* 2020; 41(4):688-98.
13. National Institute for Health and Care Excellence. Assess the typicality of chest pain. NICE

- pathway. Manchester. 2017 : <https://pathways.nice.org.uk/pathways/chest-pain>.
14. Ha YK. A Case Report of an Ischemic Heart Disease Patient with Chest Discomfort and a Headache. *The journal of internal Korean medicine* 2017;38(2):276-83.
  15. Koh YT, Yoo YE, Shim SM, Chung YH, Lee KH, Kim KJ, et al. A case report of Cardiac chest pain with dizziness and headache treated by Oriental Medicine. *Journal of oriental neuropsychiatry* 2007;18(3):309-19.
  16. Kim HW, Song JM, Kim JH. A Case Study of one Patient who has a ischemic heart disease (IHD). *Journal of Sasang Constitutional Medicine* 2002;14(2):125-31.
  17. Electrophysiology Task Force of the European Society of Cardiology the North American Society of Pacing. Heart rate variability: standards of measurement, physiological interpretation, and clinical use. *Circulation* 1996;93(5):1043-65.
  18. Hwang GH, Hwang JS, Cho HS, Kim KH, Kim KS, Lim DJ. Study of the relation of autonomic nerve system and peripheral facial palsy by the heart rate variability. *Journal of Acupuncture Research* 2005;22(6):51-60.