



Current Strategy in Endovascular Management for Below-the-Knee Arterial Lesions

무릎 밑 동맥의 혈관 내 치료의 최신 지견

Kyosoo Hwang, MD , Sang Woo Park, MD*

Department of Radiology, Konkuk University Hospital, Seoul, Korea

The below-the-knee arterial tree is the thinnest of all the leg vessels and is an important path for blood flow to the foot. Hence, lesions including stenosis, especially obstruction, may lead to critical limb ischemia which represents the most severe clinical manifestation of peripheral arterial disease. It is characterized by the presence of ischemic rest pain, ischemic lesions, or gangrene attributable to the objectively proven arterial occlusive disease. Typically, the atherosclerotic disease process involving the below-the-knee arterial tree is diffuse in the majority of patients. The cornerstone of therapy is vascular reconstruction and limb salvage. Revascularization should be attempted whenever technically possible, without delay, in patients presenting critical limb ischemia and when the clinical status is not hopelessly non-ambulatory. Therefore, endovascular treatment can become the gold standard for the full range of patients including below-the-knee, limiting the clinical role of the classically trained surgeons.

Index terms Arteries; Interventional Radiology; Fluoroscopy; Angiography; Percutaneous Transluminal Angioplasty

서론

무릎 밑 동맥(below the knee arterial tree)은 다리 혈관 중 가장 가늘고, 발을 향해 가는 혈류의 중요한 길목을 차지하고 있기 때문에 협착 등의 병변, 특히 폐쇄가 발생하게 되면 중증하지허혈(critical limb ischemia)로 진행할 가능성이 매우 높다(1). 중증하지허혈은 동맥 경화성 말초동맥 질환의 가장 심한 임상 양상 중 하나로서 휴지기 동통(ischemic resting pain), 족부궤양 또는 괴저(non-healing foot wounds or gangrene)의 형태로 나타나는 것을 말한다. 이 경우 동맥경화 질환의 진행은 미만성(diffuse)으로 나타나며 많은 수에서 무릎 밑 동맥을 침범한다(2). 최근에 중증하지허혈의 빈도가 매우 증가하고 있는데 이는 고령

Received March 9, 2021

Revised April 26, 2021

Accepted May 6, 2021

*Corresponding author

Sang Woo Park, MD
Department of Radiology,
Konkuk University Hospital,
120-1 Neungdong-ro,
Gwangjin-gu, Seoul 05030, Korea.

Tel 82-2-2030-5523

Fax 82-2-2030-5549

E-mail psw0224@kuh.ac.kr

This is an Open Access article distributed under the terms of the Creative Commons Attribution Non-Commercial License (<https://creativecommons.org/licenses/by-nc/4.0>) which permits unrestricted non-commercial use, distribution, and reproduction in any medium, provided the original work is properly cited.

ORCID iDs

Kyosoo Hwang

<https://>

orcid.org/0000-0002-8943-9735

Sang Woo Park

<https://>

orcid.org/0000-0003-2155-8188

화 및 당뇨병의 증가가 영향을 미쳤을 것이라 생각되며, 특히 당뇨병은 5 mm 이하의 직경이 작은 혈관을 주로 침범하는 경향이 있어서 무릎 밑 동맥의 협착 및 폐쇄를 자주 동반하고 종국에는 하지 절단을 가져오게 한다(Fig. 1) (3). 이와 같이 당뇨병에 의한 하지 동맥의 협착 및 폐쇄의 경우는 간헐적 파행(intermittent claudication)의 임상증상보다는 중증하지허혈의 형태로 나타나는 것이 보다 일반적이며, 당뇨병이 없는 하지 동맥 질환의 경우보다 하지 절단의 비율이 3.5~8.6배 정도 높다(4,6).

오래전부터 중증하지허혈을 나타내는 하지 동맥 질환의 치료 목표는 동맥혈류 재개통과 사지구제(arterial revascularization and limb salvage)였으며 이는 여전히 가장 중요한 치료 목표로 인정받고 있다. 적절한 사지구제를 위해서는 혈류 재개통이 빨리 이루어져야 하며, 실제로 환자에게 혈관재건술을 받기 불가능한 기저 질환이 없다면 최대한 빠른 시간 내에 동맥혈류를 원활하게 공급해 줄 수 있어야 한다. 이미 외과적 혈관재건술(surgical arterial reconstruction)이 1981년 Veith 등(7, 8)에 의하여 시행되어 사지구제에 효과를 보인 이래로 많은 다른 연구들에서 약 81~95%의 성공적인 사지구제를 보여왔다(7-10). 그러나 상당수의 혈관 수술적 치료가 그러하듯이 혈류 재개통을 위한 수술적 치료법들도 우회술(bypass surgery)에 적절한 정맥을 얻지 못해서 인조혈관을 사용하는 경우 결과가 좋지 못하다는 점이 있으며, 재원 기간이 길며 수술에 따른 상대적으로 높은 사망률과 이환율(mortality and morbidity)을 보이게 된다. 따라서 이러한 수술적 치료의 단점을 극복하기 위하여 보다 덜 침습적이고 편리한 치료 방법에 대한 요구가 증대되어 왔다.

경피적 혈관 재개통술(percutaneous revascularization)은 최근 각광받는 혈관 내 치료(endovascular treatment)로서 시술 관련 사망률과 이환율이 낮고, 대부분 국소마취만으로 시술이 가

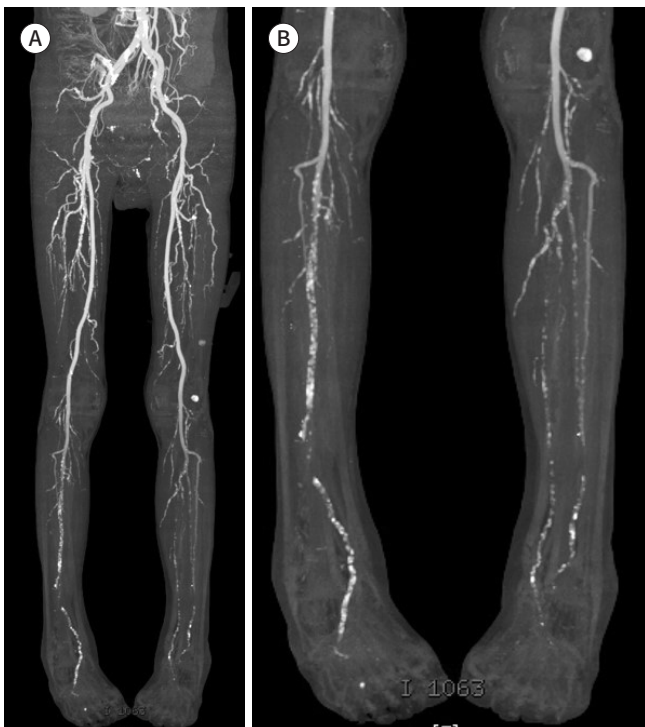


Fig. 1. A 64-year-old male patient with diabetic foot in both legs. **A, B.** CT angiography shows the patent aortoiliac and femoropopliteal arteries in both legs. However, both the infrapopliteal arteries have massive calcifications and there are diffuse stenooclusive lesions.

능하므로 회복이 빠르고, 재원 기간이 짧다는 장점이 있다. 더 나아가 경피적 혈관 재개통술에 실패하더라도 추후 수술적 치료를 방해하거나 결과를 더 나쁘게 하고 있지는 않는 것으로 알려지고 있다. 최근 눈부시게 빠른 속도로 각종 치료 재료들이 개발되어 전 세계적으로 공급되고 있어서 시술 후 결과가 하루가 다르게 발전해 가고 있다. 특히 paclitaxel 등의 약물을 코팅한 풍선이나 약물방출 스텐트 등이 관상동맥에 이어 대퇴동맥에서도 괄목할 만한 결과를 보여줌에 따라 무릎 이하 동맥에서도 그 결과에 많은 관심을 갖게 하였다. 이에 경피적 혈관 재개통술을 무릎 밑 동맥 질환 환자에서의 일차적 치료 방법으로 선택하는 경우가 많아지고 있으며, 따라서 이러한 치료법의 종류와 시술 방법 및 최근 보고된 결과들을 알아보려 한다.

본론

대다수 무릎 밑 동맥 질환에 의한 중증하지허혈 환자들은 다른 혈관 질환을 포함한 합병증 때문에 수술할 수 있는 상태가 되지 못하는 경우가 많으며, 수술할 수 있다고 해도 우회로로 사용할 혈관이 좋지 않거나 원위부 혈관의 개통 상태가 좋지 않아 수술을 시행하거나 시행 후 좋은 결과를 얻기 어려운 경우가 많다. 이에 따라 직경이 작고 병변의 길이가 긴 무릎 밑 동맥의 치료에 있어서 혈관 내 치료의 필요성이 증가하고 있다. 족부 괴저(foot gangrene)와 같은 병변에 대한 혈관 내 치료의 목표는 무릎 밑 동맥들 중 적어도 1개의 굳게 개통된 혈관의 혈류가 발로 전달되는 것이다. 과거부터 꾸준히 사용되어 왔던 경피적 풍선확장술 및 스텐트 설치술과 함께 최근 죽종제거술(atherectomy)과 약물코팅 풍선(drug-coated balloon) 또는 약물방출 스텐트(drug-eluting stent) 등 다양한 치료 방법이 대두되고 있다.

풍선확장술

과거 무릎 밑 동맥 전용으로 개발된 적절한 기구가 없어서 관상동맥용 풍선카테터나 0.035-inch 유도철사를 사용하도록 고안된 말초 혈관용 풍선카테터를 사용하여 무릎 밑 동맥의 재개통을 시행하였다. 그러나 2가지 형태의 풍선카테터 모두 풍선의 길이가 너무 짧아서 시술 시간이 상대적으로 많이 소요되며, 0.035-inch 유도철사용 풍선카테터 형태는 profile이 커서 폐쇄가 길거나 석회화(calcification)가 심한 병변을 통과하는 데에 어려움이 있었다. 이에 최근에 무릎 밑 동맥용으로 고안된 풍선카테터들은 profile을 줄여서 4-Fr sheath에 삽입이 가능하도록 하였으며, 풍선의 길이를 10~22 cm 이상으로 하여 시술 시간을 줄였다. 시술 중 사용하는 유도철사는 0.014~0.018-inch를 주로 사용하며, 4~5-Fr sheath들의 길이가 길어지면서 sheath의 끝이 슬와동맥(popliteal artery)에 위치할 수 있게 되어 조영제의 양도 줄일 수 있으며 폐쇄가 심한 무릎 밑 동맥을 유도철사나 풍선카테터가 통과하기가 용이하게 되었다(Fig. 2).

유도철사가 무릎 밑 병변의 만성 전 폐쇄(chronic total occlusion) 병변을 통과하는 방법으로 관내 통과(intraluminal passage)와 내막하 통과(subintimal passage)가 있다. 관내 통과는 말 그대로 정상적인 내막 안쪽의 막힌 내강을 통하여 유도철사가 지나가는 것을 말하며 내막하 통과는 내막의 외측으로 유도철사가 통과하는 것으로 인위적으로 혈관 박리(dissection)를 발생시켜서

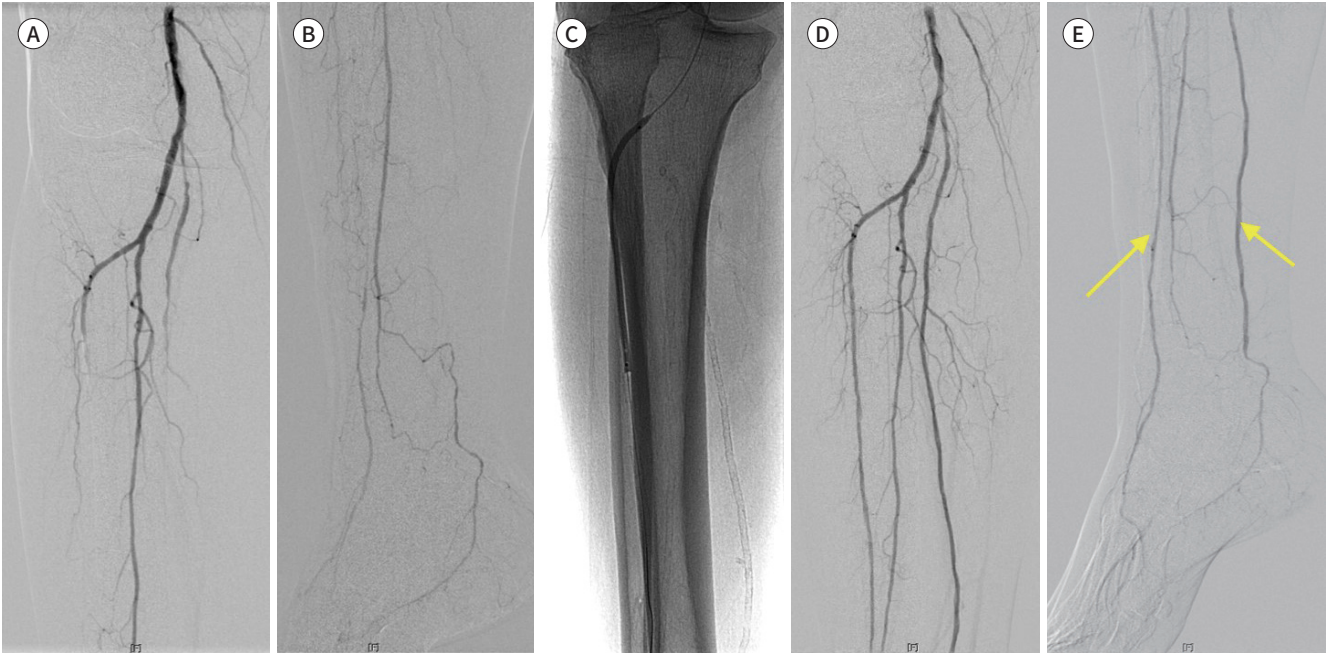Fig. 2. A 67-year-old male patient with diabetic foot in the right leg.

A, B. An initial angiograms show occlusion in the right anterior and posterior tibial arteries.

C. PTA after negotiation over these occlusions was performed with a 3 mm × 100 mm balloon catheter.

D, E. Angiogram after PTA shows complete revascularization of anterior and posterior tibial arteries (indicated by arrows).

PTA = percutaneous transluminal angioplasty



진강(true lumen)이 아닌 가강(false lumen)을 확장시켜서 혈류 공급을 하도록 하는 것을 일컫는다(11). 실제로 관내 통과 또는 내막하 통과를 구별하기는 어려우나 친수성 유도철사(hydrophilic guide wire)가 폐쇄 부위에 들어간 이후 “U” 형태를 형성하면서 진행하면 내막하 통과가 되고 있다고 생각하는 것이 일반적이다(12-15). 고식적 풍선확장술의 경우 풍선을 확장한 후 유지하는 시간은 5초~5분 정도로 다양하다. 내막하 통과가 된 경우에는 풍선 유지 시간을 짧게 하는 경우도 있지만 최근에는 풍선 유지 시간을 최소 2~3분 정도로 하고 결과가 만족스럽지 못할 경우에는 5~10분 이상 풍선 유지를 하는 방법을 많이 사용한다(15). 고식적 풍선확장술 후 일차 개통률은 그다지 만족스럽지 않으며 15~70%로 결과도 너무 다양하다(16-19). 그러나 중증하지허혈에서 가장 중요한 치료적 목표가 다리 절단을 막는 것이라는 관점에서, 일차 개통률보다는 사지구제율(limb salvage rate)이 더 중요하다고 볼 수 있다. 현재까지 발표된 대부분의 논문 들에서는 무릎 밑 동맥의 풍선확장술 후 사지구제율을 90% 이상으로 보고하고 있다(15-18, 20).

고식적 풍선카테터 이외에 풍선 표면에 atherotomes 또는 철사(wire)가 부착되어 있는 cutting 또는 scoring 풍선이 있는데 풍선 확장 시 baro-trauma를 줄여서 풍선 확장에 의해 발생하는 혈관 박리나 탄성 재수축(elastic recoil)을 피할 수 있도록 고안되었다. 1년 사지구제율은 약 86%, 일차 개통률은 61%로 보고되었다(21).

스텐트(Stent)

TransAtlantic Intersociety Consensus (TASC) II 가이드라인이 2007년에 발표되었을 때 무릎

밑 동맥에 스텐트 설치에 대한 언급은 없었다(22). 실제로 다른 말초 혈관에서 스텐트 설치술은 보편적인 시술이 되어 있지만 무릎 밑 동맥에서는 아직까지도 논란의 여지가 있다. 그 이유는 무릎 밑 동맥이 관상동맥 굵기 정도로 가늘면서도 병변이 주로 미만성 또는 다발성(multi-segmental)으로 발생하며 장딴지 부위가 유속이 느린 동맥 구조라는 점 때문에 초기 개통률 뿐만 아니라 중장기 추적 관찰상 개통률이 매우 저조했기 때문이다(1). 물론 풍선확장술 후 사지구제울 측면에서의 결과가 아무리 긍정적이라고 해도 사지구제울에 비해 일차 개통률은 매우 좋지 못하며, 풍선확장술 후 필연적으로 발생할 수 있는 혈관 박리나 탄성 재수축 같은 경우를 해결할 수 있는 방법이 스텐트 설치술 외에는 없다는 점에서 스텐트 설치술은 주목을 받았다. 그렇지만 스텐트 설치술의 결과가 고식적 풍선확장술보다 우수한 결과를 보인 보고는 찾아보기 힘들다. 또한 초기에는 관상동맥용 스텐트를 사용하다가 무릎 밑 동맥 전용으로 고안된 스텐트가 도입되어서 주목을 받았으나 결과가 기대에 미치지 못하였고 결국에는 무릎 밑 동맥용 스텐트는 시장에서 사라지게 되었다.

관상동맥용 스텐트, 무릎 밑 동맥용 스텐트를 사용한 대부분의 보고에서 1년 사지구제율은 88~100%의 결과를 보였으며, 일차 개통률은 53~71%의 결과를 보였다(22-27).

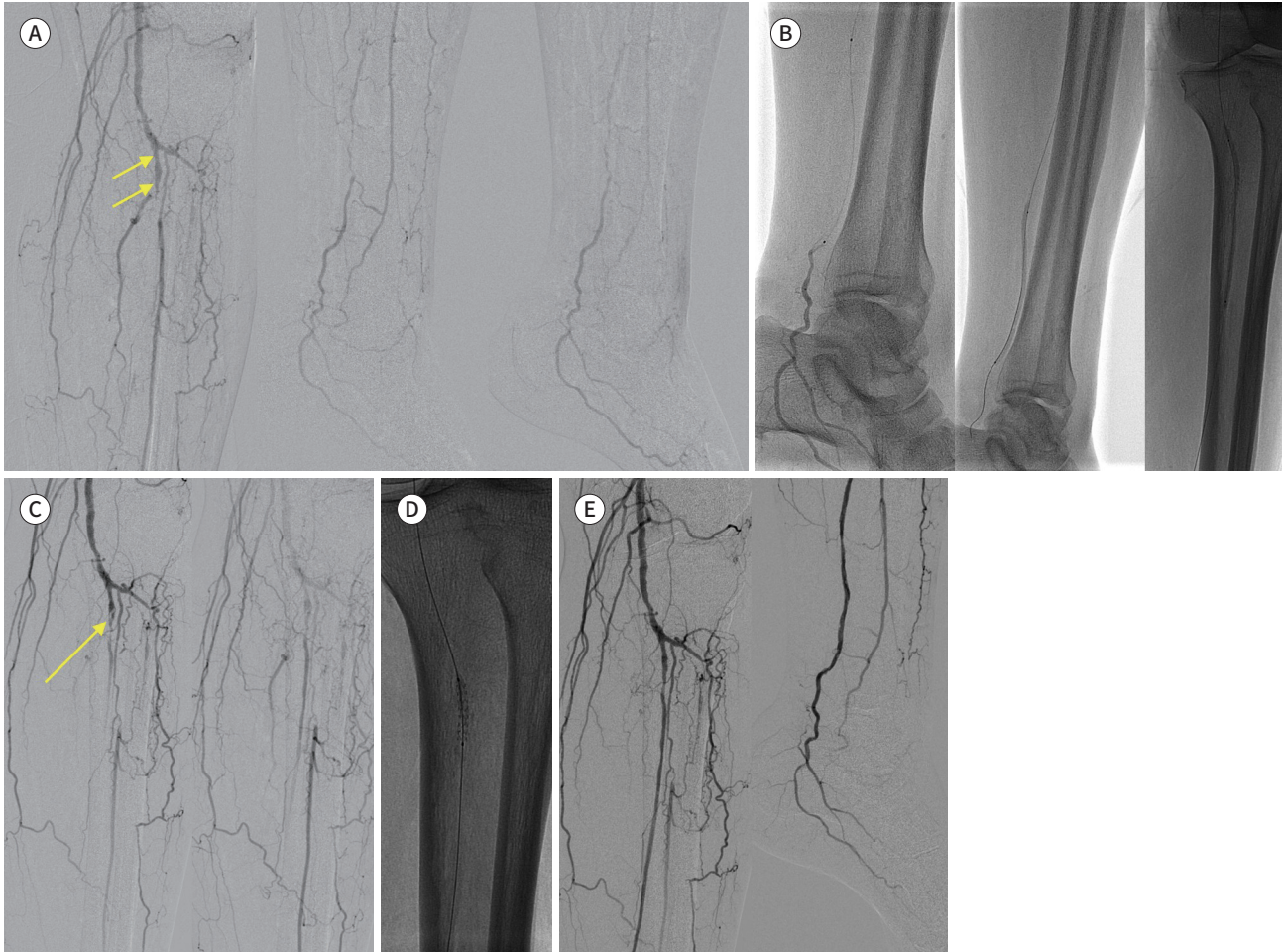
약물방출 스텐트(Drug-Eluting Stent)

무릎 밑 동맥의 풍선확장술과 스텐트 설치술이 사지구제율에서 어느 정도 우수한 성적을 보였다고는 하지만 개통률에 있어서는 두 가지 치료 방법 모두 여전히 실망스럽다. 관상동맥 질환의 치료에 약물방출 스텐트가 기존의 치료법보다 현저히 우수한 결과를 낸 이후에 일부 연구에 의해 약물방출 스텐트가 말초혈관에도 적용이 되었으며, 결과가 관상동맥에서처럼 좋을 것으로 기대했었다(Fig. 3). 특히 무릎 밑 동맥의 경우 관상동맥용 약물방출 스텐트를 그대로 사용할 수 있는 직경이므로 보다 활발히 연구가 진행되었다(22, 23, 28, 29). Siablis 등(22, 29)이 약물방출 스텐트와 일반 금속 스텐트를 비교하는 단일 기관 전향적 연구(single center prospective study)를 통하여 3년 추적 결과까지 보고하였는데 약물방출 스텐트 군이 일반 금속 스텐트 군에 비하여 일차 개통률이 높았으며 재협착의 빈도 및 재시술의 빈도를 현저히 줄이는 것으로 나타났다. Sirolimus-eluting 스텐트와 풍선확장술을 비교하는 ACHILLES trial과 Everolimus-eluting 스텐트와 일반 금속 스텐트를 비교하는 DESTINY trial 등과 같은 무작위 비교 연구(randomized controlled trial)가 진행되었고 두 연구 모두에서 약물방출 스텐트가 일반 금속 스텐트보다 통계적으로 유의하게 우수한 결과를 보였다(30, 31).

그러나 무릎 밑 동맥에서 약물방출 스텐트의 사용은 몇 가지 문제점을 갖고 있다. 일단, 스텐트 길이가 짧아서 보통 40 mm를 넘지 못한다. 이는 관상동맥용으로 제작되어 있기 때문인데 무릎 밑 동맥과 같이 길이가 긴 병변의 경우는 스텐트 사용에 제한적일 수밖에 없다. 또, 현재의 관상동맥용 약물방출 스텐트는 모두 풍선확장용 스텐트인데 자가 팽창형 스텐트와 달리 재수축(recoil) 현상이 없어서 외력에 의해 스텐트가 변형이 될 수 있다. 그 외에 관상동맥용 약물방출 스텐트를 사용한 후에는 시술 후 초기 또는 후기 혈전증(early or late thrombosis)을 막기 위하여 장기간 항혈소판제 치료(antiplatelet therapy)를 필요로 하는데 이와 같은 방식이 무릎 밑 동맥에 함께 적용되어야 하는지에 대한 연구는 찾아보기 어렵다. 따라서 혈전에 의한 스텐트 폐쇄의 가능성이

Fig. 3. A 74-year-old male patient with diabetic foot in the right leg.

- A. An initial angiogram shows occlusion in the anterior and posterior tibial arteries (arrows).
 - B. PTA after negotiation over these occlusions was performed with a 2.5 mm × 150 mm balloon catheter.
 - C. Angiogram after PTA shows flow-limiting dissection (indicated by arrow) in the proximal segment of the posterior tibial artery.
 - D. A 3 mm × 38 mm drug-eluting stent was implanted at the proximal segment of the posterior tibial artery.
 - E. Angiogram after stent placement shows complete revascularization of the posterior tibial artery.
- PTA = percutaneous transluminal angioplasty



여전히 남아 있다고 볼 수 있다. 마지막으로 가격적인 측면을 고려해 볼 수 있다. 일반적으로 약물 방출 스텐트의 가격은 일반 금속 스텐트보다 높다. 병변의 길이를 고려할 때 무릎 밑 동맥의 경우 스텐트를 여러 개 사용할 수 있는데, 과연 많은 수의 약물방출 스텐트를 사용하여 일차 개통률을 높이는 것이 환자의 사지구제율과 삶의 질 측면에서 봤을 때 가격 대비 효용성이 있는지에 대해서는 아직까지 논란의 여지가 있다.

최근에는 스텐트라는 플랫폼에 의해서 발생하는 합병증을 줄이고 개통률을 증가시키기 위해 bioresorbable vascular scaffold라는 흡수 가능한(absorbable) 스텐트가 개발되었고 Everolimus 약물을 코팅한 약물방출 흡수 가능 스텐트가 관상동맥용으로 도입되었다. 이를 무릎 밑 동맥의 상대적으로 짧은 병변(평균 길이 19.2 mm ± 11.6 mm)에 적용한 결과에서 1년 및 2년 일차 개통률은 각각 96%와 84.6%였고, 사지구제율은 100%였다(32).

죽종제거술(Atherectomy)

풍선확장술과 스텐트 설치술 중 또는 후에 발생하는 가장 큰 문제들이 바로 plaque에 의하여 내강 직경을 적절하게 확보하지 못하는 것과 재협착이다. 죽종제거술 기구들은 만성 전 폐쇄의 경우 재개통을 돕거나 plaque 또는 두꺼워진 내막을 물리적으로 직접 제거하여 성공적으로 내강 직경을 확보하도록 하는 역할을 하고 이론적으로는 재협착의 가능성도 줄일 수 있다고 한다. 레이저 죽종제거술을 이용한 결과에서는 48명에서 6개월 사지구제율이 90.5%를 보였고(33), directional atherectomy를 이용한 DEFINITIVE-LE 연구에서 길이 10 cm 이하의 병변에서 1년 개통률은 80%의 결과를 보였다(34). 또, 죽종제거술을 사용한 환자과 사용하지 않은 환자를 비교하였을 때 1년 target lesion revascularization rate이 죽종제거술 사용군에서 유의하게 더 낮았다는 보고도 있다(35). 그러나 10 cm 이상의 긴 병변에서는 개통률이 60~70% 정도로 떨어지게 되고(34), directional atherectomy를 이용한 다른 연구에서 좋은 일차 개통률과 사지구제율에도 불구하고 내막하 혈관성형술 보다 결과가 좋지 못하다는 보고가 있어서 추후 더 많은 연구가 진행되어야 할 듯하다(36).

약물코팅 풍선(Drug-Coated Balloon)

약물코팅 풍선은 약물방출 스텐트와 같이 내막 증식(intimal hyperplasia)을 줄일 수 있는 약물을 이용하여 시술한 혈관의 일차 개통률을 증가하고자 하는 목적을 갖는다. 약물방출 스텐트와 비슷한 작용을 하게 되지만 약물방출 스텐트와 달리 스텐트라는 플랫폼이 없기 때문에 체내에 이물질(foreign body)을 두고 나오지 않게 된다. 따라서 스텐트라는 이물질에 의해 장기적으로 발생할 수 있는 혈관 내 합병증을 줄일 수 있다는 점에서 최근 각광받고 있다.

처음 무릎 밑 동맥에 적용하였던 약물코팅 풍선은 대퇴슬와동맥에서 고식적 풍선확장술 대비 우수한 결과를 보였으며 5년 결과까지 보고가 되어 있어서 무릎 밑 동맥에서도 기대를 갖고 처음으로 시도되었다. 그러나 대퇴동맥과 달리 무릎 밑 동맥에서는 고식적 풍선확장술보다 우수한 결과를 보이는 데에 실패하였다. 하지만 이는 약물코팅 풍선 자체가 무릎 밑 동맥에서 효과가 없다는 점보다는 직경이 작은 풍선에 약물을 코팅하는 데에 있어서 문제점 등의 기술적인 문제 때문이 아니었을까 하는 의견이 있었다(37).

실제로 최근 타 회사들의 paclitaxel 코팅 풍선을 이용한 연구들이 시도되었고 초기 결과가 보고되었는데 고식적 풍선확장술에 비하여 일차 개통률 또는 clinically driven target-lesion revascularization에서 분명한 우위를 보였다(38, 39). 이에 기존 고식적 풍선확장술을 대체할 수 있는 가장 가능성 높은 치료 방법으로 대두되고 있다. 이외에도 다양한 약물 코팅 풍선을 이용한 연구들이 시도되고 있어서 많은 인터벤션 영상의학자들이 흥미롭게 결과를 기다리고 있다.

결론

무릎 밑 동맥에서의 혈관 내 치료는 다리 절단에 직면한 환자에 적용된다는 중요한 점에 비하여 아직 연구의 양과 질적인 면에서 다른 혈관에 미치지 못하고 있다. 하지만 치료의 기술적 방법이

발전하고 있고 무엇보다 치료 기구의 발달이 매우 빠르게 진행되고 있어서 무릎 밑 동맥 질환에 의한 증증하지허혈 환자들에게 다리 절단의 공포로부터 벗어날 수 있도록 하고 있다. 앞서 설명한 고식적 풍선확장술과 스텐트 설치술 외에 다른 치료 방법에 대한 연구가 전 세계적으로 활발히 진행되고 있으며 특히 약물코팅 풍선을 이용한 경피적 풍선확장술에 관심이 집중되고 있어서 추후 경피적 혈관 재개통술의 결과가 더욱 발전하리라 믿는다.

Author Contributions

Conceptualization, P.S.W.; data curation, all authors; formal Analysis, all authors; investigation, H.K.; methodology, P.S.W.; project administration, P.S.W.; supervision, P.S.W.; writing—original draft, H.K.; and writing—review & editing, P.S.W.

Conflicts of Interest

The authors have no potential conflicts of interest to disclose.

Funding

None

REFERENCES

1. Park SW. Endovascular management for infrapopliteal stenooclusive lesions manifestating critical limb ischemia. *Hanyang Med Rev* 2011;31:17-22
2. Rutherford RB, Baker JD, Ernst C, Johnston KW, Porter JM, Ahn S, et al. Recommended standards for reports dealing with lower extremity ischemia: revised version. *J Vasc Surg* 1997;26:517-538
3. Kannel WB, McGee DL. Update on some epidemiologic features of intermittent claudication: the Framingham Study. *J Am Geriatr Soc* 1985;33:13-18
4. McDaniel MD, Cronenwett JL. Basic data related to the natural history of intermittent claudication. *Ann Vasc Surg* 1989;3:273-277
5. Dormandy JA, Murray GD. The fate of the claudicant--a prospective study of 1969 claudicants. *Eur J Vasc Surg* 1991;5:131-133
6. Most RS, Sinnock P. The epidemiology of lower extremity amputations in diabetic individuals. *Diabetes Care* 1983;6:87-91
7. Veith FJ, Gupta SK, Wengerter KR, Goldsmith J, Rivers SP, Bakal CW, et al. Changing arteriosclerotic disease patterns and management strategies in lower-limb-threatening ischemia. *Ann Surg* 1990;212:402-414; discussion 412-414
8. Veith FJ, Weiser RK, Gupta SK, Ascer E, Scher LA, Samson RH, et al. Diagnosis and management of failing lower extremity arterial reconstructions prior to graft occlusion. *J Cardiovasc Surg (Torino)* 1984;25:381-384
9. Leather RP, Shah DM, Chang BB, Kaufman JL. Resurrection of the in situ saphenous vein bypass. 1000 cases later. *Ann Surg* 1988;208:435-442
10. Ascer E, Veith FJ, Flores SA. Infrapopliteal bypasses to heavily calcified rock-like arteries. Management and results. *Am J Surg* 1986;152:220-223
11. Reekers JA, Bolia A. Percutaneous intentional extraluminal (subintimal) recanalization: how to do it yourself. *Eur J Radiol* 1998;28:192-198
12. Nydahl S, Hartshorne T, Bell PR, Bolia A, London NJ. Subintimal angioplasty of infrapopliteal occlusions in critically ischaemic limbs. *Eur J Vasc Endovasc Surg* 1997;14:212-216
13. Vraux H, Hammer F, Verhelst R, Goffette P, Vandeleene B. Subintimal angioplasty of tibial vessel occlusions in the treatment of critical limb ischaemia: mid-term results. *Eur J Vasc Endovasc Surg* 2000;20:441-446
14. Ingle H, Nasim A, Bolia A, Fishwick G, Naylor R, Bell PR, et al. Subintimal angioplasty of isolated infragenicular vessels in lower limb ischemia: long-term results. *J Endovasc Ther* 2002;9:411-416
15. Ferraresi R, Centola M, Ferlini M, Da Ros R, Caravaggi C, Assaloni R, et al. Long-term outcomes after angioplasty of isolated, below-the-knee arteries in diabetic patients with critical limb ischaemia. *Eur J Vasc Endovasc Surg* 2009;37:336-342

16. Bosiers M, Hart JP, Deloose K, Verbist J, Peeters P. Endovascular therapy as the primary approach for limb salvage in patients with critical limb ischemia: experience with 443 infrapopliteal procedures. *Vascular* 2006; 14:63-69
17. Dorros G, Jaff MR, Dorros AM, Mathiak LM, He T. Tibioperoneal (outflow lesion) angioplasty can be used as primary treatment in 235 patients with critical limb ischemia: five-year follow-up. *Circulation* 2001;104: 2057-2062
18. Hanna GP, Fujise K, Kjellgren O, Feld S, Fife C, Schroth G, et al. Infrapopliteal transcatheter interventions for limb salvage in diabetic patients: importance of aggressive interventional approach and role of transcutaneous oximetry. *J Am Coll Cardiol* 1997;30:664-669
19. Parsons RE, Suggs WD, Lee JJ, Sanchez LA, Lyon RT, Veith FJ. Percutaneous transluminal angioplasty for the treatment of limb threatening ischemia: do the results justify an attempt before bypass grafting? *J Vasc Surg* 1998;28:1066-1071
20. Faglia E, Clerici G, Clerissi J, Mantero M, Caminiti M, Quarantiello A, et al. When is a technically successful peripheral angioplasty effective in preventing above-the-ankle amputation in diabetic patients with critical limb ischaemia? *Diabet Med* 2007;24:823-829
21. Bosiers M, Deloose K, Cagiannos C, Verbist J, Peeters P. Use of the AngioSculpt scoring balloon for infrapopliteal lesions in patients with critical limb ischemia: 1-year outcome. *Vascular* 2009;17:29-35
22. Siablis D, Kraniotis P, Karnabatidis D, Kagadis GC, Katsanos K, Tsolakis J. Sirolimus-eluting versus bare stents for bailout after suboptimal infrapopliteal angioplasty for critical limb ischemia: 6-month angiographic results from a nonrandomized prospective single-center study. *J Endovasc Ther* 2005;12:685-695
23. Scheinert D, Ulrich M, Scheinert S, Sax J, Bräunlich S, Biamino G. Comparison of sirolimus-eluting vs. bare-metal stents for the treatment of infrapopliteal obstructions. *EuroIntervention* 2006;2:169-174
24. Bosiers M, Kallakuri S, Deloose K, Verbist J, Peeters P. Infragenicular angioplasty and stenting in the management of critical limb ischaemia: one year outcome following the use of the MULTI-LINK VISION stent. *EuroIntervention* 2008;3:470-474
25. Cotroneo AR, Iezzi R, Quinto F, Nessi F, Marano G. Assisted patency with primary stent placement in distal anastomotic stenoses of lower limb bypass grafts. *J Vasc Interv Radiol* 2007;18:25-30
26. Deloose K, Bosiers M, Peeters P. One year outcome after primary stenting of infrapopliteal lesions with the Chromis Deep stent in the management of critical limb ischaemia. *EuroIntervention* 2009;5:318-324
27. Bosiers M, Lioupis C, Deloose K, Verbist J, Peeters P. Two-year outcome after Xpert stent implantation for treating below the knee lesions in critical limb ischemia. *Vascular* 2009;17:1-8
28. Siablis D, Karnabatidis D, Katsanos K, Diamantopoulos A, Christeas N, Kagadis GC. Infrapopliteal application of paclitaxel-eluting stents for critical limb ischemia: midterm angiographic and clinical results. *J Vasc Interv Radiol* 2007;18:1351-1361
29. Siablis D, Karnabatidis D, Katsanos K, Diamantopoulos A, Spiliopoulos S, Kagadis GC, et al. Infrapopliteal application of sirolimus-eluting versus bare metal stents for critical limb ischemia: analysis of long-term angiographic and clinical outcome. *J Vasc Interv Radiol* 2009;20:1141-1150
30. Rastan A, Tepe G, Krankenberg H, Zahorsky R, Beschoner U, Noory E, et al. Sirolimus-eluting stents vs. bare-metal stents for treatment of focal lesions in infrapopliteal arteries: a double-blind, multi-centre, randomized clinical trial. *Eur Heart J* 2011;32:2274-2281
31. Bosiers M, Scheinert D, Peeters P, Torsello G, Zeller T, Deloose K, et al. Randomized comparison of everolimus-eluting versus bare-metal stents in patients with critical limb ischemia and infrapopliteal arterial occlusive disease. *J Vasc Surg* 2012;55:390-398
32. Varcoe RL, Schouten O, Thomas SD, Lennox AF. Experience with the absorb everolimus-eluting bioresorbable vascular scaffold in arteries below the knee: 12-month clinical and imaging outcomes. *JACC Cardiovasc Interv* 2016;9:1721-1728
33. Bosiers M, Peeters P, Elst FV, Vermassen F, Maleux G, Fournau I, et al. Excimer laser assisted angioplasty for critical limb ischemia: results of the LACI Belgium Study. *Eur J Vasc Endovasc Surg* 2005;29:613-619
34. McKinsey JF, Zeller T, Rocha-Singh KJ, Jaff MR, Garcia LA; DEFINITIVE LE Investigators. Lower extremity revascularization using directional atherectomy: 12-month prospective results of the DEFINITIVE LE study. *JACC Cardiovasc Interv* 2014;7:923-933
35. Khalili H, Jeon-Slaughter H, Armstrong EJ, Baskar A, Tejani I, Shammam NW, et al. Atherectomy in below-the-knee endovascular interventions: one-year outcomes from the XLPAD registry. *Catheter Cardiovasc Interv*

2019;93:488-493

36. Indes JE, Shah HJ, Jonker FH, Ohki T, Veith FJ, Lipsitz EC. Subintimal angioplasty is superior to SilverHawk atherectomy for the treatment of occlusive lesions of the lower extremities. *J Endovasc Ther* 2010;17:243-250
37. Zeller T, Micari A, Scheinert D, Baumgartner I, Bosiers M, Vermassen FEG, et al. The IN. PACT DEEP clinical drug-coated balloon trial: 5-year outcomes. *JACC Cardiovasc Interv* 2020;13:431-443
38. Mustapha JA, Brodmann M, Geraghty PJ, Saab F, Settlage RA, Jaff MR; Lutonix BTK Study Investigators. Drug-coated vs uncoated percutaneous transluminal angioplasty in infrapopliteal arteries: six-month results of the Lutonix BTK trial. *J Invasive Cardiol* 2019;31:205-211
39. Liistro F, Angioli P, Ventruzzo G, Ducci K, Reccia MR, Ricci L, et al. Randomized controlled trial of Acotec drug-eluting balloon versus plain balloon for below-the-knee angioplasty. *JACC Cardiovasc Interv* 2020;13:2277-2286

무릎 밑 동맥의 혈관 내 치료의 최신 지견

황교수 · 박상우*

발을 향해 가는 혈류의 중요한 길목인 무릎 밑 동맥은 다리 혈관 중 가장 가늘며, 협착 등의 병변이 발생하거나 폐쇄가 발생하게 되면 중증하지허혈을 유발할 수 있다. 중증하지허혈이란 말초동맥 질환의 가장 심한 임상 양상 중 하나로서 휴지기 동통, 족부궤양 또는 괴저의 형태로 나타난다. 일반적으로 동맥경화 질환의 진행은 미만성으로 나타나며 대다수의 환자에서 무릎 밑 동맥을 침범한다. 치료의 목표는 동맥혈류 재개통과 사지구제이다. 기술적으로 가능한 경우, 그리고 환자가 걷지 못하는 상태가 아니라면 중증하지허혈이 있는 환자는 혈관의 재개통이 즉시 이루어져야 한다. 따라서 혈관 내 치료는 무릎 밑 동맥을 포함한 모든 환자의 표준 치료가 될 것이며, 혈관재건술을 시행하는 외과의의 임상적 역할은 줄어들 것이다.

건국대학교병원 영상학과