



단일 수술자에 의한 초기와 중기에 시행한 무지외반증에 대한 Scarf 절골술의 결과 비교

이영현, 남일현, 이태훈, 안길영, 이용식, 황성현, 이경진

포항성모병원 정형외과

Comparative Analysis of the Results between the Early Period and the Midterm Period of a Single Surgeon's Experience in the Treatment of Hallux Valgus Using Scarf Osteotomy

Yeong-Hyeon Lee, Il-Hyun Nam, Tae-Hun Lee, Gil-Yeong Ahn, Yong-Sik Lee, Sung-Hyun Hwang, Kyung-Jin Lee

Department of Orthopedic Surgery, Pohang St. Mary's Hospital, Pohang, Korea

Purpose: This study evaluated the results of two groups—the early group and midterm group—comparatively in the treatment of hallux valgus using a scarf osteotomy.

Materials and Methods: From January 2005 to December 2009 (Group 1) and from January 2010 to December 2013 (Group 2), this study compared hallux valgus cases treated by a scarf osteotomy by a single surgeon with at least a five-year follow-up.

Results: The average ages of Group 1 and Group 2 were 50.5 and 51.7 years old, respectively. The average follow-up of Groups 1 and 2 were 7.4 and 6.2 years, respectively. Groups 1 and 2 had 86 cases (53 patients) and 93 cases (64 patients) with at least a five-year follow-up, respectively. The average hallux valgus angle (HVA) and 1-2 intermetatarsal angle (IMA) of Group 1 were improved from 31.3° and 13.9° preoperatively to 11.3° and 6.8° at the final follow-up, respectively ($p < 0.001$). The average HVA and 1-2 IMA of Group 2 were improved from 31.7° and 13.4° preoperatively to 8.9° and 6.6° at the final follow-up, respectively ($p < 0.001$). The mean American Orthopaedic Foot and Ankle Society (AOFAS) score of both groups increased from 48.5 and 45.0 points preoperatively to 73.7 and 82.4 points at the final follow-up, respectively. The numbers of patient-assessed subjective satisfaction of Groups 1 and 2 at the final follow-ups were as follows: excellent, 27 and 36 (31.4%, 38.7%); good, 34 and 49 (39.5%, 52.7%); fair, 13 and 5 (15.1%, 5.4%); poor, 12 and 3 (13.9%, 3.2%); respectively. Neither troughing nor stress fractures occurred in both groups.

Conclusion: Scarf osteotomy for treating hallux valgus is an excellent surgical method with a relatively low incidence of complications. The results in Group 2 were better than those in Group 1, showing that more surgical experience and evolution of the techniques provided better results.

Key Words: Hallux valgus, Osteotomy, Postoperative complications

서론

Received September 23, 2020 Revised November 9, 2020

Accepted November 9, 2020

Corresponding Author: Il-Hyun Nam

Department of Orthopedic Surgery, Pohang St. Mary's Hospital, 17 Daejamdong-gil, Nam-gu, Pohang 37661, Korea

Tel: 82-54-272-0151, Fax: 82-54-260-8010, E-mail: nammd60@hanmail.net

ORCID: <https://orcid.org/0000-0003-1048-9084>

Financial support: None.

Conflict of interest: None.

Scarf 절골술은 통증이 있는 무지외반증의 치료로 사용하는 효과적인 수술방법 중 하나이다. 무지외반증의 치료로 사용하는 scarf 절골술은 넓은 절골면이 주는 구조적 안정감과 압박 나사못을 이용한 절골부의 강한 압박 등으로 다른 수술방법에 비해서 수술 도중에 발생할 수 있는 troughing 등의 합병증의 발생률이 낮은 것으로 보고

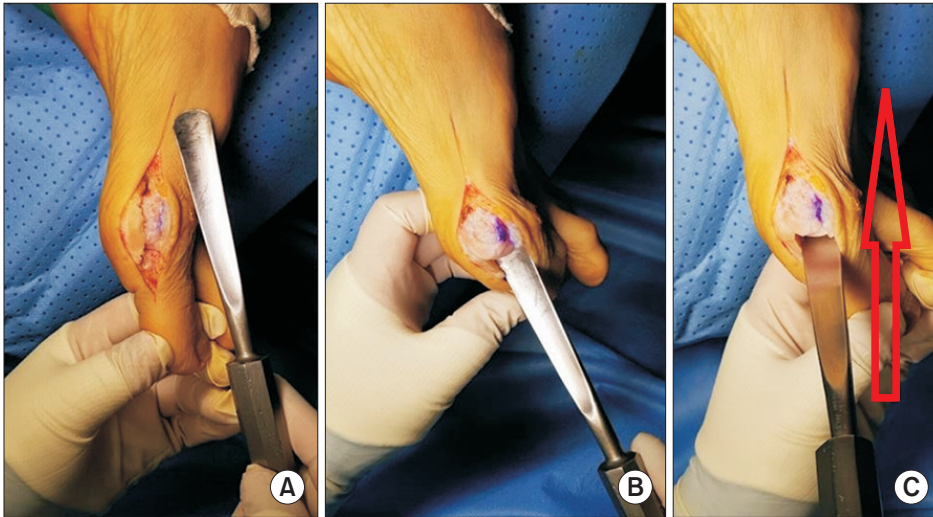


Figure 1. The release of lateral collateral ligament of the first metatarsophalangeal joint by inserting the periosteal elevator (A, B) and scraping the ligament (C). This procedure could weaken the lateral tension around the first metatarsophalangeal joint.

되고 있다. 또한 수술자가 절단된 골편의 적절한 위치를 삼차원적으로 조절할 수 있는 다양한 선택이 가능하며, 술 후 조기 체중부하가 가능하고, 양측 발을 동시에 수술할 수 있다는 장점이 있다.¹⁻⁷⁾ 그러나 수술 시 기술적인 어려움으로 인해 우수한 수술 결과를 얻기까지는 다른 수술방법보다 더 많은 수술 경험을 요한다. 이에 scarf 절골술을 시작한 수술자의 초기에 시행한 수술 결과와 어느 정도의 수술 수기 및 절골술의 역할을 이해하고 난 뒤인 중기에서 시행한 수술 결과를 서로 비교하여 좋은 수술 결과를 얻는데 필요한 경험치를 알아보려고 하였다.

대상 및 방법

통증을 동반한 무지외반증의 치료로 scarf 절골술을 이용하여 수술한 환자 중 술자가 scarf 절골술을 처음 시행하기 시작한 2005년 1월부터 2009년 12월까지 연속적으로 수술한 200예(124명)의 환자군(제 1군) 및 2010년 1월부터 2013년 12월까지 연속해서 수술한 200예(137명)의 환자군(제 2군) 중에서 류마티스 관절염 환자를 제외하고, 최소 5년 이상의 추시가 가능하였던 환자들을 대상으로 하였다. 본 연구는 기관생명윤리위원회(Institutional Review Board)로부터 승인을 받았다(IRB no. 0749-200915-HR-043-01).

5년 이상의 추시가 가능하였던 환자 수는 제 1군에서 86예(53명), 제 2군에서 93예(64명)이었다. 모든 수술은 한 명의 술자가 시행하였다. 제 1군에서 시행한 수술방법은 제 1중족족지관절의 내측 관절내 도달법에 의한 외측부 유리술, 제 1중족골에 종적 단축 및 골두 골편의 하방 이동을 동반하는 scarf 절골술을 시행하였다. 제 2군에서는 제 1군의 수술방법에서 약간의 변경 및 추가 술식을 사용하였다. 이는 제 1중족족지관절의 외측 측부인대 박리술과 periosteal elevator를 이용한 제 1중족족지관절의 내측 관절내 도달법으로 제

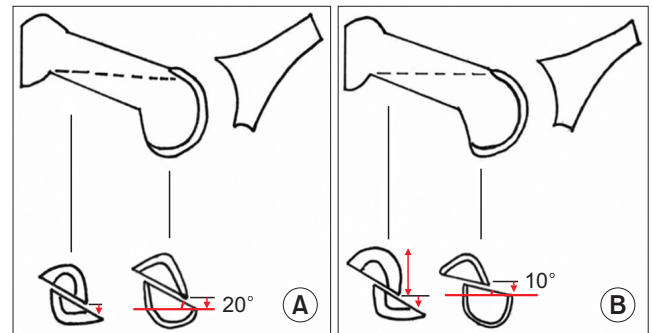


Figure 2. (A) Lowering during scarf osteotomy in group 1. The plantar head fragment was lowered a maximum of 7 mm with the longitudinal cut angle of 20°. Too much lowering occasionally caused metatarsalgia of the first metatarsophalangeal joint. (B) Lowering during scarf osteotomy in group 2. The plantar head fragment was lowered a maximum of only 5 mm, because of reduced longitudinal cut angle about 10° to prevent too much lowering.

1중족골 두의 외측부에 부착되어 있는 외측 측부인대를 제 1중족골 두에서 박리시키는 방법을 추가하였고(Fig. 1) 제 1군에서 제 1중족골을 단축한 후 제 1중족지간 관절의 충분한 관절운동을 얻지 못한 경우를 경험한 후 이를 개선하기 위해 제 2군에서는 제 1중족골을 제 1군 때보다 1~2 mm 정도 더 단축시켰다. 또한 다량의 무지외반 각 교정이 필요할 경우에 골두를 포함하는 하방 골편의 이동 거리가 늘어남에 따라 종 절골면의 기울기를 따라 골두의 하방 이동도 많아져 이로 인한 동통 등의 합병증을 경험한 후 골두의 하방 이동을 줄이기 위해서 종 절골면의 기울기를 제 1군의 20도에 비해서 10도 가량 줄여서 과도한 골두 골편의 하방 이동을 막을 수 있었다(Fig. 2).

평가방법으로는 연령 분포, 평균 추시기간, 양측 발 시행 빈도 및 술 전 및 최종 추사에서 무지외반각 및 제 1-2중족골간각의 호전된 정도를 평가하고 그 결과를 두 군에서 서로 비교 분석하였다. 두 군에서 제 1중족골 단축의 길이와 American Orthopaedic Foot and Ankle Society (AOFAS) 전족부 기능 평가 지수(forefoot func-

tional scale)의 변화를 비교 분석하였다. 두 군에서 최종 추시 시 제 1중족족지관절의 운동 범위를 측정하였고 술 후 및 최종 추시 시에 발생한 합병증의 종류 및 발생 빈도를 비교 분석하였다. 변형 교정된 모양이 환자에게 준 만족 여부를 판단하여 환자의 종합적인 만족도를 매우 만족, 만족, 보통, 불만족으로 구분하여 평가하였다.

두 군에서 이들의 결과를 통계적으로 분석하였다. 통계적인 평가 방법으로는 SPSS ver. 19.0 (IBM Corp., Armonk, NY, USA) 통계 프로그램을 사용하였다. 술 전 및 술 후 무지외반각의 호전된 결과 및 제 1-2중족골간각의 호전된 결과는 대응표본 t검정(paired sample t-test)을 사용하였고 제 1군과 제 2군의 평균 수치에 대한 비교 분석은 독립표본 t검정(independent sample t-test)을 사용하였으며 그중 범수형 변수를 비교할 경우에는 카이제곱검정(chi-

squared test)을 사용하였다. $p < 0.05$ 를 통계적 유의수준으로 정의하였다.

결 과

두 군 모두 성별은 여자였으며 제 1군 및 제 2군의 평균 연령은 각각 50.5세 및 51.7세였다. 두 군의 양측 발 시행 빈도는 각각 62.3% (33/53명) 및 45.3% (29/64명)였다($p=0.317$). 제 1군 및 제 2군의 평균 추시 기간은 각각 7.4년(5~11년) 및 6.2년(5~9년)이었다 (Table 1). 제 1군의 무지외반각 및 제 1-2중족골간각은 각각 술 전 평균 31.3도와 13.9도에서 최종 추시 시 평균 11.3도와 6.8도로 호전되었으며($p < 0.001$) 이는 통계적으로 유의하였다. 제 2군의 무지외반각 및 제 1-2중족골간각은 각각 술 전 평균 31.7도와 13.4도에서 최종 추시 시 평균 8.9도와 6.6도로 호전되었으며($p < 0.001$) 이도 통계적으로 유의한 결과를 얻었다(Fig. 3). 최종 추시 시 측정 한 무지외반각은 제 1군과 제 2군에서 각각 음성각(무지내반 변형)이 8예(9.3%) 및 2예(2.2%), 0도에서 20도가 67예(77.9%) 및 84예(90.3%), 그리고 20도 이상이 11예(12.8%) 및 7예(7.5%)였다 ($p=0.062$). 최종 추시 시 측정 한 제 1-2중족골간각은 제 1군과 제 2군에서 각각 8도 미만이 63예(73.3%) 및 82예(88.2%), 8도 이상이

Table 1. Demographic of Study Group

Variable	Group 1	Group 2	Total	p-value
Case (no. of patients)	86 (53)	93 (64)	179 (117)	0.581
Male:female	0:86	0:93	0:179	0.462
Both feet (no. of patients)	33	29	62	0.317
Age (yr)	50.5	51.7	51.2	0.524
Follow-up (yr)	7.4 (5~11)	6.2 (5~9)	6.7 (5~11)	0.285

Values are presented as number only or mean (range).

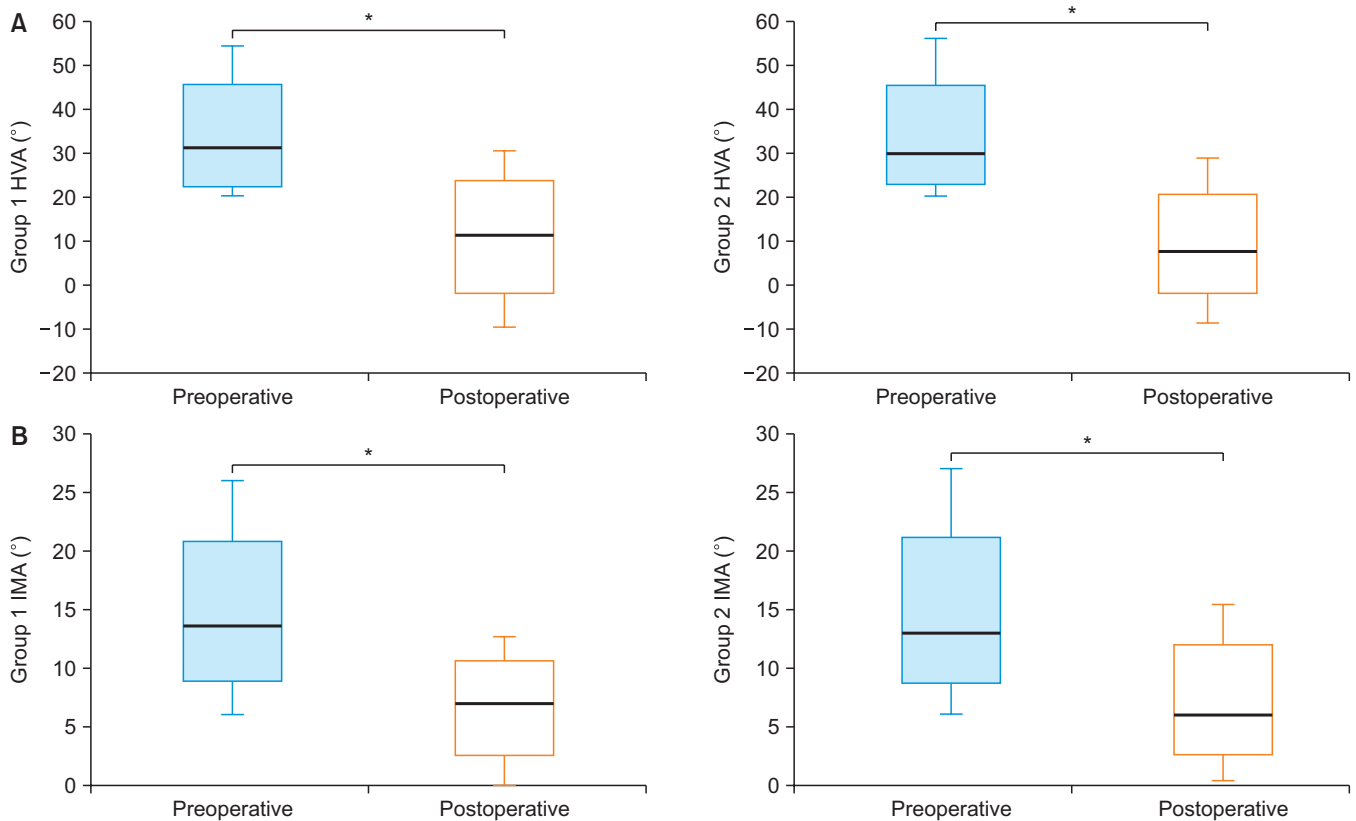


Figure 3. Box plot diagram of preoperative and postoperative. HVA and IMA in both groups. (A) Comparative analysis of the HVA of both groups. (B) Comparative analysis of the IMA of both groups. HVA: hallux valgus angle, IMA: intermetatarsal angle. *Statistically significant ($p < 0.05$).

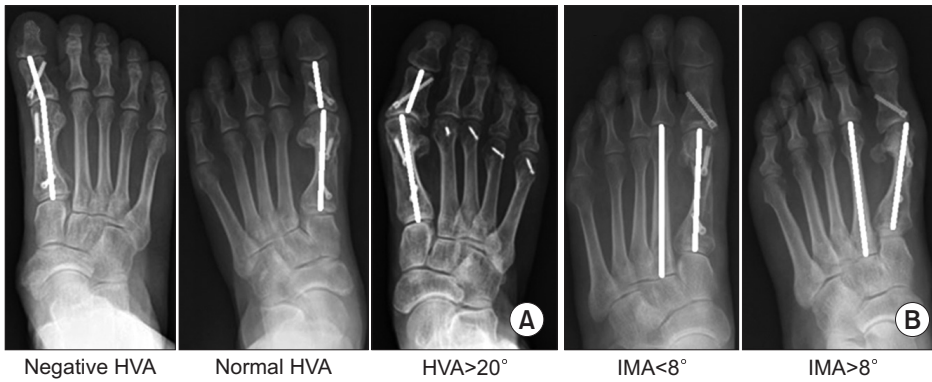


Figure 4. (A) Postoperative evaluation criteria for the results of HVA—negative, normal (0° – 20°), and more than 20° . (B) Postoperative evaluation criteria for the results of IMA—within 8° and more than 8° . HVA: hallux valgus angle, IMA: intermetatarsal angle.

23예(26.7%) 및 11예(11.8%)이었다($p=0.036$; Fig. 4). 제 1중족골의 단축 길이는 제 1군에서 평균 4.1 mm, 제 2군에서 평균 5.8 mm 였다($p=0.045$; Fig. 5). 제 1군과 제 2군의 술 전 및 최종 추시 시 AOFAS의 전족부 기능 평가 점수는 제 1군과 제 2군에서 각각 술 전 평균 48.5점 및 45.0점에서 술 후 평균 73.7점 및 82.4점으로 술 전에 비해 술 후 향상되었다($p<0.001$). 그리고 향상된 정도를 비교하면 제 1군에서는 25.2점 호전되었으며 제 2군에서는 37.4점 호전되어 두 군 간의 비교결과 통계적 유의성이 있었다($p=0.027$). 술 후 합병증으로는 절골술 후 고정나사못의 돌출로 인해 통증이 발생한 예가 제 1군과 제 2군에서 각각 17예(19.7%) 및 4예(4.3%)였으며($p<0.001$), 부분 마취하에 나사못 제거술을 시행한 후 통증은 소실되었다. 무지외반 변형의 교정 시 과도한 골두의 하방 전이로 인해서 수술 후 제 1중족족지관절 하방에 통증성 굳은살의 발생을 호소하는 환자는 제 1군과 제 2군에서 각각 8예(9.3%), 3예(3.2%)가 있었다($p=0.021$). 이들 중 제 1군에 포함되었던 1예에서는 보존적 치료로 증상이 호전되지 않아 제 1중족골 근위 배부 폐쇄성 절골술을 시행하여 통증 등의 증상 완화의 효과를 얻었다. 수술 후 통증성 굳은살을 동반하지 않고 단순히 발생한 족부 제 1렬의 통증은 제 1군과 제 2군에서 각각 16예(18.6%) 및 7예(7.5%)가 있었으나 그중 무지외반 변형의 재발과 연관된 경우는 각각 4예(4.6%) 및 2예(2.1%)였다($p=0.031$). 그중 무지외반 변형이 재발되고 통증이 지속된 제 1군의 1예에서 scarf 재절골술을 시행하였으나 변형 교정이 좋아지지 않고 만성 동통이 주기적으로 잔존하였다. 이 환자는 복합 통증 증후군의 증상이 발현하여 통증관리 중이다. 두 군에서 각각 6예(6.9%) 및 4예(4.3%)의 무지내반 변형이 발생하였으나($p=0.073$) 통증이 없어서 추가적인 수술 없이 관찰 중이다. 두 군에서 동일하게 제 2중족골 두의 전이성 증족지통, 지연유합, 불유합, 스트레스 골절 및 troughing 등은 한 예도 경험하지 않았다. 최종 추시 시의 제 1중족족지관절의 운동 범위는 제 1군과 제 2군에서 각각 60도 미만 10예(11.6%) 및 3예(3.2%), 60도 이상이 76예(88.4%) 및 90예(96.8%)였다($p=0.034$). 두 군의 최종 추시 시 환자의 종합적인 만족도는 제 1군과 제 2군에서 각각 매우 만족 27예(31.4%) 및 36예(38.7%), 만족이 34예

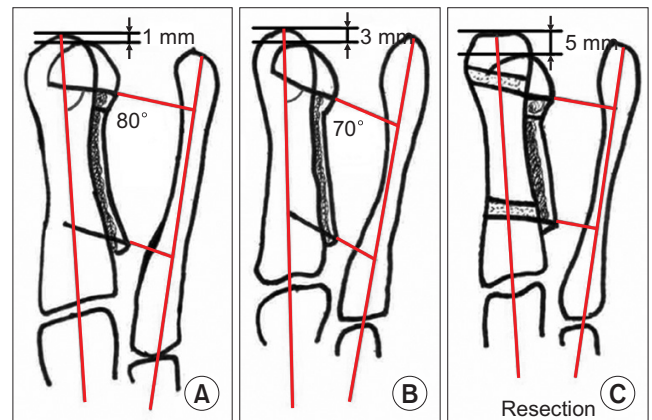


Figure 5. Different options of the shortening of the first metatarsal bone during lateral translation of the plantar head fragment to correct the hallux valgus deformity, depends on the necessity of the length of the shortening. (A) Minimal shortening (1–2mm). (B) Shortening by making the angle of the transverse cut more acute and proximal ward (3–4 mm). (C) Shortening by segmental resection of both ends of the fragments (more than 5 mm).

(39.5%) 및 49예(52.7%), 보통이 13예(15.1%) 및 5예(5.4%), 그리고 불만족이 12예(13.9%) 및 3예(3.2%)이었다($p=0.006$).

고 찰

Barouk¹⁻³⁾은 특별한 scarf 유관 나사못을 개발하였는데 이는 self-cutting이며 원위 나사선이 길어 절골면 간의 강한 압박력을 유지할 수 있으며 나사못 고정 후에는 절골면의 움직임이 없는 견고한 안정성을 제공해 준다고 하였다. Trnka 등⁸⁾은 scarf 절골술 후 시행한 나사못 고정이 갈매기형 절골술보다 더 강력한 고정력을 얻을 수 있었다고 하였다.

Scarf 절골술의 수술 후 합병증으로 불유합, 지연유합, 스트레스 골절, troughing, 무지강직증 등이 주로 보고되는데, Coetzee⁹⁾는 scarf 절골술을 시행한 20예의 환자들 중에서 5%의 지연유합, 30%의 부정유합이 발생했으며 10%에서 제 1중족골 근위부의 스트레스 골절과 35%의 troughing이 발생하였고 25%에서 조기에 무지외반

변형의 재발을 경험하였다고 보고하였다. Valentin과 Leemrijse¹⁰⁾는 scarf 절골술 후 5년 이상 추시가 가능하였던 환자 56예 중 15예에서 무지강직증이 발생하였다고 보고하였다. Kristen 등¹¹⁾은 변형의 재발이 6%, 무지강직증이 4.4%, trogging이 1.5%에서 발생하였다고 보고하였다. 그러나 Dereymaeker¹²⁾는 1,000예의 scarf 절골술의 결과 발표에서 불유합이나 지연유합은 경험하지 못했으며 2예에서 스트레스 골절을 경험하였고 이는 특별한 치료 없이 보존적 방법으로 치유되었다고 발표하였다. Rippstein과 Zünd¹³⁾과 Coetzee와 Rippstein¹⁴⁾은 scarf 절골술 후 2년 이상 추시 한 52예의 환자들 중 1예의 제 1중족골 두 괴사 및 1예의 통증을 동반한 무지내반 변형을 보고하였다. Barouk³⁾은 3,500예의 환자들을 대상으로 분석한 연구에서 그의 초기(1991~1994년)에 시행한 scarf 수술의 합병증으로 제 1중족족지관절 강직이 10%, 스트레스 골절이 6%, 과교정이나 변형의 재발이 5%, 불유합이 0.5%에서 발생하였다고 발표하였다. 그러나 그의 후반부(1996~1998년)에 시행한 scarf 수술의 합병증으로 1%의 스트레스 골절을 경험하였으며 과교정이나 변형의 재발은 매우 드물었다고 발표하였다(Table 2). 저자들은 두 군에서 동일하게 지연유합, 불유합, 스트레스 골절 및 trogging을 한 예도 경험하지 않았는데 제 1중족골 절골술을 한 후의 형태가 Coetzee⁹⁾의 반구형과 달리 원추형으로 재단하면 절단단의 양 끝부분에서 피질골이 해면골로 관통되어 서로 겹쳐질 공간적인 여유가 없게 만들어져 troughing을 막을 수 있었으며 제 1중족골 기저부의 외측면을 넓게 만들어 줌으로써 스트레스 골절의 가능성을 차단하였다고 판단하였다(Fig. 6).

Barouk¹⁻³⁾은 그의 초기에 scarf 절골술 후 제 1중족족지관절의 강직 소견을 경험하였는데 이는 scarf 절골술 시 제 1중족골의 단축을 충분하게 하지 못한 결과라고 판단하였다. 이를 개선하기 위해 수술 중에 제 1중족골의 적절한 단축을 시행한 후 제 1중족족지관절의 충분한 배부 굴곡을 확인하면 무지강직을 막을 수 있다고 하였다.³⁾ 또한 제 1중족골의 단축은 제 1렬의 내재근의 긴장을 이완시켜주며 변형의 교정 후 제 1중족족지관절 주위에 충분한 이완을 제공해 줌으로써 수술 후 변형의 재발의 줄이는 데 기여를 한다고 하였다(Fig. 7).³⁾ 통상적으로 scarf 절골술 중 근위 및 원위 횡절단선의 각도를 좀 더 근위부로 약간지게 절단하고 골두 골편을 외측으로 이동하면 제 1중족골에서 평균 3 mm 가량의 단축을 얻을 수 있다. 위의 방법으로 단축을 시행한 후 제 1중족지간 관절의 이완 및 관절 운동각이 불충분한 경우에는 절골편의 근위부 및 원위부에서 각각 같은 양의 절단을 시행하여 평균 2~3 mm 가량의 추가적인 단축을 얻을 수 있다. 저자들의 경우 제 1중족골의 단축 길이는 제 1군에서 평균 4.1 mm, 제 2군에서 평균 5.8 mm였다. 제 1중족골의 충분한 단축으로 인한 제 1중족족지관절 주위의 이완 효과는 수술 후 제 1중족족지관절의 운동 범위를 증가시키는 데에 도움이 되었다고 생각된다.

Barouk³⁾은 그의 후반부(1996~1998년)에 시행한 scarf 절골술

Table 2. Comparative Analysis of the Complications of Scarf Osteotomy

Complication	Barouk ³⁾		Valentin and Leemrijse ¹⁰⁾	Rippstein ¹⁴⁾	Kristen ¹¹⁾	Coetzee ⁹⁾	Dereymaeker ¹²⁾	Present study		p-value
	Early	Mid-term						Group 1	Group 2	
Stress fracture	6%	1%				10%	0.2%	0%	0%	-
Recurrence HV	5%	Rare			6%	25%		4.6%	2.1%	0.031
HV	5%	Rare						6.9%	4.3%	0.073
Osteonecrosis of metatarsal head				1.9%				19.7%	4.3%	<0.001
Prominent hardware								2.2%	2.1%	0.641
Wound infection			26.7%		2.1%	5%		11.6%	3.2%	<0.001
Joint stiffness					4.4%			1.1%	0%	0.527
CRPS								0%	0%	-
Troughing					1.5%	35%		0%	0%	-

HV: hallux valgus, CRPS: complex regional pain syndrom.

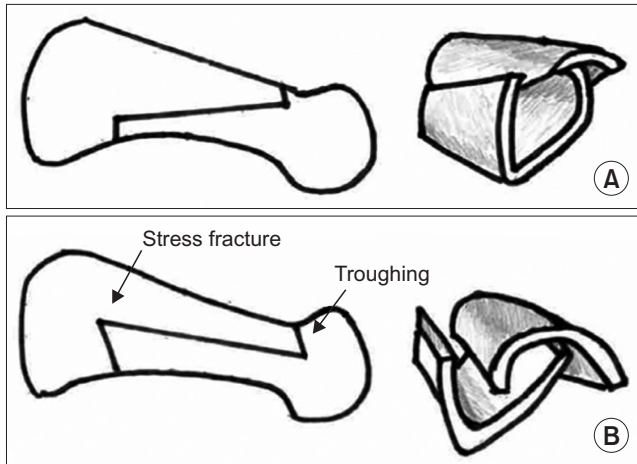


Figure 6. (A) Long oblique transverse cut makes two cones to prevent troughing and stress fracture. (B) Transverse cut parallel to the shaft makes two half domes leading to troughing distally and stress fracture proximally due to lack of lateral strut.

후 무지외반 변형이 재발한 환자들 중 5예(0.05%)에서 scarf 재절골술을 시행하였다고 발표하였다. 저자들은 최종 추사에서 무지외반각이 20도 이상으로 나타난 두 군의 환자들을 무지외반 변형의 재발이라 판정하였고 이들 중 통증을 동반한 환자들은 제 1군과 제 2군에서 각각 4예(4.6%) 및 2예(2.1%)였다. 이들 중 제 1군의 1예에서 재발된 변형 교정을 위한 scarf 재절골술을 시행하였으며 나머지 환자들은 약물치료 및 편한 신발 착용에 반응하여 이차적인 수술은 시행하지 않았다. 또한 20도 미만의 경미한 무지외반 변형의 수술에서 무지외반각의 과교정으로 인해 생긴 무지내반 변형은 장기 추사에서 수술 직후보다 무지내반 변형의 진행이 일어나지 않았으며 이는 제 1중족족지관절 및 제 1렬의 충분한 단축 및 이완으로 인해 수술 직후보다 무지내반 변형이 더 진행되지 않았던 것으로 생각된다. 이들은 통증이나 보행 시 불편함 등의 특이한 증상 없이 정상적인 생활을 유지하여 추시관찰 중이다.

Barouk¹⁻³⁾은 scarf 절골술에서 중족골의 종적 절단면의 경사각이 상내측에서 하외측으로 약 20도 가량 경사지게 하였는데 변형 교정을 위해 하부 골두 절골편을 외측으로 이동하면 경사진 절골편을 따라 제 1중족골 두가 하방으로 7 mm 정도까지 이동할 수 있다고 하였다. 이는 수술 전에 존재한 제 2중족골 두의 중족지통을 완화시켜 주는 효과가 있으며 이는 제 1중족골을 단축시킴으로 인해 발생할 수 있는 제 2중족골 두의 전이성 중족지통을 예방하는 효과 또한 있어서 제 2중족골에 추가적인 절골술을 예방할 수 있다고 하였다. 그러나 무지외반각이 심하여 변형의 교정을 위해 하부 골두 절골편의 외측 이동의 길이가 길어지면 제 1중족골 두가 하방으로 전위되는 길이도 이에 비례해서 길어진다. 이는 제 1중족골 두에 과한 압력이 가해져 제 1중족지통을 유발하며 심한 경우 제 1족지의 floating 및 제 1렬의 요족 변형을 유발할 수 있다. 저자들은 제 1중족족지관절

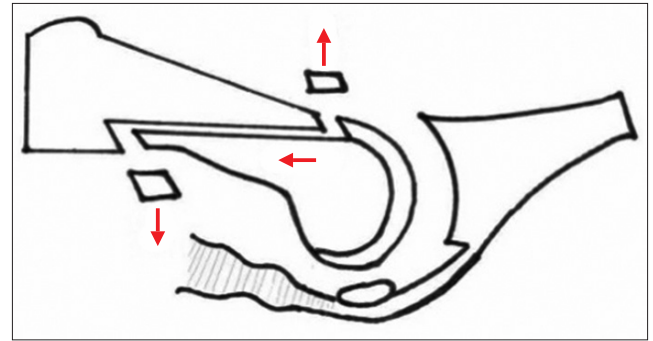


Figure 7. The relaxed intrinsic muscle of the first ray after shortening the first metatarsal. It produced the relaxed stability along the first metatarsophalangeal joint.

의 통증 및 제 1족지의 floating의 증상을 호소하는 환자들을 제 1군 및 제 2군에서 각각 8예(9.3%) 및 3예(3.2%)를 경험하였다. 이들 중 제 1군의 7예(8.1%)는 보존적 방법으로 호전되었다. 제 1군에 포함되었던 통증이 심한 1예(1.2%)의 환자는 제 1중족골 근위 배부 폐쇄성 절골술을 시행하여 증상이 호전되었다. 제 2군에서는 3예(3.2%)로 1군에 비하여 상대적으로 적었는데 이는 골두 절골편의 외측 이동의 길이가 길어질 것으로 예측되던 종 절단면의 경사각을 1군의 평균 20도 정도에 비해 2군에서는 평균 10도 정도로 줄여서 절골술을 시행함으로써 제 1중족골 두의 하방 전위의 정도를 감소시켜 제 1중족골 두에 가해지는 압력을 줄여 전이성 중족지통을 줄일 수 있었다고 생각된다.

제 2군에서는 외측 유리술을 시행할 때 제 1군에서 시행하였던 내전근 건 절제술 등의 외측 유리술 방법에 더해서 제 1중족족지관절의 외측 측부 인대를 periosteal elevator를 이용하여 중족골 두 외측면에서 완전히 박리시키는 방법을 추가하였다(Fig. 1). 이로 인해 제 1중족족지관절의 외측부의 긴장이 좀 더 줄어들게 되어 변형 교정 시 무지외반각 및 제 1-2중족골간각의 정복을 제 1군에서 보다 더 용이하게 얻을 수 있었고 이로 인해 종자골 관절의 압박을 줄여 종자골 관절의 통증도 줄일 수 있었다. 두 군의 수술방법의 차이가 있음이 본 연구의 제한점으로 생각된다.

결론

무지 외반 변형의 치료로 사용되는 scarf 절골술은 합병증의 발생률이 비교적 낮은 우수한 수술방법 중 하나이다. 동일 시술자의 수술 경험상 초기에 해당하는 제 1군에서 200예의 scarf 절골술을 경험한 결과를 분석한 후 제 2군에서는 수술방법을 개선하여 방사선학적 및 임상적으로 제 1군보다 합병증의 발생빈도를 낮출 수 있었다.

ORCID

Yeong-Hyeon Lee, <https://orcid.org/0000-0002-2841-9095>

Tae-Hun Lee, <https://orcid.org/0000-0002-7262-8492>

Gil-Yeong Ahn, <https://orcid.org/0000-0002-0028-3851>

Yong-Sik Lee, <https://orcid.org/0000-0001-8421-8733>

Sung-Hyun Hwang, <https://orcid.org/0000-0002-3908-8308>

Kyung-Jin Lee, <https://orcid.org/0000-0003-3411-2943>

REFERENCES

1. Barouk LS. Scarf osteotomy of the first metatarsal in the treatment of hallux valgus. *Foot Diseases*. 1995;2:35-48.
2. Barouk LS. Scarf osteotomy for hallux valgus correction. Local anatomy, surgical technique, and combination with other forefoot procedures. *Foot Ankle Clin*. 2000;5:525-58.
3. Barouk LS. *Forefoot reconstruction*. 2nd ed. Paris: Springer-Verlag France, Paris; 2005. p.25-77, 94-105, 179-204.
4. Nam IH, Ahn GY, Moon GH, Lee YH, Choi SP, Lee TH. Complications of scarf osteotomy for hallux valgus. *J Korean Foot Ankle Soc*. 2014;18:178-82. doi: 10.14193/jkfas.2014.18.4.178.
5. Smith AM, Alwan T, Davies MS. Perioperative complications of the Scarf osteotomy. *Foot Ankle Int*. 2003;24:222-7. doi: 10.1177/107110070302400304.
6. Larholt J, Kilmartin TE. Rotational scarf and akin osteotomy for correction of hallux valgus associated with metatarsus adductus. *Foot Ankle Int*. 2010;31:220-8. doi: 10.3113/FAI.2010.0220.
7. Murawski CD, Egan CJ, Kennedy JG. A rotational scarf osteotomy decreases troughing when treating hallux valgus. *Clin Orthop Relat Res*. 2011;469:847-53. doi: 10.1007/s11999-010-1647-3.
8. Trnka HJ, Parks BG, Ivanic G, Chu IT, Easley ME, Schon LC, et al. Six first metatarsal shaft osteotomies: mechanical and immobilization comparisons. *Clin Orthop Relat Res*. 2000;(381):256-65. doi: 10.1097/00003086-200012000-00030.
9. Coetzee JC. Scarf osteotomy for hallux valgus repair: the dark side. *Foot Ankle Int*. 2003;24:29-33. doi: 10.1177/107110070302400104.
10. Valentin B, Leemrijse Th. Scarf osteotomy of the first metatarsal: a review of the first 56 cases (5 years follow-up) and improvement of the surgical techniques. Paper presented at: AFCP 2nd International Spring Meeting; 2000 May 4-6; Bordeaux, France.
11. Kristen KH, Berger C, Stelzig S, Thalhammer E, Posch M, Engel A. The SCARF osteotomy for the correction of hallux valgus deformities. *Foot Ankle Int*. 2002;23:221-9. doi: 10.1177/107110070202300306.
12. Dereymaeker G. Scarf osteotomy for correction of hallux valgus. Surgical technique and results as compared to distal chevron osteotomy. *Foot Ankle Clin*. 2000;5:513-24.
13. Rippstein P, Zünd T. [The "scarf" osteotomy for the correction of hallux valgus]. *Oper Orthop Traumatol*. 2001;13:107-20. German. doi: 10.1007/PL00002275.
14. Coetzee JC, Rippstein P. Surgical strategies: scarf osteotomy for hallux valgus. *Foot Ankle Int*. 2007;28:529-35. doi: 10.3113/FAI.2007.0529.