

## 성인형 모공성 홍색 비강진에 대한 한방치료 증례 보고 1례

전상우, 강세영  
우석대학교 한의과대학 한방내과학교실

### A Case Report of Korean Medicine Treatment for Adult-type Pityriasis Rubra Pilaris

Sang-woo Jeon, Sei-young Kang  
Dept. of Internal Medicine, College of Korean Medicine, Woo-Suk University

#### ABSTRACT

**Objectives:** Pityriasis rubra pilaris (PRP) is a rare papulosquamous disorder with unknown etiology. Studies on adults have not been conducted yet in Korean medicine. We report the progress of Korean medicine treatment for adult-type pityriasis rubra pilaris.

**Methods:** A 62-year-old female patient was diagnosed with PRP in June 2019. After the diagnosis of PRP, retinoid treatment was continued for about 6 months, and then the drug was switched to an oral immunosuppressant. However, the patient's symptoms did not improve, but instead worsened. The patient was treated with *Mihudeungsikjang-tang* and acupuncture therapy. We evaluated her treatment progress based on the Dermatology Life Quality Index (DLQI), a visual analogue scale (VAS), and the changes in the patient's subjective symptoms.

**Results:** After Korean medicine treatment, the DLQI and VAS scores improved from 18 points to 16 points and from 6 points to 4 points, respectively. The whole-body itching and scaling were reduced by 30% compared to pretreatment. The itching and pain in the neck, which had been severely symptomatic, decreased by 50%. The pain and dysesthesia in the upper and lower extremities disappeared, but the erythema still remained.

**Conclusions:** Conventional treatments for PRP have limitations due to adverse effects and difficulty in treating refractory forms. Korean medicine treatment is worth considering as it can complement the limitations of conventional treatments, although more studies will be needed.

**Key words:** Korean medicine, pityriasis rubra pilairs (PRP), Sasang constitutional medicine, *Mihudeungsikjang-tang*, dermatology life quality index (DLQI)

### 1. 서론

모공성 홍색 비강진(pityriasis rubra pilaris, PRP)은 작은 모낭 구진과 황홍색의 파종상의 인설 및 손발바닥의 과각화증을 특징으로 하는 만성적인

피부질환이다<sup>1</sup>. PRP는 비교적 드문 피부질환에 속하며, 5,000명 중 1명 꼴로 이환된다고 알려져 있다<sup>2</sup>. PRP의 원인은 아직 확실히 밝혀진 바는 없으며, 비타민A의 결핍 혹은 바이러스 감염과 관계된다고 알려져 있다. 비타민A 결핍증 환자와 유사한 피부양상을 보여 비타민A 결핍증 혹은 비정상적 비타민A 대사와 관련 있는 것으로 생각된다. 그 외에도 바이러스 감염설이 있는데, PRP 병발 후 human immunodeficiency virus(HIV) 환자에서 HIV의 치

· 투고일: 2020.09.11, 심사일: 2020.10.28, 게재확정일: 2020.10.29  
· 교신저자: 강세영 전북 전주시 완산구 어은로46  
우석대부속한방병원  
TEL: 063-220-8616 FAX: 063-220-8400  
E-mail: sharkyoung@hanmail.net

료와 예후에 따라 피부증상의 변화가 보이므로 바이러스가 관계된다는 보고가 있다<sup>1</sup>. PRP의 일반적인 치료법은 국소적 요법으로 각질용해제나 피부연화제 등이 쓰이며, 전신요법으로 비타민A 경구투여, 면역억제제인 methotrexate 등이 쓰이고 있다. 그러나 치료법의 개인간 편차가 크며, 대부분이 장기간 사용을 필요로 하며 부작용의 위험이 있어 어려움을 겪고 있다<sup>1,3</sup>.

PRP는 현재 세계적으로 여러 임상시험이 이뤄지고 있으나<sup>4</sup>, 국내에서는 증례군 연구 정도에 그치고 있는 실정이다<sup>5</sup>. 한편 한의계에서는 소아를 대상으로 한 2010년도 증례보고 연구 1례<sup>6</sup>가 있었으나, 성인을 대상으로 한 연구는 아직까지 이뤄지지 않았다. 이에 저자는 성인형 PRP를 진단 받은 환자를 대상으로 한의치료를 시행하여 경과를 보고하고자 한다.

## II. 증례

### 1. 의학연구윤리심의위원회의 승인

본 연구는 ○○대학교 한방병원 IRB(institutional review board) 승인 이후 해당 프로토콜로 시행되었다(WSOH IRB H2007-02).

2. 성별/나이 : 여자/62세
3. 주소증 : 전신 구진 및 소양감
4. 발병일 : 2019년 6월경
5. 진단명 : 성인형 PRP
6. 과거력

2019년 위식도역류질환(gastroesophageal reflux disease, GERD) 진단 받은 후 양약 복용 후 호전되어 현재는 소화기질환 관련 양약은 복용하고 있지 않고 있다.

7. 가족력 : 특이소견 없음
8. 사회력 : 특이소견 없음
9. 현병력

상기 62세 환자는 2019년 6월경 두피부터 급격하게 시작된 구진으로 외래 피부과에서 지루성

피부염 진단 후 일주일가량 치료 받았으나 호전을 보이지 않고 오히려 심해지는 양상을 보여, 6월 중순경 전북대 병원에 내원하였다. 전북대 병원 피부과에서 성인형 PRP 진단 후 Retinoids 치료를 6개월 가량 지속하였고, 이후 면역억제제 경구제로 전환하여 5개월 가량 치료 받던 중 최근 증상이 심해져 2020년 5월 11일 ○○대학교 한방병원에 내원하였다.

### 10. 초진검사소견 및 계통 문진

#### 1) 외형

- (1) 體形氣象 : 신장 158 cm, 체중 66 kg으로, 대흉근 부위가 발달하였고, 체간측정 상 제1선과 제5선의 차이가 11 cm였다.
- (2) 容貌詞氣 : 전반적인 얼굴의 인상 및 안광이 강해보였고, 관골이 발달하였다.

- 2) 性質材幹 : 말수는 적은 편이었으나 자기주장이 강하며, 힘든 일에도 결정을 쉽게 하는 편이었다.

#### 3) 素證과 現證

- (1) 消化/食慾 : 식후 자주 더부룩하고, 가스가 잘 차는 편/양호
- (2) 睡眠 : 소양감으로 인해 불량한 편
- (3) 小便 : 양호
- (4) 大便 : 1회/2~3일, 변비경향이 있으며, 잔변감이 있고 변 모양이 불규칙적
- (5) 口渴 및 飲水 : 口渴 및 口乾은 없으며, 미지근한 물을 주로 마신다.
- (6) 舌 : 舌尖紅 厚白苔
- (7) 脈 : 細緩
- (8) 皮膚 : 안면부를 제외한 전신 모든 부위에서 발적 및 인설 양상을 관찰할 수 있으며 경부(頸部)에서는 발적이 두드러지며, 수족부는 인설이 특징적으로 관찰되었다.
- (9) 汗出 : 無汗(두피 제외)
- (10) 寒熱 : 특이사항 없음

- 4) 이외 영상의학적 검사와 심전도 검사 및 혈액 검사 상 이상소견 보이지 않음

## 11. 치료 방법

- 1) 치료기간 : 2020년 5월 11일부터 2020년 5월 30일까지
- 2) 침구 치료 : 침은 0.25×30 mm stainless steel (동방침구제작소, 일회용 호침)을 사용하여, 우측 肝正格 [陰谷(KI10+), 曲泉(LR8+), 中封(LR4-), 經渠(LU8-)]과 좌측 膽正格 [俠谿(GB43+), 通谷(Ub66+), 足竅陰(Gb44-), 商陽(LI1-)]에 補瀉法은 迎隨補瀉를 실시하여 매일 1회 15분간 자침하였다(+ : 補, - : 邪).
- 3) 약물 치료 : 獼猴藤植腸湯을 1일 2첩씩 3회, 100 cc씩 아침, 점심, 저녁 식후 30분 후에 복용하도록 하였다(Table 1).

Table 1. Composition of *Mihudeongsikjang-tang*

Herb	Latin name	Dose (g)
獼猴桃	<i>Actinidiae Fructus</i>	16
木瓜	<i>Chaenomelis Fructus</i>	8
葡萄根	<i>Vitaceae Radix</i>	8
蘆根	<i>Phragmitis Rhizoma</i>	4
櫻桃肉	<i>Pruni Semen</i>	4
五加皮	<i>Acanthopanax Cortex</i>	4
松節	<i>Pine Gnarl</i>	4
杵頭糠	<i>Oryzae Testa</i>	4

- 4) 외용제 치료 : 본인이 소지한 보습제(zeroid soothing lotion 200 mL)를 수시로 바르도록 하였다.
  - 5) 양약 : 양약은 전북대 병원에서 복용 중인 면역억제제를 지속적으로 복용하도록 하였다.
    - (1) 사이클로스포린 연질캡슐 25 mg(cyclosporine 25 mg)을 1캡슐씩 하루 2회 아침, 저녁 식후 30분 후에 복용하도록 하였다.
12. 평가지표 및 치료경과 : 평가지표는 dermatology life quality index(DLQI)와 Visual analogue scale

(VAS)를 사용하였다. 그리고 입원 처음 당시와 퇴원 당시 목, 팔, 다리, 배, 등을 사진으로 찍어 치료 경과를 비교하였고, 환자의 주관적 증상의 변화를 입원당시 증상정도를 100%, 증상의 완전한 호전을 0%를 기준으로 표현하도록 했다.

- 1) DLQI는 피부 질환을 앓고 있는 성인환자의 건강 관련 삶의 질을 측정하는 도구로 현재 피부과 무작위 대조군 연구에 가장 많이 쓰이는 평가도구 중 하나이다. 한 주 동안의 건강 관련 삶의 질에 대한 피부병의 영향에 대한 환자의 인식에 관한 10가지 질문으로 구성되어 있으며, 입원 직후 5월 11일, 입원 중간, 퇴원하는 날 총 3회 진행하였다.
- 2) 가려움증을 평가하기 위한 도구로 VAS를 활용하였으며, 0(가려움증이 없음)에서부터 10(참을 수 없을 정도의 가려움증)으로 나눠 점수로 표현하였다. 입원 직후 5월 11일, 퇴원하는 날 총 2회에 걸쳐 변화를 관찰하였다.

### III. 결 과

#### 1. 치료경과(Fig. 1, Fig. 2)

##### 1) 2020년 5월 11일 (입원 당시)

얼굴을 제외한 전신의 발적 및 열감과 소양감, 인설을 호소하며, 특히 경부(頸部) 주변 소양감이 심하였고, 목을 움직일 때 마다 통증을 호소하였다. 손과 발에 특히 인설이 많았으며 팔과 다리는 두근거리는 듯이 박동감과 함께 부은 것 같은 통증이 동반되었으나, 부종은 없었다. 소양감과 통증으로 인한 일상생활시 불편함을 호소 중이었고, 피부가 건조해질 때 전반적 증상이 심해지는 경향을 보였다.

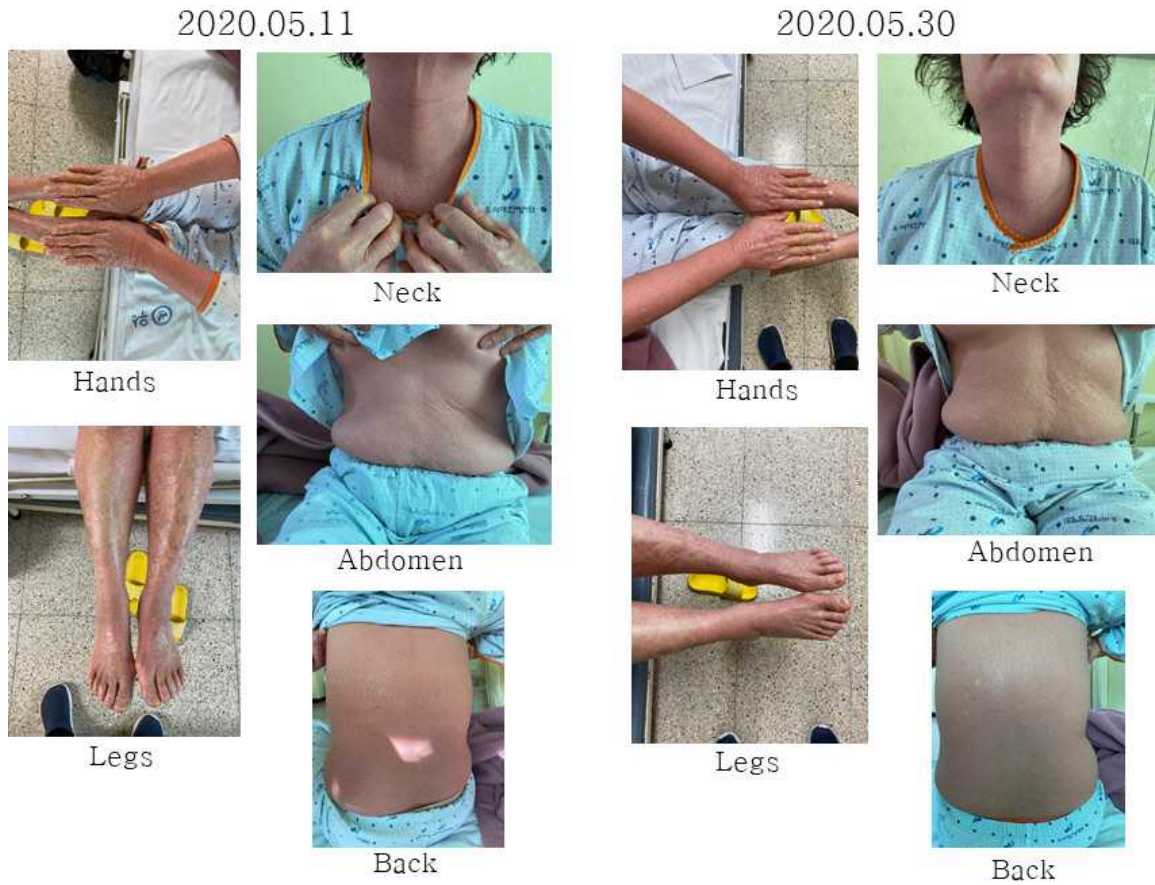


Fig. 1. Changes of skin lesions.

Redness and scale were improved by about 30% compared to the time of hospitalization.

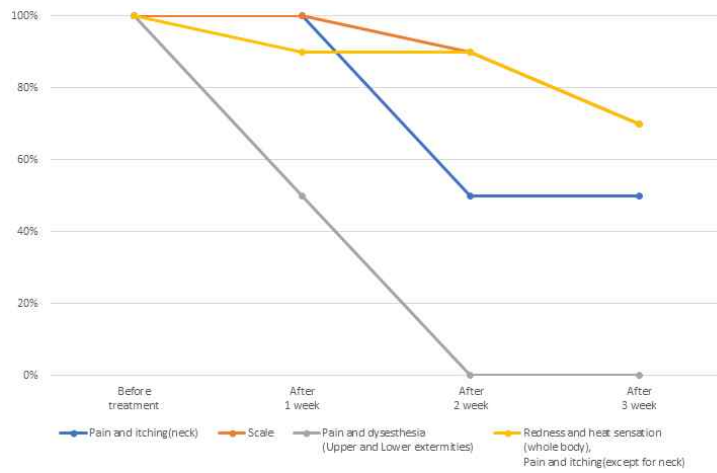


Fig. 2. Changes of subjective symptoms.

2) 2020년 5월 12일 ~18일(치료 1주차)

전신의 전반적 소양감은 입원당시에 비하여 10% 가량 호전되었으나, 경부(頸部)의 소양감 및 통증의 변화는 없었다. 전신의 인설 양상은 입원 당시에 비해 동일하였다. 팔과 다리의 두근거리는 박동감과 통증은 입원 당시에 비해 50% 가량 호전되었다.

3) 2020년 5월 19일 ~25일(치료 2주차)

경부(頸部)의 소양감 및 통증은 입원 당시에 비해 50% 가량 호전되었으나 전신의 발적은 입원 당시와 거의 동일한 양상을 보였다. 손과 발의 인설은 10% 가량 호전되었으며, 팔과 다리의 두근거리는 박동감과 통증은 소실되었다.

4) 2020년 5월 25일 ~5월 30일(치료 3주차)

전신 소양감 및 발적과 열감은 입원 당시에 비해 30% 가량 호전을 보였고, 경부(頸部)의 소양감과 통증은 치료 2주차에 비해 변화를 보이지 않았다. 전신의 인설은 입원 당시에 비해 30% 가량 호전되었고, 팔과 다리의 두근거리는 박동감과 통증은 소실된 채로 유지했다.

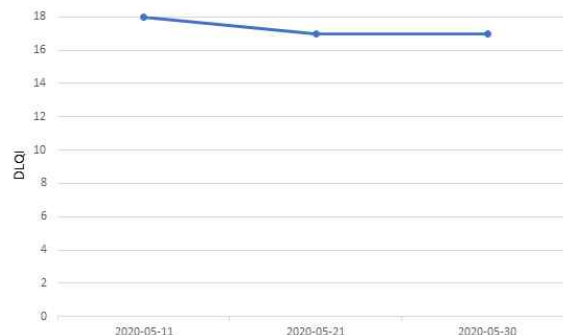

Fig. 3. Changes of dermatology life quality index (DLQI).

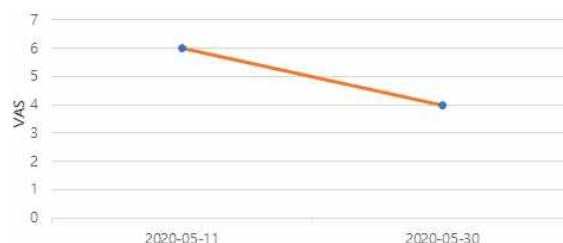

Fig. 4. Changes of visual analogue scale (VAS).

2. 평가지표 상 변화(Table 2, Fig. 3, 4)

1) DLQI(부록 1)

2020년 5월 11일 입원 당시 DLQI 점수는 18점, 입원 중간인 2020년 5월 21일에 17점, 2020년 5월 30일 퇴원 당시에 17점이었다.

2) VAS

2020년 5월 11일 입원 당시 소양감으로 인한 VAS는 6, 2020년 5월 30일 퇴원 당시 VAS는 4였다.

Table 2. Changes of dermatology life quality index (DLQI) and visual analogue scale (VAS)

Scale	Date		
	5/11	5/21	5/30
DLQI	18	17	17
VAS	6	-	4

IV. 결론 및 고찰

모공성 홍색 비강진은 1835년 Tarral에 의해 처음 보고되었고<sup>8</sup>, 1857년 Deverige가 위 질환의 임상적 특징을 밝힌 후 pityriasis pilaris로 명명하였으나<sup>9</sup> 최종적으로 1889년 Besnier가 이 질환을 포괄적으로 pityriasis rubra pilaris(PRP)로 명명하였다<sup>10</sup>. 이후 1980년 Griffiths가 PRP를 다음과 같은 5가지 유형으로 분류하였다. 크게 성인형과 청소년형 두 가지로 구분하고 성인형은 전형적 1형, 비전형적 2형, 청소년형은 전형적 3형, 국소성 4형, 비전형적 5형으로 나뉜다. 1형은 전형적 성인 유형으로 전체 환자의 55%를 차지하며 급성 양상으로 평균 이환 기간은 3~4년 가량이다. 병변이 발생한 피부는 전체적으로 거칠고, 마치 줄처럼 느껴진다. 과각화성 구진과 홍반성 반을 특징으로 하며, 이따금씩 두피로 확산된 홍피증을 보이나 두피는 정상 양상을 보인다. 일반적으로 머리, 목, 흉부의 상부에서 단일 홍반으로 시작되며 병변이 수주에서 수개월 내

에 하행하고, 병변이 침범하지 않은 정상 피부는 전형적인 섬의 모양을 나타내며 수장족저부에서 황색의 과각화증 양상을 나타내는데, 손과 발톱까지 병변이 침범하여 조갑이 두꺼워지고 황갈색 변색이 보이기도 한다. 그러나 건선과는 달리 PRP에서는 손발톱 이영양증과 구멍은 거의 동반되지 않는다<sup>2,11-16</sup>. 2형은 비전형적 성인 유형으로 전체 환자의 5%를 차지하며, 평균 이환 기간은 최대 20년 정도의 만성적 경과를 보인다. 습진과 하지에서 비늘증 형태의 병변을 보이며, 부분적 탈모를 동반하기도 한다. 또한 기존의 치료에 반응하지 않는 형태를 보이는 것이 특징이다<sup>11</sup>. 3형은 전형적 소아 유형으로 증상 양상은 1형과 유사하며, 전체 환자의 10%를 차지하며, 유년기에만 발생한다. 평균 이환 기간은 1년으로 비교적 양호하다<sup>17</sup>. 4형은 국한성 소아 유형으로 전체 환자의 25%로 소아환자의 대부분을 차지하며, 병변의 대부분은 국소화 된 형태로 나타나지만, 국소병변의 호전과 악화에 따라 그 범위가 달라질 수 있다. 모공각화증과 발적의 양상을 보이며, 일반적으로 무릎과 팔꿈치에서 뚜렷한 경계를 가진 형태로 나타나고, 수장족저부의 과각화증을 특징으로 한다<sup>17-19</sup>. 5형 비전형적 소아 유형으로 전체 환자의 5% 가량을 차지하며 생후 첫 몇 년 동안 발생한다. 경과는 만성적이며 병변은 과각화증의 형태를 보이며, 손과 발에서 피부경화 양상을 보이거나, 홍반은 두드러지지 않는다<sup>2,11</sup>. 이외 최근에 4형의 일종으로 HIV 감염과 연관된 새로운 유형이 제시되었다. 이 유형은 특징적 세가지 징후를 동반한 결절낭성 여드름, 가시대선, PRP의 특징적 발진 등이 나타나며 일반적으로 만성적인 경과를 보인다<sup>20</sup>.

PRP는 일반적으로 수장부의 과각화성 병변과 특징적인 선황색 내지 적색의 섬 형태의 홍피증 임상 증상을 보이는 질병이다. 그러나 유형별로 상이한 진행 양상을 보이며, 비전형적 증상이 두드러지는 경우가 있어 임상 증상만을 통한 감별진단이 어렵다. 이 경우 조직학적 검사를 함께 시행하면

진단에 도움을 줄 수 있다<sup>21</sup>. PRP의 조직검사상 소견을 살펴보면 이상각화증과 정상각화증이 교대로 나타나고 과 과립구증, 상부 유두판 두께 증가, 넓은 상피능, 상부 진피내 혈관 주위의 경도의 염증 세포 침윤, 협소한 유두 진피 등이 특징적으로 나타난다<sup>22</sup>. PRP와 감별진단이 필요한 질환은 건선, 모낭성 습진, 약진, 모낭성 어린선, 모공성 편평 태선, 비전형적 모공각화증, 비타민A 결핍증, 반문상(斑紋狀) 이상각화증, 전신성 발진성 각화 극세포종, 대칭성 진행성 홍색 각피증, 과중상 재발성 누두 모낭염, 가족성 각화 이상성 면포증 등이 있다<sup>2</sup>. 특히 안면부와 체간부의 홍색 인설반의 증상이 두드러지는 경우 건선과의 감별진단이 어려우며, 조직학적 검사를 통한 감별진단이 필요하다<sup>21</sup>.

현재 PRP의 치료는 건선과 유사하게 이뤄지고 있으며 크게 전신적 치료와 국소적 치료로 나뉜다<sup>23,24</sup>. 전신적 치료는 중등도 이상의 증상을 호소하는 환자들에게 적용한다. 전신적 1차 치료는 비타민A 유도체 retinoids를 이용한 치료이다. isotretinoin과 acitretin이 주로 이용되며 소아와 성인 모두 적용 가능하다. 치료기간은 3~6개월 혹은 그 이상 적용해야 하며, 치료 받은 환자의 42% 가량에서 호전을 보인다고 알려져 있다. 부작용으로는 피부와 점막의 건조가 가장 많으며 고지혈증, transaminase의 상승과 소아에서 사춘기 이전에 고용량 투여한 경우 과골화증과 조기골단 폐쇄를 유발할 수 있다. 또한 가임기 여성에서 태아의 기형을 유발할 수 있으므로 isotretinoin은 치료 후 6주간 피임해야하며, acitretin은 치료 후 3년간 임신을 피해야 한다<sup>24-32</sup>. 1차 치료에서 유효한 효과를 보이지 않은 환자들의 경우 2차 치료를 적용한다. 2차 치료는 methotrexate (MTx)와 cyclosporin을 비롯한 기타 면역억제제 혹은 retinoids와 광선치료를 병행하게 된다<sup>24,33</sup>. MTx는 2018년 Christian Kromer 등의 연구<sup>32</sup>에서 retinoids와 거의 동일한 치료효과를 보여 1차 치료로 고려할 수 있는 결과를 보인 바 있다. 한편 cyclosporin 제제의 경우 MTx와 retinoids 치료에 반응하지 않

는 환자에게 대안으로 이용되는 치료법이다. 그러나 2018년 Kromer 등의 연구결과에서 cyclosporin 치료 후 확실한 호전을 보인 환자의 비율은 11.8%로 retinoids 42%, MTx 33%에 비해 낮은 수치를 보였다고 보고하여 MTx와 retinoids의 치료효과에 비해 cyclosporin의 효과는 떨어진다고 볼 수 있다. 이외에도 anti-tumor necrosis factor-alpha (anti-TNF- $\alpha$  : infliximab, etanercept, adalimumab), interleukin(IL)-23 and IL-17 inhibitors(ustekinumab and secukinumab) 등의 면역억제제 또한 1, 2차 치료에서 효과를 보지 못한 경우 이용될 수 있다<sup>24,32,33</sup>. 면역억제제의 경우 pneumocystis jirovecii, cryptococcus 등의 감염과 varicella zoster, herpes simplex 등의 재활성화, 피부와 혈액학적 악성종양, 골수억제, 혈구 감소증 등의 부작용을 보인다<sup>34</sup>.

국소적 치료는 전신적 치료와 함께 작열감, 가려움과 같은 피부증상의 경감을 목적으로 적용한다. 또한 PRP 중 국소화 된 병변 양상이 주로 나타나는 유형에서는 국소적 치료가 주된 치료가 된다. 국소적 치료에는 스테로이드제, 각질용해제, 피부연화제, 비타민D 제제 등이 쓰인다<sup>35</sup>. 국소적 치료제에 해당하는 스테로이드제의 경우 용량이 증가하고, 치료기간이 길어질수록 부작용에 노출될 위험성이 커진다. 스테로이드제는 작용 기전의 다양성으로 인해 골다공증, 근육병증, 골괴사, 대사 및 내분비 부작용, 심혈관 및 위장관 부작용 등 전신적 부작용을 초래할 수 있다<sup>35</sup>.

PRP는 피부과를 내원하는 5,000명 중 1명에 발생하는 희귀한 피부질환으로 유형별로 임상양상이 다양하며 기전 또한 밝혀지지 않아 아직 정립된 치료법이 없다<sup>2,23</sup>. 또한 예후가 만성적이며, 난치성의 형태를 띠는 경우가 있어 치료가 어려운 실정이다. 그리고 치료법의 대부분은 장기간 사용을 필요로 하는데 종종 부작용의 위험을 동반한다. 위와 같은 진단과 치료의 어려움과 부작용 때문에 현재도 다양한 치료 방법들이 시도되고 있으며, 새로운 치료적 접근이 필요한 상황이라고 할 수 있다.

한의학에서는 《千金翼方》에서 狐狸刺라는 이름으로 처음 언급되었고, 이후 《外臺秘要》와 《聖濟總錄》에서 狐尿刺라는 이름으로 PRP에 대해 언급하고 있다. 그 병인은 火邪가 內鬱하여 평소 表虛한 사람이 風邪에 감촉되고 피부가 燥해져 발생한다고 보고 있다. 병인에 따라 外感毒邪로 인한 血分蘊熱, 肌膚失養로 인한 血虛風燥, 氣血瘀滯로 인한 肺氣失宣, 濕毒阻絡로 인한 氣陰虧虛, 脾胃虛弱, 肝鬱血虛로 변증하여 치료를 시행한다<sup>36-38</sup>.

한편 사상체질의학에서 PRP를 다룬 연구는 현재까지 없다. 다만 피부질환을 다룬 임상적 연구만 몇몇 존재하며, 이론적 연구는 아직까지 거의 이뤄지지 않았다. 《東醫壽世保元》에서는 四象人의 피부질환에 대하여 〈少陰人 泛論〉에서 漏瘡, 內癰, 背癰 등, 〈少陽人 胃受熱裏熱病論〉에서 背癰, 腦疽, 陽毒發斑, 流注丹毒 등, 그리고 〈太陰人 肝受熱裏熱病論〉에서 手指焦黑癩瘡病 등에 대한 언급이 있다. 하지만 太陽人에서는 피부질환에 대한 직접적 언급은 찾아볼 수 없다. 太陽人은 《東醫壽世保元》에서 面色宜白 不宜黑 肌肉宜瘦 不宜肥라 하였으며 생리적 피부의 색과 비만 정도에 관한 언급을 찾아볼 수 있다. 또한 四象人의 생리에서 後四海의 濁滓가 鍛鍊하여 皮筋肉骨을 생성하게 되는데 이때 太陽人의 肺黨에 해당하는 것이 皮毛인 점으로 미뤄보아 太陽人의 피부와 태양인 병증과의 연관성을 고려할 수 있다<sup>39,40</sup>.

본 증례는 과각화성 구진과 홍반성 반을 특징으로 섬모양의 병변을 전신적으로 보이는 전형적인 성인형 PRP 환자이다. 환자는 PRP 진단 후 초기에 retinoids 치료를 시행하고 증상이 다소 호전된 후 면역억제제 치료로 전환하였으나 증상의 호전을 보이지 않고, 오히려 심해지는 양상을 보여 내원하였다. 입원 당시 시행한 DLQI와 VAS 점수는 각각 18점, 6점이었고 피부는 두부를 제외한 전신에서 홍피증과 인설의 형태와 수족부 과각화증 양상을 보였다. 전신의 소양감을 동반하였고, 특히 경부(頸部)에서 두드러지는 소양감과 함께 통증을

호소하였다. 또한 상하지부의 박동감과 함께 동반되는 부은 듯한 통증도 함께 호소했다. 이에 환자의 體形氣象, 性質材幹, 容貌詞氣, 素證을 고려하여 사상체질 전문의의 판단 하에 太陽人 內觸小腸病으로 진단 후 獼猴藤植腸湯을 처방하였다. 이후 치료 마지막 3주차에 시행한 DLQI는 18점에서 17점으로 변화를 보였고, VAS는 6점에서 4점으로 감소하였다. 또한 입원 당시에 비해 전신의 소양감 및 인설은 30% 가량 호전되었고, 특히 증상이 심하던 경부(頸部)의 소양감과 통증은 50% 가량 감소하였다. 상하지부의 박동감과 통증은 소실되었으나 전신의 홍피증 양상은 여전하였다.

內觸小腸病은 小腸의 裏氣가 손상되어 발생한 병으로 小腸之氣의 吸聚하는 기능이 약하고 上焦胃脘에서 呼散하는 기운이 太過하여 대변이 자각적으로 양이 줄면서, 後重感을 느끼며, 대변이 滑하지 않고 體大面多 하지 않은 상태인 大便澁 증상이 나타난다. 內觸小腸病에서 나타나는 일반적인 증상은 腹痛, 腸鳴, 噎膈, 反胃 등으로 소화기 증상이 주로 두드러지며 獼猴藤植腸湯을 사용하여 치료한다<sup>41</sup>. 또한 《東醫壽世保元》에서 皮毛를 肺之黨으로 분류하는 관점에 착안하여 2019년 송 등<sup>42</sup>에 의해 加味獼猴藤植腸湯을 이용하여 동물대상으로 피부질환에 대한 효과를 관찰하는 연구를 진행하였다. 그 결과 獼猴藤植腸湯은 TNF- $\alpha$ 의 농도는 감소시켰고, nuclear factor- $\kappa$ B(NF- $\kappa$ B)의 발현은 억제하는 경향을 보여 피부질환에 효과적일 수 있음을 보였다. 또한 獼猴藤植腸湯의 구성약재인 獼猴桃<sup>43</sup>, 五加皮<sup>44</sup>, 松節<sup>45</sup>에서 TNF- $\alpha$ 와 IL-6 억제를 통해 항염증 효과를 규명하였으며, 木瓜<sup>46,47</sup>는 항염증 효과와 함께 피부 소양감 개선효과를 보였으며, 개별의 약재들은 상대적으로 적은 부작용을 보였다. PRP는 앞선 연구들에서 NF- $\kappa$ B의 발현 증가와 IL-6 과활성 등이 영향을 끼칠 수 있다 하였고, 전신적 치료를 위하여 anti-TNF- $\alpha$ 가 활용되고 있기 때문에 PRP의 치료제로서 獼猴藤植腸湯의 가능성을 제시했다고 볼 수 있다<sup>33,48,49</sup>.

PRP는 질환의 양상이 만성적이며, 대부분 부작용을 동반하며, 난치성의 경우에는 반응하지 않는 양상을 보인다<sup>33</sup>. 그러므로 환자는 높은 정도의 스트레스 노출되어 있으며, 삶의 질이 떨어져 있는 경우가 많다<sup>50</sup>. 본 증례에서는 비록 치료 및 증상 관찰기간이 3주에 불과하여 PRP의 일반적 예후에 비해 관찰기간이 짧았으며, 객관적 증상의 변화 양상도 뚜렷하지 않았다. 그러나 기존 면역억제제 치료에 반응을 보이지 않던 환자로 3주간의 한방치료와 면역억제제를 병용한 후 DLQI, VAS와 주관적 증상에서 호전을 보였으며, 부작용은 동반하지 않았다. 그렇기 때문에 새로운 치료로서 한방치료의 가능성을 제시했다고 볼 수 있다. 앞으로 장기적 경과관찰과 더 많은 연구가 필요할 것으로 사료된다.

## 참고문헌

1. Korean Dermatological Society Textbook Compilation Committee. Text of Dermatology, 6th editon. Seoul: Sungbo Medical booke store; 2014, p. 316-8.
2. Griffiths WA. Pityriasis rubra pilaris. *Clin Exp Dermatol* 1980;5(1):105-12.
3. Klein A, Landthaler M, Karrer S. Pityriasis rubra pilaris: a review of diagnosis and treatment. *Am J Clin Dermatol* 2010;11(3):157-70.
4. Christian K, Robert S, Daniel C, Rotraut M. Systemic therapies of Pityriasis rubra pilaris: a systematic review. Treatment of Pityriasis rubra pilaris type I: a systematic review Pityriasis rubra pilaris--a retrospective single center analysis over eight years. *J Dtsch Dermatol Ges* 2019; 17(3):243-59.
5. Jeong JT, Kye YC, Kim SN. A Clinical and Histopathologic Study of Pityriasis rubra pilaris. *Ann Dermatol* 2002;40(4):363-74.



6. Sim SY. A Case of Honyoja : Pityriasis rubra pilaris with good response to Korean Medicine. *J Korean Med Ophthalmol Otolaryngol Dermatol* 2015;28(4):215-20.
8. Tarral C Observation CXVIII In: Rayer P, ed. *Traite theorique et pratique des maladies de la peau*. Vol 2. Paris: Bailliere; 1835, p. 158-9.
9. Devergie A. *Traite pratique des maladies de la peau*. Paris: Masson; 1857, p. 454-64.
10. Besnier E. Observation pour servir a historic clinique du. Pityriasis rubra pilaris. *Am Dermatol Syphil* 1889;10:253-87.
11. Griffiths WA. Pityriasis rubra pilaris: the problem of its classification. *J Am Acad Dermatol* 1992; 26(1):140-2.
12. Tarral C. General psoriasis-desquamation from the parts covered by hair. In: Rayer P, editor. *A theoretical and practical treatise on the diseases of the skin*. 2nd ed. London: Baillere 1835, p. 648-9.
13. Griffiths WA, Judge MR, Leigh IM. Disorders of keratinization-Pityriasis rubra pilaris. In: Champion RH, Burton JL, Burns DA, et al, editors. *Text Book of dermatology*. 6th ed. London: lackwell Science; 1988, p. 1539-45.
14. Gold Smith LA, Baden HP. Pityriasis rubra pilaris. In: Freeberg IM, Eisen AZ, Wolff K, et al, editors. *Dermatology in general medicine*. Vol 1 6th ed. London: Mc-Graw Hill Publication; 2003, p. 442-4.
15. Mortimer PS, Dawber RP. Dermatologic disease of the nail unit other than psoriasis and lichen planus. *Dermatol Clin* 1985;3(3):401-7.
16. Lambert DG, Dalac S. Nail changes in type 5 Pityriasis rubra pilaris. *J Am Acad Dermatol* 1989;21(4Pt1):811-2.
17. Sehgal VN, Srivastav G. (Juvenile) Pityriasis rubra pilaris. *Int J Dermatol* 2006;45(4):438-46.
18. Bragg J, Witkiewicz A, Orlow SJ, Schaffer JV. Pityriasis rubra pilaris, type IV. *Dermatol Online J* 2005;11(4):14.
19. Caldarola G, Zampetti A, De Simone C, Massi G, Amerio P, Feliciani C. Circumscribed Pityriasis rubra pilaris type IV. *Clin Exp Dermatol* 2007; 32(4):471-2.
20. Misery I, Faure M, Claidy A. Pityriasis rubra pilaris and human immunodeficiency virus infection-type 6 Pityriasis rubra pilaris? *Br J Dermatol* 1996;135(6):1008-9.
21. Fung PM. Pityriasis rubra pilaris: an Update Review. *Hong Kong J Dermatol* 2001;9(1):10-6.
22. Soeprono FF. Histologic criteria for the diagnosis of Pityriasis rubra pilaris. *Am J Dermatopathol* 1986;8(4):277-83.
23. Klein A, Landthaler M, Karrer S. Pityriasis rubra pilaris: a review of diagnosis and treatment. *Am J Clin Dermatol* 2010;11(3):157-70.
24. Eastham AB, Femia AN, Qureshi A, Vleugels RA. Treatment options for Pityriasis rubra pilaris including biologic agents: a retrospective analysis from an academic medical center. *JAMA Dermatol* 2014;150(1):92-4.
25. Gemmeke A, Schönlebe J, Koch A, Wollina U. Pityriasis rubra pilaris - a retrospective single center analysis over eight years. *J Dtsch Dermatol Ges* 2010;8(6):439-44.
26. Goldsmith LA, Weinrich AE, Shupack J. Pityriasis rubra pilaris response to 13-cis-retinoic acid (isotretinoin). *J Am Acad Dermatol* 1982; 6(4pt2suppl):710-5.
27. Dicken CH. Treatment of classic Pityriasis rubra pilaris. *J Am Acad Dermatol* 994;31(6):997-9.
28. Molin S, Ruzicka T. Treatment of refractory Pityriasis rubra pilaris with oral alitretinoin:

- case report. *Br J Dermatol* 2010;163(1):221-3.
29. Schmitt L, Inhoff O, Dippel E. Oral alitretinoin for the treatment of recalcitrant Pityriasis rubra pilaris. *Case Rep Dermatol* 2011;3(1):85-8.
30. Amann PM, Susic M, Glüder F, Berger H, Krapf W, Löffler H. Alitretinoin (9-cis retinoic acid) is effective against Pityriasis rubra pilaris: a retrospective clinical study. *Acta Derm Venereol* 2015;95(3):329-31.
31. Pampín A, Gómez-de la Fuente E, Caro Gutiérrez MD, López-Estebanz JL. Successful treatment of atypical adult Pityriasis rubra pilaris with oral alitretinoin. *J Am Acad Dermatol* 2013;69(2):105-6.
32. Kromer C, Sabat R, Celis D, Mössner R. Systemic therapies of Pityriasis rubra pilaris: a systematic review. *J Dtsch Dermatol Ges* 2019;17(3):243-59.
33. Moretta G, De Luca EV, Di SA. Management of refractory Pityriasis rubra pilaris: challenges and solutions. *Clin Cosmet Investig Dermatol* 2017;9(10):451-7.
34. Hsu DC, Katelaris CH. Long-term management of patients taking immunosuppressive drugs. *Aust Prescr* 2009;32(3):68-71.
35. Muhammad Y, Amandeep G, Pankaj B, Sidharth S. "Corticosteroid Adverse Effects" July 4, 2020. <https://www.ncbi.nlm.nih.gov/books/NBK531462/>.
36. Wang CX. Experience of TCM differentiation and treatment of pityriasis pilaris. *Journal of Sichuan Traditional Chinese Medicine* 2009;27(5):35.
37. Yang Z, Cai NN. Current status of TCM treatment of Pityriasis rubra pilaris. *JBUTCM* 2006;13(6):45-6.
38. Ma JM, Zhang YF. Pityriasis rubra pilaris. *Shandong Journal of Traditional Chinese Medicine* 1993;13(5):49.
39. Department of Sasang constitutional medicine, Collage of national Korean medicine. Sasang constitutional medicine(Revised supplement). Seoul: Jipmoondang; 2016, p. 670, 692 710-11, 723.
40. Son JM, Choi IH. A Literature Study about the Correlation between Genetic Studies on Atopic Dermatitis, Sasang Constitution, and Sasang Constitutional Study on Atopic Dermatitis. *J Korean Med Ophthalmol Otolaryngol Dermatol* 2005;18(2):1-9.
41. Park HS, Joo JC, Lee EJ. Clinical Practice Guideline for Taeyangin Disease of Sasang Constitutional Medicine. *J Sasang Constitut Med* 2015;27(1):71-81.
42. Song DU, Min GY, Hong SY, Lim SE, Huh J, Sohn YJ, et al. Effects of KMS on the DNCB induced animal Model of Atopic Dermatitis. *J Korean Med* 2019;40(1):63-77.
43. Kim YJ, Song CH. Anti-Inflammatory Effect of Bower Actinidia in LPS-Stimulated RAW264.7 Cells. *Korean Journal of Acupuncture* 2013;30(4):243-51.
44. Kim YH, Park YS. Effect of Acanthopanax cortex Water Extract on Antioxidative Activity, Lipid Profile and Epidermal Thickness in DNCB-induced Allergic Contact Dermatitis Animal Model. *Korean J Food Sci Technol* 2006;38(5):668-73.
45. An SM, Kim HG, Choi EJ, Hwang HH, Lee ES, Baek JH, et al. Screening for Anti-inflammatory Activities in Extracts from Korean Herb Medicines. *J Soc Cosmet Scientists Korea* 2014;40(1):95-108.
46. Ryu HW, Kim YS, Lim EM. The Antiinflammatory Effects of Chaenomelis Fructus Herba Water Extract on Mouse RAW 264.7 Cell. *J Korean Obstet Gynecol* 2012;25(3):1-15.

47. Kim HS, Jeon IH, Mok JY, Kang HJ, Jang SI. Antipruritic Effects of Ethanol Extracts from *Perillae Japonicae* Semen leaves and *Chaenomelis Fructus*. *J Physiol & Pathol Korean Med* 2012; 26(3):314-9.
48. Fuchs-Telem D, Sarig O, van Steensel MA, Isakov O, Israeli S, Noursbeck J, et al. Familial Pityriasis rubra pilaris Is Caused by Mutations in CARD14. *Am J Hum Genet* 2012;91(1):163-70.
49. Koch L, Schöffl C, Aberer W, Massone C. Methotrexate treatment for Pityriasis rubra pilaris: a case series and literature review. *Acta Derm Venereol* 2018;98(5):501-5.
50. Pärna E, Aluoja A, Kingo K. Quality of life and emotional state in chronic skin disease. *Acta Derm Venereol* 2015;95(3):312-6.

**【부록 1】 DERMATOLOGY LIFE QUALITY INDEX (DLQI)**

**DERMATOLOGY LIFE QUALITY INDEX (DLQI)**

Name :

Date :

Score :

**The aim of this questionnaire is to measure how much your skin problem has affected your life OVER THE LAST WEEK. Please tick (✓) one box for each question.**

1. Over the last week, how <b>itchy, sore, painful</b> or <b>stinging</b> has your skin been?	<input type="checkbox"/> Very much <input type="checkbox"/> A little	<input type="checkbox"/> A lot <input type="checkbox"/> Not at all
2. Over the last week, how embarrassed or self conscious have you been because of your skin?	<input type="checkbox"/> Very much <input type="checkbox"/> A little	<input type="checkbox"/> A lot <input type="checkbox"/> Not at all
3. Over the last week, how much has your skin interfered with you going shopping or looking after your home or garden?	<input type="checkbox"/> Very much <input type="checkbox"/> A little	<input type="checkbox"/> A lot <input type="checkbox"/> Not at all
4. How much has your skin influenced the clothes you wear?	<input type="checkbox"/> Very much <input type="checkbox"/> A little	<input type="checkbox"/> A lot <input type="checkbox"/> Not at all
5. How much has your skin affected any social or leisure activities?	<input type="checkbox"/> Very much <input type="checkbox"/> A little	<input type="checkbox"/> A lot <input type="checkbox"/> Not at all
6. Over the last week, how much has your skin made it difficult for you to do any sport?	<input type="checkbox"/> Very much <input type="checkbox"/> A little	<input type="checkbox"/> A lot <input type="checkbox"/> Not at all
7. Over the last week, how much has your skin prevented form working or studying? If "No", Over the last week, how much has your skin been a problem at work or studying?	<input type="checkbox"/> Yes <input type="checkbox"/> No	<input type="checkbox"/> A lot <input type="checkbox"/> Not at all <input type="checkbox"/> A little
8. Over the last week, how much has your skin created problems with your partner or any of your close friends or relatives?	<input type="checkbox"/> Very much <input type="checkbox"/> A little	<input type="checkbox"/> A lot <input type="checkbox"/> Not at all
9. Over the last week, how much has your skin caused any sexual difficulties?	<input type="checkbox"/> Very much <input type="checkbox"/> A little	<input type="checkbox"/> A lot <input type="checkbox"/> Not at all
10. Over the last week, how much of a problem has the treatment for your skin been, for example by making your home messy, or by taking up time?	<input type="checkbox"/> Very much <input type="checkbox"/> A little	<input type="checkbox"/> A lot <input type="checkbox"/> Not at all

**Please check you have answered EVERY question. Thank you.**

## DERMATOLOGY LIFE QUALITY INDEX (DLQI) - INSTRUCTIONS FOR USE

The Dermatology Life Quality Index questionnaire is designed for use in adults, i.e. patients over the age of 16. It is self explanatory and can be simply handed to the patient who is asked to fill it in without the need for detailed explanation. It is usually completed in one or two minutes.

### Scoring

The scoring of each question is as follows :

Very much	scored 3
A lot	scored 2
A little	scored 1
Not at all	scored 0
Not relevant	scored 0
Question 7, 'prevented work or studying'	scored 3

The DLQI is calculated by summing the score of each question resulting in a maximum of 30 and a minimum of 0. The higher the score, the more quality of life is impaired.

### HOW TO INTERPRET MEANING OF DLQI SCORES

0-1	no effect at all patient's life
2-5	small effect on patient's life
6-10	moderate effect on patient's life
11-20	very large effect on patient's life
21-30	extremely large effect on patient's life