

Case Report

대황치자고 첩부법과 한약 치료를 병용한 다발성 늑골 골절 환자 증례보고 1례

하유빈, 신길조*

동국대학교 분당한방병원 한방내과

A Case Report on Multiple Rib Fracture Improved with *Daewhangchija-paste* Adhesive treatment and Herb-medicine treatment.

Yu-bin Ha, Gil-cho Shin

Dept. of Internal Korean Medicine, Dong-Guk University Bun-dang Oriental Medicine Hospital

Objectives: The purpose of this study is to report the improvement of multiple rib fracture after korean medical treatment; adhesive treatment and herb-medicine treatment.

Methods: A patient with multiple rib fracture was treated with *Daewhangchija-paste*(大黃梔子膏) adhesive and herb-medicine treatment. Verbal numeric rating scale, medical examination by interview and rib series x-ray were used to assess progress of treatment. And we took pictures of left flank after attaching *Daewhangchija-paste* to observe the changes of the skin colors.

Results: Rib series x-ray taken after 2 months of treatment revealed hard callus which added stability against external force on rib cage. After taking off *Daewhangchija-paste*, left plank skin turned into blue, green and yellow. And the pain level(VNRS) of left plank decreased from 10 to 0.5 for 4 months.

Conclusions: Pain reduction on trauma site and improvement of general health condition were observed during combination treatment of *Daewhangchija-paste* adhesive and herb-medicine.

Key Words : *Daewhangchija-paste, Adhesive treatment, Multiple Rib Fracture, Korean medicine, Herb-medicine*

서론

골절은 ‘뼈나 관절면의 연속성이 완전 혹은 불안 전하게 소실된 상태’를 뜻하며, 대부분 피부, 피하조직, 근막, 근골막, 혈관 및 신경 등의 손상을 동반한다. 골절의 원인으로는 직간접 외상, 피로골절, 병적 골절로 분류할 수 있다¹⁾.

늑골 골절은 전체 골절의 10%를 차지하며, 다발성 늑골골절은 흉부 둔상 환자에게 흔하게 발생한다²⁾. 늑골은 해부학적으로 폐, 간, 심장 등 주요 장기와 인접한 위치에 있고 호흡 운동에 관여하므로, 척추 및 사지의 골절의 치료와 관리에 차이점이 있다. 척추와 사지 골절의 치료는 정복과 고정이 주요한 반면, 늑골 골절은 조기운동, 적절한 통증 치료, 세심

• Received : 29 May 2020 • Revised : 29 July 2020 • Accepted : 31 July 2020

• Correspondence to : 신길조

경기도 성남시 분당구 불정로 268, 동국대한방병원 한방내과

Tel : +82-31-710-3710, Fax : +82-31-710-3780, E-mail: shingcho@naver.com

한 호흡기계 보조가 치료의 요점³⁾이다. 특히 호흡시 발생하는 통증으로 호흡이 어렵고 객담 배출이 제한되어 이차적인 합병증이 발생할 수 있으며, 일상 활동 제한으로 환자 삶의 질이 저하된다. 따라서 통증 관리가 치료의 주요 목적이다⁴⁾.

한의학에서 골절은 《外臺祕要》에서 처음 언급된 이후, 여러 의가들이 活血祛瘀, 接骨續筋, 補氣養血, 健壯筋骨하는 약물 사용과 골절 부위의 整復과 固定시키는 등 다양한 치료법을 제시하였다. 현재 늑골 골절의 한의 치료에 대한 연구는 5편⁴⁻⁸⁾이 보고되었으며, 치료방법은 한약 투여, 침·전침·약침, 부항, 간섭파(ICT) 치료 위주였다.

현재 外敷法 사용에 대한 연구는 매우 적으나, 직접 혈위나 환부에 약물을 부착하므로 효과가 빠르고 위장장애가 없어, 염좌를 비롯한 여러 질병의 치료에 활용되어 왔다¹⁰⁾. 또한 『東醫寶鑑』 貼疔膏와 같이 外敷法을 통해 치료 뿐 아니라, 피부색 변화를 관찰하여 치료 효과를 확인하는 도구로서 사용되었다.

이에 저자는 환부에 직접 약물 부착하는 外敷法을 다발성 늑골 골절 환자에게 적용하고 통증 완화 및 골절 부위의 회복 경과를 관찰하고, 그 증례를 보고하고자 한다.

대상 및 방법

1. 연구 대상

2019년 11월 24일 발생한 외상성 혈기흉(Traumatic Hemopneumothorax)으로 흉관 삽관술을 후 6-11번째 늑골 골절로 마약성 진통제 복용 외 가료하다가, 2020.01.09부터 본원 내과 외래 진료를 받은 52세 여자 환자 1례를 대상으로 하였다.

2. 치료방법

1) 대황치자고(膏)

대황치자산(散)은 대황과 치자분말을 동량으로 배합한 분말로 밀가루 동량과 소량의 물과 섞어 고(膏)

의 형태로 환부에 부착하는 민간 경험방이다.

본 증례에서는 환자에게 대황치자산(散)과 밀가루 각 20g, 물을 소량 배합하여 고(膏) 1회분을 만들게 하였다. 그리고 去瘀血의 치료목적으로 한달간 매일 자기 전 좌측 겨드랑이 아래 통증이 심한 부위에 이를 부착하여 고정시킨 후 8시간 후 떼어내고, 본원에 내원하도록 하였다. 첩부 치료는 2월 15일까지 시행 후 중단하였으며, 4월 2일에 피부색 변화 관찰을 위해 1회 더 시행하였다.

Table 1. Composition of *Daewhangchija*-powder

Herbal Name	Scientific Name	Amount(g)
大黃	Rhei Rhizoma	10
梔子	Gardeniae Fructus	10

2) 한약

본 환자는 소화 장애로 본원에서 치료받던 환자로, 만성적인 소화불량을 호소하였다. 좌상 이후 심한 통증으로 식욕이 저하되었고, 타진서방정 10/5mg (naloxone hydrochloride dihydrate 5.45mg, Oxycodone hydrochloride 10mg. 한국먼디파마. 마약성 진통제) 복용 후 심한 소화장애로 식사량이 줄어 체중이 5kg 감소되었고, 오심과 어지러움을 호소하였다. 이로 인해 체력이 쇠하고 늘 피로하였다. 내원 당시 마약성 진통제는 복용을 중단한 상태였다.

瘀血로 변증할 수 있는 환부 통증의 치료 외, 회복 기간 동안 환자는 위의 증상으로 정상적인 일상 활동과 식사를 하기 어려운 상태였다. 이에 통증 치료와 별개로, 환자의 전반적인 건강 상태의 회복을 통해 치료 기간 동안 환자 삶의 질을 올리고 상처 회복 속도를 증진시키고자 한약을 투여하였다. 한약은 補脾胃, 消導, 補氣血의 목적으로 Table 2과 같이 한약을 구성하였고, 10貼 30包로 하루 2회(아침, 저녁 식후 30분 후) 15일간 복용하였다.

3) 양약

양방병원에서 타진서방정 10/5mg(naloxone hydrochloride dihydrate 5.45mg, Oxycodone hydrochloride 10mg, 한국먼디파마. 마약성 진통제)을 처방받았다. 4주간 하루 2회 복용하였으나, 오심을 비롯한 위장 장애와 심한 어지러움이 발생하여 자가로 복용 중단 후 복용하지 않았다.

매 외래 내원 시마다 수행 가능한 동작, 가장 수행하기 어려운 동작 등에 대하여 문진하여 전자 의무 기록(EMR)에 기록하였다. 또한 대황치자고(膏) 적용 후 익일 외래로 내원하도록 하여 대황치자고(膏) 적용 부위의 피부 색상변화를 관찰하고, 환부를 일반 사진(Canon EOS 700D)촬영을 하였다.

3. 평가 방법

1) VNRS (Verbal numeric rating scale)

환자의 시력 및 운동기능 등이 필요하지 않고 대답하기 쉬우며, 사용자의 직관적인 평가가 가능하여 통증 수준 평가 시 일반적으로 사용되는 척도이다. 환자 내원 시 담당 의사가 “마지막 내원일부터 현재까지 있었던 통증 중에 가장 강한 통증수준은 몇 점에 해당합니까?” 혹은 “마지막 내원일부터 현재까지 평균적인 통증 수준은 몇 점에 해당합니까?”라 질문하고, 0점(전혀 아프지 않음)부터 10점(극심하여 참기 어려운 아픔) 중 기록하였다.

3) 영상 촬영

타 병원에서 수상 당시(2019.11.24.) 단순 방사선 촬영(rib series) 및 흉부 컴퓨터 단층 촬영(CT)을 시행하였다. 이후 동일한 병원에서 2회, 본원에서 1회 단순 방사선촬영(rib series)을 시행하였다. 단순 방사선 촬영(rib series)을 바탕으로 늑골 골절 부위를 시간 경과 순으로 확인하고 회복 경과를 관찰하였다.

2) 병력청취(Medical record)

4. 환자 동의서 작성

본 연구는 환자에게 연구 취지와 개인 정보 및 진료 정보 수집 활용에 관해 충분히 설명하고 서면 동의서에 서명을 받은 후 진행하였다.

Table 2. Composition of Herb medicine

Herbal Name	Scientific Name	Amount(g)
黃耆	<i>Astragali Radix</i>	15
白朮	<i>Atractylodis Rhizoma alba</i>	
烏賊骨	<i>Sepiella japonica Sasaki</i>	8
赤芍藥	<i>Paeonia obovata Max</i>	
香附子	<i>Cyperi Rhizma</i>	
當歸身	<i>Body of Angelica sinensis</i>	
白茯苓	<i>Poria cocos</i>	
川芎	<i>Ligusticum wallichii Franchet</i>	6
厚朴	<i>Magnoliae Cortex</i>	
蘿藦子	<i>Raphani Semen</i>	
藿香	<i>Agastachis Herba</i>	
酸棗仁	<i>Zizyphi Spinosi Semen</i>	
生薑	<i>Zingiber officinale Rosc</i>	4
蘇葉	<i>Perilla frutescens Britton var. acuta Kudo</i>	
龍眼肉	<i>Euphoria longan Lour</i>	
枳實	<i>Poncirus trifoliata Rafin</i>	

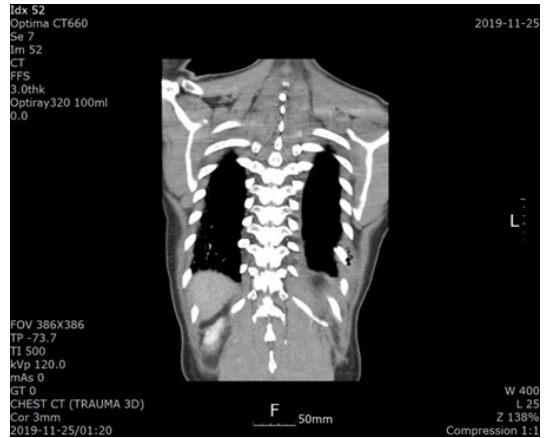
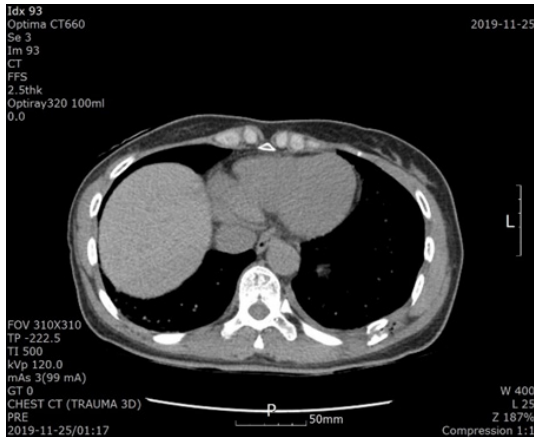


Fig. 1. Chest Computed Tomography(CT). Chest CT shows broken 9th rib and hemopneumothorax in the left posterior chest wall.

증례 및 임상경과

1. 환자 정보

우○○(女/52)

2. 주소증

좌측 옆구리 통증

3. 발병일

2019년 11월 24일

4. 과거력

소화장애 외 골절과 관련된 전신 질환 별무함.

5. 현병력

2019년 11월 24일 집 안에서 넘어지면서 좌측 협부를 가구 모서리에 부딪힌 후 심한 좌측 옆구리 통증 발생. 양방 병원에서 영상 검사 상 Rib Fx. (6-11th)와 외상성 혈기흉(Traumatic Hemopneumothorax) 진단받고 흉관 삽관술 후 마약성 진통제를 복용하며 가료하였으나, 위장장애의 재발과 심한 어지러움으

로 복용중단 후 2020년 01월 09일 본원 한방내과로 내원함.

6. 영상 의학적 소견

타병원에서 흉부 컴퓨터 단층촬영(Fig. 1)과 단순 방사선 영상 촬영(Fig. 2) 결과는 다음과 같다.

7. 날짜별 치료 경과

1) 2020.01.09 외래 내원 및 타병원 영상촬영

VNRS 10 수준의 심한 좌측 협부 통증을 호소하며, 숨을 들이쉬거나 체간 움직임이 발생할 때 통증이 더욱 심해져 일상생활에 어려움을 겪는다고 하였다. 또한 마약성 진통제 복용 후 발생한 위장장애와 어지러움을 호소하였으며, 식사량 저하로 인해 체중이 약 5kg 감소하여 쇠약한 상태였다. 좌측 협부에 개방된 상처, 감염 등은 관찰되지 않았다.

2) 2020.01.11 외래 내원

1월 10일 대황치자고(膏) 1회분을 부착 후 익일 외래로 내원하였다. 통증 수준은 VNRS 10수준으로 변화가 없었다.

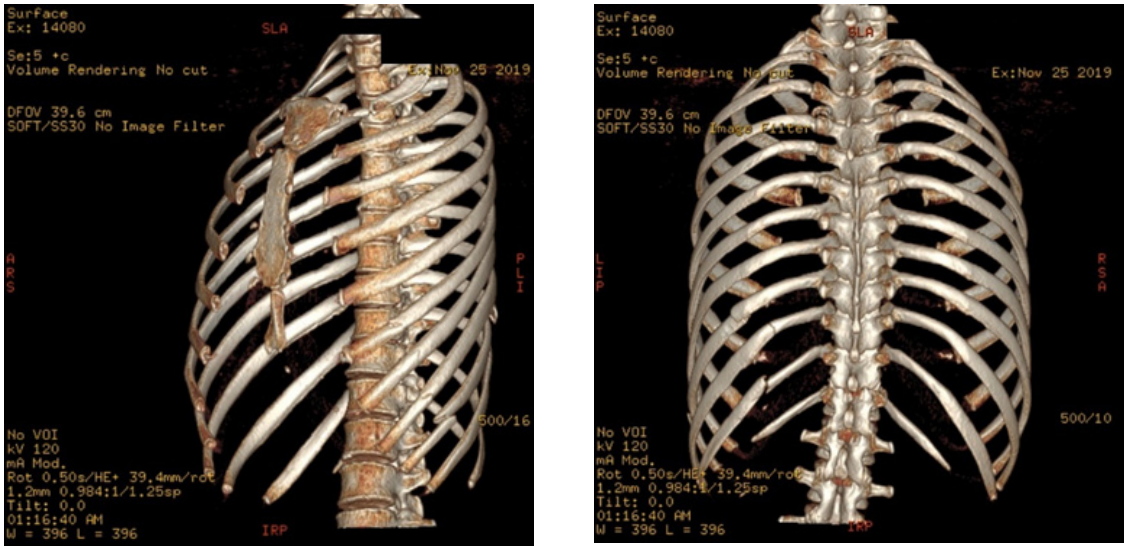
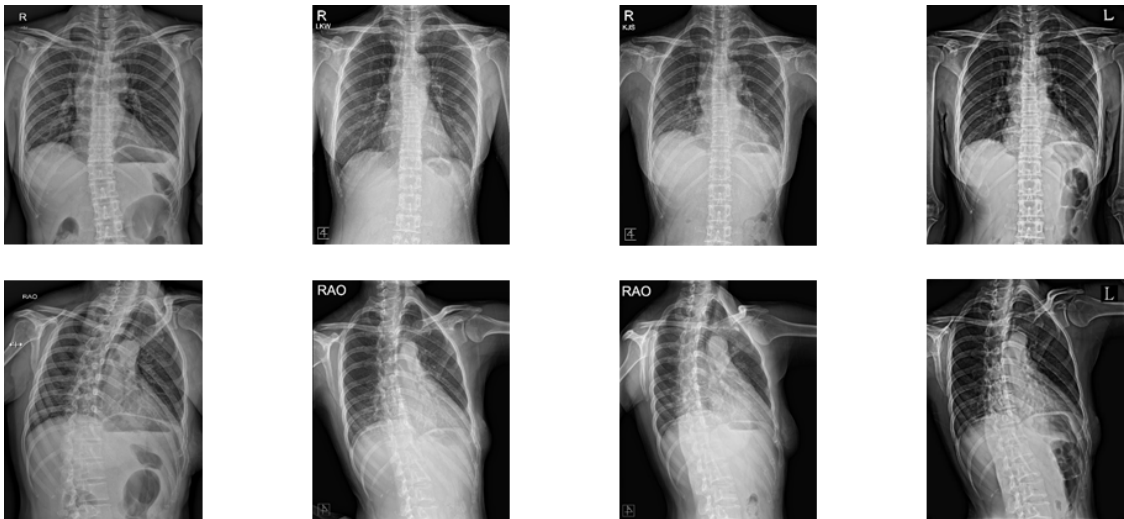


Fig. 2. 3D Rendering of Chest Computed Tomography(CT). 3D Chest CT shows broken ribs ;anterior of 6-9th ribs and posterior of 9-11th ribs.



<Fig. 3> 2019.11.24.

<Fig. 4> 2020.01.09.

<Fig. 5> 2020.03.12.

<Fig. 6> 2020.05

Fig. 3-6. Progress of Chest Radiograph showing definite fracture. Chest radiograph shows definite fracture. Over time, fracture margins are gradually connected and become more and more rounded by hard callus.

좌측 협부 넓은 범위에서 가장자리에 밝은 녹황색, 중앙 부위는 옅은 청색의 피부색 변화를 관찰할 수 있다.

3) 2020.01.18 외래 내원
통증 수준은 VNRS 8수준으로 이전 내원 시 대비 2수준 감소하였다. 하지만 일상생활 동작-가벼운 물

건들기, 침상에서 일어나기, 안전벨트 매기 등-을 수행하기 어렵다고 하였다.

대황 치자고 부착 후 황녹색~청색이 관찰된다. 이전 대비 청색이 짙어지고 중앙에서 가장자리로 범위가 확대되었다.

4) 2020.02.01

통증 수준은 VNRS 8수준으로 이전 내원 시 대비 유지되었다. 일상생활을 제한하는 심한 통증이 사라져서 체간 움직임이 수월해지고 숨쉬기 편해졌다고 하였다. 하지만 여전히 좌/우 측와위 유지하기 어려우며 장시간 서 있으면 수상 부위와 허리 통증이 심해진다고 하였다. 또한 탕약 복용 종료 후 만성적인 소화불량 증상이 호전되어 식사량이 늘었고, 체중이 2주간 2kg 증량하였다. 또한 오심과 어지러운 증상이 없어지고, 일상 활동 후 피로를 느끼지 못할 정도로 체력이 회복되었다.

이전보다 부착부위가 좁아지고 하향되었다. 짙었던 청색이 옅어지고, 밝은 황색이 보다 짙게 관찰되었다.

5) 2020.02.15

통증 수준은 VNRS 3.5 수준으로 이전 내원 시 대비 대폭 감소하였다. 일상적인 동작을 제한하는 통증은 심하지 않으나, 좌측와위 유지하기 어려우며 우측와위로 2분 이상 유지하기 어렵다고 하였다. 하지만 장시간 서 있을 시 발생하는 통증은 사라졌다고 하였다.

대황치자고(膏) 부착 2일 후 내원하여 황색이 거의 빠진 모습이 관찰된다. 하지만 늑연골 하단부에 옅은 청색 관찰되었다. 또한 첫 내원 이후 대황치자고(膏) 부착 기간동안 피부 발진 및 홍반 등 외관상 관찰되는 이상 피부 반응과 소양감 및 작열감 등 주관적인 피부 증상은 없었다.

6) 2020.03.20

2월 15일 내원 이후로 瘀血치료의 목적으로 대황치자고(膏) 부착 치료를 하지 않았으며, 통증 수준은 2.5 수준으로 감소하여 일상생활 제한이 없었다고 하였다. 우측와위는 유지 가능하나, 좌측와위로 2분 내외 유지가능 하다고 하였다.

내원 당시 좌측 옆구리 피부는 본래의 피부색으로 돌아왔다. 통증이 감소된 상태의 피부색 변화를 추가 관찰하기 위해 대황치자산(散) 3회분을 처방하였다.

7) 2020.04.02.

대황치자고(膏) 추가 2회 부착 후 부착 부위에 가벼운 소양감이 있었다고 하였다. 피부 발진이나 홍반은 관찰되지 않았으며, 2일 후 소양감이 사라져 대황치자고(膏) 1회 추가 부착 후 내원하였다.

통증 수준은 평소 VNRS 2 수준이었으나, 정월 가꾸기 노동 후 VNRS 2.5 수준까지 상승하였다고 한다. 여전히 좌측와위 유지 어려우며, 앉아 있다가 눕는 동작이 가장 어렵다고 하였다.

대황치자고(膏)를 3회 추가 부착한 후 피부에서 밝은 황색을 관찰할 수 있었고, 전과 달리 녹황색의 피부색 변화는 관찰할 수 없었다. 또한 색상 변화 외 발진이나 홍반같은 피부 이상은 관찰되지 않았다.

8) 2020.05.15

통증 수준은 평소 VNRS 0-1 수준으로 호전되어 좌측으로 누워있기를 포함한 모든 자세와 동작이 가능하였다. 소화장애나 오심, 어지러운 증상이 재발되지 않았으며, 체중은 2월 1일 이후로 변하지 않았다. 또한 피로감이나 쇠약으로 인한 불편함은 없다고 하였다.

치료별 경과를 요약하여 치료적 중재(Therapeutic Intervention), 연대 표(Timeline), 통증 수준 평가 척도(Verbal numerical rating scale), 치료 결과(Outcomes), 통증에 대한 환자의 예측(Patient perspectives about pain level)의 항목으로 분류하여 CARE guideline에 따라 도식화하면 다음(Fig.7)과

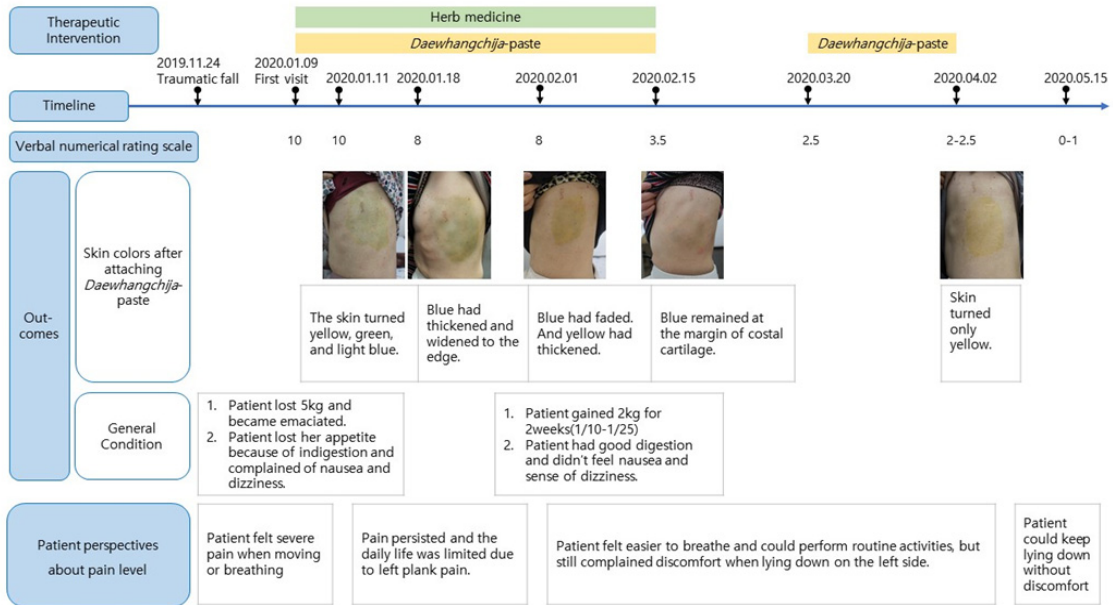


Fig. 7. Timeline analysis of this case.

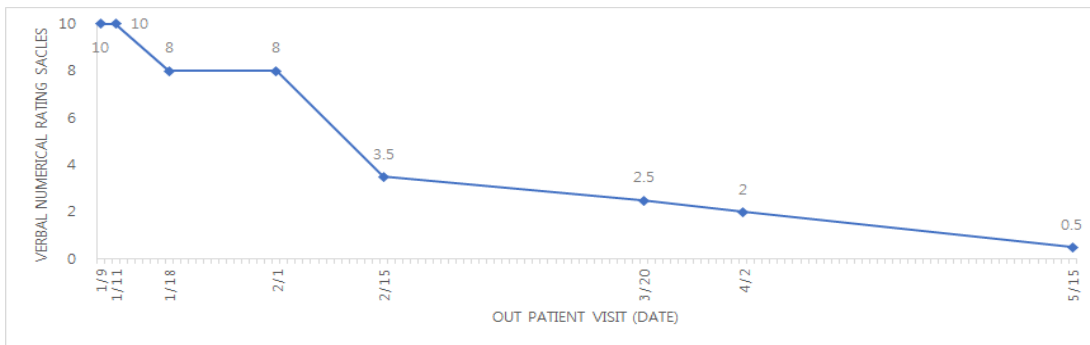


Fig. 8. Changes in Verbal Numerical Rating Scale(VNRS).

같다.

고찰 및 결론

원전에서 골절에 대한 언급은 《外臺祕要》에서 ‘救急療骨折 接令如故...’로 처음 언급되었으며, 《諸病源候論》 ‘所以須先系縛 按摩導引 令基血氣復也’ 과 《千金

要方》 ‘以竹編夾裏 令通縛令急勿令轉動’에서 整復과 固定시키는 治法이 제시되었다. 《聖濟總錄》 ‘接骨各有方劑存言 當按症施治’에서 골절 시기에 따라 초기 活血祛瘀, 중기 接骨續筋, 후기 補氣養血, 健壯筋骨하는 약물을 활용에 대하여 서술하였다⁹⁾.

현재 늑골 골절의 한의 치료에 대한 연구는 증례 4편⁴⁻⁷⁾, 후향적 연구보고 1편⁸⁾에 지나지 않는다. 치

료방법은 한약 투여, 침·전침·약침, 부항, 간섭파 (ICT) 치료 위주였고, 일부 추나, 뜸, 경피적전기신 경자극(TENS), 테이핑 치료가 시행되었다.

外敷法은 외치법의 하나로 직접 환부나 혈위에 약 물을 흡수시키며, 직접 환부에 적용하기 때문에 내복 약보다 효과가 빠르고, 탕약 복용이 어려운 환자에게도 적용 가능하다는 것이 장점이다. 다양한 조화제를 사용한 葛洪의 『肘後備急方』, 外敷方을 집대성한 吳尙先의 『理瀾駢文』 등 한의학에서 각종 질병에 활용되어 왔고, 특히 外敷法은 염좌에 가장 많이 이용되는 치료법으로 알려져 있다¹⁰⁾. 골절에 外敷法을 사용한 연구는 CNKI 검색 베이스에서 ‘袋燻 敷合劑’를 척추 압박 골절의 치료에 사용한 1례¹¹⁾ 외, 보고 편수가 많지 않았다.

外敷法의 재료는 내복약과 마찬가지로 변증에 맞춰 약성에 따라 선택한다. 본 증례 환자는 좌측 옆구리의 고정적인 심한 통증을 호소하며 연부조직 손상을 동반한다는 점에서 ‘瘀血’로 변증하고 ‘活血祛瘀’하고자 大黃과 梔子를 선택하였다. 大黃은 환부에 첩포하여 活血祛瘀, 清熱解毒의 작용을, 梔子は 散瘀消腫의 瀉火除煩, 清熱利濕, 涼血解毒의 작용으로 散瘀消腫, 活血祛瘀한다. 대황치자산(散)은 挫閃 打撲으로 인한 瘀血腫痛에 사용하며, 대황과 치자분말을 동량으로 섞어 밀가루와 배합하여 환부에 부착하는 민간에서 사용하던 경험방이다.

늑골 골절은 흉부 손상의 10%를 차지하는 흔한 질환으로 직접적인 흉부 외상이 대부분의 원인을 차지한다. 5-8th 늑골에 호발하며, 1개의 늑골 골절은 다른 곳으로 분절되어 다발성으로 나타나기도 한다²⁾. 그리고 골절된 늑골 개수가 많을수록 사망률과 합병증 발생률이 높아진다¹²⁾. 하지만 늑골 골절은 흉부 외상의 합병증의 일부로 보는 시각이 많고¹³⁾, 심각한 합병증이 없는 한 골절 여부와 관계되는 치료 방침이 없다¹⁴⁾.

최신 체계적 문헌 고찰 (Systematic Review)¹⁵⁾에 따르면 늑골 골절의 외과적 고정술에 동반되는 합병

증이 적고¹⁶⁾에서 늑골 골절의 외과적 고정술군이 경과 관찰군에 비해 통증관리가 잘 되었다는 보고도 있다. 하지만 늑골 골절 고정술은 여전히 전형적인 치료법으로 받아들여진 것은 아니며, 늑골 골절 환자의 0.2-3%에서만 시행되고 있다¹⁵⁾. 따라서 늑골 골절은 심각한 폐 타박상(pulmonary contusion)이 동반되지 않는 한 외과적 수술 처치 없이¹³⁾대부분 골절부위에 가골이 생겨 체중부하가 가능해질 때까지 기다린다.

늑골 골절과 척추 및 사지 골절 치료와의 차이는 늑골의 해부 생리적인 기능-장기보호, 체간 유지, 호흡 운동 등-때문으로 생각된다. 조기 정복 및 고정이 기본인 일반적인 골절의 치료와 달리, 늑골 골절은 조기운동, 적절한 통증 치료, 호흡기계 보조를 통한 새로운 합병증의 발생 제한이 치료의 요점이다. 이 중 통증 조절은 합병증의 발생을 줄일 수 있다고 알려져 있어 마약성 진통제 복용을 비롯한 경막내차단, 흉막강내마취, 흉부 척추의 차단 등 통증관리가 주 치료목적이 된다³⁾. 하지만 실제 임상에서 환자가 느끼는 고통으로 인해 수반되는 일상생활 제한과 그로 인한 삶의 질 저하, 우울감, 무기력, 식욕 저하 등에 대해서는 대처하지 못하고 있다.

본 증례의 환자는 52세 여환으로 외상 후 좌측 다발성 늑골 골절이 발생하였고, 선형 병원에서 혈기흉으로 흉관삽관술을 받았다. 이후 심한 좌측 옆구리 통증 지속되어 마약성 진통제를 4주간 복용하였다. 그러나 기존 위장장애가 심해져 식사량 감소로 인해 체중이 감소하고, 오심 및 어지럼으로 일상생활이 어려워 마약성 진통제 복용 중단 상태로 본원에 내원하였다. 이에 본 증례의 환자를 ‘瘀血’과 ‘脾氣虛’, ‘氣血虛’로 변증하고 첩부 치료와 탕약 처방을 하였다. 첩부 치료는 본원 대황과 치자 분말을 배합한 대황치자산(散)을 밀가루와 배합하여 膏로 만들어 통증이 느껴지는 좌측 옆구리에 8시간 이상 부착하도록 하였다. 탕약은 외상 후 쇠한 환자의 기력을 보충해주고, 감소한 식사량을 회복시킬 목적으로 투여하였다.

환자의 경과를 8회 내원 동안 VNRS의 변화를 통해 통증 수준을 평가하였으며, 병력청취를 통해 환자 진술에 의한 경과 변화, 대항치자고(膏) 부착 후 피부 변화를 기록하였다. 또한 단순 방사선(Rib series)을 재촬영하여 늑골 골절 부위의 변화를 관찰하였다.

1월 9일 본원 첫 내원 시 통증은 VNRS 10 수준이었다. 1월 10일-2월 1일 대항치자고(膏)첩부 후 피부색 변화를 살펴보면(Fig. 7) 1월 11일과 1월 18일에는 6-10번째 늑간 높이 좌측면에서 황색과 청색과 녹색의 피부색 변화가 관찰되었다. 그 동안 통증 수준 VNRS 10에서 8로 소폭 감소하였고, 2월 1일에 대항치자고(膏) 부착부가 작아지고 8-10번째 늑간 높이로 낮아졌다. 통증 수준은 VNRS 8수준으로 동일하지만 일상생활이 수월해지고, 숨쉬기 편해졌다고 하였다. 대항치자고(膏) 첩부치료를 유지하다가 2월 15일 내원 시에는 대항치자고(膏) 부착 후 2일 이상 지난 후 내원하여 황색은 거의 보이지 않고 10번째 늑골 하연을 따라 청색의 피부색이 관찰된다. 통증 수준은 VNRS 3.5로 대폭 감소하여 좌측와위 유지 및 우측와위 2분 이상 유지하는 것 외에 제한되는 동작과 자세는 없었다. 이후 대항치자고(膏) 첩부 치료를 종료하였고, 3월 20일 내원 당시 통증 수준은 VNRS 2.5로 좌측 와위 장시간 유지 외에 불편함이 없었다고 하였다. 좌측 옆구리의 피부는 본래의 색으로 돌아왔고, 대항치자고(膏)를 3회 추가 시행하여 통증이 감소된 상태의 피부색 변화를 확인하였다.

4월 2일 대항치자고(膏) 추가 부착 후 이전과 달리 청색이나 녹색 없이 밝은 황색을 관찰할 수 있었다. 통증 수준은 평소 VNRS 2 수준이나, 정월 가꾸기 등 활동량 증가 시 VNRS 2.5 수준까지 상승하였다. 이후 첩부 치료는 받지 않은 채로 지냈으며, 5월 15일 내원 시 통증 수준은 VNRS 0-1수준으로 모든 자세유지와 동작이 가능함을 확인하였다. 이후 외래 치료는 종료하였으며, 6월 26일 유선 통화상 옆구리 통증 VNRS 0수준이며 소화장애 및 쇠약 등의 증상 없이 정상적인 일상생활 및 직장생활을 하

고 있다고 하였다.

전체 외래 치료 기간 중 좌측 옆구리에 상처 및 감염에 대한 증거는 외견상 확인되지 않았으며, 피부 발진, 홍반 및 소양감 등의 피부 이상반응은 관찰되지 않았다.

외상 당시 영상기록은 3D Chest CT와 X-ray(rib series)이다. Fig. 1-3에서 6-9번째 늑골 전면과 9-11번째 늑골 후면에서 골절을 관찰할 수 있다. 또한 흉부 CT(Fig. 1)에서 9번째 늑골이 골절되면서 혈기흉을 유발한 것을 확인할 수 있다. 이후 총 3회 X-ray(series) 촬영을 통해 골절 회복 경과를 관찰하였다. 늑골은 골절된 후 2-3주 후부터 가골(Callus)이 형성된다¹⁴⁾. 골절 후 1.5개월이 지난 1월 9일 X-ray(Fig.4)에서 절단 부위가 각진 모습이 관찰되고, 연성 가골(Soft Callus)로서 외력에 대한 안정성이 높지 않아 통증이 지속되었다. 대항치자고(膏) 외치법 약 2개월 후(3월 12일)부터 경성 가골(Hard Callus)가 형성되면서 절단 부위가 보다 둥글어지고 외력에 대한 안정성이 확보되어 통증이 70%정도 감소된 것으로 생각된다. 일반적으로 늑골 골절부의 회복과 통증 지속시간은 별개이며, 통증 지속 기간은 8주에서 24개월로 다양하다고 알려져 있지만¹⁷⁾, 본 증례의 환자는 본원 치료 시작 후 2.3개월 후 통증 수준이 75%이상 감소하여 가벼운 노동이 가능하게 되었다. 이를 통해 한의학에서 통증의 원인인 ‘瘀血’이 제거된 것(活血去瘀)으로 볼 수 있다.

또한 1월 10일부터 15일간 탕약 복용 결과, 위장 장애 없이 식사를 다시 잘할 수 있게 되어 체중이 2주간 2kg 증량하였고, 환자의 주관적인 체력수준이 증가하였다. 골절 부위는 시간 경과에 따라 자연스럽게 유합되지만, 그 기간 동안 환자의 전반적인 건강 상태를 관리하는 것이 외상 치료의 일부로서 의미가 있다고 생각한다.

늑골 골절은 골절의 형태가 다양하여 임상 연구가 어렵고, 늑골이 가지는 해부·생리적 기능으로 인해 척추 및 사지의 골절과 달리 치료방침이 뚜렷하지

않다. 합병증이 동반되지 않는 한, 진통제로 통증을 조절하며 자연 경과를 지켜보는 소극적인 치료법이 행해진다. 하지만 실제 임상에서는 골절에 대한 치료와 함께 환자의 전신 상태를 살피는 적극적인 치료가 필요하다. 이에 본 증례에서는 한의학의 외치법과 탕약을 활용하여 골절 회복의 촉진과 통증 조절을 도모하였으며, 환자의 전신 상태를 함께 살펴 양호한 결과를 얻었다.

『東醫寶鑑』雜病篇(六)¹⁸⁾에 ‘貼痞膏. 水紅花子 二錢, 大黃·朴硝·山梔·石灰 各一錢, 酒醱 一塊雞子大, 共搗成膏, 用布攤開, 貼痞塊上, 再用湯瓶熨, 手帕勒之. 三日後揭起, 肉黑如墨, 是其效也’라 하여 대황과 치자를 포함한 약재를痞塊에 붙여 피부가 검게 물드는 것을 보고 효과 판정을 하였다는 기술이 있다. 이에 근거하여 대황치자고(膏) 부착 후 피부색 변화가 나타나는 위치와 색상 변화의 경과를 관찰하였다. 대황치자고(膏) 첫 부착 후 좌측 옆구리 통증 호소 부위에서 황녹색과 청색의 변색이 관찰되었다. 이후 청색이 짙어졌다가 다시 열어지면서, 상대적으로 황색이 짙어지는 경과를 보였다. 반면 가벼운 노동이 가능한 통증 감소 시기(4월 2일)에는 대황치자고(膏) 부착 후 황색만 관찰할 수 있었다. 본 연구에서 이러한 피부색 변화는 일반적인 멍(bruise)과 달리 육안으로 확인되지 않는 피하출혈로 추정하였다. 또한 통증이 감소한 시기에 밝은 황색만 관찰된 것은 연부조직의 미세 손상 회복과 함께 피하출혈이 흡수된 상태임을 나타내는 것으로 추정하였다.

대황치자고(膏)의 부착으로瘀血腫痛의 치료와 함께, 특별한 검사 없이 피부 색상 변화의 위치 및 색상 변화의 경과 관찰을 통해 조직 손상의 위치와 통증 완화의 경과를 육안으로 확인할 수 있는 진단적 의미를 갖는다고 생각한다. 단, 추후 증례 수집을 통해 통증 수준 완화 및 손상된 조직의 회복에 따른 대황치자고 부착 후 피부색 변화의 의미에 대한 후속 연구가 필요하다.

참고문헌

1. Ha HJ, Gu JH, Choi BS, Oh TY, Oh EM, Oh MS, et al. A Case Report of Korean Rehabilitation Treatment and Analysis of Conservative Treatment of Pelvic Fracture in Korea. *Journal of Korean Medicine Rehabilitation*. 2018;28(2):135-148.
2. Tarnng YW, Liu YY, Huang FD, Lin HL, Wu TC, Chou YP. The surgical stabilization of multiple rib fractures using titanium elastic nail in blunt chest trauma with acute respiratory failure. *Surg Endosc*. 2016;30(1):388-395.
3. Kim HY, Kim MY. Management of Patients with Rib Fractures: Analysis of the Risk Factors Affecting the Outcome. *Korean Journal of Thoracic Cardiovasc Surg*. 2010;43(3):285-291.
4. Lee JW, Roh JA, Choi GC, Kim DJ, Hong JS, Kim GB, et al. 5 Cases of Patients with Multiple Fractures of Ribs after a Traffic Accident who Improved with the Combination of Korean Medical Admission Treatment. *Journal of internal Korean medicine*. 2019;40(3):506-516.
5. Bae HS, Han KS, Park EK, Park SS. A Case study of Rib fractures associated with severe coughing. *Journal of Sasang Constitutional Medicine*. 2001;13(3):140-144.
6. Kim MK, Hwang JP, Kim HS, Hong SY, Heo DS, Yoon IJ, et al. Cases Reports of Fractures in Two Patients Undergoing Osteoporosis. *Journal of Oriental Rehab Medicine*. 2007;17(4):255-267.
7. Lee JS, Kim JN, Hong JS, Ryu CG, Jeong SS, Moon

- SI. One Case Report of Electroacupuncture Treatment at *Hua-Tuo-Jia-Ji-Xue* on Rib Fracture and Thoracic Compression Fracture. *Journal of Korean Spine & Joint Society*. 2012;9(1):33-39.
8. Hond JE, Choi HG, Go HI, Park MC, Jo EH. The Retrospective Review of 105 Inpatients with Rib Fracture in Korean Medicine Hospital. *Journal of the Spine&joint Korean Medicine*. 2018;15(1):25-38.
 9. Bae KJ, Jeong JW, Jung MY, Kim SJ. Reviewing Research on the Treatment and Study of Fracture in Korean Journals Objective - Focus on Domestic Thesis. *Journal of Korean Medicine Rehabilitation*. 2015;25(3): 27-36.
 10. Yang GY, Lee EK, Choi EH, Hyun JJ, Lee BR, Kim YI. A Literature Review on the Adhesive Herbal Treatment on Sprain. *Journal of Korean Acupuncture & Moxibustion Society*. 2009;26(1):23-28.
 11. Kim DE, Kim JH, Joung JS, Yu SA, Cho SW. A Review of Recent Studies for Treatment of Compression Fracture Using CNKI Database. *Journal of Korean Medicine Rehabilitation*. 2017;27(3):1-12.
 12. Hwang JJ, Kim YJ, Ryu HW, Cho HM. Early Surgical Stabilization of Ribs for Severe Multiple Rib Fractures. *Journal of the Korean Society Traumatology*. 2011;24(1): 12-17.
 13. He Z, Zhang D, Xiao H, Zhu Q, Xuan Y, Su K, et al. The ideal methods for the management of rib fractures. *Journal of Thoracic Disease*. 2019;11(8):1078-1089.
 14. Cho YS, Back CH, Lee KR, Shin YH, Whang YS, Jeong KY, et al. Detection of Rib Fractures in Minor Chest Injuries: a Comparison between Ultrasonography and Radiography Performed on the Same Day. *Journal of the Korean Society of Radiology*. 2007;56(4):349-354.
 15. Peek J, Beks RB, Hietbrink F, Heng M, De Jong MB, Beeres FJP, Leenen LPH, Groenwold RHH, Houwert MR. Complications and Outcome after Rib Fracture Fixation. *Journal Trauma Acute Care Surg*. 2020 Apr 8.
 16. Khandelwal G, Mathur RK, Shukla S, Maheshwari A. A prospective single center study to assess the impact of surgical stabilization in patients with rib fracture. *International Journal of Surg*. 2011;9(6): 478-481.
 17. Tulay CM, Yaldiz S, Bilge A. Do we really know the duration of pain after rib fracture?. *Kardiochir Torakochirurgia Pol*. 2018;15(3): 147-150.
 18. Heo J. *New Translation of Donguibogam*. Seoul: Namsandang. 1992:757.

ORCID

신길조 <https://orcid.org/0000-0003-3881-1733>

하유빈 <https://orcid.org/0000-0003-0010-4726>