









Comparative Analysis of Image Quality and Adverse Events between Iopamidol 250 and Ioversol 320 in Hepatic Angiography for Transcatheter Arterial Chemoembolization

경동맥 화학색전술을 위한 간동맥 혈관조영술에서 Ioversol 320과 비교한 Iopamidol 250의 영상 화질 비교 분석과 조영제 유해반응 평가

Min Jae Gu, MD¹ , Jae Hyuck Yi, MD^{1*} , Young Hwan Kim, MD² ,
 Hee Jung Lee, MD¹ , Ung Rae Kang, MD² , Seung Woo Ji, MD^{2,3} 

¹Department of Radiology, Dongsan Medical Center, Keimyung University School of Medicine, Daegu, Korea

²Department of Radiology, Daegu Catholic University Medical Center, Catholic University of Daegu College of Medicine, Daegu, Korea

³Department of Radiology, CHA Gumi Medical Center, CHA University, Gumi, Korea

Purpose This study aimed to compare the image quality and adverse events between Iopamidol 250 and Ioversol 320 usage during transcatheter arterial chemoembolization (TACE) for hepatocellular carcinoma (HCC).

Materials and Methods Medical records and hepatic angiography from 113 patients who underwent TACE with Iopamidol 250 (44 patients) and Ioversol 320 (69 patients) were retrospectively reviewed. Vessel perception on hepatic angiography was graded into three categories by two radiologists for hepatic subsegmental arteries, the right gastroepiploic artery, right gastric artery, and pancreaticoduodenal artery. Imaging concordance was assessed by comparing the number of detected HCCs on hepatic angiography and CT. The adverse events before and after hepatic angiography were evaluated.

Received May 31, 2019

Revised July 24, 2019

Accepted July 30, 2019

*Corresponding author

Jae Hyuck Yi, MD
 Department of Radiology,
 Dongsan Medical Center,
 Keimyung University School
 of Medicine, 56 Dalseong-ro,
 Jung-gu, Daegu 41931, Korea.







Tel 82-53-250-7767

Fax 82-53-250-7766

E-mail yjih7@naver.com

This is an Open Access article distributed under the terms of the Creative Commons Attribution Non-Commercial License (<https://creativecommons.org/licenses/by-nc/4.0>) which permits unrestricted non-commercial use, distribution, and reproduction in any medium, provided the original work is properly cited.

ORCID iDs

Min Jae Gu 
<https://orcid.org/0000-0002-4074-2573>
 Jae Hyuck Yi 
<https://orcid.org/0000-0001-5231-3752>
 Young Hwan Kim 
<https://orcid.org/0000-0002-2545-6923>
 Hee Jung Lee 
<https://orcid.org/0000-0001-7825-9475>
 Ung Rae Kang 
<https://orcid.org/0000-0002-4420-4836>
 Seung Woo Ji 
<https://orcid.org/0000-0002-1312-3072>

Results The mean vessel perception scores were 2.92 and 2.94 for Iopamidol 250 and Ioversol 320, respectively. The imaging concordance was 31 (70.5%) and 46 (66.7%) patients for Iopamidol 250 and Ioversol 320, respectively. There were no statistical differences in vessel perception or imaging concordance ($p > 0.05$). One and six patients experienced nausea for Iopamidol 250 and Ioversol 320, respectively. There was no statistical difference in adverse events ($p = 0.24$).

Conclusion Iopamidol 250 can be used in hepatic angiography for TACE without significant difference in image quality or occurrence of adverse events from Ioversol 320.

Index terms Contrast Media; Angiography; Tomography, X-Ray Computed; Chemoembolization, Therapeutic

서론

간세포암에서 경동맥 화학색전술은 수술적 치료가 불가능한 환자에게 일차적으로 고려되는 치료법이다(1-5). 간동맥 혈관조영술은 경동맥 화학색전술을 시행하기 전 종양의 수와 위치, 혈관의 상태와 변이 등을 확인하기 위해 시행된다(4, 5). 따라서 혈관조영술 시 사용되는 조영제의 선택은 화학적 안정성, 삼투압, 요오드 농도, 점도, 영상의 화질 및 인체에 대한 안전성 등 다양한 요소를 고려해야 한다.

이전에 주로 사용되던 이온성 조영제와 달리 비이온성 조영제는 안전성에 대한 단점을 보완하고 조영 효과를 높여 현재 널리 사용되고 있다(6-9). 요오드 농도 또한 조영제 선택에 중요한 요소이다. 요오드 농도가 높을수록 방사선 비투과성(radiopacity)이 높아져 좋은 영상 화질을 획득할 수 있지만 주입되는 총 요오드의 양이 많아질수록 조영제 유발 신독성과 같은 유해반응의 빈도가 높은 것으로 보고되고 있다(6-11). 따라서 영상의 화질과 종양 진단에 영향을 주지 않는 범위 내에서 되도록 낮은 농도와 적은 양의 조영제를 사용하는 것이 바람직하다고 할 수 있다.

현재 간동맥 혈관조영술에서는 300~350 mg-I/mL 농도의 비이온성 조영제가 널리 사용되고 있다. 이와 비교하여 Iopamidol 250은 250 mg-I/mL 농도를 지니는데 같은 비이온성 조영제로서 300 mg-I/mL 미만의 농도를 가진 조영제의 유용성을 평가한 연구는 보고된 바 없다. 이에 본 연구에서는 간동맥 혈관조영술에서 Iopamidol 250이 기존에 사용되던 Ioversol 320과 비교하여 영상의 화질과 유해반응 발생에 차이가 있는지 비교 분석해 보고자 하였다.

대상과 방법

대상 환자

본 연구는 2015년 6월부터 2016년 5월까지 본 기관에서 간세포암 치료를 위해 Iopamidol 250과 Ioversol 320을 이용하여 경동맥 화학색전술을 시행 받은 환자를 대상으로 영상 및 의무기록을 후향적으로 분석하였다. 1개월 이내에 시행한 전산화단층촬영(이하 CT)에서 간세포암을 진단받고 경동맥 화학색전술을 시행한 125명의 환자 중 이상체중(ideal body weight)이 20% 이상인 환자

($n = 3$), 상장간막 동맥과 복강동맥에 협착증이 있는 환자, 혹은 복강동맥과 총간동맥의 해부학적 변이가 있는 환자($n = 9$)를 제외한 113명의 환자를 대상으로 하였다. 복강동맥과 총간동맥의 해부학적 변이는 총간동맥이 기시하며, 위십이지장동맥을 분지한 후 고유간동맥이 되고, 이후 좌간동맥, 중간동맥, 우간동맥으로 분지하는 것을 제외한 경우로 정의했다. 대상 환자의 성별은 남성 86명, 여성 27명이었으며, 평균 연령은 평균 66세로, 41~86세의 연령 분포를 보였다.

본 연구는 모든 연구 절차에 대하여 본원 임상시험심사 허가를 받은 후, 의학연구윤리심의위원회의 승인을 받았다(IRB No. DSMC 2018-11-051).

조영제

Iopamidol 250 (Pamiray[®]250, Dongkook Pharm., Seoul, Korea)을 44명, Ioversol 320 (Optiray[®]320, Guerbet, Raleigh, NC, USA)을 69명에서 사용하여 시술하였으며, 조영제는 무작위로 선택되었다. 조영제 유해반응의 과거력이 있던 환자는 스테로이드와 항히스타민제로 전처치를 시행하였다.

영상 획득

환자는 시술대에 앙와위로 누운 뒤, 우측 서혜부의 국소마취를 시행한 후 천대되동맥을 통해 Seldinger 방법을 이용하여 천자하였다. 혈관조영술은 1대의 혈관조영 촬영장치(Innova 4100, General Electric, Bridgeport, CT, USA)를 사용하였으며, 간동맥의 적절한 영상을 얻기 위해 카테터의 위치에 따라 조영제의 주입하는 양과 속도를 조절하였다. 간동맥 혈관조영술을 시행하기 전에 상장간막동맥 혈관조영술을 시행하여 상장간막동맥과 분지, 간문맥을 확인하였다. 이후에 5 Fr 카테터 말단부를 총간동맥에 위치시키고 조영제를 초당 3 cc, 4초간 주입하여 영상을 획득하였으며, 5 Fr 카테터가 총간동맥으로 진입이 불가능한 경우는 복강동맥에 카테터 말단부를 위치시킨 후 조영제를 초당 5 cc, 5초간 주입하여 영상을 얻었다. 모든 시술은 두 명의 영상학과 전문의에 의해 시행되었다.

영상 화질 및 조영제 유해반응 평가

획득한 혈관조영술 영상은 두 명의 영상학과 전문의가 사용한 조영제를 모르는 상태에서 독립적으로 분석하였다.

영상의 화질을 평가하기 위해 혈관인지도와 일치도를 분석하였다. 혈관인지도는 간세분엽 동맥(hepatic subsegmental artery), 우위동맥(right gastric artery), 췌십이지장동맥(pancreaticoduodenal artery), 우위대망동맥(right gastroepiploic artery)에서 각각의 혈관 인지 유무와 명확도를 기준으로 점수화하였다. 진단적 가치가 없을 정도로 불량한 경우를 1, 혈관이 인지되나 희미하게 조영되는 경우를 2, 혈관이 인지되고 명확하게 조영되는 경우를 3점으로 하였다.

영상의 일치도는 혈관조영술과 CT에서의 간세포암의 수를 비교하여 분석하였다. 두 영상기법에서 CT 상 간세포암의 수가 더 많이 보일 경우 0, 두 검사에서 일치할 경우 1, 혈관조영술에서 더 많이 보일 경우를 2로 점수화하였다. 혈관조영술에서 간세포암은 동맥기에 조영을 보이는 결절 중 혈

관중이 의심되는 병변을 제외한 것으로 정의하였다.

조영제 유해반응은 의무기록 분석을 통해 평가하였으며 위험인자의 관련성 여부를 알아보기 위해 환자의 기저질환을 함께 조사하였다. 조영제 투여 시 혹은 그 이후에 발생 가능한 유해반응은 경도 및 치명적 유해반응으로 분류하였다. 경도의 유해반응으로는 오심, 구토, 두드러기, 어지럼 등을 포함하였고, 치명적 유해반응으로는 기관 연축, 후두 부종, 저혈압성 쇼크 등을 포함하였다. 신독성 여부는 시술 전후 1일 이내에 측정된 혈청 크레아티닌 수치를 통해 평가하였다.

통계 분석

혈관인지도는 SPSS Version 23 (IBM Corp., Armonk, NY, USA)를 사용하여 independent t-test 통계 기법으로 분석하였으며, 혈관인지도에 대한 평가자 간의 일치도는 Medcalc Version 18.11 (MedCalc Software, Ostend, Belgium)을 이용하여 weighted kappa (κ) 기법을 통해 평가하였다.

혈관조영술이 CT보다 더 많은 간세포암을 발견한 경우를 일치도가 우수하다고 평가하였으며, Iopamidol 250과 Ioversol 320을 투여한 군의 일치도에 대한 위험차(risk difference, %)의 95% 신뢰 구간을 산출하였다. 비열등성 한계는 -10%로 설정하여, 단측 신뢰구간의 하한치가 -10% 이상 일 경우 Iopamidol 250이 Ioversol 320과 비교하여 열등하지 않다고 판단하였다.

조영제 유해반응에 대한 통계적 유의성은 Fisher exact test로 분석하였고, 시술 전후의 크레아티닌은 paired t-test로 분석하였다.

결과

Iopamidol 250의 혈관인지도는 평균 2.92점이었고 93.2%에서 3점을 차지하였다. Ioversol 320

Table 1. Comparison of Vessel Perception Scores between Iopamidol 250 and Ioversol 320

	Iopamidol 250 (n = 44)		Ioversol 320 (n = 69)		p-Value
	Mean Scores*	SD	Mean Scores*	SD	
Observer A					
HSSA	2.91	0.29	2.97	0.17	0.241
RGEA	2.95	0.30	2.94	0.34	0.771
RGA	2.89	0.39	2.96	0.21	0.317
PDA	2.98	0.15	2.96	0.21	0.497
Observer B					
HSSA	2.89	0.32	2.97	0.17	0.134
RGEA	2.91	0.36	2.80	0.53	0.133
RGA	2.84	0.48	2.97	0.17	0.101
PDA	2.98	0.15	2.93	0.31	0.226
Mean	2.92	0.32	2.94	0.29	0.276

*Vessel perception scores for each vessel: 1 = invisible vessel as non-evaluative quality, 2 = visible vessel without clarity, 3 = visible vessel with clarity.

HSSA = hepatic subsegmental arteries, PDA = pancreaticoduodenal artery, RGA = right gastric artery, RGEA = right gastroepiploic artery, SD = standard deviation

은 평균 2.94점으로 94.9%에서 3점을 보여 Ioversol 320의 점수가 높았으나 통계학적 의의는 없었다($p=0.28$). 혈관인지도에서 3점을 가장 많이 보인 혈관은 Iopamidol 250을 투여한 군에서 췌십이지장동맥이었으나 Ioversol 320을 투여한 군에서는 간세분엽동맥이었다. 그러나 두 조영제 및 4개 혈관 간의 혈관인지도는 통계학적 차이는 없었다($p > 0.05$) (Table 1). 이와는 반대로 혈관인지도 1점인 경우는 3명으로 Iopamidol 250을 사용한 환자군에서 2명, Ioversol 320을 사용한 환자군에서 1명이었는데, 모두 복강동맥에 카테터를 위치한 후 혈관조영술을 시행한 경우였다. 혈관인지도에 대한 평가자 간의 일치도는 좋은 일치도(good agreement)를 보였다(weighted $\kappa=0.67$) (Fig. 1).

본 연구 결과 혈관조영술이 CT보다 더 많은 간세포암을 발견한 경우는 Iopamidol 250을 사용한 군에서 15.9%, Ioversol 320을 사용한 군에서 20.3%로 조사되었다. 두 군의 위험차는 4.4%이었고, 95% 신뢰구간은(-10.0%~18.8%)이었다. 이는 비열등성 한계인 -10% 이상이므로 Iopamidol

Fig. 1. A 62-year-old male with HCC who was administered Iopamidol 250.
A. Digital subtraction hepatic angiography shows clearly visible RGEA and PDA (score 3), poorly visible HSSA (score 2), and invisible RGA (score 1).
B. An HCC (arrow) is noted in the right hepatic lobe.
C. Coronal reconstruction CT scan from the arterial phase shows the HCC (arrow) in the liver S8. The concordance rate is 1.
 HCC = hepatocellular carcinoma, HSSA = hepatic subsegmental arteries, PDA = pancreaticoduodenal artery, RGA = right gastric artery, RGEA = right gastroepiploic artery

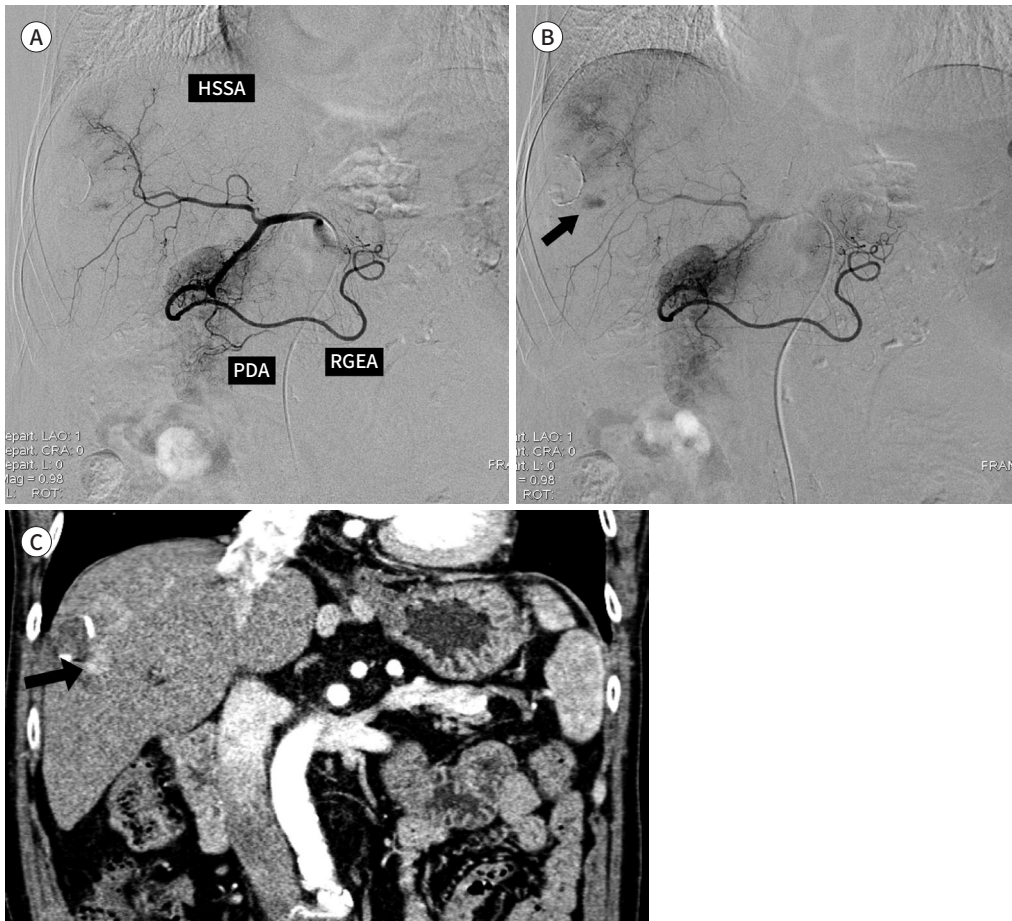


Table 2. Comparison of Imaging Concordance Rates between Iopamidol 250 and Ioversol 320 for Tumor Detection Number on Hepatic Angiography and CT

Rates*	Iopamidol 250 (n = 44, %)	Ioversol 320 (n = 69, %)
0	7 (15.9)	14 (20.3)
1	31 (70.5)	46 (66.7)
2	6 (13.6)	9 (13.0)

*Comparison of the number of hepatocellular carcinomas on hepatic angiography and CT: 0 = more on CT, 1 = equal on CT and angiography, 2 = more on hepatic angiography.

250이 Ioversol 320과 비교하여 일치도가 열등하지 않은 것으로 분석하였다. 혈관조영술과 CT에서 진단된 간세포암의 수는 총 77명의 환자에서 일치하였으며, 각각 Iopamidol 250을 투여한 환자군에서 31명(70.5%), Ioversol 320을 투여한 군에서 46명(66.7%)으로 유의한 차이가 관찰되지 않았다($p = 0.64$) (Table 2). 간동맥 혈관조영술에서는 52명에서 단일 병변, 나머지 61명에서 다발성 병변이 관찰되었으며, 한 환자에서 최대 31개의 간세포암이 진단되었다. 이에 비해 CT에서는 60명에서 단일 병변, 나머지 53명에서 다발성 병변이 발견되었으며, 최대 12개의 간세포암이 진단되었다.

환자들의 기저질환으로 당뇨가 33명으로 가장 많았고, 그 외 고혈압 27명, 심장질환 3명이었고, 음식 혹은 약물 알레르기 과거력은 7명이었다. 유해반응은 7명의 환자에서 오심이 발생하였는데, Iopamidol 250이 1명, Ioversol 320이 6명으로, 각각 2.3%, 8.6%의 발생 빈도를 보였으나 통계학적 유의성은 없었다($p = 0.24$). 모든 환자에서 치명적 유해반응은 관찰되지 않았다. 혈청 크레아티닌 수치는 시술 전 0.81 ± 0.20 mg/dL, 시술 후 0.72 ± 0.19 mg/dL로 모두 정상 범위 내에 있었으며, 기저값에서 0.5 mg/dL 또는 상대적으로 25% 이상 증가한 경우도 없었다.

고찰

간세포암에서 경동맥 화학색전술은 수술이 불가능하거나 합병증의 발생이 예상되는 환자에게 우선적으로 시도할 수 있는 치료법이다(1-5). 혈관조영술에 사용되는 조영제는 화학색전술시 종양의 진단 및 시술에 영향을 줄 수 있고, 시술 후 유해반응의 발생 유무에도 영향을 미칠 수 있다. 이전 영상검사서 주로 사용되던 이온성 조영제와는 달리, 현재는 낮은 삼투압과 적은 유해반응을 가지는 비이온성 조영제가 혈관조영술을 포함한 다양한 영상 기법에서 사용되고 있다(6-9). 높은 조영제 농도는 영상 화질에 직접적으로 연관이 있는 방사선 비투과성을 증가시키지만, 조영제의 점도와 유해반응의 빈도를 증가시키는 단점이 있다(10-12). 따라서 진단과 시술에 영향을 미치지 않는 범위 내에서 요오드의 농도가 낮고, 투여량이 적을수록 인체에 미치는 영향이 적다고 할 수 있다. 본 연구에서는 기존 사용하고 있었던 Ioversol 320에 비해 상대적으로 농도가 낮은 Iopamidol 250을 사용할 경우 영상의 화질과 유해반응에 미치는 영향을 비교해보고자 하였다.

Iopamidol 250과 Ioversol 320은 각각 250 mg-I/mL와 320 mg-I/mL의 요오드 농도를 가진다. Iopamidol 250의 삼투압은 524 mOsm/kg-water (37°C), 점도는 3.0 mPa·s (37°C)이며, Ioversol 320은 702 mOsm/kg-water (37°C)의 삼투압과, 5.8 mPa·s (37°C)의 점도를 지닌다. Behrendt 등(13)은 CT 혈관조영술(CT angiography)에서 240 mg-I/mL과 300 mg-I/mL인 조영제가 150

mg-I/mL와 370 mg-I/mL인 조영제와 비교하여 혈관의 조영증강 효과가 뛰어나며, 지나치게 낮거나 높은 요오드농도 보다는 적절한 요오드농도에서 좋은 혈관영상을 얻는데 유리하다고 하였다. 본 연구에서는 영상 기법의 차이가 있으나, 고식적 혈관조영술에서도 조영제 농도와 점도에 따라 주입 속도가 달라질 수 있어 조영증강 효과를 높이는 중요한 요소임을 알 수 있다(14-17). 또한 Waser 등(18)의 보고에 따르면 심혈관조영술과 좌심도관삽입(left heart catheterization)에서 300 mg-I/mL와 350 mg-I/mL의 조영제를 투여한 두 군으로 나누어 혈관조영술을 시행하였을 때, 두 군 간에 영상의 화질과 유해반응 발생 빈도에서 의미 있는 차이가 관찰되지 않았다고 하였다. 따라서 간세포암 경동맥 화학색전술에서도 더 낮은 농도의 조영제 사용 시 진단적 가치와 유용성에 대한 검토가 필요할 것으로 생각된다. 본 연구의 결과에서도 영상획득 시간과 조영제 주입 속도를 일정하게 유지하여 혈관조영술을 시행했음에도 Iopamidol 250과 Ioversol 320간에 혈관인지도에서 유의한 차이를 보이지 않았다. 이를 통해 혈관조영술에서 Iopamidol 250이 현재 사용되는 조영제에 비해 유사한 정도의 영상 화질을 나타낸다는 것을 알 수 있었다.

이번 연구에서 Iopamidol 250은 기존에 사용되던 Ioversol 320과 비교하여 열등하지 않은 일치도를 보여주었다. 하지만 Iopamidol 250과 Ioversol 320을 사용한 군에서 각각 70.5%와 66.7%의 경우만이 간동맥 혈관조영술과 시술 전 CT에서 발견된 간세포암 수가 같았다. 이는 크기가 작거나 주변 간실질과 조영되는 정도가 비슷한 간세포암이 CT에서 발견되지 않았으나 디지털감산혈관조영술(digital subtraction angiography)에서 동맥기에 조영되는 결절이 잘 발견될 수 있기 때문으로 생각된다. 이와는 반대로 조기 간세포암은 CT에서 발견되어도 간동맥 혈관조영술에서 명확히 조영되지 않을 수 있으며, 이러한 경우에는 의심되는 결절을 식별하기 위해 추가적인 선택적 혈관조영술 혹은 C-arm CT 혈관조영술을 시행하였다. 그 외에도 판독자의 주관적 영상의 결과에 반영될 수 있다는 점도 제한점이 될 수 있다.

최근 미세카테터와 유도철사(guidewire) 기술의 발달을 통해 경동맥 화학색전술에서 초선택적 색전(ultra-selective embolization)이 가능하게 되었다(12). 그러나 미세카테터는 작은 구경으로 인해 최대 조영제 주입 속도가 제한되므로 조영제의 낮은 점도가 요구된다(19). Iopamidol 250은 37°C에서 3.0 mPa·s의 점도를 가지는데 이는 기존 사용되는 조영제와 비교하여 점도가 절반 수준이다. 본 연구에서 분석항목에 포함되지는 않았지만 미세카테터 시술 시 조영제 주입속도의 조절이 용이한 장점이 있었다.

본 연구는 혈관의 분지상태에 따라 카테터 말단부 위치가 총간동맥과 복강동맥에서 시행되었다는 제한점이 있다. 이는 조영제의 주입 속도와 시간을 보정하더라도 초선택된 대상 혈관의 남은 원위부 길이에 따라 혈관인지도에 영향을 줄 수 있다고 생각된다. 또한 혈관의 협착과 같은 혈역학적 변수는 각각의 혈관이 조영되는 정도의 차이를 유발할 수 있다. 마지막으로 혈관인지도를 3단계로 나누었는데, 이는 다소 주관적으로 평가될 수 있는 분석을 단순화하고자 하였기 때문이다.

현재 시판되고 있는 요오드 조영제는 구토, 두통, 두드러기 등의 경한 증상부터 발작, 기관연축, 저혈압이 동반된 아나필락시스양 반응의 치명적 유해반응까지 다양한 유해반응이 발생할 수 있다. 특히 용량-반응 관계가 성립하는 구토, 혈관미주신경 작용 등의 물리화학적 독성 유해반응의 발생률은 조영제의 농도와 삼투압이 상승할 때 함께 증가하는 것으로 알려져 있다(20-23). Park 등(24)

은 Iopamidol 300을 이용한 뇌혈관조영술에서 100명의 환자를 대상으로 임상적 안정성을 평가한 결과 76명의 환자에서 발열감(90.8%)을 포함한 일시적인 경도의 유해반응만 나타났다고 보고하였다. 또한 Kim 등(25)의 연구에 따르면 Iopamidol 370을 이용한 심장 CT (cardiac CT)에서 시험군 100명 중 12명의 환자에서 경미한 유해반응이 나타났으나, 그 외의 심각한 유해반응은 없었다고 보고하였다. 본 연구에서 Iopamidol 250이 1명에서 오심을 보여 Ioversol 320에서 오심이 나타난 6명에 비해 낮은 유해반응의 경향성을 보였으나, 통계적으로 유의성은 없었다.

두 조영제는 임상시험을 통해 이미 안전성을 검증받았고(26, 27), 대상 환자수가 조영제 유해반응을 모두 평가하기에는 제한점이 있다. 그러나 조영제 농도 및 점도와 직접적 연관이 될 수 있는 유해반응의 빈도를 고려했을 때 제한된 조건에서 낮은 요오드 농도의 조영제를 사용한다는 것은 조영제 농도에 영향을 받는 신장 관련 부작용을 감소시킬 수 있을 것으로 생각된다(20).

결론적으로 간세포암 화학색전술에서 Iopamidol 250은 Ioversol 320과 비교하여 농도가 낮으면서도 영상의 화질 및 유해반응에 유의한 차이가 없이 사용될 수 있을 것으로 생각된다.

Author Contributions

Conceptualization, K.Y.H.; data curation, Y.J.H.; formal analysis, G.M.J.; investigation, G.M.J.; methodology, Y.J.H., K.Y.H.; project administration, Y.J.H.; supervision, Y.J.H.; validation, L.H.J., K.U.R., J.S.W.; visualization, G.M.J.; writing—original draft, G.M.J.; and writing—review & editing, Y.J.H., L.H.J., K.U.R., J.S.W.

Conflicts of Interest

The authors have no potential conflicts of interest to disclose.

Acknowledgments

This study was supported by a grant from the Dongkook Pharm., Seoul, Korea.

REFERENCES

1. El-Serag HB. Hepatocellular carcinoma. *N Engl J Med* 2011;365:1118-1127
2. Korean Liver Cancer Study Group (KLCSG), National Cancer Center, Korea (NCC). 2014 Korean Liver Cancer Study Group-National Cancer Center Korea practice guideline for the management of hepatocellular carcinoma. *Korean J Radiol* 2015;16:465-522
3. Forner A, Reig M, Bruix J. Hepatocellular carcinoma. *Lancet* 2018;391:1301-1314
4. Varela M, Real MI, Burrel M, Forner A, Sala M, Brunet M, et al. Chemoembolization of hepatocellular carcinoma with drug eluting beads: efficacy and doxorubicin pharmacokinetics. *J Hepatol* 2007;46:474-481
5. Sergio A, Cristofori C, Cardin R, Pivetta G, Ragazzi R, Baldan A, et al. Transcatheter arterial chemoembolization (TACE) in hepatocellular carcinoma (HCC): the role of angiogenesis and invasiveness. *Am J Gastroenterol* 2008;103:914-921
6. Grainger RG. Intravascular contrast media. *Br J Radiol* 1982;55:544
7. McClennan BL, Stolberg HO. Intravascular contrast media. Ionic versus nonionic: current status. *Radiol Clin North Am* 1991;29:437-454
8. Stolberg HO, McClennan BL. Ionic versus nonionic contrast use. *Curr Probl Diagn Radiol* 1991;20:47-88
9. Wolf GL, Arenson RL, Cross AP. A prospective trial of ionic vs nonionic contrast agents in routine clinical practice: comparison of adverse effects. *AJR Am J Roentgenol* 1989;152:939-944
10. Saade C, Deeb IA, Mohamad M, Al-Mohiy H, El-Merhi F. Contrast medium administration and image acquisition parameters in renal CT angiography: what radiologists need to know. *Diagn Interv Radiol* 2016;22:116-124
11. Faggioni L, Gabelloni M. Iodine concentration and optimization in computed tomography angiography: current issues. *Invest Radiol* 2016;51:816-822

12. Imai N, Ishigami M, Ishizu Y, Kuzuya T, Honda T, Hayashi K, et al. Transarterial chemoembolization for hepatocellular carcinoma: a review of techniques. *World J Hepatol* 2014;6:844-850
13. Behrendt FF, Pietsch H, Jost G, Palmowski M, Günther RW, Mahnken AH. Identification of the iodine concentration that yields the highest intravascular enhancement in MDCT angiography. *AJR Am J Roentgenol* 2013;200:1151-1156
14. Kim EY, Yeh DW, Choe YH, Lee WJ, Lim HK. Image quality and attenuation values of multidetector CT coronary angiography using high iodine-concentration contrast material: a comparison of the use of iopromide 370 and iomeprol 400. *Acta Radiol* 2010;51:982-989
15. Awai K, Inoue M, Yagyu Y, Watanabe M, Sano T, Nin S, et al. Moderate versus high concentration of contrast material for aortic and hepatic enhancement and tumor-to-liver contrast at multi-detector row CT. *Radiology* 2004;233:682-688
16. Andreini D, Pontone G, Mushtaq S, Bartorelli AL, Conte E, Bertella E, et al. Coronary stent evaluation with coronary computed tomographic angiography: comparison between low-osmolar, high-iodine concentration iomeprol-400 and iso-osmolar, lower-iodine concentration iodixanol-320. *J Cardiovasc Comput Tomogr* 2014;8:44-51
17. Achenbach S, Paul JF, Laurent F, Becker HC, Rengo M, Caudron J, et al. Comparative assessment of image quality for coronary CT angiography with iobitridol and two contrast agents with higher iodine concentrations: iopromide and iomeprol. A multicentre randomized double-blind trial. *Eur Radiol* 2017;27:821-830
18. Waser M, Kaufmann U, Luescher T, Meier B. Low or high iodine content of contrast medium for cardiac angiography? *J Interv Cardiol* 1998;11:113-116
19. Zhang JJ, Hogstrom B, Malinak J, Ikei N. Effects of viscosity on power and hand injection of iso-osmolar iodinated contrast media through thin catheters. *Acta Radiol* 2016;57:557-564
20. Morcos SK, Thomsen HS. Adverse reactions to iodinated contrast media. *Eur Radiol* 2001;11:1267-1275
21. Davenport MS, Khalatbari S, Dillman JR, Cohan RH, Caoili EM, Ellis JH. Contrast material-induced nephrotoxicity and intravenous low-osmolality iodinated contrast material. *Radiology* 2013;267:94-105
22. Bettmann MA. Frequently asked questions: iodinated contrast agents. *Radiographics* 2004;24 Suppl 1:S3-S10
23. Namasivayam S, Kalra MK, Torres WE, Small WC. Adverse reactions to intravenous iodinated contrast media: a primer for radiologists. *Emerg Radiol* 2006;12:210-215
24. Park SH, Suh SH, Kim J, Kim EY, Kim DJ, Lee SK, et al. Clinical application of iopamidol (Pamiray® 300) for cerebral angiography. *J Korean Soc Radiol* 2007;57:121-127
25. Kim MH, Choi S, Seon HJ, Kim YH, Kim JK, Park JG, et al. Clinical utility of iopamidol (Pamiray®370) for cardiac CT. *J Korean Soc Radiol* 2011;65:27-33
26. Kopp AF, Mortelet KJ, Cho YD, Palkowitsch P, Bettmann MA, Claussen CD. Prevalence of acute reactions to iopromide: postmarketing surveillance study of 74,717 patients. *Acta Radiol* 2008;49:902-911
27. Palkowitsch P, Lengsfeld P, Stauch K, Heinsohn C, Kwon ST, Zhang SX, et al. Safety and diagnostic image quality of iopromide: results of a large non-interventional observational study of European and Asian patients (IMAGE). *Acta Radiol* 2012;53:179-186

경동맥 화학색전술을 위한 간동맥 혈관조영술에서 Ioversol 320과 비교한 Iopamidol 250의 영상 화질 비교 분석과 조영제 유해반응 평가

구민재¹ · 이재혁^{1*} · 김영환² · 이희정¹ · 강웅래² · 지승우^{2,3}

목적 간세포암의 화학색전술에 사용되는 조영제인 Ioversol 320과 Iopamidol 250을 영상 화질과 유해반응에서 차이가 있는지 비교 분석하고자 하였다.

대상과 방법 경동맥 화학색전술을 시행 받은 113명의 간세포암 환자를 대상으로 후향적으로 분석하였고, Iopamidol 250은 44명, Ioversol 320은 69명에게 주입하였다. 영상 화질은 혈관 인지도 및 일치도로 평가하였다. 혈관인지도는 두 명의 영상의학과 전문의가 간동맥 혈관조영술에서 간세포암, 췌십이지장동맥, 우위동맥, 우위대담동맥이 보이는 인지도와 명확도에 따라 3단계로 점수화하였다. 일치도는 혈관조영술과 전산화단층촬영에서 발견된 간세포암 수를 비교하였다. 시술 전후 임상증상을 조사하여 조영제 유해반응을 평가하였다.

결과 혈관인지도의 평균 점수는 Iopamidol 250은 2.92점, Ioversol 320은 2.94점이었다. 일치도는 Iopamidol 250은 31명(70.5%), Ioversol 320은 46명(66.7%)이 일치했으며, 혈관인지도와 일치도는 통계적 유의한 차이가 없었다($p > 0.05$). Iopamidol 250은 1명, Ioversol 320은 6명의 환자가 오심을 호소하였으며, 유해반응 빈도의 유의한 차이는 없었다($p = 0.24$).

결론 간세포암 화학색전술에서 Iopamidol 250은 Ioversol 320과 영상의 화질 및 유해반응에 유의한 차이가 없이 사용될 수 있을 것으로 생각된다.

¹계명대학교 의과대학 동산병원 영상의학과,

²대구가톨릭대학교 의과대학 대구가톨릭대학교병원 영상의학과,

³차의과학대학교 부속 구미차병원 영상의학과