

남성 유방암 폐전이 환자의 폐절제술 후 한의기반 통합암치료로 증상 호전에 대한 증례보고

고은주¹ · 하수정¹ · 박지혜² · 박소정¹ · 이연월¹ · 조종관¹ · 유화승^{2*}

¹대전대학교 대전한방병원 동서암센터, ²대전대학교 서울한방병원 동서암센터

Abstract

A Case Report of Symptom Improvement after lobectomy in Male Breast Cancer with Lung Metastasis Patient Treated with Korean Medicine based Integrative Cancer Treatment

Eun ju Ko¹, Su-jeong Ha¹, Ji-hye Park², So-jung Park¹, Yeon-weol Lee¹, Chong-kwan Cho¹, Hwa-seung Yoo^{2*}

¹East west Cancer center, Daejeon Korean Medicine Hospital of Daejeon University

²East west Cancer center, Seoul Korean Medicine Hospital of Daejeon University

Received 31 May, Revised 18 Jun, Accepted 27 Jun

Objective: The purpose of this study is to report improvement of symptoms after lobectomy of male breast cancer lung metastasis treated with Korean Medicine based Integrative Cancer Treatment (ICT).

Methods: A male left breast cancer patient diagnosed with metastasis on lung at July 2019. After Video assisted thoracic surgery (VATS) left lower lobe (LLL) lobectomy and En bloc wedge resection the patient visited the Daejeon korean medicine hospital of Daejeon university East West Cancer Center (EWCC) to treat operation-site (op-site) pain, dysphagia, anorexia with Korean Medicine Treatment. The patient was treated with Korean Medicine based ICT for an approximately 20 days. The clinical outcomes were measured by National Cancer Institute Common Terminology Criteria for Adverse Event (NCI-CTCAE), Numeral rating scale (NRS) and Eastern Cooperative Oncology Group (ECOG). The safety of treatment was verified by blood tests.

*교신저자 : 유화승(Hwa-seung Yoo)

서울 송파구 범원로 11길 32, 대전대학교 서울한방병원

동서암센터 Tel : 02-2222-8106, Fax : 02-2222-8111, E-mail : atyhs@dju.kr

Results: After treatment, op-site pain was improved from NRS 9 to 6, dysphagia and anorexia were relieved from NRS 9 to 2. And ECOG score of the patient was improved from grade 2 to 1. **Conclusion:** This case study suggests that Korean Medicine based ICT may help to improve post operative sequelae in metastatic lung cancer patient.

Key words: Breast cancer, Lung metastasis, Lobectomy, Herbal Medicine, Quality of Life

I. 서론

남성 유방암의 발병률은 유럽의 경우 10만 명당 1명의 빈도이고 전체 유방암의 1% 미만 을 차지하고 있으며¹⁾, 국내에서도 전체 유방암 의 0.6% 정도로 알려져 있다²⁾. 유방암으로 진단 받은 환자 중 10% 미만이 국소 진행성 또는 전이성 질환을 가지고 있으며 진단 시 전이가 없는 환자의 30%에서 50%는 호르몬치료 및 항암 화학요법 등의 보조 치료에도 불구하고 전이성 유방암으로 진행하게 된다³⁾. 폐는 혈관이 풍부하고 고농도의 산소가 항상 유지되어 전이에 유리한 환경을 제공하고 암이 커지는데 도움이 되는 해부학적인 그리고 기능적인 구조상 원인으로 인해 각종 종양의 중요한 전이 부위가 된다⁴⁾. 유방암 환자의 폐 단독 전이 인 경우 폐절제술 시 결과가 우수하나 단지 1% 의 환자들만이 폐에만 한정되어 전이된다. 수술 시 5년 생존율 38%, 10년 생존율 22%, 15년 생존율 20%이고 에스트로겐 수용체/프로게스테론 수용체 유무와 완전절제의 유무가 가장 중요한 예후인자로 알려져 있다. 전이성 유방암은 전신적이고 치료가 힘든 질병이라고 가정하기 때문에 국소 외과적 치료는 일반적으로 거부되지만, 소수의 사례에서 거의 모든 폐 전이의 경우 절제술이 시행되었고 전신 요법보다 장기적 인 결과가 더 좋았다⁵⁾. 흉부 수술에서 마취나 수술 전후의 치료 방법들의 발달로 인해 폐절제술 후 발생하는 합병증의 빈도는 크게 감소했으나 호흡기 합병증은 이환율과 사망률에 있

어서 여전히 주요한 원인이 되고 있다⁶⁾. 폐절제술은 수술 후 환자의 폐포 환기와 폐활량을 감소시키며 극심한 통증과 운동능력의 저하를 유발하고⁷⁾, 건강 관련 삶의 질을 떨어뜨릴 수 있는 것으로 보고된다⁸⁾. 또한 폐절제술 후 초기에는 수술 상처 부위 통증, 제한된 흉곽의 움직임, 기침 반사와 가래배출의 저하, 폐 팽창의 제한, 세포 외액의 불균형, 횡격막 신경의 일시적 마비 등 부작용을 초래한다. 따라서 폐절제술 후 후유증 관리가 중요하여 폐 기능 회복을 위한 호흡 운동의 효과에 관한 연구나⁹⁾, 폐암으로 폐절제술을 시행한 환자에게 제공한 중재프로그램에 대한 문헌고찰 및 메타분석¹⁰⁾과 같은 연구는 있으나 한의 치료로 폐 절제 후 증상 관리를 한 증례보고는 찾아보기 어려운 실정이다.

본 케이스는 2013년 5월에 좌측 유방암 절제술 시행 후 2013년 5월부터 2014년 11월까지 항암을 마친 후 2019년 5월까지 호르몬제 복용 중 2019년 4월 좌측 폐에 전이 혹은 폐암 진단을 받고 2019년 7월에 비디오보조흉강경 좌하 폐엽 절제술 & 췌기절제술을 받고 수술 후 후유증 관리를 위하여 본원에 내원한 환자에게 한의기반 통합암치료를 통해 증상 호전과 삶의 질 개선을 보였기에 이를 보고하고자 한다.

II. 증례

본 증례의 연구를 위해 환자동의서 및 대전대학교 대전한방병원 기관생명윤리위원회 (Institutional Review Board, IRB)의 심의면제 (DJDSKH-20-E-14-1)를 획득하였다.

1) 환자

송OO, 만 52세 남성

2) 한의 치료기간

2019년 7월 12일 ~ 2019년 7월 31일(20일)

3) 진단 시 조직검사 및 병기

(1) 최초 진단 시(2013년 4월) : Lt. breast ca. meta to axillary LNs, Invasive Ductal Carcinoma, ER(+), PR(+), HER-2(+), p53(3%), Ki-67(15%), luminal B type, pT1cN1aM0, Stage II

(2) 전이 진단 시(2019년 7월) : Stage IV, metastasis to LLL

4) 과거력, 가족력 및 사회력

(1) 과거력 : 1979년경 Appendicitis Dx.

(2) 가족력 : 조모 - Rectal cancer.

5) 현병력

상기 환자는 2010년경부터 좌측 가슴에서 멍울이 촉진되었고 2013년 4월 oo병원에서 좌측 유방암 진단을 받고 2013년 5월 좌측 유방 전절제술 및 겨드랑이 림프절박출술 시행 후 조직검사 결과 침윤성 유관암(Invasive Ductal Carcinoma), pT1cN1aM0, Stage II로 진단되었고 ER, PR 양성 HER-2 양성, Ki-67 15%의 luminal B type이었다. 수술 후 보조 화학요법으로 2013년 5월 29일부터 2013년 10월 23일까지 병용 화학요법(adriamycin + cyclophosphamide + gemcitabine) 8차를 시행 받았다. 이후 2013년 12월부터 2014년 11월까지

표적 항암치료(trastuzumab) 18차를 시행 받았다. 표적 항암치료 시행 전 2013년 11월부터 호르몬치료(tamoxifen)를 시작하였다. 그 후 진행한 추적검사에서 흉부 컴퓨터 단층영상검사(Computed Tomograph, CT)상 재발 또는 전이 없이 유지되다가 2019년 4월 22일 흉부 CT와 2019년 5월 10일 양전자단층촬영(Positron emission tomography-computed tomography, PET-CT)상(Figure 1) LLL nodule size 증가하는 소견 보여 r/o pul. mets, r/o primary lung ca.로 2019년 7월 24일 조직검사 결과 유방암 폐전이 진단을 받았다. 2019년 7월 5일 비디오보조흉강경 좌하폐엽 절제술 & 췌기절제술을 시행 받고 수술 후 회복, 증상 및 삶의 질 개선을 목적으로 하는 한의 치료를 위해 본원에 방문하였다.

6) 주소증 및 변증 소견

수술 부위 통증, 발성 장애, 연하 곤란, 식욕 부진, 어지럼증, 피곤함, 식사량(죽 1-2 숟가락, 3끼/일), 대변(1회/일, 정상변), 소변(2-3회/일, 야간뇨 1회/일), 수면(8시간/일, 천면 경향), 舌紅薄苔, 脈沈細, 氣血虧虛

7) 임상병리검사 결과

본원 치료 기간 중 aspartate aminotransferase (AST), alanine aminotransferase (ALT) 등의 간기능 수치와 blood urea nitrogen (BUN), creatinine 수치가 정상범위로 유지되어 치료 중간독성 및 신독성이 나타나지 않았다고 판단된다. 치료기간 동안 white blood cell (WBC) 등 염증과 관련된 수치의 상승이 없었으며 c-reactive protein (CRP) 수치는 3.64 mg/dl에서 0.08 mg/dl로 현저히 감소하였다. 7월 13일 입원 당시에는 red blood cell (RBC)는 4.22 x106/ μ l, hemoglobin (Hb)는 12.5 g/dl로 경미하게 감소되어 있는 상태였으나 7월 24일 재검사한 결과 정상범위로 다시 상승하여 골수 기능 억제

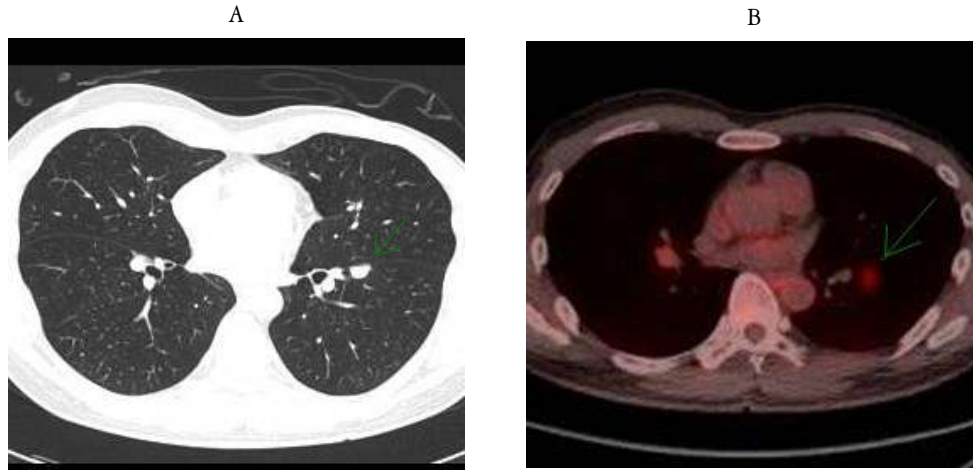


Figure 1. Image examination results

A : Chest computed tomography (2019/04/22)

B : Positron emission tomography-computed tomography (2019/05/10)

Table 1. Laboratory Findings

| | 2019/07/13 | 2019/07/24 |
|---------------------------------|------------|------------|
| WBC (x10 ³ /μl) | 10.5 | 8.48 |
| RBC (x10 ⁶ /μl) | 4.22 ↓ | 4.88 |
| Hb (g/dl) | 12.5 ↓ | 13.7 |
| Platelet (x10 ³ /μl) | 388 | 542 ↑ |
| Albumin (g/dl) | 3.6 | 4.3 |
| Total bilirubin (mg/dl) | 0.51 | 0.3 |
| AST (U/l) | 14 | 16 |
| ALT (U/l) | 23 | 14 |
| ALP (U/l) | 58 | 73 |
| BUN (mg/dl) | 14.4 | 10.9 ↓ |
| Creatinine (mg/dl) | 0.93 | 0.98 |
| CRP (mg/dl) | 3.64 ↑ | 0.08 |

WBC : white blood cell, RBC : red blood cell, Hb : hemoglobin, AST : aspartate aminotransferase, ALT : alanine aminotransferase, ALP : alkalinephosphatase, BUN : blood urea nitrogen, CRP : c-reactive protein

부작용도 나타나지 않았다(Table 1).

8) 복용약물

- (1) 뉴신타서방정 50 mg (pc1-0-1) : Tapentadol HCl 58.24 mg, 흡성마약
 (2) 오그멕스듀오정 500 mg (pc2-0-2) :

Amoxicillin sodium 437.5 mg, potassium clavulanate 62.5 mg, 페니실린계 항생제

(3) 레졸로정 2 mg (pc1-0-0) : prucalopride succinate 2.642 mg, 변비약, 완하제

(4) 하나인산코데인정 20 mg (pc1-1-1) : Codeine phosphate 20 mg, 진해거담제 & 기침

감기약

(5) 뮤코펙트정 30 mg (pc1-1-1) : Ambroxol hydrochloride 30 mg, 진해거담제 & 기침감기약

(6) 동아가스티정 20 mg (pc1-0-1) : Famotidine 20 mg, H2 차단제

(7) 카비드츄어블정 1250mg (pc1-0-1) : Calcium Carbonate 1250 mg, Cholecalciferol 400I.U, Calcium /with vitamins

9) 치료내용

(1) 한의치료

환자는 2017년 7월 12일부터 2019년 7월 31일까지 입원 기간 동안 암의 전이 재발 억제제를 위해 우황거사단(삼칠근, 동충하초, 인삼, 산자고, 우황, 진주분, 유향, 몰약, 건칠정(건칠)을 1일 3회 2 capsule, 체내 면역기능 증진을 위해 황기부정단(인삼, 단삼, 황기, 후두고)을 1일 3회 경구 복용하였다. 또한 2017년 7월 12일부터 대사 활성 요법인 침 치료와 뜸, 수족욕, 반신욕을 시행하였다. 침 치료는 1일 1회 천돌(CV22), 엽천(CV23), 인영(ST09) 등에 15분간 유침 및 전침을 하였고 내관(PC06), 합곡(LI04), 태충(IR03), 족삼리(ST36) 등에 15분간 유침(동방메디컬, 0.20 mm x 0.30 mm. 1회용 스테인리스 호침 사용)하였다. 뜸 치료는 1일 2회로 1회는 중완(CV12), 관원(CV04), 신궤(CV08) 부위에, 1회는 수심 및 족심 부위에 황토뜸을 간접구 방식으로 각 30분간 시행하였다. 수족욕은 1일 1회 30분간 당귀, 천궁, 홍화 약재를 사용하여 42℃ 온도로 습식으로 시행하였고, 반신욕은 1일 1회 30분간 애엽, 상백피, 박하, 마황, 관동화, 계지, 창이자, 세신, 정향 약재를 사용하여 55℃ 온도로 건식으로 시행하였다.

그리고 항암효과 및 호흡기계 증상 개선을 위해 1일 1회 폐암비훈방(백화사설초 20g, 어성초 20g, 건칠 20g, 길경 10g, 자초 10g, 박하 10g, 금은화 10g)을 증류하여 비강내로 흡입하

는 향기 요법을 시행하였다.

그리고 1일 1회 수술 부위 주변으로 초오약침 2 ml, 천돌(CV22)에 자하거약침 2 ml를 주입하였다.

또한 1일 1회 통경락요법(경혈전기자극.SSP)을 흉쇄유돌근 주변으로 시행하였다.

(2) Zadaxin® (Thymosin alpha 1) 주사 요법
면역력 증진을 위해 인체에서 분비되는 thymosin과 유사한 3차원 입체구조인 thymosin alpha 1으로 구성된 주사액을 2-3일 간격으로 주 2회 피하 주사하였다.

10) 평가도구

(1) National Cancer Institute Common Terminology Criteria for Adverse Event (NCI-CTCAE) : NCI-CTCAE는 암 치료에 사용되는 약물의 부작용의 표준화된 분류기준이다¹¹⁾.

(2) 혈액검사 : 치료의 안정성을 검사하기 위하여 입원시와 치료 후 신장 검사 및 간 기능 검사를 시행하였고 WBC와 CRP 수치 등 염증 반응과 관련된 항목의 변화를 관찰하였다.

(3) Eastern Cooperative Oncology Group (ECOG) : ECOG는 암 환자의 움직임과 활동 정도 파악을 위해 개발된 측정도구로 환자의 상태를 0~5점으로 구분하여 환자의 의학적 상태를 포괄적으로 반영한다¹²⁾.

(4) Numeric Rating Scale (NRS) : 환자의 주관적 고통 정도를 0~10까지의 숫자로 계량화하여 객관적 지표로 나타내는 수치평가척도이다. 본 증례에서는 주 증상인 수술 부위 통증과 연하곤란 및 식욕부진에 대한 평가에 사용되어 매일 측정하였다.

11) 치료경과

(1) 독성 및 부작용

치료 기간 중의 AST, ALT 등의 간 기능 수치는 정상 범위를 유지하였으며, BUN 수치는

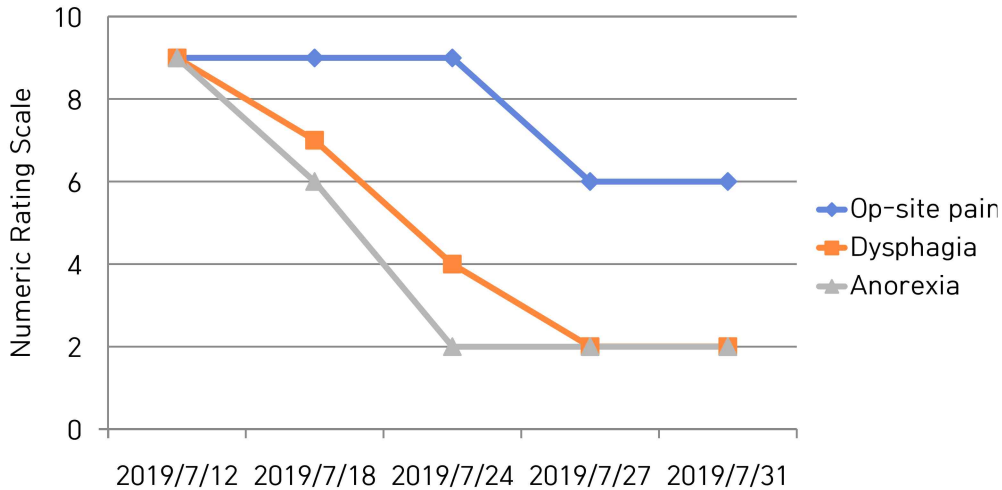


Figure 2. Changes of numeric rating scale on clinical symptom

Numeric rating scale of op-site pain was improved slightly and dysphagia and anorexia were improved considerably.

정상 범위보다 약간 떨어졌으나 creatinine 수치는 정상 범위 안에서 유지되었다. 치료기간 중의 WBC, CRP 등 염증 관련 수치의 상승은 보이지 않았으며, RBC, Hb 수치는 입원 당시에는 정상 범위보다 경미하게 감소되어 있는 상태였으나 치료 후 정상 범위로 다시 상승되었다 (Table 1). 또한 NCI-CTCAE version 5.0으로 평가했을 때 치료로 인한 부작용 발생은 없었다¹¹⁾.

(2) 삶의 질

환자는 2019년 7월 12일 내원 당시 폐절제술 후유증으로 연하곤란 및 발성 장애, 식욕 부진 등의 증상을 호소하며 일상생활에 불편감을 호소하였고 자가 보행은 가능하나 일상생활은 정상 활동 수준의 50% 정도로 저하되어 있었고 ECOG Grade 2에 해당하였다.

입원 당시 연하곤란으로 식사가 거의 불가능하였고 액체를 넘기는 것도 힘든 상태였다. 끼니마다 미음으로 한두 숟가락만 먹는 정도였으며 상당한 기력저하를 호소하였다. 치료 이후 2019년 7월 31일 퇴원 시 끼니마다 밥 한 공기

를 다 먹을 수 있을 정도로 증상이 호전되었으며 ECOG Grade 1 수준으로 감소되었다.

(3) 주소증의 변화

환자의 주요 주소증은 2019년 7월 5일 폐절제술 이후 발생한 수술 부위 통증 그리고 연하곤란과 식욕 부진 증상이었다. 수술 부위 통증은 2019년 7월 12일 하루 두 번 뉴신타서방정 50 mg 1알씩 복용하였고 약을 복용하지 않으면 NRS 9이고 약 복용 후 NRS 6정도로 낮아졌는데, 치료를 받으면서 2019년 7월 27일부터 진통제 복용을 중지하였음에도 NRS 6정도를 유지하였다. 연하곤란과 식욕부진 모두 2019년 7월 12일 NRS 9에서 2019년 7월 31일 NRS 2로 치료 기간 내에 점진적인 호전을 보여서 입원 시에는 식사량이 끼니마다 죽 한두 숟가락 정도였는데 퇴원 시에는 밥 한 공기 증가했다(Figure 2).

Ⅲ. 고찰 및 결론

유방암은 재발과 전이가 잘 일어나는 암으로서, 근치적 절제 수술 치료를 받은 환자 중 약 40%에서 재발하며, 뼈, 간, 폐, 림프절, 늑막 등에 잘 전이가 된다. 전이성 유방암의 치료 목표는 종양의 특성 및 환자의 상태를 고려하여, 치료의 부작용을 최소화하면서 무진행 생존 기간과 전체 생존 기간을 연장시키고, 암으로 인한 증상을 완화하며 삶의 질을 향상시키는 것이다¹³⁾. 전이성 폐암의 수술적 치료에 대한 병리 생리학적 당위성이 밝혀지고 수술로 인한 이환율과 사망률이 낮으며, 수술 후 장기생존율의 향상이 증명됨에 따라 이미 많은 수술이 이루어지고 있다¹⁴⁾. 그러나 폐절제술은 수술 후 환자의 폐포 환기와 폐활량을 감소시키며 극심한 통증과 운동능력의 저하를 유발시키고⁷⁾, 여러 가지 후유증으로 삶의 질을 저하시킬 수 있다. 따라서 폐절제술 후 후유증 관리가 중요한 실정이다.

본 증례의 환자는 2013년 luminal B형 유방암 진단을 받고 이후 수술과 항암치료를 받고 추적관찰만 하다가 2019년 4월 유방암 폐 전이 혹은 폐암 진단 후 2019년 7월 폐절제술을 받은 후, 폐절제술 후유증으로 발생한 수술 부위 통증, 연하 곤란, 식욕 부진 증상을 개선하기 위해 본원에 내원하였다. 후유증 관리와 전이 재발 방지 목적으로 2019년 7월 12일부터 2019년 7월 31일까지 본원에서 한의기반 통합암치료를 받았다.

한의 약물치료로는 항암 및 면역 증진 약물인 우황거사단, 황기부정단, 건칠정을 경구 복용하였다. 우황거사단은 신생혈관 형성 억제와 면역력을 증진하는 데 중점을 두고 임상적으로도 각종 암의 재발전이 억제에서 유의성 있는 효능이 보고되고 있는 약물이다¹⁵⁾. 황기부정단은 면역기능을 담당하는 NK cell, macrophage 등의 활성화를 통해 종양 성장억제와 면역력

향상에 도움을 준다¹⁶⁾. 건칠정은 옷 추출물(Rhus verniciflua Stokes extract)에서 알레르기를 일으키는 우루시올(urushiol) 성분을 제거하고 캡슐화한 한약제제로 여러 가지 암에서 혈관내피성장인자 억제를 통한 암세포 성장억제, 신생혈관 억제를 통한 전이 억제 등의 효과를 나타낸 약물이다¹⁷⁾.

한의 약침 치료로는 수술 부위 통증 완화를 위해 수술 부위 주변 근육에 매일 초오 약침 2 ml를 주입하였다. 초오(Radix Aconiti)는 미나리아재비과의 이삭바꽃 및 근연식물의 괴근이다. 성은 熱·大毒, 미는 辛·苦하며 귀경은 心·肝·脾에 작용하며 祛風除濕, 溫經散寒, 止痛 등의 효능이 있다. 최근 실험을 통해 초오 봉밀 혼합물이 Rat Model에 말초 신경 병증성 통증을 억제하였다는 연구 결과가 보고되었다¹⁸⁾. 연하 곤란과 성대 마비 증상 개선을 위해 천돌(CV22)에 자하거 약침을 매일 2 ml씩 주입하였다. 자하거(Hominis Placenta)는 補腎益精, 補氣養血, 補肺定喘 하는 효능이 있어 肺虛咳嗽, 咯血, 諸虛損, 倦怠無力, 骨蒸潮熱 등 虛損과 관련한 병증을 치료한다¹⁹⁾. 자하거 약침은 인태반에서 추출한 것으로 성장촉진, 항감염, 저항력 증강, 호르몬, 간 기능 개선 및 조직재생 촉진, 미용효과 등의 작용을 한다고 알려져 있다. 또한 천돌(CV22)은 효능이 宣肺調氣, 清入肺音으로 일반적으로 기관과 인후병에 효과가 있는 경혈이며 각종 질환에서 나타나는 해수, 담이 엷히는 증상에 효과가 있는 경혈이다. 임상에서는 기관지천식, 기관지염, 인후염, 갑상선종, 신경성 구토, 식도경련, 성대의 질환 등에도 응용된다. 이외에도 본원에서 폐암 환자들의 항암효과와 호흡 기능 개선을 위해 개발한 폐암비훈방 증류 탕약으로 향기요법을 시행하였고, 인체 내에 NK Cell, Dendritic Cell의 활성을 증가시켜 면역력을 증진시키는 Zadaxin (Thymosin alpha 1) 주사²⁰⁾, 천돌(CV22), 염천(CV23), 인영(ST09) 등과 홍쇄유돌근 부위로 통경락요법(경

혈전기 자극, SSP)과 전침치료를 병행하였다.

상기환자는 2019년 7월 5일 폐절제술 이후 본원에 내원할 당시 진통제 미복용시 수술 부위에 NRS 9정도로 극심한 통증을 호소하였고 진통제를 하루에 두 번 복용 후 NRS 6정도로 내려갔는데 치료 후 진통제를 복용하지 않고도 NRS 6정도로 유지되었다. 또 연하 곤란 증상도 치료 전 NRS 9로 물 한 모금 삼키는 것도 어려웠으나, 치료 후 NRS 2로 크게 감소하였다. 식욕 부진 증상도 입원 당시 NRS 9로 삼키는 것이 힘들어 죽 한술가락에도 사례에 들었는데 치료 후 NRS 2로 밥 한 공기를 다 먹고 끼니 사이마다 간식을 먹을 수 있는 정도로 호전되어 퇴원 시에는 증상이 거의 소실되었다(Figure 3). 환자의 ECOG 점수는 Grade 2에서 1로 개선되어 낮시간의 절반 이하를 침상에서 지내던 상태에서 완전한 거동이 가능하여 일상생활에 무리가 없는 상태로 호전되었다. 따라서 한의기반 통합암치료가 폐절제술 후 후유증 개선과 환자의 전반적인 상태 호전에 기여한 것으로 판단된다.

다만 치료 기간 전후로 종양표지자나 CT 검사 등의 비교가 이루어지지 않아 종양의 전이 및 증식 억제에 대한 효능을 평가할 수 없는 한계를 지닌다. 또한 상기 환자의 증상과 삶의 질이 모두 개선되었지만 총 치료 기간이 길지 않았기 때문에 지속적으로 유지가 될 수 있는지 확인이 되지 않았다. 하지만 짧은 치료기간임에도 불구하고 한의기반 통합암치료를 수술 후 후유증을 감소시켰다는 점에서 의의가 있음을 시사한다.

본 증례 연구는 비록 전이성 유방암에 있어 한의 치료와 암의 재발 전이 억제에 관한 직접적인 연구는 아니지만 한의기반 통합암치료로 수술 후 후유증을 개선시키고 삶의 질 증진에 기여했다고 판단되며 혈액검사와 NCI-CTCAE 평가상 안전성도 확인할 수 있었다. 향후 다양

한 암종의 수술 후 부작용 완화 등을 위한 한의기반 통합암치료를 적용한 추가적인 연구가 필요할 것으로 보인다.

IV. 감사의 글

이 연구는 보건복지부와 한국 보건산업진흥원 한의약선도기술개발사업의 지원에 의하여 이루어진 것임(과제고유번호 : HI15C0006).

V. 참고문헌

- 1) Sasco AJ, Lowenfels AB, Pasker-de Jong J. Review article: epidemiology of male breast cancer. A meta-analysis of published case-control studies and discussion of selected aetiological factors. *Int J Cancer* 53:538-49, 1993.
- 2) The Korean Breast Cancer Society. Survival analysis of Korean breast cancer patients diagnosed between 1993 and 2002-A nationwide study of the cancer registry. *J Breast Cancer* 9:214-29, 2006.
- 3) Bernard-Marty C, Cardoso F, Piccart MJ. Facts and controversies in systemic treatment of metastatic breast cancer. *Oncologist* 9:617-32, 2004.
- 4) Krishnan K, Khanna C, Helman LJ. The molecular biology of pulmonary metastasis. *Thorac Surg Clin* 16:115-124, 2006.
- 5) Friedel G, Pastorino U, Ginsberg RJ, et al. Results of lung metastasectomy from breast cancer: prognostic criteria on the basis of 467 cases of the International Registry of Lung Metastases. *Eur J Cardiothorac Surg* 22:335-344, 2002.

- 6) Grichnik KP, D'Amico TA. Acute lung injury and acute respiratory distress syndrome after pulmonary resection. *Semin Cardiothorac Vasc Anesth* 8:317-34, 2004.
- 7) N. Mujovic, D. Subotic, M. Ercegovac, A. Milovanovic, L. Nikcevic, V. Zugic, and D. Nikolic, Influence of pulmonary rehabilitation on lung function changes after the lung resection for primary lung cancer in patients with chronic obstructive pulmonary disease, *Aging and disease* 6(6):466 - 477, 2015.
- 8) J. A. Sloan, X. Zhao, P. J. Novotny, J. Wampfler, Y. Garces, M. M. Clark, and P. Ung, Relationship between deficits in overall quality of life and non-small-cell lung cancer survival, *J. of Clinical Oncology* 30(13):1498 - 1504, 2012.
- 9) Jung, Kyung Ju Lee, Young Sook, The Effect of a Breathing Exercise Intervention on Pulmonary Function after Lung Lobectomy *10(1):95-102*, 2010.
- 10) A Systematic Review and Meta-Analysis on Intervention Programs for the Patients with Lung Cancer Who Underwent Lung Resection *19(5):2765-2785*, 2017.
- 11) National Cancer Institute. Common Terminology Criteria for Adverse Events(CTCAE) v.5.0, 2017. Available from https://evs.nci.nih.gov/ftp1/CTCAE/CTCAE_5.0/.
- 12) Gwak MD, Suh SY. The assessment tools in palliative medicine. *Kor J Hosp Palliat Care* 12:177-193, 2009.
- 13) Jung, K.H. Special Review: Personalized therapy for advanced breast cancer using molecular signatures. *Korean J Med* 77(1):26-34, 2009.
- 14) Mountain CF, McMurtrey MJ, Hermes KE. Surgery for pulmonary metastasis: a 20-year experience. *Ann Thorac surg* 38:323-30, 1984.
- 15) Park, HR, Lee, EJ, Moon, SC. Inhibition of lung cancer growth by HangAmDan-B is mediated by macrophage activation to M1 subtype. *Oncol Lett* 13:2330-2336, 2017.
- 16) Yim MH, Shin JW, Son JY, Oh SM, Han SH, Cho JH, Cho CK, Yoo HS, Lee YW, Son CG. Soluble components of *Hericium erinaceum* induce NK cell activation via production of interleukin-12 in mice splenocytes. *Acta Pharmacol Sin* 28(6):901-907, 2007.
- 17) Choi W, Jung H, Kim K, Lee S, Yoon S, Park J, Kim S, Cheon S, Eo W, Lee S. *Rhus verniciflua* stokes against advanced cancer: a perspective from the Korean Integrative Cancer Center. *Biomedicine and Biotechnology* 2012:1-7, 2011.
- 18) Jo HG, Park AR, Choi JB. Analgesic Effects of the Combination of *Aconitum Ciliare* Tuber with Honey in the Rat Models of Peripheral Neuropathic Pain. *The Society of Korean Medicine Rehabilitation* 21(2):159-170, 2011.
- 19) 김은곤, 박영엽, 이광호, 이한배, 장성익, 김성균 등. 자하거 약침 투여후 기침 가래 증상이 호전된 폐렴 후유증 환자 2례. *대한약침학회학회지* 6(3):65-73, 2003.
- 20) Garaci E, Pica F, Rasi G, Favalli C. Thymosin alpha 1 in the treatment of cancer: from basic research to clinical application. *Int J Immunopharmacol* 22:1067 - 1076, 2000.