



거골 골연골병변의 수술적 치료: 관절경적 골수 자극술(다발성 천공 또는 미세 골절술)

곽희철, 은일수*

인제대학교 부산백병원 정형외과, *좋은삼선병원 정형외과

Operative Treatment of Osteochondral Lesion of the Talus: Arthroscopic Bone Marrow Stimulation (Multiple Drilling or Microfracture)

Heui-Chul Gwak, Il-soo Eun*

Department of Orthopedic Surgery, Inje University Busan Paik Hospital,
*Department of Orthopedic Surgery, Good Samsun Hospital, Busan, Korea

Osteochondral lesion of the talus (OLT) is a broad term used to describe an injury or abnormality of the talar articular cartilage and adjacent bone. Various terms are used to describe this clinical entity, including osteochondritis dissecans, osteochondral fractures, and osteochondral defects. Several treatment options are available; the choice of treatment is based on the type and size of the defect and the treating clinician's preference. Arthroscopic microfracture (a bone marrow stimulation technique) is a common and effective surgical strategy in patients with small lesions or in those in whom non-operative treatment has failed. This study had the following aims: 1) to review the historical background, etiology, and classification systems of OLT; 2) to describe a systematic approach to arthroscopic bone marrow stimulation for OLT; and 3) to determine the characteristics that are useful for assessing osteochondral lesions, including age, size, type (chondral, subchondral, cystic), stability, displacement, location, and containment of the lesion.

Key Words: Osteochondral lesion of the talus, Microfracture, Foot and ankle, Cartilage

서 론

거골의 골연골병변(osteochondral lesion of the talus)은 이전에 박리성 골연골염(osteochondritis dissecans), 경연골 거골 골절(transchondral talus fracture), 거골 골연골 골절(osteochondral talus fracture) 등으로 불리기도 했었다. 족관절의 이런 관절 내 골연골 유리체 병변(loose osteochondral fragment)을 처음 보고한 사람은 Alexander Monroe였으며 외상에 의해 발생한 것으로 생각하였다.¹⁾ 골연골병변의 치료는 다양한 인자에 의해 결정되며 환자의

연령, 건강 상태, 활동 정도 및 병변의 크기와 위치, 동반된 퇴행성 변화 등이 고려되어야 한다.

Steadman 등²⁾이 무릎에서 처음으로 골수 자극술에 대하여 언급을 하였다. 이는 연골병변을 제거한 이후 노출된 연골하 골을 송곳(awl)으로 다발성으로 천공하는 방법이다. 이는 병변부 연골하 판의 재혈관화를 통한 중간엽 줄기세포(mesenchymal stem cell)의 침윤으로 섬유 연골의 분화를 촉진시켜 주는 술식이다. 골수 자극술은 다른 치료들에 비해 안전하고 간단하며 그 결과에서도 우월성을 보이고 있어 현재 가장 많이 사용되는 술식이다. 그러나 이러한 장점에도 불구하고 증거 기반 관점에서 보면 등급 4의 논문 자료들로만 구성되어 있다는 단점도 가지고 있는 술식이다. 또한 장기 비교 결과가 없다는 단점이 있으며 150 mm² 이하의 병변에 국한되어 쓸 수밖에 없다는 한계점을 가지고 있다.^{3,4)} 이에 이 술식에 관한 장점 및 단점 그리고 치료의 적절성 등에 대해 알아보려 한다.

Received April 20, 2020 Revised May 25, 2020 Accepted May 26, 2020

Corresponding Author: Il-soo Eun

Department of Orthopedic Surgery, Good Samsun Hospital, 326 Gaya-daero, Sasang-gu, Busan 47007, Korea

Tel: 82-51-322-0900, Fax: 82-51-323-3308, E-mail: dreun7@hanmail.net

ORCID: <https://orcid.org/0000-0001-5863-9729>

Financial support: None.

Conflict of interest: None.

Copyright © 2020 Korean Foot and Ankle Society. All rights reserved.

© This is an Open Access article distributed under the terms of the Creative Commons Attribution Non-Commercial License (<http://creativecommons.org/licenses/by-nc/4.0>) which permits unrestricted non-commercial use, distribution, and reproduction in any medium, provided the original work is properly cited.

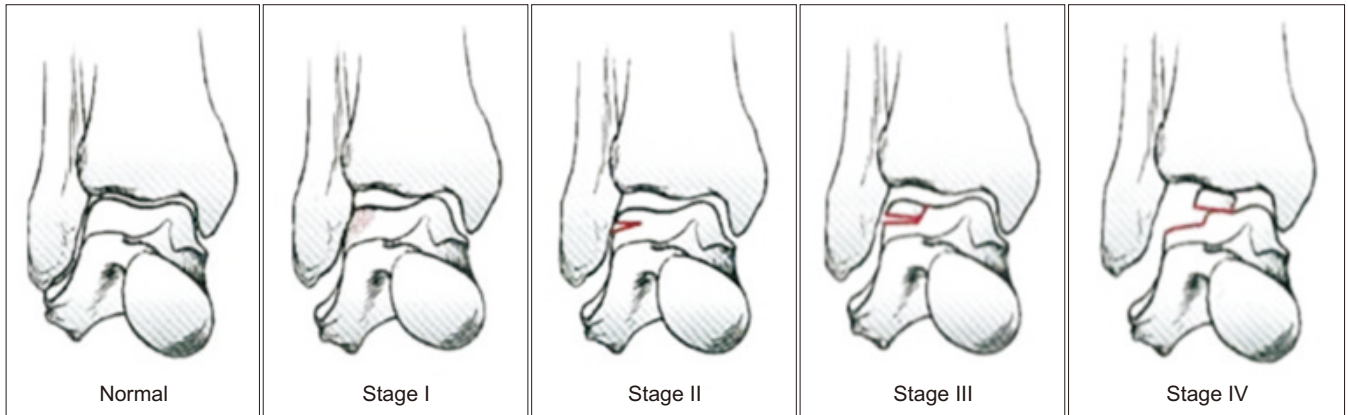


Figure 1. Berndt and Harty classification system. Data from the article of Berndt et al. (J Bone Joint Surg Am. 1959;41:988-1020).⁵⁾

Table 1. Characteristics of Osteochondral Lesion of Talus

1. Type of lesion
A. Chondral (cartilage only)
B. Chondral/subchondral (cartilage and underlying bone)
C. Subchondral (intact overlying cartilage)
D. Cystic (>5 mm deep)
2. Stability of lesion
A. Stable
B. Unstable
3. Displacement of lesion
A. Displaced
B. Non displaced
4. Location
A. Medial (anterior, central, or posterior)
B. Lateral (anterior, central, or posterior)
C. Central (anterior, central, or posterior)

Table 2. Berndt and Harty Classification System

Stage feature
I. Focal compression of the subchondral bone (bone beneath the cartilage)
II. Focal compression of the subchondral bone with partial detachment of a fragment of cartilage
III. Focal compression of the subchondral bone with a fully detached fragment of cartilage still situated in place at the site of injury
IV. Focal compression of the subchondral bone with a fully detached fragment of cartilage detached from the site of injury and floating in the joint space

본 론

1. 병인

거골의 골연골병변에 대한 분류는 Berndt와 Harty⁵⁾에 의해 처음 보고되었다. 당시에는 발생 원인이 명확하지 않아 경연골 골절로 지칭하였으며 연골하 골의 국소적 병변으로 인한 골관절염의 전구 증상으로 이해되었다. 이후 연골하 골의 허혈성 변화로 인한 연골의 국소적 결손이 주요 병인으로 알려졌다.^{6,7)} 거골 골연골병변의 가장 흔한 원인은 외상이며 족근 관절 염좌 이후 자주 발생한다. 1955년에 Bosien 등⁸⁾은 전체 족근 관절 염좌의 6.5%에서 골연골병변이 관찰되었으며 대부분 10대부터 30대에서 발생한다고 보고하였다. 하지만 최근 스포츠 손상이 증가함에 따라 거골의 골연골병변의 유병률도 크게 증가하고 있으며 발생 연령대도 더 다양해지는 추세이다.^{9,10)}

2. 분류

거골 골연골병변의 특징은 크게 여섯 가지로 나누어서 분류할 수

있으며 이는 병변의 형태, 병변의 안정성, 전위 여부, 위치, 병변의 크기 등으로 구성되어 있다(Table 1). 각각에 따른 예후에 차이가 있으므로 이 또한 중요한 분류의 기준으로 반드시 유념해야 할 필요가 있다. 1959년 Berndt와 Harty⁵⁾는 단순 방사선 소견에 따라 병변의 정도를 4단계로 분류하였으며 이 분류법은 지금까지도 이용되고 있다(Table 2, Fig. 1). 하지만 거골의 골연골병변이 단순 방사선 소견에서 나타나지 않는 경우가 많고 병변의 단계를 정확히 구분하기 어려우며 영상 검사의 발달로 인해 그 유용성은 감소되었다. 따라서 컴퓨터 단층촬영(computed tomography, CT), 자기공명영상(magnetic resonance imaging, MRI) 및 관절경적 소견에 따라 분류할 수 있다(Table 3).

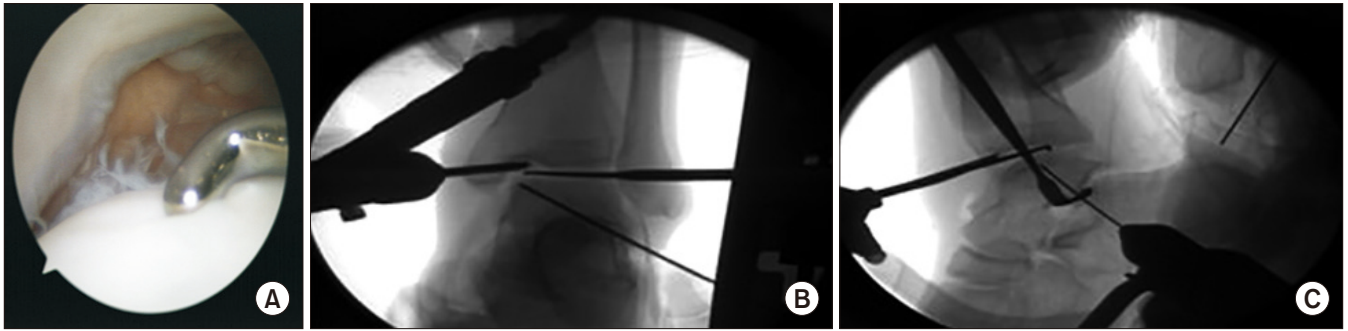
3. 비수술적 치료

만성적 거골 골연골병변이나 만성적 병변에 대한 급성 악화의 초기 치료는 이들 중 대부분이 영상 촬영에 의해 우연히 발견되기 때문에 비수술적 치료로 시작하게 된다. 전위를 동반한 급성 골연골 골절은 비수술적 치료에 대한 금기증이다. 비수술적 치료에는 석고나 미리 제작된 walking boots, 비스테로이드 항염증제(non-steroidal anti-inflammatory drugs) 약물치료, 부목고정, corticosteroid 주사, 활동의 제한이 포함된다.

Table 3. Various Classification of the Osteochondral Lesion of the Talus (OLT)

Radiography	Computed tomography	MRI	Arthroscopy
I. Subchondral compression	I. Cystic lesion in talar dome with intact roof	1. Articular cartilage damage only	A. Smooth and intact but soft
II. Partial detachment of osteochondral fragment	IIA. Cystic lesion with communication to talar dome surface IIB. Open articular surface lesion with overlying nondisplaced fragment	2a. Cartilage injury with underlying fracture and edema 2b. Stage 2a without bony edema	B. Rough surface C. Fibrillation/fissures
III. Completely detached fragment without displacement	III. Nondisplaced lesion with radiolucency	3. Detached but undisplaced fragment	D. Flap present or bone exposed
IV. Detached and displaced fragment	IV. Displaced fragment	4. Detached and displaced fragment	E. Loose, nondisplaced fragment
	V. OLT with subchondral cyst	5. Subchondral cyst formation	F. Displaced fragment

MRI: magnetic resonance imaging.

**Figure 2.** (A-C) Retrograde drilling.

4. 수술적 치료

골수 자극 치료법은 거골의 골연골병변의 1차 치료임에 대부분의 저자들이 동의하고 있다. 이는 기술적으로 쉬우며 비용 면에서 효과적이고 최소한의 침습적 치료인 동시에 술 후 합병증이 낮으며 술 후 통증도 작다는 이점이 있다.^(6,7,9,10-12) Zengerink 등⁽¹³⁾은 골수 자극 치료법의 임상적인 성공률을 85%로 보고하였고 이에 따라 보존적 치료에 실패한 거골 골연골병변에 유용한 치료로 생각된다.

1) 관절경적 다발성 천공

관절경적 역행성 천공술은 연골 손상이 없는 연골하 골 병변의 치료에 유용한 술식이다.⁽¹¹⁾ 역행성 천공술은 최초 관혈적으로 시행되었으나 최근 관절경을 이용한 보고가 주를 이루고 있다. Kono 등⁽¹²⁾은 거골의 골연골병변 환자 30명 중 11예를 대상으로 역행성 천공술을, 19예를 대상으로 경과 천공술(transmalleolar drilling)을 시행하였고 1년 후 이차 관절경 검사상 역행성 천공술에서의 결과가 더 좋았다고 보고하였다. Anders 등⁽¹⁴⁾은 영상장치하에서 역행성 천공술과 연골하 골 결손에 대한 자가골 이식술을 시행한 41명을 평균 29개월 추시한 결과, 효과적인 치료임을 보고하였다. 역행성 천공술

시행 시 병변의 압박과 함께 연골하 골의 괴사 제거 및 연골의 유지를 위해 연골하 낭종이나 결손 부위에 골이식 등 구조적인 지지가 필요할 것으로 생각되며, 연골하 낭종에 대한 변연절제술 및 괴사된 골 조직을 제거하였을 때, 공간에 대한 자가 해면골 이식을 시행하는 것이 바람직한 치료일 것으로 생각된다(Fig. 2). 이와는 달리 관절경을 통한 직접적인 천공술에 대해서도 다양한 연구가 보고되었다. 특히 Ferkel 등⁽¹⁵⁾은 장기 추시를 통한 결과를 보기 위해 거골 골연골병변 환자 50명을 대상으로 관절경적 치료를 시행하였으며 71개월의 장기 추시 결과에서 임상적으로 우수한 결과를 보고하였다.

2) 관절경적 미세 골절술

골수 자극법은 다발성 천공이나 미세 골절술이 있고 1차적 치료로 고려된다. 이 술기는 관절경을 통해 시행되며 거골 골연골병변을 안정적인 연골 경계가 될 때까지 제거하는 데 초점이 맞춰져 있다. Steadman 등⁽²⁾이 무릎에서 처음으로 골수 자극술에 대하여 언급하였다. 이는 연골병변을 제거한 이후 노출된 연골하 골을 송곳으로 다발성으로 천공하는 방법이다(Fig. 3). 이는 병변부 연골하 판의 재혈관화를 통한 중간엽 줄기세포의 침윤으로 섬유 연골의 분화를 촉

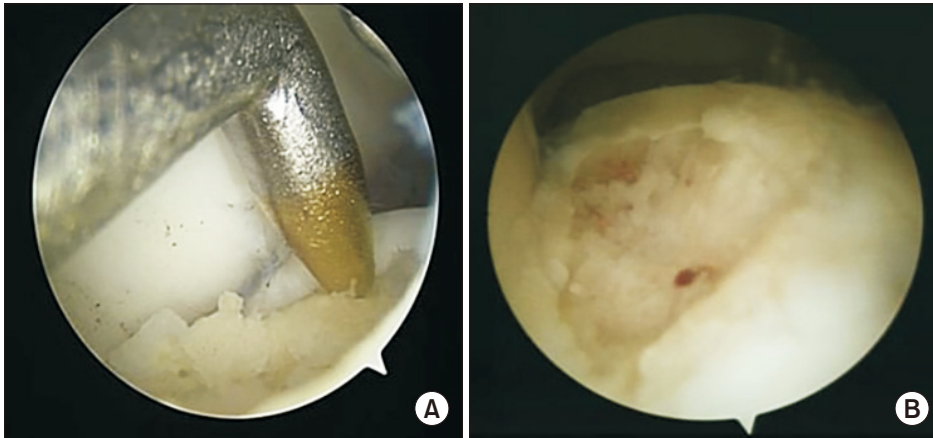


Figure 3. (A) Arthroscopic photographs showing that microfractures were performed of the osteochondral lesion of the talus. (B) Adequate bleeding occurred from the microfracture holes.

진시켜 주는 술식이다. 그러나 아쉽게도 증거 기반에 의한 등급 1에 해당하는 보고는 아직까지 없는 것이 현실이다. 환자들의 다양한 케이스를 바탕으로 한 보고들이 주를 이루고 있으며 이에 대해서 아주 다양한 결과들이 보고되고 있다. Lee 등¹⁶⁾은 35예의 환자에서 관절경하 미세 골절술을 시행하였으며 89%에서 양호한 결과를 보고하였고 예후 인자로 증상의 지속기간이 오래될수록 결과에 영향을 주었다고 보고하였다. 장기 예후에 대한 정확한 예측은 불가능하지만 Ferkel 등¹⁵⁾은 평균 71개월의 추시 관찰에서 72%에서의 양호한 결과를 보고하였고 van Bergen 등¹⁷⁾은 평균 12년(8~20년)의 추시 관찰에서 78%에서의 양호한 결과를 보고하였다. Polat 등¹⁸⁾이 82명의 환자에서 시행한 평균 121개월 추시 연구에서는 71.6%에서 양호한 결과를 보였고 4기 관절염으로의 악화 소견은 없었으며 32.9%에서 한 단계 더 진행된 관절염이 관찰되었으므로 거골 골연골병변의 좋은 치료법이라고 주장하였다. 또한 거골 골연골병변에 대한 치료에 있어서 임상 결과에 영향을 미치는 예후 인자들이 있는데 이를 정리하면 다음과 같다.

3) 예후에 영향을 미치는 인자

(1) 나이(age)

거골 골연골병변의 관절경적 치료 후 나이와 임상학적 결과 사이의 연관성에 대한 많은 연구가 발표되었다. Cuttica 등¹⁹⁾은 130명의 환자에 대해 후향적으로 평가하여 나이는 임상적 결과에 영향을 미친다고 하였으며 33세까지 나이가 증가할수록 위험도가 증가한다고 발표하였다. Deol 등²⁰⁾은 20세 이하의 환자에서 좋은 예후를 보인다고 발표했다. 또한 이전 연구에서 슬관절에서 미세 골절술을 동반한 관절경적 치료 후 나이가 임상적 결과와 중요한 차이를 보인다고 증명하였다.²¹⁾ 반면 다른 연구에서는 서로 다른 나이의 그룹 사이에서 연관성은 없었으며 환자의 수가 적기 때문에 통계적 유의성을 제시하는 데 증거가 부족하다고 하였다.²²⁾ 또한 Choi 등²³⁾은 170명의 환자를 6개의 그룹으로 나누어 비교를 진행한 연구 결과에서 나이에 따른 임상적 결과나 환자의 만족도에는 차이가 없음을 보고하였다.

이에 대해서는 조금 더 연구가 필요할 것으로 생각된다.

(2) 결손 크기(defect size)

관절경적 치료 이후 악화될 예측인자는 연골 결손의 크기뿐 아니라 동반된 병소의 심각성(severity)이다.²⁴⁾ 많은 이전의 조사자들은 결손 크기와 임상학적 결과 사이의 연관성에 대해 언급해 왔다. Christensen 등²⁵⁾은 18구의 사체(fresh cadaver)에서 압력 감지 촬영을 이용하여 발목관절의 특징에 대해 연구하였다. 그 결과 병소의 크기가 발목에서 접촉 stress를 변화시킨다고 하였으며 통계적으로 7.5 mm×15.0 mm보다 큰 병소일 경우에 유의하다고 제시하였다. 그들은 이 결과가 병소의 크기가 연골 결손 환자에서 예후 인자로 제시될 수 있다고 주장하였다. Choi 등²⁶⁾은 150 mm² 크기를 기준으로 결과에 있어서 차이를 보였다고 하였으며 이 크기를 MRI에서 미리 측정하여 치료 계획을 세우는 것을 추천하였다. Giannini 등²⁷⁾은 150 mm² 이하의 병소는 관절경적 치료가 필요한 반면, 150 mm² 이상의 병소를 지니거나 이전 수술에서 실패한 경우에는 자가골연골 이식술(osteochondral autograft transplantation) 혹은 자가연골 세포 이식술(autologous chondrocyte implantation)의 치료가 반드시 필요하다고 하였다.

(3) 관절하 낭종(subchondral cyst)

새로운 진단적 도구들의 개발과 함께 분류 체계는 CT와 MRI를 사용하여 새롭게 만들어졌다. Anderson 등,²⁸⁾ Hepple 등²⁹⁾은 거골 연골하 낭종을 stage IIA와 V를 포함한 새로운 분류 체계를 고안하였고 이러한 낭종성 병변들의 병리적인 이론을 기술하였다. 골과 연골의 결손부를 통하여 윤행막이나 윤행액이 침범한다는 것으로 이 이론에 따르면 연골하 판을 침범한 연골 골절은 윤행액의 강한 유입을 통한 압력 형성으로 낭종 형성에 기인한다고 한다. 또 다른 이론은 골수강내 결합 조직의 점액성 퇴행에 대한 것인데 아마도 국소적 허혈이나 무혈성 괴사가 선행되었을 것이다. Ogilvie-Harris와 Sarrosa³⁰⁾는 연골하 낭종의 유무가 예후에 영향을 줄 수 있다고 하였다.

낭종의 제거 이후 좋은 결과를 보였으며 골이식까지는 필요가 없을 것이라고 보고하였다. 반면 Lee 등³¹⁾은 102예의 환자에서 낭종의 유무에 따라 두 군으로 나누어 비교하였을 때, 두 군 간의 임상적 결과에 차이는 없어 연골하 낭종의 유무는 영향이 없다고 보고하였다. 또한 Saxena와 Eakin³²⁾은 운동 선수에서 거골하 낭종이 있는 경우에 골이식술의 유용성을 확인하기 위해 Hepple stage 2~4 환자에 대해서는 미세 천공술만을, Hepple stage 5 환자에 대해서는 미세 천공술과 자가골 이식술을 시행하였다. 평균 32개월(2~8년) 추시하였으며 두 군 모두에서 수술 후 임상적 결과는 호전되었고 두 군 간의 차이는 없었으나 골이식술을 시행한 군에서 운동으로의 복귀가 훨씬 더 늦었음을 보고하였다. 또한 Hu 등³³⁾은 17명을 대상으로 10 mm 이상의 낭종에 대해 자가 장골 이식을 시행하였고 임상적 결과의 호전을 보고하였으며 이 중 13명에 있어서는 2차 관절경 검사에서 연골의 회복이 양호함을 보고하였다. 큰 낭종이 있을 경우 효과적인 치료법이 될 것으로 생각된다.

(4) 위치(location)

거골 골연골병변의 위치에 대한 상대적인 예후 인자로서의 중요성에 대해서는 논란이 많다. 거골 천장부에서의 안정형(containment) 정도에 의한 거골 골연골병변의 구분의 유용성과 타당성에 대해서는 지속적으로 논란이 되고 있으나 Cuttica 등¹⁹⁾은 안정형 결손(contained defect)과 불안정 결손(uncontained defect)에 따른 임상적 결과는 명백히 차이가 있다고 보고하였다. 연골 결손부의 불안정하고 큰 결손부에서 기능적으로 낮은 결과를 보인다고 하였다. Schimmer 등³⁴⁾은 내측 거골 골연골병변을 가진 환자들에서 외측 병변을 가진 환자들과 비교 시 더 좋은 결과를 보인다고 제시한 바 있다. Saxena와 Eakin³²⁾은 전외측 병변을 가진 환자들에서 일상 생활로의 복귀 시간이 짧고 AOFAS 점수가 더 높았다 보고하고 있다.

(5) 동반 병변(combined lesion)

Lee 등³⁵⁾은 420예의 환자에 대한 골수 자극 치료법을 시행하였는데 이 중 만성 족관절 불안정성이 동반된 74예의 환자와 단독 병변을 가진 148예의 환자를 비교하였을 때 불안정성이 동반된 환자들에게서 연골 결손부위가 더 컸으며 외측부 연골병변이 더 자주 관찰되었고, 경골의 내과 부분에 연골병변이 더 자주 관찰되었으며, 수술 결과도 불안정성이 동반된 군에서 안 좋은 것으로 보고하였다. 또한 Becher 등³⁶⁾은 골연골병변에서 연골병변보다 더 호전이 되는 것으로 보고하였고 자연 치유력도 더 좋다고 하였다. 반면에 Park과 Lee³⁷⁾는 104예의 환자를 대상으로 두 군 간에 임상적인 차이가 없음을 보고하였다.

거골의 골연골병변에서의 동통의 원인에 대해서는 여러 주장이 있어 왔으나 아직 명확하지는 않다. van Dijk 등³⁸⁾은 증상의 발현에는 여러 다양한 요소들이 관여를 하는 것으로 기술하고 있다. 족관절

은 고도의 상합성 관절로 구성되어 있으며 부하가 주어지면 압박된 연골 내 수분이 미세 골절 부위를 통하여 연골하 골로 이동을 하게 되며 이로 인해 골미란이 발생하고 연골하 낭종이 발생하게 된다. 동통은 연골 자체 병변에서 발생하는 것이 아니라 보행 시 반복적이고 농도 용액의 압력(fluid pressure)으로 인해 연골하 골에 많이 분포하는 신경이 자극을 받아 발생한다고 하였다. 그러므로 골수 자극 치료 시 손상된 연골하 골의 제거가 통증 호전에 중요하겠다. 골수 자극 치료를 시행할 때 연골하 골과 연골하 판의 중요성에 대한 연구가 있다. 연골하 골과 연골하 판이 연골의 재생과 항상성(homeostasis)에 중요한 역할을 하며 문제 발생 시 연골 조직의 질과 수명을 단축시킬 수 있다.^{39,40)} Shimozone 등⁴¹⁾은 42명의 환자에서 관절경적 미세 천공술을 시행한 후 MRI를 이용하여 관찰을 시행하였다. 미세 천공술 후 4~6년까지 연골하 판의 상태는 회복되지 않았고 2년 추시보다 4~6년 추시에서 연골하 골과 연골하 판의 상태는 더 악화되었다. 또한 연골하 골의 상태는 Foot and Ankle Outcome Score (FAOS)와 상관관계를 보여 연골하 골과 연골하 판의 상태가 임상적 결과에 영향을 미칠 수 있다고 하였다. Reilingh 등⁴²⁾은 58명의 환자에서 관절경적 골수 자극 치료를 시행하여 술 후 2주, 1년째에 CT를 비교해서 평가하였다. 술 후 2주째에는 병변의 크기는 증가하였으나 1년째에는 크기가 감소하였다고 보고하였다. 단지 14명에서 연골병변이 완전히 회복되었으나 그 크기와 임상적 결과와의 연관성은 없었다고 하였다. 또한 second-look 관절경술은 연골 손상이 어느 정도 복구되어 있는지를 확인할 수 있는 방법으로 Lee 등⁴³⁾은 미세 골절술 후 12개월에 시행한 second-look 관절경 소견상 약 40%에서 불완전한 연골 재생 상태를 보였으나 대부분의 환자에서 양호한 임상 결과를 보였다고 보고하였다.

(6) 부가 치료(additional treatment)

골수 자극술 시행 후 생물학적 제제의 사용이 시도되고 있다. 골수 흡인 농축술(bone marrow aspirate concentrate, BMAC)에는 성장 인자(growth factor)와 사이토카인(cytokines)이 있어 연골세포의 분화를 유도하는 능력이 있으며 장골 능(ilial crest), 근위 또는 원위 경골, 종골에서 골수를 추출한 이후 원심 분리하여 추출한다.⁴⁴⁾ Fortier 등⁴⁵⁾은 12예의 말을 대상으로 골수 자극술 단독군과 골수 자극술 후 BMAC을 시행한 군 간의 비교 연구를 시행하였고 BMAC을 시행한 군에서 미세 천공술 단독군보다 급성의 전층(full thickness) 연골 결손에서의 치유가 우수하다고 보고하였다.

(7) 골수 자극술 치료 실패 이후의 치료

관절경적 치료 실패 이후 재수술 시 골수 자극술을 재시행하여 임상적 호전을 보인 결과는 여러 연구에서 보고되었다.^{46,47)} 그러나 Yoon 등⁴⁸⁾은 골수 자극술에 실패한 경우, 골수 자극술을 다시 시행하는 것보다 자가골연골 이식술을 시행하는 것이 더 나은 결과를 보

인다고 하였다. 그러므로 골수 자극술을 다시 시행함에 있어서는 신중을 기해야 한다.

결론

증상이 있는 거골 골연골병변의 치료는 어렵고 한계가 있다. 그 이유는 발목관절에의 접근이 제한되어 있으며 관절 연골의 재생력이 낮기 때문이다. 보존적 치료에 호전이 없는 경우에는 수술적 가료를 시행하여야 하며 1차 치료 시 150 mm² 이하의 병변에서는 골수 자극술만으로도 만족할 만한 결과를 얻을 수 있다. 이 치료가 실패할 경우 다른 대안 수술법에 대해서도 인지하고 있어야 할 것이다. 또한 술자는 실패 시의 원인과 함께 거골 골연골병변의 관절경적 치료 결과에 영향을 줄 수 있는 다른 여러 인자들에 대해서도 이해해야 한다. 위험 인자들의 존재는 술자로 하여금 새로운 치료 방법을 모색하고 환자 상담 방법을 변화하는 데에 도움을 줄 것이다. 이 부분에 대해서는 앞으로 더 많은 연구가 필요하며 지속적인 관심을 가져야 할 것이다.

ORCID

Heui-Chul Gwak, <https://orcid.org/0000-0003-1062-0580>

REFERENCES

1. Monro A. Part of the cartilage of the joint, separated and ossified. *Edinburgh: Ruddimans; 1738. p.19.*
2. Steadman JR, Rodkey WG, Rodrigo JJ. Microfracture: surgical technique and rehabilitation to treat chondral defects. *Clin Orthop Relat Res. 2001;(391 Suppl):S362-9. doi: 10.1097/00003086-200110001-00033.*
3. Steele JR, Dekker TJ, Federer AE, Liles JL, Adams SB, Easley ME. Osteochondral lesions of the talus: current concepts in diagnosis and treatment. *Foot Ankle Orthop. Published online July 27, 2018; doi: 10.1177/2473011418779559.*
4. Baums MH, Schultz W, Kostuj T, Klingner HM. Cartilage repair techniques of the talus: an update. *World J Orthop. 2014;5:171-9. doi: 10.5312/wjo.v5.i3.171.*
5. Berndt AL, Harty M. Transchondral fractures (osteochondritis dissecans) of the talus. *J Bone Joint Surg Am. 1959;41:988-1020.*
6. Schachter AK, Chen AL, Reddy PD, Tejawani NC. Osteochondral lesions of the talus. *J Am Acad Orthop Surg. 2005;13:152-8. doi: 10.5435/00124635-200505000-00002.*
7. Dekker TJ, Dekker PK, Tainter DM, Easley ME, Adams SB. Treatment of osteochondral lesions of the talus: a critical analysis review. *JBJS Rev. 2017;5:01874474-201703000-00001.*
8. Bosien WR, Staples OS, Russell SW. Residual disability following acute ankle sprains. *J Bone Joint Surg Am. 1955;37:1237-43.*
9. Schenck RC Jr, Goodnight JM. Osteochondritis dissecans. *J Bone Joint Surg Am. 1996;78:439-56.*
10. Tol JL, Struijs PA, Bossuyt PM, Verhagen RA, van Dijk CN. Treatment strategies in osteochondral defects of the talar dome: a systematic review. *Foot Ankle Int. 2000;21:119-26. doi: 10.1177/107110070002100205.*
11. Taranow WS, Bisignani GA, Towers JD, Conti SF. Retrograde drilling of osteochondral lesions of the medial talar dome. *Foot Ankle Int. 1999;20:474-80. doi: 10.1177/107110079902000802.*
12. Kono M, Takao M, Naito K, Uchio Y, Ochi M. Retrograde drilling for osteochondral lesions of the talar dome. *Am J Sports Med. 2006;34:1450-6. doi: 10.1177/0363546506287300.*
13. Zengerink M, Struijs PA, Tol JL, van Dijk CN. Treatment of osteochondral lesions of the talus: a systematic review. *Knee Surg Sports Traumatol Arthrosc. 2010;18:238-46. doi: 10.1007/s00167-009-0942-6.*
14. Anders S, Lechler P, Rackl W, Grifka J, Schaumburger J. Fluoroscopy-guided retrograde core drilling and cancellous bone grafting in osteochondral defects of the talus. *Int Orthop. 2012;36:1635-40. doi: 10.1007/s00264-012-1530-9.*
15. Ferkel RD, Zanotti RM, Komenda GA, Sgaglione NA, Cheng MS, Applegate GR, et al. Arthroscopic treatment of chronic osteochondral lesions of the talus: long-term results. *Am J Sports Med. 2008;36:1750-62. doi: 10.1177/0363546508316773.*
16. Lee KB, Bai LB, Chung JY, Seon JK. Arthroscopic microfracture for osteochondral lesions of the talus. *Knee Surg Sports Traumatol Arthrosc. 2010;18:247-53. doi: 10.1007/s00167-009-0914-x.*
17. van Bergen CJ, Kox LS, Maas M, Sierevelt IN, Kerkhoffs GM, van Dijk CN. Arthroscopic treatment of osteochondral defects of the talus: outcomes at eight to twenty years of follow-up. *J Bone Joint Surg Am. 2013;95:519-25. doi: 10.2106/JBJS.L.00675.*
18. Polat G, Erşen A, Erdil ME, Kızılkurt T, Kılıçoğlu Ö, Aşık M. Long-term results of microfracture in the treatment of talus osteochondral lesions. *Knee Surg Sports Traumatol Arthrosc. 2016;24:1299-303. doi: 10.1007/s00167-016-3990-8.*
19. Cuttica DJ, Smith WB, Hyer CF, Philbin TM, Berlet GC. Osteochondral lesions of the talus: predictors of clinical outcome. *Foot Ankle Int. 2011;32:1045-51. doi: 10.3113/FAI.2011.1045.*
20. Deol PB, Berlet GC, Hyer CF. Age stratification of outcomes for osteochondral lesions of the talus. Paper presented at: American Orthopedic Foot and Ankle Society Summer Meeting; 2009 Jul 15-18; Vancouver, Canada.
21. Knutsen G, Engebretsen L, Ludvigsen TC, Drogset JO, Grøntvedt T, Solheim E, et al. Autologous chondrocyte implantation compared with microfracture in the knee. A randomized trial. *J Bone Joint Surg Am. 2004;86:455-64. doi: 10.2106/00004623-200403000-00001.*
22. Robinson DE, Winson IG, Harries WJ, Kelly AJ. Arthroscopic treatment of osteochondral lesions of the talus. *J Bone Joint Surg Br. 2003;85:989-93. doi: 10.1302/0301-620x.85b7.13959.*
23. Choi WJ, Kim BS, Lee JW. Osteochondral lesion of the talus: could age be an indication for arthroscopic treatment? *Am J Sports Med. 2012;40:419-24. doi: 10.1177/0363546511423739.*
24. Chuckpaiwong B, Berkson EM, Theodore GH. Microfracture for osteochondral lesions of the ankle: outcome analysis and outcome predictors of 105 cases. *Arthroscopy. 2008;24:106-12. doi: 10.1016/j.arthro.2007.07.022.*

25. Christensen JC, Driscoll HL, Tencer AF. 1994 William J. Stickel Gold Award. Contact characteristics of the ankle joint. Part 2. The effects of talar dome cartilage defects. *J Am Podiatr Med Assoc.* 1994;84:537-47. doi: 10.7547/87507315-84-11-537.
26. Choi WJ, Park KK, Kim BS, Lee JW. Osteochondral lesion of the talus: is there a critical defect size for poor outcome? *Am J Sports Med.* 2009;37:1974-80. doi: 10.1177/0363546509335765.
27. Giannini S, Ceccarelli F, Girolami M, Coppola G, Ferrari A. Biological osteosynthesis in osteochondral lesions of the talus. *Ital J Orthop Traumatol.* 1989;15:425-32.
28. Anderson IF, Crichton KJ, Grattan-Smith T, Cooper RA, Brazier D. Osteochondral fractures of the dome of the talus. *J Bone Joint Surg Am.* 1989;71:1143-52.
29. Hepple S, Winson IG, Glew D. Osteochondral lesions of the talus: a revised classification. *Foot Ankle Int.* 1999;20:789-93. doi: 10.1177/107110079902001206.
30. Ogilvie-Harris DJ, Sarrosa EA. Arthroscopic treatment of post-traumatic cysts of the talus. *Arthroscopy.* 2000;16:197-201. doi: 10.1016/s0749-8063(00)90036-7.
31. Lee KB, Park HW, Cho HJ, Seon JK. Comparison of arthroscopic microfracture for osteochondral lesions of the talus with and without subchondral cyst. *Am J Sports Med.* 2015;43:1951-6. doi: 10.1177/0363546515584755.
32. Saxena A, Eakin C. Articular talar injuries in athletes: results of microfracture and autogenous bone graft. *Am J Sports Med.* 2007;35:1680-7. doi: 10.1177/0363546507303561.
33. Hu Y, Guo Q, Jiao C, Mei Y, Jiang D, Wang J, et al. Treatment of large cystic medial osteochondral lesions of the talus with autologous osteoperiosteal cylinder grafts. *Arthroscopy.* 2013;29:1372-9. doi: 10.1016/j.arthro.2013.05.014.
34. Schimmer RC, Dick W, Hintermann B. The role of ankle arthroscopy in the treatment strategies of osteochondritis dissecans lesions of the talus. *Foot Ankle Int.* 2001;22:895-900. doi: 10.1177/107110070102201107.
35. Lee M, Kwon JW, Choi WJ, Lee JW. Comparison of outcomes for osteochondral lesions of the talus with and without chronic lateral ankle instability. *Foot Ankle Int.* 2015;36:1050-7. doi: 10.1177/1071100715581477.
36. Becher C, Driessen A, Hess T, Longo UG, Maffulli N, Thermann H. Microfracture for chondral defects of the talus: maintenance of early results at midterm follow-up. *Knee Surg Sports Traumatol Arthrosc.* 2010;18:656-63. doi: 10.1007/s00167-009-1036-1.
37. Park HW, Lee KB. Comparison of chondral versus osteochondral lesions of the talus after arthroscopic microfracture. *Knee Surg Sports Traumatol Arthrosc.* 2015;23:860-7. doi: 10.1007/s00167-014-3061-y.
38. van Dijk CN, Reilingh ML, Zengerink M, van Bergen CJ. Osteochondral defects in the ankle: why painful? *Knee Surg Sports Traumatol Arthrosc.* 2010;18:570-80. doi: 10.1007/s00167-010-1064-x.
39. Mankin HJ. The response of articular cartilage to mechanical injury. *J Bone Joint Surg Am.* 1982;64:460-6.
40. Radin EL, Rose RM. Role of subchondral bone in the initiation and progression of cartilage damage. *Clin Orthop Relat Res.* 1986;(213):34-40.
41. Shimozone Y, Coale M, Yasui Y, O'Halloran A, Deyer TW, Kennedy JG. Subchondral bone degradation after microfracture for osteochondral lesions of the talus: an MRI analysis. *Am J Sports Med.* 2018;46:642-8. doi: 10.1177/0363546517739606.
42. Reilingh ML, van Bergen CJ, Blankevoort L, Gerards RM, van Eekeren IC, Kerkhoffs GM, et al. Computed tomography analysis of osteochondral defects of the talus after arthroscopic debridement and microfracture. *Knee Surg Sports Traumatol Arthrosc.* 2016;24:1286-92. doi: 10.1007/s00167-015-3928-6.
43. Lee KB, Bai LB, Yoon TR, Jung ST, Seon JK. Second-look arthroscopic findings and clinical outcomes after microfracture for osteochondral lesions of the talus. *Am J Sports Med.* 2009;37 Suppl 1:63S-70S. doi: 10.1177/0363546509348471.
44. Murawski CD, Duke GL, Deyer TW, Kennedy JG. Bone marrow aspirate concentrate (BMAC) as a biological adjunct to the surgical treatment of osteochondral lesions of the talus. *Tech Foot Ankle Surg.* 2011;10:18-27. doi: 10.1097/BTF.0b013e31820b4c2f.
45. Fortier LA, Potter HG, Rickey EJ, Schnabel LV, Foo LF, Chong LR, et al. Concentrated bone marrow aspirate improves full-thickness cartilage repair compared with microfracture in the equine model. *J Bone Joint Surg Am.* 2010;92:1927-37. doi: 10.2106/JBJS.I.01284.
46. Savva N, Jabur M, Davies M, Saxby T. Osteochondral lesions of the talus: results of repeat arthroscopic debridement. *Foot Ankle Int.* 2007;28:669-73. doi: 10.3113/FAI.2007.0669.
47. Ogilvie-Harris DJ, Sarrosa EA. Arthroscopic treatment after previous failed open surgery for osteochondritis dissecans of the talus. *Arthroscopy.* 1999;15:809-12. doi: 10.1053/ar.1999.v15.0150802.
48. Yoon HS, Park YJ, Lee M, Choi WJ, Lee JW. Osteochondral autologous transplantation is superior to repeat arthroscopy for the treatment of osteochondral lesions of the talus after failed primary arthroscopic treatment. *Am J Sports Med.* 2014;42:1896-903. doi: 10.1177/0363546514535186.