




# Interventional Treatment of Chemical Pleuritis and Hemothorax Caused by Iatrogenic Internal Jugular Vein Perforation after Central Venous Port System Implantation: A Case Report

중심정맥포트 삽입 후 의인성 속목정맥 천공에 의한 화학적 늑막염과 혈흉의 중재적 치료: 증례 보고

Do Woo Kim, MD , Young Hwan Kim, MD\* , Ung Rae Kang, MD 

Department of Radiology, Daegu Catholic University College of Medicine, Daegu, Korea

The perforation of the intrathoracic internal jugular vein during the placement of an implantable central venous chemoport is a rare complication that is manifested by hemothorax or hemorrhagic shock. Furthermore, inappropriate instillation of a chemotherapeutic agent in the chemoport can cause chemical pleuritis, and the diagnosis of these complications prior to the instillation of chemotherapeutic agents and open thoracic surgery is mandatory. We report a patient with chemical pleuritis and hemothorax following an inappropriate instillation of a chemotherapeutic agent, through the perforated right internal jugular vein after placement of an implantable central venous chemoport. Treatment by embolization using coils and N-butyl cyanoacrylate, after percutaneous drainage, was successful.

**Index terms** Central Venous Catheters; Vascular System Injuries; Embolization, Therapeutic

## 서론

중심정맥도관(central venous catheter)은 항암치료나 투석을 하기 위하여 일시적 또는 반영구적으로 사용할 수 있으나, 혈관 손상, 혈종, 기흉, 혈전, 정맥 협착 그리고 도관 연관 감




Received February 29, 2020  
Revised March 20, 2020  
Accepted March 24, 2020

\*Corresponding author  
Young Hwan Kim, MD  
Department of Radiology,  
Daegu Catholic University  
College of Medicine,  
33 Duryugongwon-ro 17-gil,  
Nam-gu, Daegu 42472, Korea.

Tel 82-53-650-4328  
Fax 82-53-650-4339  
E-mail yhkim68@cu.ac.kr

This is an Open Access article distributed under the terms of the Creative Commons Attribution Non-Commercial License (<https://creativecommons.org/licenses/by-nc/4.0>) which permits unrestricted non-commercial use, distribution, and reproduction in any medium, provided the original work is properly cited.

### ORCID iDs

Do Woo Kim   
<https://orcid.org/0000-0001-9695-6426>  
Young Hwan Kim   
<https://orcid.org/0000-0002-2545-6923>  
Ung Rae Kang   
<https://orcid.org/0000-0002-4420-4836>

염(catheter-associated infection) 등의 합병증을 유발할 가능성이 있다. 그중에서도 의인성 흉강 내 중심정맥 천공은 드물지만 대량 출혈, 출혈성 쇼크, 사망에 이를 수 있는 심각한 합병증이기에 때문에 조기에 진단하여 응급 개흉술을 통해 천공된 중심정맥을 봉합하는 것이 필요하다(1, 2). 최근에는 증재적 치료 기술과 기구의 발전으로 인해 응급 개흉술 대신 지속 풍선 폐색(prolonged balloon occlusion), 코일과 N-butyl cyanoacrylate를 이용한 색전술이나 스텐트 그래프트 설치와 같은 혈관 내 치료를 통해 성공적으로 합병증을 치료한 증례들이 드물게 보고되고 있다(3-7). 하지만 흉강 내 속목정맥 천공 후 이를 인지하지 못하고 종격동 녹막강 내에 위치한 케모포트 도관을 통해 항암제를 투여하여 화학적 녹막염에 의한 다량의 녹막삼출과 혈흉 및 기흉을 유발한 증례는 보고된 바 없다. 이에 저자들은 우측 속목정맥을 통한 피하매몰 중심정맥 케모포트의 설치 후 혈흉, 기흉을 동반한 녹막삼출을 주소로 의뢰된 36세 환자에서 영상 소견을 통해 속목정맥 천공을 진단하였으며 개흉술이 아닌 경피적 배액술 후 코일과 N-butyl cyanoacrylate를 이용한 색전술을 통해 성공적으로 치료한 1예를 경험하였기에 이를 보고하고자 한다.

## 증례 보고

담관암증에 대해 간좌엽절제술을 받은 병력이 있는 36세 여자 환자가 수술 후 1차 항암화학치료를 위해 내원하였다. 지속적인 항암화학치료를 위해 외과적 방법으로 우측 속목정맥을 통한 피하매몰 중심정맥 케모포트 도관(Port-A-Cath, SIMS, Deltec, Dublin, OH, USA)을 설치하였다. 시술 직후 환자는 오른쪽 흉부 통증을 호소하였으나 활력징후에는 이상이 없어 증상 완화를 목적으로 진통제 등으로 보존적인 치료를 시행하였으며 시술 6시간 뒤 케모포트 도관을 통해 항암제를 투여하였다. 항암제 투입 후 흉부 통증은 지속되었으며 통증이 복부 및 허리까지 진행되는 양상을 보였다. 시술 2일 후 보존적인 치료에도 통증이 계속되고 중심정맥 도관에서 혈액의 유출입이 원활하지 않아서 시행한 흉부 단순 촬영상 다량의 우측 녹막삼출과 기흉이 관찰되었(Fig. 1A). 우측 녹막삼출의 원인을 파악하기 위해 시행한 CT에서 유출된 조영제를 포함하고 있는 다량의 삼출액이 우측 흉강 내에서 관찰되며, 천자 부위 아래 흉강 내 우측 속목정맥이 도관에 의해 천공된 소견이 보였고 도관은 우측 속목정맥을 뚫고 팔머리정맥 옆을 주행하여 종격동을 지나 우측 흉강 내에 있었다(Fig. 1B). 당시 시행한 활력징후는 혈압이 100/60 mm Hg, 맥박이 90회였으며, 혈액학적 소견은 헤모글로빈이 9.7 g/dL로 시술 전보다 2 g/dL 감소하였다. 헤모글로빈은 감소하였지만 활력징후가 안정화되어 있고 환자가 수술에 대한 거부 의사를 표하여 응급 개흉술이 아니라 경피적 배액술을 통해 우측 녹막삼출액과 기흉을 치료한 다음 N-butyl cyanoacrylate (Histoacryl, Braun, Melsungen, Germany)를 이용하여 누출로(fistula tract)에 대한 혈관 내 치료를 시도하고자 하였다. 먼저 다량의 우측 녹막삼출액을 초음파 유도하에 8.5 Fr Dawson Muller 배액관(Cook, Bloomington, IN, USA)을 삽입하여 경피적으로 배액하였으며 희석된 혈액을 포함한 다량의 염증성 삼출액이 나왔다. 배액술 5일 후 흉부 단순 촬영을 통해 우측 녹막삼출액과 기흉이 모두 제거된 것을 확인한 후 천공 부위와 누출로에 대한 색전술을 시행하였다. 새로이 정맥을 천자하여 천공 부위를 통해 누출로로 도관을 삽입하기보다는 기존 케모포트 도관을 통한 접근이 용이

**Fig. 1.** A 36-year-old female presenting with right chest pain.

**A.** Chest radiography shows a large amount of right pleural effusion and pneumothorax (arrow).

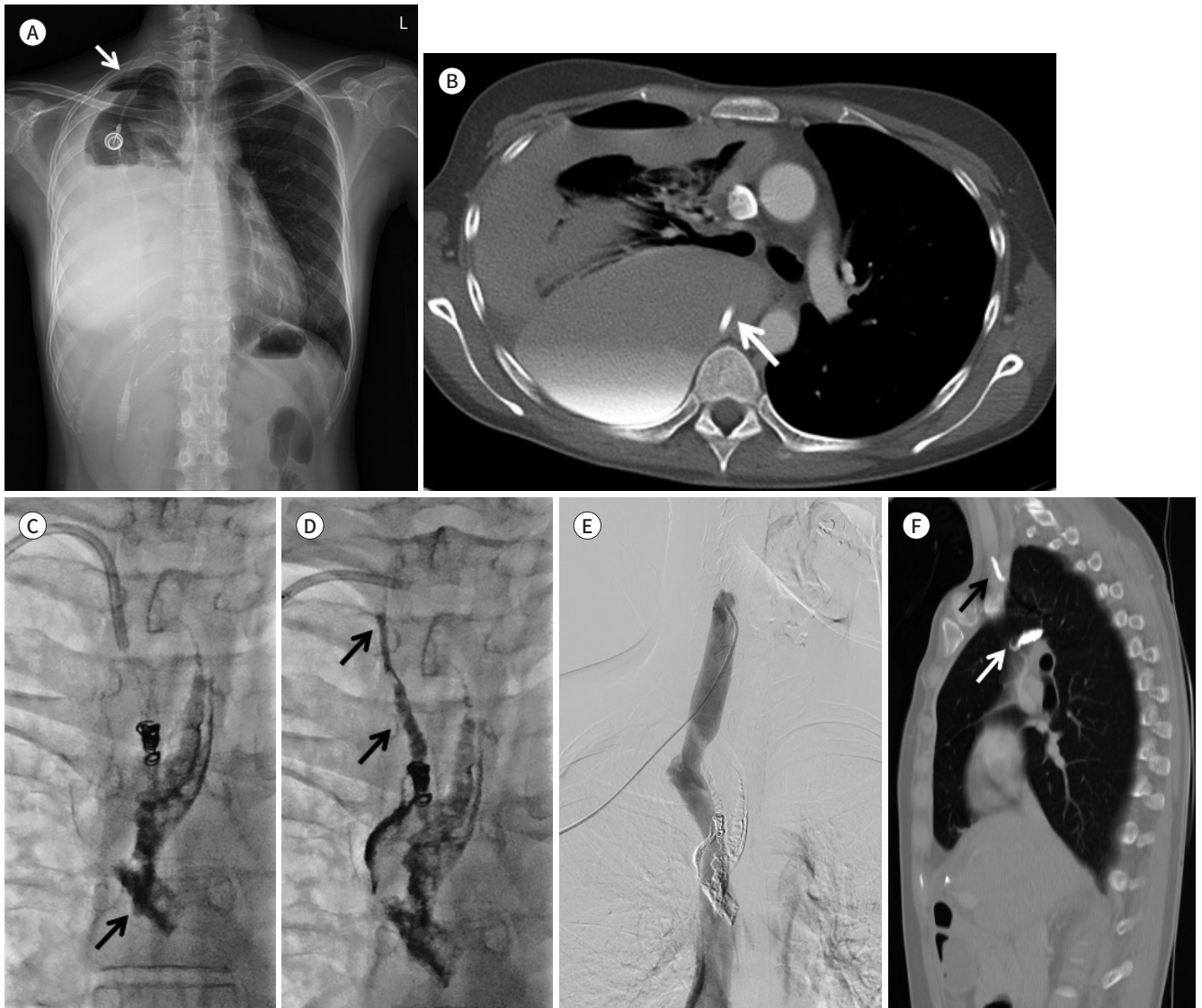**B.** Contrast-enhanced CT image shows a large amount of right pleural effusion containing extravasated contrast material. Chemoport catheter tip is noted in the right pleural cavity (arrow).

**C.** Coil embolization was performed to occlude the fistula tract from the mediastinal pleura. Extravasation of N-butyl cyanoacrylate is noted in the mediastinal pleura (arrow).

**D.** After coil embolization, the fistula tract, as well as the internal jugular vein perforation site, (arrows) is completely embolized by N-butyl cyanoacrylate. There is no further leakage of N-butyl cyanoacrylate into the mediastinal pleura.

**E.** Superior vena cavogram obtained after embolization reveals complete occlusion of internal jugular vein perforation.

**F.** Contrast-enhanced CT sagittal image obtained on the 6th day after surgery shows complete occlusion of the right internal jugular vein perforation site (black arrow) and mediastinal fistula tract (white arrow) by accumulated N-butyl cyanoacrylate. Complete recovery of the right hemothorax and pneumothorax are noted.



할 것으로 생각되어 케모포트에 연결된 도관을 자른 후 내강을 통해 1.98F 미세도관(Parkway, Asahi Intecc, Pathumthani, Thailand)을 삽입하여 우측 속목정맥 천공 부위를 통해 우측 흉강과의 누출로에 위치시켰다. 우측 흉강 내에 있는 도관을 중심정맥 내로 후퇴시킬 경우 천공 부위를 통해 혈관 외 유출이 일어나서 시술 중 다량의 혈흉이 발생할 가능성이 있어 도관의 말단 부위

는 천공 부위 근처의 종격동까지 후퇴시킨 다음 미세도관을 통해 N-butyl cyanoacrylate로 색전술을 시행하였다. N-butyl cyanoacrylate와 lipiodol (Andre Guerbet, Aulnay-sous-Bois, France)을 1:1로 혼합하여 주입하였으나 누출로가 막히지 않고 색전물질의 종격동 흉막 내 유출이 지속되어 종격동 흉막으로의 누출 부위를 6 mm 코일(Tornado, Cook) 2개를 사용하여 색전하였다(Fig. 1C). 코일 색전술 후에 종격동 흉막으로의 조영제 유출이 멈춘 것을 확인한 후 종격동 누출로 및 우측 속목정맥 천공 부위를 다시 N-butyl cyanoacrylate와 lipiodol을 1:1 비율로 혼합하여 추가로 색전술을 시행하였다(Fig. 1D). 시술 후 시행한 상대정맥 조영술에서 조영제의 혈관 밖 유출이 보이지 않아서 성공적인 시술로 확인되었다(Fig. 1E). 시술 2일 후 시행한 혈액 검사에서 헤모글로빈은 11.0 g/dL로 증가하였으며, 시술 6일 후 시행한 CT에서 색전물질이 천공 부위와 누출로에 잘 집적되어 있고 종격동 흉막 내로 일부 유출된 N-butyl cyanoacrylate이 관찰되고 있으며, 우측 흉곽 내의 혈흉과 기흉은 모두 사라졌다(Fig. 1F). 환자는 시술 후 안정된 활력징후를 보였으며 심와 부 통증도 소실되어 예정대로 항암화학치료와 방사선 치료 후 퇴원하였다.

## 고찰

중심정맥 도관의 유치를 위한 전통적인 정맥경로로 쇄골하정맥을 주로 이용하여 왔으나, 최근에는 안전을 위해 영상 유도 하에 시술이 이루어지면서 속목정맥을 주로 이용하며 정맥 혈전이나 협착의 빈도가 낮다고 보고되고 있다(1, 8). 특히 쇄골하정맥 혹은 좌측 속목정맥의 천자를 통한 터널식 중심정맥 도관의 유치 시 투시 하에서 시술이 이루어지지 못할 경우 상대정맥 혹은 팔머리정맥 의인성 천공이 드물게 발생할 수 있다. 이는 쇄골하정맥과 좌측 속목정맥이 거의 직각에 가깝게 상대정맥과 팔다리정맥으로 들어가므로 이 부위에서 확장기나 분리 제거 피포(peel-away sheath)가 진입할 때 저항이 발생할 수 있으며, 무리한 조작 시 유도철사가 꺾이면서 상대정맥 혹은 팔다리정맥 천공이 일어날 수 있다(1, 2, 5, 7, 9). 우측 속목정맥의 경우 우심방까지 거의 직선으로 연결되어 쇄골하정맥이나 좌측 속목정맥에 비해 상대적으로 중심정맥 천공의 위험성이 적다(2). 따라서 우측 속목정맥 천자를 통해 피하터널식 중심정맥도관 삽입술 중에 발생한 의인성 정맥 천공은 매우 드문 합병증이며, 현재까지 Zhang 등(4)과 Song 등(6)에 의해 우측 팔머리정맥 천공에 의한 다량의 혈흉 및 출혈성 쇼크를 보인 2예만 보고되었다. 2예 모두에서 확장기나 분리 제거 피포를 삽입할 때 투시 하에서 진행하지 않았다.

본 증례에서도 우측 속목정맥 천자를 통한 피하매물 중심정맥 케모포트 도관의 유치 중에 발생한 의인성 흉강 내 속목정맥 천공으로 투시 하에서 시술이 이루어지지 못하여 발생하였다. 우측 속목정맥의 경우 쇄골하정맥과는 다르게 우측 팔머리정맥으로 들어가는 각도가 완만하여 상대적으로 천공이 잘 발생하지 않지만, 속목정맥 천자 후 확장기나 분리 제거 피포를 진입시킬 때 투시 하에서 정맥 방향과 일치하게 저항 없이 삽입하는 것이 중요하다. 만약 진입 시 저항이 발생하거나 환자가 통증을 호소하는 경우, 투시 확인 없이 무리한 조작을 하게 되면 유도철사가 꺾이면서 본 증례와 같이 우측 흉강 내 속목정맥 천공이 발생할 수 있다. 따라서 투시를 통해 유도철사를 상대정맥까지 깊이 삽입하는 것이 유도철사의 힘이 없는 원위 부위가 꺾이면서 확장기나 분리제거

피포에 의한 속목정맥 천공을 줄일 수 있다. 또한, 유도철사를 하대정맥까지 깊이 삽입하였더라도 확장기나 분리 제거 피포를 삽입할 때 저항이 느껴지거나 환자가 통증을 호소하면 투시를 통해 확장기나 분리 제거 피포가 정맥 방향과 일치하면서 유도철사를 따라 상대정맥 하방으로 내려가는지를 확인하여야 한다.

피하터널식 중심정맥도관 삽입술시 발생한 중심정맥 천공의 치료의 경우 과거에는 전신 마취 하에 개흉술을 시행하여 종격동 및 흉강의 혈종을 제거하고, 동시에 도관을 뽑아내며 손상된 부위의 정맥을 봉합하였다. 혈흉이 없고 도관이 종격동 내에 국한되어 있는 경우는 수술 없이 도관을 제거한 후 보존적 치료만을 할 수도 있다. Sarach 등(9)은 우측 쇄골하정맥을 천자하여 우측 팔머리정맥이 천공된 증례를 보존적 방법으로 성공적으로 치료한 1예를 보고하였다. 증례 보고에 의하면 피하매몰 중심정맥 케모포트 도관을 삽입한 직후 혈액이 유출되지 않아 투시 하에 조영제를 삽입하여 도관이 우측 팔머리정맥을 뚫고 종격동에 위치한 것을 확인한 다음 별다른 치료 없이 도관을 제거하였으며 종격동 혈종은 발생하였지만 혈흉은 생기지 않았고 추가 치료 없이 호전되었다. 이와 같이 다량의 혈흉이 발생하지 않고 종격동 혈종만 있는 경우는 수술 혹은 중재적 치료 없이 도관을 제거할 수도 있으나, 본 증례와 같이 다량의 혈흉과 삼출액이 있고 특히 도관 말단부가 흉강 내에 위치한 경우는 수술 혹은 색전술 없이 도관을 제거할 경우 흉강 내의 음압으로 인해 누출로를 통해 혈액이 유입되어 다량의 혈흉이 발생할 수 있어 생명이 위독해질 수 있으므로 천공 부위 및 누출로의 치료가 필요하다.

Florescu 등(1)은 혈액투석용 도관을 좌측 쇄골하 정맥을 통해 삽입한 후 발생한 상대정맥 천공과 이로 인한 우측 혈흉을 개흉술로 성공적으로 치료한 예를 보고하였으나, Iwańczuk 등(3)의 보고에 의하면 급성 대사성 산증 환자에서 혈액투석을 위해 중심정맥 도관 설치 이후 우측 팔머리정맥 천공으로 인해 혈흉 및 출혈성 쇼크를 보인 환자에서 응급 개흉술을 시행하였으나 사망한 예도 있어 전신적인 상태가 좋지 않은 환자에서 수술에 따른 사망 위험성을 고려하지 않을 수 없다.

최근에는 중재적 치료 기술과 기구의 발전으로 인해 혈관 천공의 치료에 있어 다양한 중재적 시술이 수술을 대체하고 있으며 시술 후 낮은 이환율과 사망률을 보이고 있다(3-7). Lim 등(2)은 혈흉을 동반하지 않고 도관 말단부가 종격동 내에 위치하고 있는 좌측 팔머리정맥 천공 환자에서 풍선 도관을 이용하여 5분간 지속적인 탐폰을 통해 성공적으로 치료한 1예를 보고하였다. 지속 풍선 폐색 방법은 혈관 손상의 중재적 치료로 종종 사용된다. 말초 혈관 손상에 의한 출혈의 경우나 Lim 등(2)의 증례와 같이 도관이 종격동 조직에 의해 둘러싸여 있는 경우는 지속 풍선 폐색을 통하여 주위 연조직 압박에 의한 지혈을 기대할 수 있지만, 흉부나 복부, 골반 내 혈관의 경우 혈관을 둘러싸고 있는 근육이나 근막이 없어 지속 풍선 폐색 방법은 제한이 있다. 본 증례의 경우에도 도관이 흉강 내에 위치하고 있어 주위 연조직의 압박에 의한 지혈 효과를 기대하기 어려우므로 지속 풍선 폐색 방법을 시행하지 못하였다. Song 등(6)과 Singh (7)은 팔머리정맥 천공 환자에서 스텐트 그래프트를 설치하여 성공적으로 치료한 2예를 보고하였다. 스텐트 그래프트는 혈관 파열을 치료하는 데 있어 효과적인 중재적 시술로 널리 알려져 있으나, 본 증례의 경우 천공 부위가 우측 쇄골하정맥과 만나는 부위의 우측 속목정맥이기 때문에 스텐트 그래프트로 치료한다면 우측 팔머리정맥까지 스텐트 그래프트가 설치되어 우측 쇄골하정맥 내 혈액의 역류로 인해 우측 상완 부

중 같은 합병증이 발생할 수 있어 적합하지 않은 치료법으로 생각하였다. 따라서 본 증례는 Zhou 등(5)이 보고한 증례와 같이 코일과 N-butyl cyanoacrylate를 이용하여 누출로 및 천공 부위를 색전하였다. 시술 중 도관을 제거 시 천공 부위를 통한 혈액 누출로 발생할 수 있는 혈흉을 예방하기 위해 풍선 보호 색전술(balloon protected embolization)을 시행하기도 하나 본 증례의 경우 시술 중 도관을 완전히 제거하지 않고 천공 부위 근처의 누출로에 위치시켜 혈흉을 예방하였다. 천공 부위 근처의 누출로로 후퇴시킨 도관을 통해 미세도관을 삽입하여 N-butyl cyanoacrylate로 색전을 하였으나 흉강 내로 색전물질이 지속적으로 누출되어 누출로가 막히지 않아 코일을 이용해서 종격동과 흉강 간의 누출 부위를 막은 후 종격동 내의 누출로와 천공 부위는 N-butyl cyanoacrylate로 성공적으로 색전하였다.

결론적으로 본 증례와 같이 중심정맥도관이 종격동과 흉막을 통과하여 우측 흉강까지 위치하고 있고 천공 부위가 스텐트 그래프트를 설치하기 어려운 혈관의 분지부에 있을 경우 코일과 N-butyl cyanoacrylate를 이용해 색전술을 시행하는 것은 개흉술을 대체할 수 있는 효과적인 치료법이라 생각된다.

### Author Contributions

Conceptualization, K.Y.H.; data curation, K.D.W.; investigation, K.D.W.; methodology, K.Y.H.; project administration, K.U.R.; supervision, K.Y.H.; visualization, K.D.W.; writing—original draft, K.Y.H., K.D.W.; and writing—review & editing, K.U.R.

### Conflicts of Interest

The authors have no potential conflicts of interest to disclose.

## REFERENCES

1. Florescu MC, Mousa A, Salifu M, Friedman EA. Accidental extravascular insertion of a subclavian hemodialysis catheter is signaled by nonvisualization of catheter tip. *Hemodial Int* 2005;9:341-343
2. Lim JA, Jee CH, Kwak KH. The malposition of a central venous catheter through a sheath introducer via the left internal jugular vein: a case report. *Medicine (Baltimore)* 2017;96:e7187
3. Iwańczuk W, Guźniczka P, Kasperczak J. Hemothorax as a complication of subclavian vein cannulation with haemodialysis catheter—case report. *Anaesthesiol Intensive Ther* 2013;45:89-92
4. Zhang W, Liu T, Wang X, Huo Y, Jia Y, Su L, et al. Hemothorax caused by replacement of hemodialysis catheter: a case report. *Hemodial Int* 2016;20:E7-E10
5. Zhou CZ, Liu KC, Wang P, Ren W, Lv WF. Treatment of a central venous perforation caused by dialysis intubation using coils and cyanoacrylate glue: a case report. *Exp Ther Med* 2019;18:2979-2983
6. Song D, Yun S, Cho S, Goo DE, Kim YJ. Iatrogenic innominate vein injury by hemodialysis catheter, successful endovascular repair. *J Vasc Access* 2015;16:e4-5
7. Singh V. Iatrogenic central vein perforation: a nonsurgical therapeutic approach. *Indian J Nephrol* 2019;29:42-45
8. Shin SW, Do YS, Kim JH, Choo SW, Yoo WK, Choo IW. Outcome of tunneled infusion catheters inserted via the right internal jugular vein. *J Korean Radiol Soc* 2003;48:217-223
9. Sarach J, Zschokke I, Melcher GA. A life-threatening mediastinal hematoma after central venous port system implantation. *Am J Case Rep* 2015;16:904-907

## 중심정맥포트 삽입 후 의인성 속목정맥 천공에 의한 화학적 녹막염과 혈흉의 중재적 치료: 증례 보고

김도우 · 김영환\* · 강웅래

항암치료를 위해 흉강 내 속목정맥의 천자를 통한 피하매몰 중심정맥 케모포트(implantable central venous chemoport) 도관의 설치 중 발생할 수 있는 의인성 속목정맥 천공은 매우 드문 합병증 중의 하나로 혈흉이나 출혈성 쇼크를 일으킬 수 있으며, 부적절한 항암제 주입으로 인한 녹막삼출이 발생할 수 있다. 따라서 항암제 주입 전 조기에 진단하여 응급 개흉술을 통해 천공된 속목정맥을 봉합하는 것이 치료 원칙이다. 저자들은 우측 속목정맥을 통한 피하매몰 중심정맥 케모포트의 설치 후 발생한 속목정맥 천공 환자에서 부적절한 항암제 주입으로 인해 발생한 녹막삼출과 혈흉을 개흉술을 시행하지 않고 경피적 배액술 후 코일과 N-butyl cyanoacrylate를 이용한 색전술을 통해 성공적으로 치료한 1예를 경험하였기에 이를 보고하고자 한다.

대구가톨릭대학교 의과대학 영상의학교실