





Lethal Hemomediastinum due to Spontaneous Rupture of an Aberrant Bronchial Artery in a Patient with Neurofibromatosis Type 1: Successful Treatment with Embolization

신경섬유종증 1형 환자에서 발생한 이소성 기관지동맥의 자발성 파열에 의한 치명적 종격동혈종: 색전술을 이용한 성공적 치료

Yun Jin Im, MD , Min Jeong Choi, MD* , Bong Man Kim, MD 

Department of Radiology, Dankook University Hospital, Cheonan, Korea

Spontaneous bleeding due to vascular involvement of neurofibromatosis type 1 is rare but potentially fatal. Herein, we report a case of a lethal spontaneous hemomediastinum in a patient with neurofibromatosis type 1. The bleeding was caused by rupture of an aberrant bronchial artery arising from the ipsilateral subclavian artery, which was successfully treated using transarterial embolization with coils and N-butyl-2-cyanoacrylate.

Index terms Neurofibromatosis Type 1; Mediastinum; Hemorrhage; Bronchial Artery; Embolization, Therapeutic

서론

신경섬유종증 1형은 피부, 근골격계, 신경계 등에 다양한 임상 증상을 보이는 유전질환으로 3000~4000명당 1명의 빈도로 발생한다(1, 2). 약 50~60%는 상염색체 우성으로 유전되며, 나머지 40~50%는 가족력 없이 산발적(sporadic)으로 발생한다(2). 신경섬유종증 1형은 신경

Received August 26, 2019
 Revised October 26, 2019
 Accepted October 30, 2019

***Corresponding author**

Min Jeong Choi, MD
 Department of Radiology,
 Dankook University Hospital,
 119 Dandae-ro, Dongnam-gu,
 Cheonan 31116, Korea.

Tel 82-41-550-6918
 Fax 82-41-550-6921
 E-mail minipacs@hanmail.net

This is an Open Access article distributed under the terms of the Creative Commons Attribution Non-Commercial License (<https://creativecommons.org/licenses/by-nc/4.0>) which permits unrestricted non-commercial use, distribution, and reproduction in any medium, provided the original work is properly cited.

ORCID iDs

Yun Jin Im 
<https://orcid.org/0000-0002-5196-0664>
 Min Jeong Choi 
<https://orcid.org/0000-0001-8941-3482>
 Bong Man Kim 
<https://orcid.org/0000-0003-3720-9361>

초(nerve sheath)를 따라 신경섬유종이 발생하며, 드물게 혈관 이상을 일으키기도 하는데 동맥류, 협착 혹은 폐색, 동정맥 기형 등이 있을 수 있고, 자발성 출혈을 일으키기도 한다(1-6).

본 저자들은 신경섬유종증 1형 환자에서 발생한 치명적 종격동혈종에 대해 색전술을 이용하여 성공적으로 치료한 증례를 보고하고자 한다. 출혈은 동측 쇄골하동맥에서 나오는 이소성 기관지동맥의 파열이 원인이었다.

증례 보고

49세 남자가 술을 마시다 구토하였고, 그 후에 발생한 갑작스러운 오른쪽 가슴 통증을 주소로 본원 응급실에 내원하였다. 가슴 통증은 목으로 방사되는 양상이었으며, 호흡곤란을 동반하고 있었다. 환자는 6년 전에 외부 병원에서 신경섬유종증 1형을 진단받았으며, 얼굴에 신경섬유종에 의한 다발성 결절이 있었다. 내원 당시 혈압은 148/80 mm Hg, 심박수는 분당 74회로 생체 징후는 안정적이었다. 초기 검사실 수치는 대부분 정상이었으나, 유산(lactate) 수치가 3.2 mmol/L (정상 수치; 0.5~2 mmol/L)로 증가되어 있었다. 단순흉부영상에서 상종격동의 오른쪽 확장이 있었고, 기관이 왼쪽으로 밀려 있는 소견을 보였다(Fig. 1A). 조영증강 흉부 전산화단층촬영(CT)에서 오른쪽 기관 옆 공간(paratracheal space)에 혈종이 있으면서 오른쪽 흉막강에 혈종을 동반하고 있었다(Fig. 1B). 종격동혈종 내부에는 조영제 누출이 있었고(Fig. 1B, C), 누출 부위에 인접하여 기관지 동맥이 주행하고 있었다(Fig. 1C). CT에서 기관지 동맥의 기시부를 찾을 수는 없었지만, 조영제 누출의 위치 및 기관지동맥의 주행 경로로 보아 이소성 기관지동맥의 출혈이 의심되었다. 기관지동맥의 직경은 최대 1.9 mm로 측정되었고, 동맥류로 보이는 구조물이 구분되지는 않았다.

내원 당시 혈중 헤모글로빈 수치는 16 g/dL이었으나, 2시간 후 13.2 g/dL로 감소하였다. 혈압도 69/49 mm Hg로 감소하였다. 치명적 현성 출혈에 의한 저혈량 상태로 판단하여 수액 요법 및 수혈(농축 적혈구 7 units, 신선 냉동 혈장 5 units)을 시행하였다. 비강 캐놀라를 통해 4 L/min 산소를 공급하였고, 산소 포화도는 95% 이상 유지되었다. 또한 오른쪽 혈흉에 대하여 흉관 삽관을 시행하였고, 1 L의 피가 배액 되었다. 이와 같은 응급 처치 이후 혈관 내 치료(endovascular treatment)가 의뢰되었다.

시술 시작 당시 혈압은 94/68 mm Hg이었다. 오른쪽 총대퇴동맥을 천자하여 5-French (F) 굵기의 내경을 가진 혈관초(Terumo, Tokyo, Japan)를 삽입하였다. 이를 통해 5-F Cobra 카테터(Cook, Bloomington, IN, USA)를 흉부 대동맥에 위치시킨 후, 우측 늑간기관지동맥간(intercostobronchial trunk)을 선택하여 조영제를 주입하였으나 기관지동맥은 조영제 누출 소견 없이 매우 가는 직경을 보이고, 주행의 위치도 시술 전 CT와는 맞지 않은 소견이었다. 5-F Headhunter 카테터(Cook)를 이용하여 우측 쇄골하 동맥의 근위부에서 기시하는 이소성 우측 기관지동맥을 찾았다. 카테터 내부로 2.2-F 미세카테터(Progreat; Terumo)를 삽입하여 디지털 감산 혈관조영술(digital subtraction angiography; 이하 DSA)을 시행하였다. 이소성 우측 기관지동맥의 기시부 직하방에서 혈관 파열 및 조영제 누출이 보였고, 파열의 원위부는 경미한 불규칙적인 확장 소견(ectasia)이 있었다(Fig. 1D). 역행성 측부 혈류(collateral backflow)에 의한 지속적 혹은 재출혈을 막음과 동

시에 말단부 동맥으로의 원치 않는 색전을 예방하기 위해 기관지동맥 원위부에 microcoil (MWCE-18-5-3-Nester, MWCE-18S-3/2-Tornado; Cook)을 위치시킨 후 근위부는 N-butyl-2-cyanoacrylate (이하 NBCA; Histoacryl, B Braun, Melsungen, Germany) 및 lipiodol (Lipiodol; Guerbet, Paris, France) 혼합액(1:2)으로 색전하였다. 색전술 후 투시영상(fluoroscopy)에서 기관지동맥의 파열 및 확장 부위가 NBCA 및 lipiodol 혼합액으로 캐스팅(casting)된 것을 확인하였고(Fig. 1E), DSA 상에서도 출혈 부위가 색전 되어 조영되지 않는 것을 확인하였다. 색전술 직후 혈압은 140/78 mm Hg로 상승하였다. 흉관을 통해서도 배액량이 급격히 감소하였다. 이후 재원 기간 동안 환자는 더 이상의 헤모글로빈 수치 감소를 보이지 않았고, 유산 수치는 정상화되었다. 종격동혈종은 수술적 제거술 없이 경과 관찰하였고, 시술 후 13일째 퇴원하였다. 4개월 후 시행한 흉부 CT에서 혈종은 완전히 소실되어 있었다(Fig. 1F). 3년 후 경과 관찰까지 재출혈 혹은 색전술과 관련

Fig. 1. A 49-year-old, neurofibromatosis type 1 patient with lethal hemomediastinum due to spontaneous rupture of an aberrant bronchial artery, successfully treated with embolization.

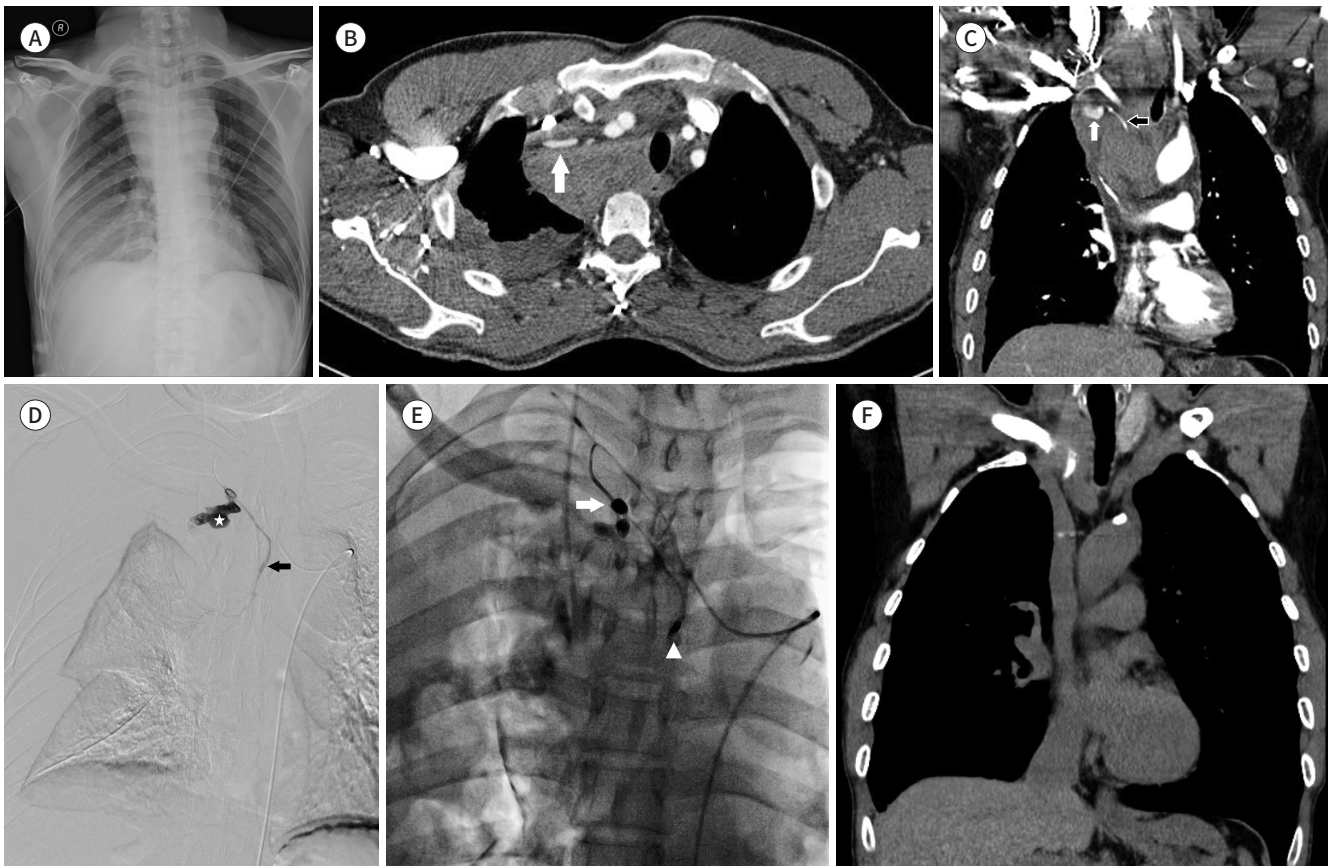
A. Chest radiography reveals a widened upper mediastinum.

B, C. Thoracic contrast-enhanced computed tomography reveals extravasation of the contrast material (white arrows) within a hematoma in the right paratracheal area. An aberrant right bronchial artery (black arrow) runs to the inferior aspect of the extravasation.

D. Digital subtraction angiography demonstrates active extravasation of the contrast material (asterisk) with mild irregular ectasia (arrow) in an aberrant right bronchial artery arising from the ipsilateral subclavian artery.

E. Fluoroscopy after embolization shows microcoils (arrowhead) and casting (arrow) with a mixture of n-butyl-2-cyanoacrylate and lipiodol in the mediastinal segment of an aberrant right bronchial artery.

F. The latest follow-up chest computed tomography 3 years after successful embolization shows complete resolution of the hematoma with no other space-occupying lesions in the mediastinum.



된 합병증은 없었다.

고찰

신경섬유종증 1형의 원인은 염색체 17번 장완(17q11.2)에 위치한 NF-1 유전자의 돌연변이이다(1-3). 신경초(nerve sheath)를 따라 신경섬유종이 발생하고, 피부에 밀크 커피색 반점이 나타나게 된다(2).

신경섬유종증 1형에서 혈관 병변은 0.4~8%로 보고되고 있다(1-4). 상당수의 혈관 병변은 증상이 없기 때문에 보고에 따라 차이가 있으며, 실제 빈도보다 낮게 측정되었을 가능성이 있다. 실제로 신경섬유종증 1형 환자의 부검에서 동맥의 비후, 협착, 동맥류가 높은 빈도로 관찰되었다는 보고도 있다(4). 신경섬유종증 1형에서 혈관 병변은 원인이 잘 규명되어 있지 않지만, NF-1 유전자가 코딩하는 종양억제 단백질인 neurofibromin이 정상적으로 혈관의 평활근세포와 내피세포에도 발현된다는 점에서 신경섬유종증 1형의 기본 병리 기전과 유사할 것으로 보인다(1, 2). Oderich 등(1)은 신경섬유종증 1형 환자 중 수술적 치료를 하여 검체를 얻은 일부 환자군에 대하여 병리적 검사를 시행하였다. 고령의 환자군에서는 동맥경화 소견이 우세하였지만, 젊은 환자군에서는 혈관 이형성(vascular dysplasia) 소견이 주를 이루었고 동맥경화는 없었다. 혈관 이형성의 구체적 소견으로는 섬유근육형성이상(fibromuscular dysplasia), 슈반세포(Schwann cell) 및 섬유아세포(fibroblast)의 증식 등이 있었다. NF-1 유전자의 결함으로 인하여 동맥벽의 평활근세포와 내피세포가 미세한 손상에도 비정상적인 과증식을 일으키게 되고 퇴행과 치유가 반복되는 역동적 과정을 통해 동맥류, 혈관파열, 협착 혹은 폐쇄를 일으키게 되는 것으로 설명이 가능하다(1-5).

신경섬유종증 1형 환자의 가장 흔한 사망 원인은 악성 종양이며, 두 번째로 흔한 원인이 혈관 질환으로 알려져 있다. 특히 40세 미만의 젊은 환자군에서는 혈관 질환이 가장 흔한 사망 원인이다(1, 4). 신경섬유종증 1형은 일반적으로 시간이 경과할수록 증상이 더 많아지고, 심각해지는 진행성 질환이다(2). 즉 생애 주기 언제라도 혈관 질환이 발생할 수 있으며, 이와 관련된 임상 증상이 나타날 수 있기 때문에 신경섬유종증 1형 환자를 추적 관찰할 때 이러한 점을 유념해야 한다(1, 4).

신경섬유종증 1형에서 혈관의 이상은 때로는 다발성으로 나타나며, 신체 어디에든 생길 수 있다(1, 2). Oderich 등(1)은 신경섬유종증 1형 환자 중 혈관 이상이 있었던 환자 31명을 후향적으로 분석하였는데, 31명의 환자에서 76종의 혈관 이상이 있었다. 가장 흔한 혈관 이상은 동맥류(16명, 38개)로 분석되었다. 주로는 대동맥, 내경동맥, 뇌동맥, 척추동맥, 신동맥, 장간막동맥(mesenteric artery)에 발생하였고, 이외에도 요추동맥, 쇄골하동맥, 액와동맥에서 동맥류가 진단되었다. 이들 연구에서 기관지동맥이 침범된 환자는 없었다.

신경섬유종증 1형에서 드물게 자발성 출혈로 인한 임상 증상을 보일 수 있다. 이는 종양과 관련된 출혈일 수도 있지만, 종양과 관계없이 앞서 기술한 혈관 이형성에 의한 혈관벽 약화에 관련된 출혈일 수도 있다(3-7). 본 증례의 경우 출혈의 원인을 정확히 알 수는 없었으나, 종격동혈종이 소실된 추적 CT에서 종격동에 신경섬유종 등과 같은 종양성 병변이 없었기 때문에 종양 내 출혈 혹은 종양의 혈관 침범에 의한 출혈 가능성은 낮을 것으로 보인다. 기관지동맥의 이형성과 추가적인

손상 및 퇴행성 변화에 의해 혈관벽이 약해져 있었던 것이 원인이었을 것으로 사료된다. 혈관 파열의 원위부 역시 경미하지만 불규칙적인 확장 소견을 보이고 있어서 이를 뒷받침한다. 이러한 기관지동맥벽의 파쇄성(friability)이 있는 상태에서 구토에 의해 기계적 당김이 가해짐과 동시에 갑작스러운 흉강 내 압력 상승 및 혈압 상승으로 인하여 자발적 출혈을 일으켰을 것으로 추정된다.

종격동혈종은 대부분 외상, 흉부 대동맥류 혹은 대동맥박리 파열, 종격동 종양의 출혈이 일반적인 원인이며, 드물게 기관지동맥류의 파열 혹은 기관지동맥의 박리가 원인일 수 있다(8). 기관지동맥류는 결핵, 기관지확장증과 같은 만성적인 기관지 및 폐실질의 염증과 관련이 깊다(8-10). 폐혈관에 혈관수축, 혈전, 혈관염이 발생하게 되고 폐세동맥 수준에서 폐순환이 감소하여 이에 대한 보상으로 기관지동맥으로의 동맥혈이 증가하게 된다. 이로 인해 기관지동맥의 직경이 확장되고 부분적으로 동맥류를 형성할 수 있다(8, 10). 본 증례의 경우, 색전술 후 영상에서 NBCA가 결절형으로 캐스팅되어 있는 소견을 볼 때 기저에 기관지동맥류가 있었을 가능성이 있다. 그러나 폐에 결핵 혹은 기관지확장증 등의 만성적인 염증성 병변은 없었던 점으로 보아 기관지동맥류의 일반적인 발생 기전과는 상관없이 신경섬유종증 1형의 병태 생리와 관련하여 혈관 이상이 생긴 것으로 사료된다.

조영증강 CT에서 조영제 누출을 동반하고 있거나, 지속적인 수액요법 및 수혈이 요구되는 상황이라면 내과적인 대증적 요법만으로는 환자를 치료할 수 없다. 수술적 치료는 전신 마취에 따른 위험이 수반되고, 흉강절제술(thoracotomy) 혹은 흉골절개술(sternotomy)로 인하여 회복 기간이 길어지는 단점이 있다. 영상 검사를 통해 출혈의 위치와 손상 혈관을 미리 진단할 수 있다면 수술적 치료를 대신하여 색전술과 같은 혈관 내 치료로 신속하고 안전하게 지혈할 수 있다.

색전술을 시행할 때 유의할 점은 파열 부위의 원위부 및 근위부를 모두 색전해야 한다는 것이다(8-10). 일반적으로는 coil을 이용하여 색전한다(10). 본 증례에서는 원위부는 코일을 사용하였고, 파열 부위를 포함한 근위부는 NBCA를 사용하여 색전하였다. 파열 부위의 원위부(불규칙적인 확장 소견)도 잠재적인 출혈 병소로 판단하여 색전할 부위가 다소 길다는 점, 환자의 생체 징후가 불안정하여 신속한 지혈이 요구된다는 점에서 근위부는 NBCA를 이용하여 캐스팅하였다. 이소성 기관지동맥과 공통 분지를 보이는 경부 가지(cervical branch)로 소량의 NBCA가 흘러 들어갔지만, 이와 관련된 합병증은 없었다. 이전 보고에 의하면 혈관의 구불거림(tortuosity)으로 인하여 미세 카테터를 원위부로 진입시키기 어려운 경우, NBCA 혹은 polyvinyl alcohol을 사용하여 색전한 증례들도 발표된 바 있다(9, 10). Gelatin sponge particle은 흡수성 색전 물질이기 때문에 재개통의 가능성이 있는 점을 고려해야 한다.

본 증례 보고를 통해 강조하고 싶은 것은 다음과 같다. 첫째, 혈관섬유종증 1형에서 드물지만 혈관 병변으로 인한 자발성 출혈이 있을 수 있으며, 출혈량이 많아지면 환자에게 치명적일 수 있다. 둘째, 종격동의 자발성 출혈이 있을 때 기관지동맥이 원인 혈관일 수 있으며, 이소성 기시의 가능성을 항상 염두에 두어야 한다. 마지막으로, 임상적으로 현성 출혈이 의심되고, CT에서 기관지동맥 손상에 의한 종격동혈종이 진단되면 색전술을 통한 조기 지혈을 시행하는 것이 환자의 예후에 중요하겠다.

Author Contributions

Conceptualization, C.M.J.; investigation, I.Y.J., C.M.J.; project administration, C.M.J.; resources, C.M.J., K.B.M.; supervision, C.M.J.; visualization, I.Y.J., C.M.J.; writing—original draft, I.Y.J., C.M.J.; and writing—review & editing, C.M.J., K.B.M.

Conflicts of Interest

The authors have no potential conflicts of interest to disclose.

REFERENCES

- Oderich GS, Sullivan TM, Bower TC, Gloviczki P, Miller DV, Babovic-Vuksanovic D, et al. Vascular abnormalities in patients with neurofibromatosis syndrome type I: clinical spectrum, management, and results. *J Vasc Surg* 2007;46:475-484
- Kaas B, Huisman TA, Tekes A, Bergner A, Blakeley JO, Jordan LC. Spectrum and prevalence of vasculopathy in pediatric neurofibromatosis type 1. *J Child Neurol* 2013;28:561-569
- Hongsakul K, Rookkapan S, Tanutit P, Pakdeejit S, Songjamrat A, Sungsi J. Spontaneous massive hemothorax in a patient with neurofibromatosis type 1 with successful transarterial embolization. *Korean J Radiol* 2013;14:86-90
- Moerbeek PR, Van Buijtenen JM, Van den Heuvel B, Hoksbergen AW. Fatal retroperitoneal bleeding caused by neurofibromatosis: a case report and review of the literature. *Case Rep Med* 2015;2015:965704
- Lee JH, Kim DH, Kim DH, Seo HJ. Interventional and surgical treatment of a hemothorax caused by a ruptured vertebral artery in a patient with neurofibromatosis type I. *J Korean Soc Radiol* 2014;70:247-250
- Baek SH, Kim JH, Kim JS, Han SB, Cho JS, Yoon YH, et al. Recurrent massive subcutaneous hemorrhage in neurofibromatosis type 1: a case report. *J Korean Med Sci* 2007;22:728-730
- Föhrding LZ, Sellmann T, Angenendt S, Kindgen-Milles D, Topp SA, Korbmacher B, et al. A case of lethal spontaneous massive hemothorax in a patient with neurofibromatosis 1. *J Cardiothorac Surg* 2014;9:172
- Vosse BA, Van Belle AF, De Vries GJ, Das M. Hemomediastinum due to spontaneous rupture of a mediastinal bronchial artery aneurysm - a rare cause of thoracic pain. *Respir Med Case Rep* 2014;12:27-29
- Pugnale M, Portier F, Lamarre A, Halkic N, Riis HB, Wicky S, et al. Hemomediastinum caused by rupture of a bronchial artery aneurysm: successful treatment by embolization with N-butyl-2-cyanoacrylate. *J Vasc Interv Radiol* 2001;12:1351-1352
- Shi Y, Hu H, Zhang W, Wang W. Percutaneous embolization for ruptured ectopic bronchial artery aneurysm: a case report. *Medicine (Baltimore)* 2015;94:e749

신경섬유종증 1형 환자에서 발생한 이소성 기관지동맥의 자발성 파열에 의한 치명적 종격동혈종: 색전술을 이용한 성공적 치료

임윤진 · 최민정* · 김봉만

신경섬유종증 1형 환자에서 혈관 이상에 의한 자발성 출혈은 드물지만, 환자에게 치명적인 결과를 초래할 수 있다. 본 저자들은 신경섬유종증 1형 환자에서 발생한 자발성 종격동혈종에 대한 증례를 소개하고자 한다. 출혈은 동측 쇄골하동맥에서 나오는 이소성 기관지동맥의 파열이 원인이었고, coil과 N-butyl-2-cyanoacrylate를 이용한 색전술을 통해 성공적으로 치료하였다.

단국대학교병원 영상의학과