










Evaluation of Cerebral Blood Flow Using Arterial Spin Labeling in Patients with Chronic Kidney Disease

만성 콩팥병 환자들에서 동맥 스핀 표지 기법을 이용한 뇌 관류상태의 평가

Se Won Oh, MD¹ , Samel Park, MD² , Nam-jun Cho, MD² ,
Hyo-Wook Gil, MD² , Eun Young Lee, MD² ,
Hyung Geun Oh, MD³ , Sung-Tae Park, MD^{4*} 

¹Department of Radiology, Eunpyeong St. Mary's Hospital, College of Medicine, The Catholic University of Korea, Seoul, Korea

²Department of Internal Medicine, Soonchunhyang University Cheonan Hospital, Cheonan, Korea

³LEE & OH Neurology Clinic, Cheonan, Korea

⁴Department of Radiology, Soonchunhyang University Seoul Hospital, Seoul, Korea

Purpose This study aimed to compare the brain perfusion status of patients with chronic kidney disease to a normal control group to identify any significant differences.

Materials and Methods The perfusion state of the brain was measured by MRI using the arterial spin labeling technique in 36 patients undergoing hemodialysis due to chronic kidney disease and 36 normal controls. Images were then analyzed in a voxel-wise manner to detect brain areas showing significant perfusion differences between the two groups.

Results Patients with chronic kidney disease showed increased perfusion in the form of large clusters across the right fronto-parieto-temporal lobe and the left parieto-occipital lobe. In addition, perfusion increased in the bilateral thalami, midbrain, pons, and cerebellum ($p < 0.01$, family-wise error corrected).

Conclusion Brain perfusion appears to increase in patients with chronic kidney disease compared to normal controls. Uremic toxicity is thought to be the cause of this increase as it can cause damage to the microscopic blood vessels and their surrounding structures.

Index terms Chronic Kidney Disease; Magnetic Resonance Imaging; Perfusion; Renal Dialysis

서론

만성 콩팥병(chronic kidney disease)은 3개월 이상 신장이 손상되어 있거나 신장 기능

Received April 30, 2020

Revised May 8, 2020

Accepted May 16, 2020

*Corresponding author

Sung-Tae Park, MD
Department of Radiology,
Soonchunhyang University
Seoul Hospital, 59 Daesagwan-ro,
Yongsan-gu, Seoul 04401, Korea.


Tel 82-2-709-9396


Fax 82-2-709-9066


E-mail stpark@schmc.ac.kr

This is an Open Access article distributed under the terms of the Creative Commons Attribution Non-Commercial License (<https://creativecommons.org/licenses/by-nc/4.0>) which permits unrestricted non-commercial use, distribution, and reproduction in any medium, provided the original work is properly cited.

ORCID iDs


Se Won Oh 
[https://
orcid.org/0000-0003-1336-4498](https://orcid.org/0000-0003-1336-4498)


Samel Park 
[https://
orcid.org/0000-0002-5717-0743](https://orcid.org/0000-0002-5717-0743)

Nam-jun Cho 
[https://
orcid.org/0000-0002-9053-0499](https://orcid.org/0000-0002-9053-0499)

Hyo-Wook Gil 
[https://
orcid.org/0000-0003-2550-2739](https://orcid.org/0000-0003-2550-2739)

Eun Young Lee 
[https://
orcid.org/0000-0002-4513-9888](https://orcid.org/0000-0002-4513-9888)

Hyung Geun Oh 
[https://
orcid.org/0000-0002-1612-3131](https://orcid.org/0000-0002-1612-3131)

Sung-Tae Park 
[https://
orcid.org/0000-0002-3073-1272](https://orcid.org/0000-0002-3073-1272)

감소가 지속적으로 나타나는 것을 말한다(1). 만성 콩팥병은 신장의 손상 정도와 기능 감소 정도에 따라 5단계로 나누어지며 이러한 모든 단계에서 치매나 인지기능 저하의 위험도가 증가하는 것으로 알려져 있고 특히 혈액투석을 받는 환자의 경우 인지장애의 빈도는 약 30%에서 60%에 달하는 것으로 알려져 있다(2). 만성 콩팥병에서 인지장애가 발생하는 정확한 기전에 대해서는 아직 명확히 밝혀져 있지 않다. 그러나 만성 콩팥병 환자에서 흔히 고혈압, 당뇨 등의 위험인자가 동반되고 이에 의해 발생하는 준 임상적인 허혈성 뇌혈관병변에 의해 주로 설명되는 혈관 가설(3, 4) 과 요독증 물질(uremic toxin)의 직접적인 신경독성에 의한 것으로 설명되는 신경퇴행성 가설이 주로 설명에 이용되고 있다(4-6).

이러한 인지저하의 원인을 증명하기 위해 여러 연구자들이 만성 콩팥병 환자의 뇌를 MRI로 관찰하였고 그 결과 여러 연구에서 뇌의 용적 변화, 뇌백질의 미세 손상, 뇌 내 대사산물의 변화 등을 관찰할 수 있었다(7). 그러나 만성 콩팥병 환자에서는 감소된 신기능에 따른 신성 전신 섬유화증의 위험 증가로 인해 조영제를 사용하는 관류영상 촬영에 제한이 있어 혈관 가설에 따른 뇌 관류 변화를 측정하는 데에는 어려움이 있다(7, 8).

동맥 스핀 표지 기법(arterial spin labeling; 이하 ASL)은 근위부 동맥혈의 자화를 반전 혹은 포화 시켜 표지한 후 관찰하고자 하는 뇌 영역에서 표지된 동맥혈에 의한 신호감소를 관찰하고(labeled image) 이를 표지 시키지 않은 상태에서 촬영한 영상(control image)과 비교하여 두 이미지 사이의 신호 차이를 이용해 뇌의 관류상태를 평가하는 기법이다(9). ASL은 조영제를 사용하지 않기 때문에 조영제 사용에 제한이 있는 경우에도 자유롭게 사용할 수 있다는 장점이 있다.

우리는 앞서 언급한 혈관 가설에 따른 뇌의 준 임상적인 허혈성 변화가 뇌의 관류상태에 영향을 줄 것으로 가정하여 혈액투석을 받는 만성 콩팥병 환자들을 대상으로 ASL을 이용해 뇌의 관류상태를 측정해보고자 하였고 이러한 관류상태가 정상 대조군과 비교해 차이가 있는지 관찰하고자 실험을 계획하게 되었다.

대상과 방법

대상

본 연구는 본원 연구윤리위원회(Institutional Review Board)의 승인 하에 진행되었고(IRB No. SCHCA 2017-04-014-013), 참가자들은 모두 실험에 앞서 실험 내용과 방법에 대하여 충분한 설명을 들은 후 실험 동의서에 서명하였다. 2017년 12월부터 2018년 3월에 걸쳐 본원 인공신장실에서 혈액투석을 받는 환자들을 대상으로 실험 참가에 대한 지원을 받았다. 피험자의 선정기준은 6개월 이상 혈액 투석을 안정적으로 시행한 환자 중 18세 이상, 80세 미만의 환자로 정하였으며 과거력상 주요 뇌졸중의 병력이 있거나 뇌수술의 병력이 있는 경우는 실험에서 제외하였다. 환자군 모집이 종료된 이후 원내 공고를 통해 인지기능과 신기능에 이상이 없는 정상 대조군을 모집하였다.

자기공명영상 프로토콜

연구 대상자의 영상은 3.0-Tesla 자기공명영상 촬영기(Ingenia, Philips Healthcare, Best, the

Netherlands)로 획득하였다. 먼저 뇌 관류 평가를 위해 ASL 영상을 가성 연속 ASL (pseudo-continuous ASL)으로 얻었으며 세부적인 프로토콜은 다음과 같다: single-shot gradient echo EPI sequence, 반복시간(repetition time; 이하 TR) = 4175 ms, 에코시간(time to echo; 이하 TE) = 15 ms, 영상범위(field of view; 이하 FOV) = $220 \times 220 \text{ mm}^2$, 절편두께(slice thickness) = 6 mm with 10% gap, 20 절편, 역동적 스캔(dynamic scans) = 50, 표지 기간(label duration) = 1650 ms, 표지 후 지연시간(post label delay) = 1650 ms, 총 검사 시간(total scan duration) = 5 min 42 sec.

또한 ASL 영상의 분석과정 중 해부학적 지표로 사용하기 위해 3차원 T1 강조영상을 다음의 프로토콜을 이용해 획득하였다: TR = 9.9 ms, TE = 4.6 ms, FOV = $256 \times 256 \times 176 \text{ mm}^3$, voxel size, $1 \times 1 \times 1 \text{ mm}^3$, 전위각(flip angle) = 8° ; 총 검사 시간(total scan duration) = 6 min 20 sec.

영상 후처리 및 분석

모든 환자로부터 수집된 ASL 영상은 먼저 뇌를 제외한 구조물을 제거한 뒤 영상 획득 중 발생한 움직임 보정을 보정하였다. 각 환자의 뇌 관류 지도는 Variational Bayesian approach (10)를 이용하여 계산된 후 함께 얻은 3D T1 강조영상을 해부학적 지표로 사용하여 선형 등록(linear registration)하였고 다시 Montreal Neurologic Institute (MNI) 152 템플릿을 표준영상으로 사용하여 비선형 등록(nonlinear registration)하였다. 이상의 모든 과정은 FMRIB Software Library (FSL 6.0.1, <https://fsl.fmrib.ox.ac.uk/>)에 포함된 BASIL toolbox를 이용해 이루어졌다. 표준영상에 대해 등록된 모든 뇌관류지도는 fslmerge 도구를 사용해 하나의 4D 이미지로 변환되었다.

통계학적 분석

환자군과 대조군 사이에서 뇌 관류 지도를 복셀 기반으로 분석하여 비교하였다. 분석은 FSL의 Randomise 프로그램을 이용하여 일반 선형 모형 매트릭스를 사용한 순열 추론을 시행하였다 (11). 공변량으로는 나이, 성별, 왼손잡이 여부 및 학력 정보를 사용하였고 초기에 군집 형성 임계값 정의 없이 영상에서 군집과 유사한 구조물을 관찰하기 위해 threshold-free cluster enhancement 옵션을 사용하였다. 총 5000회의 순열 조합을 통해 검정하였으며 family-wise error를 수정한 p -values 0.01 미만을 통계학적으로 유의한 차이가 있는 값으로 정의하여 표준 영상 공간에 표시하였다.

다른 임상 정보에 대한 평균 비교는 변수의 형식에 따라 독립표본 t -검정 및 카이제곱 검정을 사용하였으며 이러한 통계는 R version 3.6.0 (The R Foundation for Statistical Computing, Vienna, Austria)을 사용하여 분석하였고 $p < 0.05$ 를 기준으로 통계적 유의성을 판단하였다.

결과

모집 결과 총 46명의 환자에 대해 MRI 검사를 진행하여 데이터를 얻었으나 움직임에 의한 인공물이 심한 2명, 병력 조사 과정에서 누락된 뇌경색/뇌출혈 소견이 발견된 4명, 함께 촬영한 MR 혈관조영술에서 관찰되는 내경동맥의 협착이 발견된 2명, ASL 영상에서 관찰되는 크기의 해면 혈관

기형 1명, 치아 보철물에 의한 심한 금속 인공물로 인해 전두엽 하방의 관류상태를 평가할 수 없는 1명 등 총 10명의 환자들은 최종 분석에서 배제되었다. 총 36명의 환자가 최종 분석에 포함되었으며 남성은 18명, 여성은 18명이었고 평균연령은 57.3세(41세~74세)였다. 이후 2018년 12월부터 2019년 1월에 걸쳐 원내 공고를 통해 인지기능과 신기능에 이상이 없는 정상대조군을 환자군과 성별과 나이를 기준으로 매칭하여 36명의 대조군을 모집한 뒤 MRI 데이터를 얻었으며 성별은 동일하게 남성 18명, 여성 18명이었고 평균연령은 56.7세(42세~75세)로 나타났다(Table 1). 환자군과 대조군의 평균연령은 통계적으로 차이를 보이지 않았으며($p = 0.79$), 성비는 동일하였고($p = 1.00$), 오른손잡이와 왼손잡이의 비율($p = 0.64$) 및 평균 교육 연수($p = 0.3$)도 차이가 없었다.

만성 콩팥병 환자군에서의 관류 변화

만성 콩팥병 환자군과 정상 대조군 사이에서 family-wise error를 수정한 p -value 0.01 미만으로 유의미한 관류 변화를 보인 부분을 표준 영상에 표시하였다(Fig. 1). 만성 콩팥병 환자들은 우측 전두엽, 두정엽, 측두엽과 좌측 두정엽과 후두엽의 백질 부위에 걸쳐 큰 군집의 형태로 관류 증가가 나타났다. 또한 양측 시상 부위와 중뇌, 뇌교 및 양측 소뇌에서도 관류 증가 소견을 보였다. 반면에 좌측 전두엽과 두정엽의 회백질 부위에서는 매우 작은 군집들에서 관류가 감소된 소견을 관찰할 수 있었다.

고찰

이번 연구는 혈액 투석을 받는 만성 콩팥병 환자에서 뇌 관류상태를 ASL 기법을 통해 측정하였고 이를 정상 대조군과 voxel-wise로 비교한 결과를 보여주었다.

서론에서 언급하였듯이 만성 콩팥병이 인지기능 저하를 일으키는 기전을 설명하는 가설 중의 하나는 만성 콩팥병 환자들이 흔히 동반하는 당뇨, 고혈압 등의 심뇌혈관 위험인자가 준 임상적인 뇌 허혈을 유발하여 이로 인해 뇌기능 저하가 발생한다는 가설이다(4). 이러한 가설에 따르면 뇌의 관류상태도 저하될 것으로 생각되나 이번 연구 결과에서는 반대로 넓은 범위에 걸친 관류의 증가로 관찰되었다. 만성 콩팥병 환자에서 뇌 관류상태에 대한 평가는 조영제 사용의 제약으로 인해 많이 이루어지지 않았으나 ASL 기법은 조영제 사용 없이 환자의 혈액을 내인성 표지자로 사용하여 뇌의 관류상태를 평가할 수 있어서 이를 이용한 연구 결과가 발표되고 있다. ASL 기법을 이용

Table 1. Demographics of Enrolled Subjects

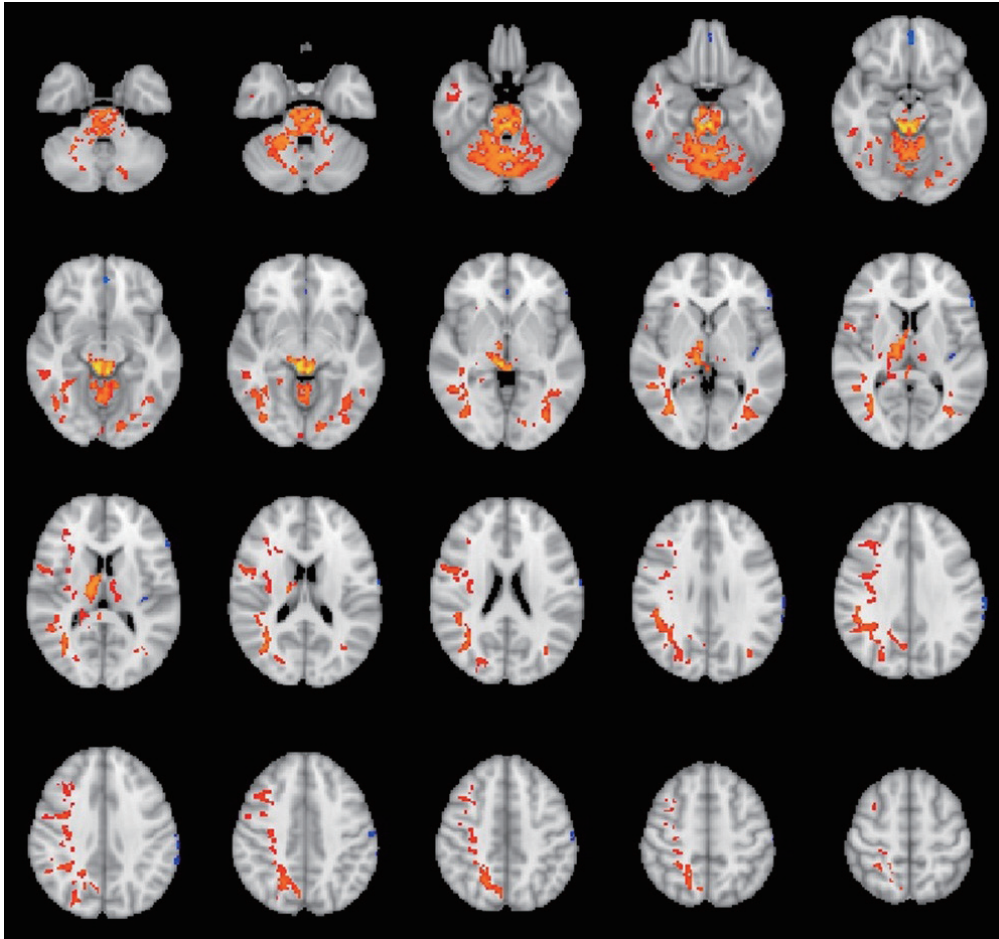
	CKD	Control	p -Value
Age (years)*	57.3 ± 8.9	56.7 ± 9.2	0.79
Sex (M:F)†	18:18	18:18	1.00
Education (years)*	11.5 ± 3.3	12.5 ± 4.5	0.30
Handness (Lt:Rt)†	3:33	2:34	0.64

*Data are presented as mean ± standard deviation and p -values are calculated by student's t -test.

† p -values are calculated by chi-squared test.

CKD = chronic kidney disease, Lt = left, Rt = right

Fig. 1. Voxel-wise plot of the family-wise error corrected t-statistics for the difference in CBF between patients with CKD and the normal controls, overlaid onto an MNI 152 template ($p < 0.01$). The orange-red clusters demonstrate regions where CBF is greater in patients with CKD than in normal controls. The small blue spots are regions where CBF is less in patients with CKD than in normal controls. CBF = cerebral blood flow, CKD = chronic kidney disease



한 한 연구에서 만성 콩팥병 환자의 뇌 관류는 혈액 투석 주기에 따라 크게 변화할 수 있고 이러한 변화가 인지기능의 변화와 연관됨을 밝혀냈는데(12) 이러한 연구 결과는 뇌의 관류상태와 만성 콩팥병 환자의 인지기능이 큰 상관관계를 가질 것이라는 추론을 가능하게 한다. 젊은 연령의 만성 콩팥병 환자를 대상으로 ASL 기법을 이용한 다른 한 연구에서는 뇌관류가 전반적으로 증가됨을 보여주었는데(13) 이는 우리의 결과와 일치하는 결과라 할 수 있다. 해당 연구에서 저자들은 이러한 뇌 관류 증가는 사구체여과율, 적혈구 용적, 그리고 혈압 등의 전신적 변화에 기인한 것으로 판단하였다.

비록 만성 콩팥병에서 죽상경화증과 혈관 내피의 기능저하가 높은 비율로 관찰되고(14) 이전에 본 연구진도 만성 콩팥병 환자들의 내경동맥 석회화 지수와 인지기능 사이에 연관성을 시사하는 연구 결과를 발표하였으나(15) 이번 연구 결과 및 앞서 언급한 연구에서 관찰할 수 있는 뇌 관류 증가 소견은 단순한 준 임상적 허혈로 기전을 설명하기에는 부족한 부분이 많음을 시사한다. 최근에 이루어진 연구들에 따르면 혈관의 변화는 거시적인 부분과 미시적인 부분에 모두 변화가 일어

나며(16) 또한 혈관-뇌 장벽의 투과성에도 영향을 받을 수 있고 최근 주목받는 중추신경계의 노폐물 청소 시스템인 glymphatics 시스템과도 관련이 있을 것으로 추정되고 있다(17). 이러한 복잡한 상호관계는 만성 콩팥병에서 일어나는 뇌의 기능의 변화가 단순한 뇌혈관의 허혈성 변화보다는 요독증 물질에 의한 혈관 및 혈관 주위 구조물의 손상으로 유발된다는 것을 시사한다(5). 만성 콩팥병 환자에서 콩팥 기능이 저하되면 다양한 노폐물이 축적되게 되고 이를 요독증이라 하며 이러한 노폐물들을 요독증 물질이라 일컫는다(18). 이러한 요독증 물질은 100여 개 이상이 알려져 있으며 혈관 내피세포의 염증반응을 통해 기능 이상을 일으키고 이로 인해 심혈관 질환을 유발하는 것으로 추정되고 있다(19). 이러한 혈관 내피세포의 기능 이상은 대뇌에서도 마찬가지로 일어나 인지기능에 영향을 주는 것으로 알려져 있다(5, 6).

이번 연구 결과에서 관류 증가는 주로 뇌백질에서 관찰되었다. 이전에 연구된 바에 따르면 만성 콩팥병 환자에서 뇌백질의 T2 고신호강도는 콩팥 기능의 저하와 연관되어 증가되는 것으로 밝혀졌다(20). 또한 확산 텐서 영상을 이용한 연구에서도 증상을 동반하지 않는 광범위한 뇌백질의 변화를 미시적으로 밝혀냈는데(21, 22) 이러한 변화는 혈중 요소 농도와 연관성을 보였다. 이번 연구 결과도 이러한 뇌백질의 광범위한 변화와 일련에 있는 것으로 생각되며 요독성 물질이 혈관의 관류에서부터 뇌백질의 손상에 이르기까지 다양한 영향을 준다고 생각할 수 있다.

본 연구에는 몇 가지 제한점이 있다. 먼저 환자군 구성이 완료된 후 대조군을 모집하면서 환자군의 성별과 나이를 대입하여 매칭하였기 때문에 선택편의가 반영되었을 가능성이 있다. 두 번째로 ASL 기법의 장점 중 하나가 뇌 관류의 절대값을 mL/100 g/min 단위로 정량화할 수 있다는 점인데 본 연구에서는 이러한 보정을 통한 정량화 결과를 반영하지 않았다. 다만 이러한 정량화는 권장된 방법(23)으로 촬영되지 않은 경우 결과에 오류가 있을 수 있다는 점이 지적되고 있고(24) 실제 본 연구에서도 정량화한 값에 오류가 의심되어 상대적인 값을 이용하여 분석을 진행하였다. 마지막으로 앞서 언급하였듯이 투석 주기에 따라 뇌의 관류상태가 변할 수 있지만 본 연구에서 환자들의 투석 시간과 영상 촬영 시간의 간격이 완전히 동일되지 않아 이러한 부분이 결과에 반영되었을 가능성이 있다.

결론적으로 만성 콩팥병 환자에서 뇌의 관류변화는 전반적으로 증가되는 양상으로 나타났으며 이는 만성 콩팥병 환자의 인지장애가 단순한 준 임상적 허혈성 변화보다는 미시적인 신경-혈관 복합체에 대한 요산 독성에 의한 결과물임을 시사하는 결과로 생각되어 인지장애의 예방 및 치료의 목표를 설정하는 데 도움이 될 것으로 보이며 추후 인지장애 여부 및 심각도를 고려한 면밀한 연구가 필요할 것으로 생각된다.

Author Contributions

Conceptualization, O.S.W., O.H.G., G.H.; data curation, O.S.W.; formal analysis, O.S.W.; funding acquisition, O.S.W.; investigation, C.N., P.S., L.E.Y.; methodology, O.S.W.; project administration, O.S.W., O.H.G., G.H., L.E.Y.; resources, O.S.W., O.H.G., G.H.; supervision, O.S.W., P.S.; visualization, O.S.W.; writing—original draft, O.S.W., P.S.; and writing—review & editing, O.S.W., P.S.

Conflicts of Interest

The authors have no potential conflicts of interest to disclose.

Acknowledgments

This work was supported by the National Research Foundation of Korea funded by the Ministry of Science and ICT (NRF-2017R1C1B5018379).

REFERENCES

1. Drawz P, Rahman M. Chronic kidney disease. *Ann Intern Med* 2015;162:ITC1-ITC16
2. Yaffe K, Ackerson L, Kurella Tamura M, Le Blanc P, Kusek JW, Sehgal AR, et al. Chronic kidney disease and cognitive function in older adults: findings from the chronic renal insufficiency cohort cognitive study. *J Am Geriatr Soc* 2010;58:338-345
3. Toyoda K, Ninomiya T. Stroke and cerebrovascular diseases in patients with chronic kidney disease. *Lancet Neurol* 2014;13:823-833
4. Bugnicourt JM, Godefroy O, Chillon JM, Choukroun G, Massy ZA. Cognitive disorders and dementia in CKD: the neglected kidney-brain axis. *J Am Soc Nephrol* 2013;24:353-363
5. Stingham AE, Pecoits-Filho R. Vascular damage in kidney disease: beyond hypertension. *Int J Hypertens* 2011;2011:232683
6. Seifter JL, Samuels MA. Uremic encephalopathy and other brain disorders associated with renal failure. *Semin Neurol* 2011;31:139-143
7. Chen HJ, Zhang LJ, Lu GM. Multimodality MRI findings in patients with end-stage renal disease. *Biomed Res Int* 2015;2015:697402
8. Grobner T. Gadolinium--a specific trigger for the development of nephrogenic fibrosing dermopathy and nephrogenic systemic fibrosis? *Nephrol Dial Transplant* 2006;21:1104-1108
9. Detre JA, Leigh JS, Williams DS, Koretsky AP. Perfusion imaging. *Magn Reson Med* 1992;23:37-45
10. Chappell MA, Groves AR, Whitcher B, Woolrich MW. Variational bayesian inference for a nonlinear forward model. *IEEE Trans Signal Process* 2008;57:223-236
11. Winkler AM, Ridgway GR, Webster MA, Smith SM, Nichols TE. Permutation inference for the general linear model. *Neuroimage* 2014;92:381-397
12. Prohovnik I, Post J, Uribarri J, Lee H, Sandu O, Langhoff E. Cerebrovascular effects of hemodialysis in chronic kidney disease. *J Cereb Blood Flow Metab* 2007;27:1861-1869
13. Liu HS, Hartung EA, Jawad AF, Ware JB, Laney N, Port AM, et al. Regional cerebral blood flow in children and young adults with chronic kidney disease. *Radiology* 2018;288:849-858
14. Shah SV, Shukla AM, Bose C, Basnakian AG, Rajapurkar M. Recent advances in understanding the pathogenesis of atherosclerosis in CKD patients. *J Ren Nutr* 2015;25:205-208
15. Cho NJ, Park S, Lee EY, Oh SW, Oh HG, Gil HW. Association of intracranial artery calcification with cognitive impairment in hemodialysis patients. *Med Sci Monit* 2019;25:5036-5043
16. Bosch A, Scheppach JB, Harazny JM, Raff U, Eckardt KU, Schmieder RE, et al. Retinal capillary and arteriolar changes in patients with chronic kidney disease. *Microvasc Res* 2018;118:121-127
17. Viggiano D, Wagner CA, Martino G, Nedergaard M, Zoccali C, Unwin R, et al. Mechanisms of cognitive dysfunction in CKD. *Nat Rev Nephrol* 2020 [in press] doi: <http://dx.doi.org/10.1038/s41581-020-0266-9>
18. Vanholder R, De Smet R, Glorieux G, Argilés A, Baurmeister U, Brunet P, et al. Review on uremic toxins: classification, concentration, and interindividual variability. *Kidney Int* 2003;63:1934-1943
19. Segal MS, Baylis C, Johnson RJ. Endothelial health and diversity in the kidney. *J Am Soc Nephrol* 2006;17:323-324
20. Khatri M, Wright CB, Nickolas TL, Yoshita M, Paik MC, Kranwinkel G, et al. Chronic kidney disease is associated with white matter hyperintensity volume: the Northern Manhattan Study (NOMAS). *Stroke* 2007;38:3121-3126
21. Chou MC, Hsieh TJ, Lin YL, Hsieh YT, Li WZ, Chang JM, et al. Widespread white matter alterations in patients with end-stage renal disease: a voxelwise diffusion tensor imaging study. *AJNR Am J Neuroradiol* 2013;34:1945-1951
22. Kong X, Wen JQ, Qi RF, Luo S, Zhong JH, Chen HJ, et al. Diffuse interstitial brain edema in patients with end-stage renal disease undergoing hemodialysis: a tract-based spatial statistics study. *Medicine (Baltimore)* 2014;93:e313
23. Alsop DC, Detre JA, Golay X, Günther M, Hendrikse J, Hernandez-Garcia L, et al. Recommended implementation of arterial spin-labeled perfusion MRI for clinical applications: a consensus of the ISMRM perfusion

study group and the European consortium for ASL in dementia. *Magn Reson Med* 2015;73:102-116

24. Pinto J, Chappell MA, Okell TW, Mezue M, Segerdahl AR, Tracey I, et al. Calibration of arterial spin labeling data-potential pitfalls in post-processing. *Magn Reson Med* 2020;83:1222-1234

만성 콩팥병 환자들에서 동맥 스핀 표지 기법을 이용한 뇌 관류상태의 평가

오세원¹ · 박삼엘² · 조남준² · 길효욱² · 이은영² · 오형근³ · 박성태^{4*}

목적 만성 콩팥병 환자에서 뇌 관류상태를 측정하여 정상 대조군과 차이가 있는지 알아보고자 하였다.

대상과 방법 만성 콩팥병으로 혈액 투석을 받는 환자 36명과 정상 대조군 36명에 대해 동맥 스핀 표지 기법을 이용한 자기공명영상으로 뇌의 관류상태를 측정한 뒤 이를 voxel-wise로 분석하여 유의한 차이를 보이는 부위를 표준 영상 공간에 나타냈다.

결과 만성 콩팥병 환자들은 우측 전두엽, 두정엽, 측두엽과 좌측 두정엽과 후두엽의 백질 부위에 걸쳐 큰 군집의 형태로 관류 증가가 나타났다. 또한 양측 시상 부위와 중뇌, 뇌교 및 양측 소뇌에서도 관류 증가 소견을 보였다($p < 0.01$, family-wise error corrected).

결론 만성 콩팥병 환자에서 뇌의 관류는 증가되어 있는 것으로 생각되며 이는 요독증 물질의 독성에 의한 미세적인 혈관 및 혈관 주위 구조물의 손상에 의한 것으로 생각된다.

¹가톨릭대학교 의과대학 은평성모병원 영상의학과,

²순천향대학교 천안병원 신장내과,

³이앤오 신경과,

⁴순천향대학교 서울병원 영상의학과