대한두경부종양학회지, 제36권 제1호, 2020. pp.9-14
Korean Journal of Head & Neck Oncology, Vol.36, No.1
https://doi.org/10.21593/kjhno/2020.36.1.9
ISSN 1229-5183(Print) / ISSN 2586-2553(Online)

갑상선 수술 중 반회후두신경의 손상 기전에 따른 신경 감시술의 효용성

신성찬 · 이병주+

부산대학교 의학전문대학원 이비인후과학교실

Effectiveness of Intraoperative Neuromonitoring According to the Mechanism of Recurrent Laryngeal Nerve Injury During Thyroid Surgery

Sung-Chan Shin, MD, PhD, Byung-Joo Lee, MD, PhD+

Department of Otorhinolaryngology, Head and Neck Surgery, Pusan National University School of Medicine, Pusan National University and Biomedical Research Institute, Pusan National University Hospital, Busan, Korea

= Abstract =

Visual identification of recurrent laryngeal nerve (RLN) is considered as a gold standard of RLN preservation during thyroid surgery. Intraoperative neuromonitoring (IONM) is classified into the intermittent type and continuous type and helps surgeons identify the functional integrity of RLN and predict the postoperative vocal cord function. RLN injury during thyroid surgery is associated with tumor factors and surgeon factors. Tumor factors mean such as direct tumor invasion, adhesion of RLN to the tumor, and compression by a large thyroid tumor. Surgeon factors include nerve transection, stretching, thermal injury, and ligation injury. A recent meta-analysis reported that the IONM could reduce the RLN injury. Considering various nerve injury mechanism, we suggest that using both I-ONM and C-IONM together is more effective method in preventing nerve damage than using I-IONM alone.

Key Words : Thyroidectomy · Intraoperative neuromonitoring

서 론

갑상선 수술 시 반회후두신경의 손상은 환자의 음성 장애 및 흡인을 발생시켜, 환자의 삶의 질을 감소시킨다. 갑상선 수술 중 반회후두신경의 보존을 위해 가장 중요한 것은 술자가 반회후두신경을 직접 눈으로 확인하고 보존하는 것이다.[1] 그러나 술자가 육안적으로 신경의 온전함(visual integrity)을 확인한 경우에도 성대 마비가 발생하는 경우가 있으며, 실제로 술자가 수술 중에 인지하지 못하는 신경손상이 더 많은 것으로 보고된다.[2] 수술 중 신경 감시술(intraoperative neuromonitoring, IONM)은 갑상선 수술 시 술자가 신경을 확인하고, 박리하는 데 도움을 주며, 또한 술 후 신경의 예후를 수술 중에 예측할 수 있도록 도움을 준다.[1] IONM이 성대마비의 빈도를 줄여주는지에 대해서는 예전부터 논란이 있다. 2014년에 35,513개의 신경을 대상으로 하는 메타분석에서는 IONM이 신경 손상을 감소시키지 못했다고 보고하였지만, 가장 최근인 2018년에 보고된 58,247개의 신경에 대한 메타연구에 의하면 IONM은 반회후두신경 손상의 전체 빈도를 낮추고, 영구적, 일시적 신경 손상도 의미 있게 낮추는 것으로 보고 되었다.[3-4]

이처럼 실제적으로 IONM이 수술 중 신경을 확인하는 데 많은 도움을 주지만, 통계적으로 유효성을 증명하기

Received : May 03, 2020
Revised : May 09, 2020
Accepted : May 10, 2020
+Corresponding author: Byung-Joo Lee, MD, PhD
Department of Otorhinolaryngology-Head & Neck Surgery
Pusan National University Hospital 179, Gudeok-ro, Seo-gu
Busan, 49241, Korea
Tel: +82-51-240-7675, Fax: +82-051-240-2162
E-mail: voiceleebj@gmail.com

에는 많은 수의 환자가 필요하였다. 이러한 이유로 생각할 수 있는 것은 첫째, 주로 수술 경험이 많은 갑상선 전문 외과 의사가 IONM 시스템을 많이 사용하기 때문에 실제로 신경 손상의 가능성이 매우 낮을 수밖에 없다는 점, 둘째, 기존의 IONM 시스템의 정확성의 한계점으로 음성 예측도는 92-100%로 매우 높지만 양성 예측도는 10-90%로 매우 다양한 점,[5] 셋째, 갑상선 수술 시 발생하는 반회후두신경 손상 기전을 고려했을 때 기존의 IONM 시스템으로 신경 손상 예방 효과가 다소 제한적일 수밖에 없는 한계점이 있다.

갑상선 수술 시 반회후두신경이 손상되는 기전을 분류해보면 크게 외과의사의 수술적 요인(surgeon factors)과 종양학적 요인(tumor factors)으로 구분될 수 있다. 외과의사의 수술적 술기 요인들은 보통 신경이 과도하게 견인되거나(traction or stretching injury), 술자가 의도치 않게 신경을 절단하거나(transection), 열 손상이 발생하거나(thermal injury), 신경에 압박 손상이 가해지거나(pressure or clamping injury), 신경이 결찰되는(ligation) 등의 경우로 구분할 수 있다. 이러한 외과 의사의 수술적 요인은 수술 술기와 연관성이 많고 술자의 경험적인 부분도 중요하다. 종양학적 요인은 갑상선 종양이 신경을 직접 침범하는 경우, 종양과 신경의 유착이 있는 경우, 종양이 매우 커서 신경을 압박하고 있는 경우와 같이, 종양에 의해 직접적으로 신경에 영향을 주어 신경 손상을 시키거나 손상 위험이 증가할 가능성이 높은 경우이다. 갑상선 수술 시 다양한 신경 손상 기전에 따라 신경 손상이 발생한다. 이처럼 다양한 신경 손상 기전에 기존의 IONM 시스템이 반회후두신경 손상을 예방하는 기전을 가지고 있는지에 대한 분석은 많지 않다. 본 종설에서는 갑상선 수술 시 발생할 수 있는 반회후두신경의 손상 기전에 따른 IONM의 신경 손상 예방의 유용성과 효과에 대해 논하고자 한다.

본론

기존의 수술 중 신경 감시술의 방법

갑상선 수술 중에 시행하는 신경 감시술의 방법은 수술 중 신경 탐침을 이용하여 신경 또는 신경으로 의심되는 구조물을 전기적으로 자극하여 성대근에 발생되는 근육의 움직임을 기관삽관튜브에 부착된 표면 근전도 전극을 이용하여 측정하는 것이다. 이러한 고식적인 방법을 간헐적 신경 감시술(intermittent intraoperative neuromonitoring, I-IONM)이라고 한다. I-IONM은 신경의 위치를 확인하는데 도움을 주지만, 신경 탐침으로 신경을 자극하지 않으면 신경의 상태를 확인할 수 없다는 단점이 있다. 그래서 수술 중 신경 탐침을 사용하지 않은 경우에 신경 손상이 발생할 수 있다.

다른 방법으로는 독립된 신경 탐침으로 간헐적으로 신경을 자극하지 않고 지속적으로 미주신경에 APS(automatic periodic stimulation)를 부착시켜 반복적인 전기적 자극을 주어 후두의 근전도를 측정하는 연속형 수술 중 신경 감시술(continuous intraoperative neuromonitoring, C-IONM)이 있다. 연속형 신경 감시술은 외과 의사가 수술 중 신경을 자극하지 않아도 자동적으로 신경을 자극하기 때문에 실시간적으로 신경의 상태를 알 수 있다. 그러나 C-IONM은 미주 신경에 APS로 자극하기 위해 미주 신경을 박리해야 하는 부가적인 조작이 필요하며 드물게 미주 신경 손상이나 심장 마비가 보고되었다.[5] C-IONM은 신경의 상태는 알 수 있지만, 단독으로는 신경의 위치를 확인할 수 없어 신경의 위치를 확인하기 위해서는 I-IONM과 같이 사용해야 한다. 내시경 또는 로봇 갑상선 수술에서 C-IONM을 위해 APS을 삽입하기가 힘들고 많은 시간이 소요된다.[7,8] 그래서 C-IONM만을 단독으로 사용할 수도 있지만, 일반적으로 임상에서는 I-IONM과 C-IONM을 동시에 사용한다. IONM에서 성대 마비의 양성 예측도가 낮은 이유는 근전도 전극의 성대 접촉 불량으로 인한 경우 많기 때문에 두가지 방법의 성대 마비에 대한 양성 또는 음성 예측도는 비슷하며 두가지 신경 감시술을 비교하면 Table 1과 같다.[9]

외과 의사의 수술적 요인(surgeon factors)

1. 견인에 의한 손상(traction or stretching injury)

견인에 의한 반회후두신경 손상은 신경이 기관 및 주변 조직에 가장 강하게 붙어있는 Berry 인대(ligament of Berry)에서 발생하는 경우가 많으며, 갑상선 수술 후 발생하는 신경 손상 기전 중에서 가장 많은 원인이다.[10] Wu 등은 동물모델에서 반회후두신경을 일정한 힘으로 견인하여 C-IONM을 이용해 신경의 손상 여부와 견인 해제 시 근전도 회복 여부를 평가하여 보고하였다.[10] 반회후두신경을 견인할 경우, C-IONM에서 기저치에 비해 진폭(amplitude)이 점진적으로 감소하고, 잠복기(latency)는 점진적으로 증가하였으며, 진폭의 감소폭이 잠복기의 증가폭에 비해 더 급격한 변화를 보였다. 또한 반회후두신경 견인을 근전도의 신호 소실(loss of signal, LOS)에 도달하기 전에 해제할 경우 기저치의 98%까지 진폭이 회복되었고, 신호 소실에 도달하자마자 견인을 해제할 경우 기저치의 40%까지 진폭이 회복되었다. 그러나 신호 소실에 도달하고도 1분간 더 견인했을 때는 진폭이 기저치의 15%까지만

Table 1. Comparison of pros and cons of I-IONM and C-IONM

	Visual identification	I-IONM	C-IONM only	I-IONM and C-IONM
RLN의 해부학적 위치 확인	가능	가능	불가능	가능
RLN의 기능 확인	불가능	가능	가능	가능
LOS type 1*과 2† 구별	불가능	가능	불가능	가능
부가적인 수술 필요성	없음	없음	미주신경 박리, APS 삽입	미주신경 박리, APS 삽입
심장에 대한 합병증 가능성	없음	없음	드물지만 가능성 있음	드물지만 가능성 있음
RLN 실시간 기능 정보 제공	불가능	불가능	가능	가능
RLN 마비에 대한 양성 예측도		37.8-80.5%	47.6-88.2%	
RLN 마비에 대한 음성 예측도		97.3-99.8%	99.8-100%	

*LOS type 1: segmental injury, †LOS type 2: global injury

Table 2. Effect of prevention for nerve injury by IONM according to the recurrent laryngeal nerve injury mechanism

Injury mechanism	I-IONM	I-IONM and C-IONM
견인 손상	미흡	있음
서서히 진행된 압력 손상	미흡	있음
급속히 진행된 압력 손상	미흡, Mapping시 가능	미흡, Mapping시 가능
서서히 진행된 열 손상	미흡	?
급속히 진행된 열 손상	미흡, Mapping 시 가능	미흡, Mapping 시 가능
절단 손상	Mapping시 가능	Mapping시 가능
종양 유착에 따른 박리 손상	미흡	미흡

회복되었다.[11] 다른 유사 연구에서는 반회후두신경에 지속적으로 견인 손상을 줄 경우 잠복기 증가가 진폭 감소에 비해 먼저 관찰되지만, 시간이 지날수록 진폭의 감소폭이 잠복기의 증가폭에 비해 훨씬 두드러지는 것으로 보고되었다.[12]

견인 손상된 신경을 조직학적으로 분석하였을 때, 신경외막(epineurium)과 신경주위막(perineurium)에 손상이 국한되며, 신경내막(endoneurium)의 손상은 관찰되지 않았다.[13] 반면에 열 손상, 절단 손상된 신경의 경우 신경내막까지 손상되었다.[13] 이처럼 견인 손상은 절단, 열 손상 등과는 다르게 점진적으로 발생하며 신경내막까지 손상되는 경우는 드물기 때문에, 조기에 술자가 견인에 의한 신경 손상을 인지하여 견인을 해소해주면 신경 손상의 회복이 가능하다. 견인에 의한 신경 손상은 조기에 발견하면 일시적 손상으로 회복되지만, 술자가 미처 견인 손상을 인지 못하는 상태에서 신경의 견인이 지속된다면 신경에 비가역적인 손상을 유발할 수 있다.[13,14] C-IONM은 미주신경을 주기적으로 자극하여 반회후두신경의 상태를 실시간으로 감시할 수 있어, 신경에 견인이 가해질 경우 조기에 발견이 가능하여, 신호 소실에 도달하기전에 견인을 해소 함으로써 신경의 영구적인 비가역적 손상을 예방할 수 있다(Table 2).

반면, 견인 손상은 I-IONM으로는 예방하는데 한계가 있다. 육안적으로 이상이 없는 신경이 견인되어 근전도의 활동 전위가 낮아 졌다는 것을 확인하기 위해서는 신경 탐침으로 계속적으로 신경을 자극하여야 하는데, 실제 수술에서 반복적으로 신경 탐침을 이용하여 신경을 자극하는 것은 수술 시간이 많이 소요되고 매우 번거로운 일이다. 그러나 C-IONM은 일정한 시간을 두고 반복적으로 미주 신경을 자극하여 후두근의 근전도 상태를 확인할 수 있기 때문에 견인에 의해 신경 손상을 확인하고 예방하는데 도움이 된다.[9]

기존에 I-IONM을 이용한 수술 중 신경 감시술에 대한 연구가 많이 있고, 견인 손상에 대한 I-IONM의 한계가 I-IONM의 신경 예방 효과의 유용성에 영향을 줄 가능성이 있다. 이러한 견인 손상에 의한 I-IONM의 한계를 극복하기 위해 Chiang 등은 I-IONM 시스템과 신경 탐침이 융합된 SDI (stimulating dissecting instrument)를 개발하였다. 이러한 기구는 I-IONM시스템을 사용하면서 실시간으로 신경의 상태를 알 수 있어 견인 손상을 예방하는데 도움이 된다.[15] 그러나 이러한 방법은 한가지 수술 기구에 신경탐침이 부착 고정되어 있어 사용에 불편함이 있다. 이를 개선하기 위해 저자들은 일반적인 금속형 모든 수술 기구에 탈부착이 가능한 자석형 신경탐침을 개발하였다(Fig. 1).[16] 자석형 신경탐침은 술자가 사용하는 모든 금속 수술 기구에 탈부착이 가능한 형태로 신경 탐침과 수술 기구의 교환 없이 수술 기구로 즉시 신경 상태를 확인할 수 있어 연속형 신경감시와 유사한 역할을 하여

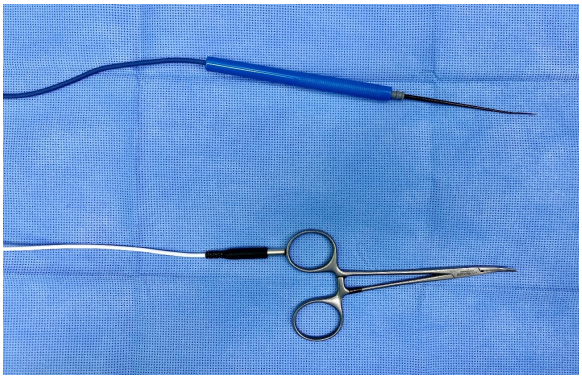

Fig. 1. Attachable magnetic nerve stimulator (below) and conventional monopolar nerve stimulator (above).

신경 견인 손상을 방지하는데 도움을 주리라 생각된다.

2. 압력에 의한 손상(Compression injury)

압력에 의한 손상은 견인이나 열 손상에 비해 흔한 손상 기전은 아니지만, 수술용 기구에 의한 압박 또는 물림 손상이 발생하거나 크기가 큰 갑상선 종양에 의해 반회후두신경이 눌려져서 압력 손상이 발생할 수 있다.[10,13] Brauckhoff 등은 동물모델에서 반회후두신경에 수술 기구에 의한 압력 손상과 견인 손상을 유발하여 C-IONM을 이용해 근전도의 변화와 회복 추이를 평가하였다.[17] 수술 겸자를 이용해 반회후두신경에 압력이나 견인 손상을 가했을 때, 압력 손상에서는 근전도의 잠복기(latency time)에는 변화가 적지만 급속하게 근전도 진폭(amplitude)이 감소하였고, 견인 손상에서는 초기에 잠복기의 증가가 먼저 발생하고 뒤에 근전도 진폭 감소가 발생한다고 하였다. 그러나 두가지 손상에 의한 신경 회복은 비슷하다고 하였다. 서서히 진행되는 수술 기구나 갑상선 종양의 압박에 의한 신경 손상은 견인 손상 기전과 유사할 것으로 생각된다. 그래서 압력 손상에 의한 신경 손상은 반복적으로 신경 탐침을 자극하지 않는다면 인지하기가 힘들어 I-IONM으로 예방하기에는 한계가 있다. 그러나 반복하여 실시간적으로 신경의 상태를 확인할 수 있는 C-IONM은 압력 손상을 예방하는 데 도움을 줄 수 있을 것으로 생각된다(Table 2).

수술 기구에 의해 물림(clamping) 손상은 압력 손상으로 분류할 수 있지만, 급속하게 진행되기 때문에 신경 절단 또는 신경 결찰(tie)과 유사한 손상기전으로 작용할 것으로 생각된다. 그래서 반회후두신경에 압력 손상이 서서히 발생할 경우에는 C-IONM으로 예방이 가능하지만, 겸자와 같은 수술 기구로 신경에 물림 손상이 발생한 경우에는 순식간에 신경에 비가역적인 신경손상을 유발할 수 있으므로 I-IONM과 C-IONM의 방법으로는 모두에서 예방 효과는 미미하다고 생각된다(Table 2). 이러한 물림에 의한 손상은 I-IONM에 의해 신경의 위치를 미리 확인하는 mapping이 시행된다면, 물림 손상을 예방하는 효과가 있을 수 있다.

3. 열 손상(thermal injury)

반회후두신경의 열 손상은 수술에 사용되는 단극 또는 양극 전기소작기나 Harmonic focus™, Ligasure™, Thunderbeat™ 같은 에너지 디바이스 수술 기구(energy-based device, EBD)에 의해 발생할 수 있다. 전기 소작기나 EBD를 반회후두신경에 직접 접촉한 채 작동시켰을 경우, 근전도 상 신경 소실은 즉각적으로 발생한다. 이러한 기구를 신경으로부터 일정거리를 띄우고 작동시키더라도 주변조직으로 열이 파급되어 신경이 손상되는 것으로 알려져 있다.[18,19] 특히 최근에 갑상선 수술에서 내시경 또는 로봇을 이용하는 경우가 증가하는데, 내시경 또는 로봇 갑상선 수술에서는 지혈과 절단을 위해 EBD의 사용이 증가한다.[20] 이로 인해 내시경 또는 로봇 갑상선 수술에서는 고식적인 갑상선 수술에 비해 열 손상에 의한 신경 손상의 상대적 비율이 높다.[21] 동물실험에서 Harmonic focus™는 1mm, Ligasure™는 2mm, Thunderbeat™는 3mm의 안전거리를 유지하면 신경 손상은 없는 것으로 보고되었으나 EBD는 작동 시간이 길 경우 기구 온도가 최고 200℃ 이상 올라가기도 하므로 주의를 요한다.[18,19,22] 열 손상의 경우 신경에 가해진 온도와 열 손상을 받은 깊이에 따라 다르지만, 순식간에 신경내막까지 깊은 손상을 발생시킬 수 있으므로, 절단 손상을 제외한 다른 손상 기전에 비해 신경이 회복되기까지 오랜 시간이 걸리고 회복이 힘든 경우도 많다.[13]

술자가 신경을 미처 인지 못한 상태에서 전기 소작기나 EBD를 반회후두신경에 직접 접촉할 경우 급작스러운 신경 열 손상이 발생하거나 심한 경우 신경이 절단되기도 한다. 이런 급속한 신경 열 손상은 I-IONM이나 C-IONM으로 예방할 수 없다(Table 2). 그러나 I-IONM에 의해 신경 위치에 대한 mapping이 이루어진다면 전기 소작기나 EBD에 의한 급속한 신경 열 손상을 예방하는 데 도움을 받을 수 있다. 또한 신경주변조직에서 발생한 열이 전달되어 신경이 손상되는 경우, I-IONM은 신경 손상을 예측할 수 없다. 그래서 I-IONM은 열에 의한 신경 손상을 예방하는 기전에는 제한점이 있다. 그러나 주위 조직의 절단하는 과정에서 발생하는 열 전달에 의해 신경 손상이 서서히 진행되는 경우에는 C-IONM은 이론적으로는 조기 신경 손상을 확인하는 데 도움이 될 수 있다(Table 2). 그러나, 서서히 진행되는 열 손상을 C-IONM가 예방할 수

있다는 연구는 아직 미흡하다. 서서히 전달된 열에 의한 신경 손상이 어느 정도에서 회복되는지에 대한 연구도 미비하다.

Shin 등은 갑상선 수술 시 반회후두신경의 열 손상을 방지하기 위해 EBD의 끝(tip)에 신경 탐침을 부착하였다.[23] 이러한 신경 탐침이 부착된 EBD는 갑상선 수술 동물 모델에서 반회후두신경을 찾고 신경의 상태를 확인하는데 있어, 기존의 단극형 신경탐침과 유사한 효과를 보였다.[23] 이처럼 EBD의 끝에 신경 탐침을 부착하면 기구의 끝 주변에 신경이 위치할 경우, 근전도의 진폭 변화가 나타나서 신경의 존재 유무를 외과 의사가 쉽게 인지할 수 있어, EBD에서 발생하는 열에 의한 신경 손상을 줄일 수 있으리라 기대된다.

4. 절단 손상(transection or ligation injury)

절단 손상은 술자가 신경을 혈관이나 다른 구조물로 오인하여 결찰(ligation), 수술기구 의한 물림, 열 발생 기구의 직접 접촉, 가위에 의한 절단 등을 포함할 수 있는 인지하지 못한 신경 손상이다. 특히 재수술 시 유착으로 인해 신경을 종양 및 다른 조직과 분간하기 힘든 경우 발생할 수 있다.[24] 반회후두신경 손상 전체 빈도에서 절단 손상은 1% 미만으로, 재수술, 종양과 신경의 심한 유착, 술자의 경험이 절대적으로 부족한 경우 증가하는 경향을 보인다.[25] 절단 손상은 일반적으로 순식간에 발생하므로, I-IONM이나 C-IONM으로 예방하기는 어렵다. 절단 손상을 예방하기 위해서는 절제하고자 하는 구조물을 신경 탐침으로 직접 자극하여, 근전도 반응 유무를 보고, 신경인지 아닌지 확인한 후 안전하게 수술을 진행하는 것이다. 이는 특히 재수술처럼 신경과 주변 조직의 구분이 힘든 경우 유용하리라 생각된다.[25] 재수술 같은 경우, 신경과 주변 조직의 구분이 힘든 경우가 많아, 신경의 위치를 확인하기 위해 일반적 수술보다 신경 탐침을 많이 사용해야 한다. I-IONM에서 신경 손상을 예방하고 감소시킬 수 있는 기전은 번거롭지만 신경 탐침을 자주 사용하여 신경의 위치를 확인하는 mapping을 통하여 의도하지 않은 절단 신경 손상을 감소시키는 것이다(Table 2).

매번 신경 확인을 위해 술자가 수술 기구와 신경 탐침을 교환하는 것은 수술 시간을 지연시키고 불편함을 초래할 수 있다. 고식적인 갑상선 수술 시 수술 기구와 신경 탐침이 결합된 수술 기구를 사용하는 것은 신경의 위치를 쉽게 확인할 수 있고, 번거로운 기구교환을 줄여 수술 시간을 짧게 하는 좋은 방법이라고 생각한다.[16] 또한 신경 탐침이 부착된 수술 기구로 박리 및 절제도 하고, 또한 동시에 직접 신경을 자극하므로, 앞서 언급한 탈부착형 자석형 신경 탐침은 신경의 상태를 실시간으로 확인하면서 수술 진행이 가능하다. 이러한 수술 기구를 통해 절단 신경 손상을 줄이는데 도움이 될 것으로 생각된다.

최근에 내시경 또는 로봇 갑상선 수술에서도 수술 중 신경을 확인하는 것이 신경의 절단이나 열 손상을 줄이는데 중요하다. 그러나 이러한 내시경 또는 로봇 갑상선 수술에서 기존의 신경 탐침을 사용하는 것이 힘든 경우가 있다. 이러한 것을 극복하기 위해 Sung 등은 내시경 수술 기구나 로봇 수술 기구의 전기 소작기를 연결하기 위한 연결 구조물에 신경 탐침을 연결하는 새로운 내시경 또는 로봇 수술용 신경 탐침을 개발하였다.[27] 신경 탐침이 부착된 내시경 수술 기구 또는 EBD를 이용하여 내시경 또는 로봇 수술을 시행하면 수술 중 신경에 대한 위치 확인이 쉽게 가능하여 절단 신경 손상을 감소시킬 수 있다.

종양학적 요인(tumor factors)

갑상선 종양이 신경을 침범하여 성대 마비를 유발할 수 있다. 이러한 경우 수술 전에 신경 마비가 있으면 신경을 절단하는 경우가 많지만, 수술 전 신경 마비가 없으면서 수술 중 갑상선암이 신경을 침범하거나 신경에 유착된 경우 가능한 신경을 보전할 수 있도록 매우 조심하여 수술을 시행해야 한다. 신경과 종양의 유착이 심하게 예상되는 경우, 신경의 보존을 위해 현미경이나 확대경을 이용하여 수술을 시행하기도 하지만, 이러한 방법을 이용할지라도 수술 후 신경 손상이 발생할 수 있다. 그리고 확대하여 수술하는 것이 갑상선 수술 후 신경 손상을 감소시키지 않는다는 연구도 있다.[28] IONM을 갑상선암이 유착된 신경의 위치를 확인하는 기능 이외에 박리하는 데에도 적용할 수 있다면 신경 손상을 예방하는 효과를 높일 수 있을 것으로 생각된다.

결론

갑상선 수술 시 반회후두신경을 술자가 눈으로 확인하고 보존하는 것은 반회후두신경 보존에 있어 가장 중요한 요소이다. 수술 중 신경 감시는 간헐적 또는 연속적인 신경 감시술로 구분될 수 있고, 신경의 기능적 상태를 확인할 수 있으므로 신경 손상 방지에 도움이 된다고 생각된다. 반회후두신경 손상에는 견인 손상, 열 손상, 압력 손상, 절단 손상과 같이 다양한 손상 기전이 존재하고 이러한 기전에 따라 간헐적 또는 연속적인 신경 감시술의 예방 효과가 다르다. 다양한 신경 손상을 고려하였을 때, I-IONM을 단독으로 사용하는 것보다는 I-ONM과

C-IONM을 같이 사용하는 것이 신경 손상을 예방하는 효과가 보다 많을 것으로 생각된다.

References

1) Randolph GW, Dralle H, International Intraoperative Monitoring Study G, Abdullah H, Barczynski M, Bellantone R, et al. *Electrophysiologic recurrent laryngeal nerve monitoring during thyroid and parathyroid surgery: international standards guideline statement. Laryngoscope. 2011;121 Suppl 1:S1-16.*
2) Chiang FY, Wang LF, Huang YF, Lee KW, Kuo WR. *Recurrent laryngeal nerve palsy after thyroidectomy with routine identification of the recurrent laryngeal nerve. Surgery 2005;137(3):342-7.*
3) Bai B, Chen W. *Protective Effects of Intraoperative Nerve Monitoring (IONM) for Recurrent Laryngeal Nerve Injury in Thyroidectomy: Meta-analysis. Sci Rep. 2018;8:7761.*
4) Shin SC, Lee BJ. *Utility of intraoperative neuromonitoring in thyroid surgery. J Clinical Otolaryngol 2018;29:157-161.*
5) Dralle H, Sekulla C, Lorenz K, Brauckhoff M, Machens A, German ISG. *Intraoperative monitoring of the recurrent laryngeal nerve in thyroid surgery. World J Surg. 2008;32:1358-1366.*
6) Almquist M, Thier M, Salem F. *Cardiac arrest with vagal stimulation during intraoperative nerve monitoring. Head Neck. 2016;38:E2419-E2420.*
7) Dionigi G, Kim HY, Wu CW, Lavazza M, Ferrari C, Leotta A, et al. *Vagus nerve stimulation for standardized monitoring: technical notes for conventional and endoscopic thyroidectomy. Surg Technol Int 2013;23:95-103.*
8) Dionigi G, Kim HY, Wu CW, Lavazza M, Materazzi G, Lombardi CP, et al. *Neuromonitoring in endoscopic and robotic thyroidectomy. Updates Surg. 2017;69:171-179.*
9) Schneider R, Machens A, Lorenz K, Dralle H. *Intraoperative nerve monitoring in thyroid surgery-shifting current paradigms. Gland Surg. 2020;9:S120-S128.*
10) Myssiorek D. *Recurrent laryngeal nerve paralysis: anatomy and etiology. Otolaryngologic Clinics of North America. 2004;37:25-44.*
11) Wu CW, Dionigi G, Sun H, Liu X, Kim HY, Hsiao PJ, et al. *Intraoperative neuromonitoring for the early detection and prevention of RLN traction injury in thyroid surgery: a porcine model. Surgery. 2014;155:329-339.*
12) Brauckhoff K, Aas T, Biermann M, Husby P. *EMG changes during continuous intraoperative neuromonitoring with sustained recurrent laryngeal nerve traction in a porcine model. Langenbecks Arch Surg. 2017;402:675-681.*
13) Dionigi G, Wu CW, Kim HY, Rausei S, Boni L, Chiang FY. *Severity of Recurrent Laryngeal Nerve Injuries in Thyroid Surgery. World J Surg. 2016;40:1373-1381.*
14) Schneider R, Sekulla C, Machens A, Lorenz K, Nguyen Thanh P, Dralle H. *Postoperative vocal fold palsy in patients undergoing thyroid surgery with continuous or intermittent nerve monitoring. Br J Surg. 2015;102:1380-1387.*
15) Chiang FY, Lu IC, Chang PY, Sun H, Wang P, Lu XB, et al. *Stimulating dissecting instruments during neuromonitoring of RLN in thyroid surgery. Laryngoscope 2015;125(12):2832-2837.*
16) Sung ES, Lee JC, Shin SC, Choi SW, Jung DW, Lee BJ. *Development of a Novel Detachable Magnetic Nerve Stimulator for Intraoperative Neuromonitoring. World J Surg. 2018;42:137-142.*
17) Brauckhoff K, Svendsen OS, Stangeland L, Biermann M, Aas T, Husby PJA. *Injury mechanisms and electromyographic changes after injury of the recurrent laryngeal nerve: Experiments in a porcine model. Head Neck. 2018;40:274-282.*
18) Dionigi G, Chiang FY, Kim HY, Randolph GW, Mangano A, Chang PY, et al. *Safety of LigaSure in recurrent laryngeal nerve dissection-porcine model using continuous monitoring. Laryngoscope. 2017;127:1724-1729.*
19) Wu CW, Chai YJ, Dionigi G, Chiang FY, Liu X, Sun H, et al. *Recurrent laryngeal nerve safety parameters of the Harmonic Focus during thyroid surgery: Porcine model using continuous monitoring. Laryngoscope. 2015;125:2838-2845.*
20) Lee SH, Nguyen TK, Ong WS, Haaland B, Tay GC, Tan NC, et al. *Comparing the Utility and Surgical Outcomes of Harmonic Focus Ultrasonic Scalpel with Ligasure Small Jaw Bipolar Device in Thyroidectomies: A Prospective Randomized Controlled Trial. Ann Surg Oncol. 2019;26:4414-4422.*
21) Ban MJ, Chang EHE, Lee DY, Park JH, Lee C, Kim DH, et al. *Analysis of neuromonitoring signal loss during retroauricular versus conventional thyroidectomy. Laryngoscope. 2019;129:2199-2204.*
22) Kwak HY, Dionigi G, Kim D, Lee HY, Son GS, Lee JB, et al. *Thermal injury of the recurrent laryngeal nerve by THUNDERBEAT during thyroid surgery: findings from continuous intraoperative neuromonitoring in a porcine model. J Surg Res 2016;200(1):177-182.*
23) Shin SC, Sung ES, Choi SW, Kim SD, Jung DW, Kim SH, et al. *Feasibility and safety of nerve stimulator attachment to energy-based devices: A porcine model study. Int J Surg. 2017;48:155-159.*
24) Thomusch O, Machens A, Sekulla C, Ukkat J, Lippert H, Gastinger I, et al. *Multivariate analysis of risk factors for postoperative complications in benign goiter surgery: prospective multicenter study in Germany. World J Surg. 2000;24:1335-1341.*
25) Snyder SK, Lairmore TC, Hendricks JC, Roberts JW. *Elucidating mechanisms of recurrent laryngeal nerve injury during thyroidectomy and parathyroidectomy. J Am Coll Surg. 2008;206:123-130.*
26) Wojtczak B, Sutkowski K, Kaliszewski K, Barczynski M, Bolanowski M. *Thyroid reoperation using intraoperative neuromonitoring. Endocrine. 2017;58:458-466.*
27) Sung ES, Lee JC, Kim SH, Shin SC, Jung DW, Lee BJ. *Development of an Attachable Endoscopic Nerve Stimulator for Intraoperative Neuromonitoring during Endoscopic or Robotic Thyroidectomy. Otolaryngol Head Neck Surg. 2018;158:465-468.*
28) Sapalidis K, Papanastasiou A, Fyntanidou V, Aidoni Z, Michalopoulos N, Katsaounis A, et al. *Comparison between Magnification Techniques and Direct Vision in Thyroid Surgery: A Systematic Review and Meta-Analysis. Medicina (Kaunas). 2019;55:725-732.*