

실용적인 디지털 임플란트 치료 프로토콜 제안 : 증례보고

¹전남대학교 치의학전문대학원 치과보철학교실, ²닥터플란트치과의원
양홍서¹, 박상원¹, 임현필¹, 윤귀덕¹, 박찬^{1*}, 이도연²

ABSTRACT

Proposal of practical digital implant treatment protocol : A case report

¹Department of Prosthodontics, School of Dentistry, Chonnam National University, ²Doctorplant Dental Clinic
Hongso Yang¹, DDS, Ph.D, Sang-Won Park¹, DDS, Ph.D, Hyun-Pil Lim¹, DDS, Ph.D, Kwi-Dug Yun¹, DDS, Ph.D,
Chan Park^{1*}, DDS, Ph.D, Doyun Lee², DDS, Ph.D

Recently, an advanced workflow has been introduced to finish implant surgery and prosthetic treatment in one-day. However, Because of 1. Patient's physical condition, 2. Surgical technique, 3. Digital technical limitations, the complete completion of one-day implant treatment is practically difficult. Therefore, this paper proposes a "two-days implant digital workflow" that short-time implant surgery and restores prosthetics the next day. Even though it takes more than one day, this workflow is a realistic implant treatment protocol that can reduce the chair time in the clinic.

Key words : Implant treatment, Digital workflow

Corresponding Author : 박찬
전남대학교 치의학전문대학원 치과보철학교실
E-mail: upgradepc@hanmail.net

I. 서론

임플란트 치료는 특히 치과영역에서 디지털의 활용도가 가장 높은 영역 중 하나이다. 이는 임플란트 식립 위치를 결정하는 수술 가이드 제작과 보철물을 위한 개인 맞춤형 지대주 제작, 그리고 임플란트 보철물 제작 등을 포함한다¹⁾. 디지털 기술은 수술 전, 혹은 발치 전, 임플란트 수술을 미리 계획하고 계획된 보철물을 장착 할 수 있도록 해주었다. 이러한 획기적인 발명 및 아이디어는 다양한 임플란트 치료법을 제시해주었으며, 현재 많은 이들이 이를 활용하고 있다²⁾.

그러나 실제 계획된 치료계획 및 미리 제작된 임플란트 보철물을 활용한 임플란트 치료는 현실적으로 적용되기 어려울 때가 많다. 우선 수술시 골질이 좋지 않으면 보철은 장착하기 어려우며, 환자의 연조직의 변화는

예측되기 어렵다. 또한 수술시 계획된 각도 등이 약간이라도 어긋나면 미리 제작된 보철물은 장착이 되지 않는다. 마지막으로 보철물 제작에 활용된 CAD(computer-aided design) 혹은 CAM(computer-aided manufacturing), 3D(three-dimensional) 프린팅 기술은 아직 기술적 한계가 존재하므로 이로 인한 오차가 존재하기 마련이다. 따라서 실제로 우리는 임상에서 시간을 절약하고자 시도했던 이러한 디지털 기반 임플란트 치료가 오히려 시간을 더 소요하게 되는 경우를 종종 경험할 수 있었다.

따라서 이러한 미리 제작한 임플란트 보철물의 불량착을 인한 경제적/시간적 손실을 없애기 위해, 우리는 실용적인 디지털 임플란트 프로토콜을 제안하고자 한다. 이 치료방법은 이들이 소요되어 환자가 한번 더 내원하는 단점이 물론 존재한다. 그러나 제안된 방법

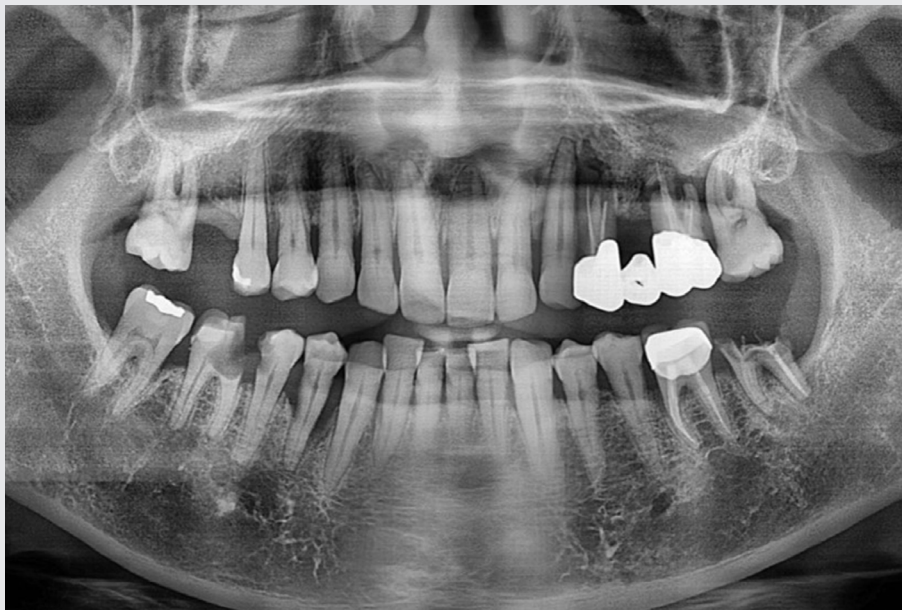


Fig. 1. Panoramic radiograph on first visit.

은 디지털 기술을 활용한 임플란트 식립을 하면서도 정확한 임플란트 보철물을 제작하여 손쉬운 보철물 안착이 가능하도록 한다. 따라서 수술 및 보철 치료의 간편함으로 인해 이들이 소요되는 시간을 감안하더라도 오히려 치료시간이 줄어드는 장점을 보여주고 있다. 우리는 다음의 증례보고를 통해 이러한 과정을 소개하고자 한다.

II. 증례보고

한 50세 남성이 임플란트 치료를 위해 개인치과에 방문하였다. 이 환자는 전반적으로 심한 치주질환을 갖고 있었으며, 특히 몇몇의 구치부 수복이 절실히 필요한 상태였다(Fig. 1). 좌측 대구치 부위는 심한 골흡수 및 염증으로 인해 임플란트 즉시 식립이 불가능하다고 판단되었다. 따라서 우리는 환자의 저작을 위해 상대적으로 골상태가 양호한 우측 구치부 부위는 임플란트 즉시 식립 후 임시 보철물을 장착하기로 결정하였다. 하악의 우측 제1소구치와 제2소구치 그리고 제1대구치를 발거한 후, 우리는 3개의 치아가 발거된 자리에 3개의 임플란트를 식립하기로 계획하였다.

임플란트 치료를 위한 치과용 CAD 소프트웨어(Implant Studio 2017; 3Shape A / S)를 사용하여 임플란트 식립위치를 결정하였고, 이를 바탕으로 수술 가이드를 제작하였다(Fig. 2). 그러나 계획된 하악치아의 발거 후, 하악 제1소구치 부위의 골상태가 즉시 식립은 어렵다고 판단하였다. 따라서 우리는 제2소구치와 제1대구치 부위 2개의 임플란트(Osstem TS; Osstem Co. Ltd.)만 식립하는 것을 계획을 변경하였다. 2개의 임플란트 식립 이후 철저한 지혈을 통해 더 이상의 출혈이 없음을 확인 후, 멀티 지대주(TSMA5040; Osstem Co. Ltd.)와 스캔바디(Osstem scan body; Osstem Co. Ltd.)를 식립된 임플란트 픽스처에 적용하여 이를 구강내

스캐너(Trios 3; 3Shape A/S)로 스캔채득 하였다. 수술 가이드 제작시 세웠던 보철물의 형태를 참고하여 2개의 임플란트를 활용한 임플란트 임시보철물을 빠르게 디자인 하였다(Fig. 4). 디자인된 보철물은 3D 프린터(Phrozen shuffle; Phrozen Inc.)로 출력하였으며, 준비된 어버트먼트(OTR-B15S; TrueAbutment)에 레진시멘트(RelyX U200; 3M ESPE)를 이용하여 부착시켰다(Fig. 5). 환자는 수술 다음날 내원하여 간단한 소독을 실시하였으며, 준비된 임플란트 임시보철물은 아주 쉽고 빠르게 정확히 연결될 수 있었다(Fig. 6). 환자는 기능적, 심미적으로 보철물에 대해 매우 만족감을 표시하였다.

III. 고찰

최근 논문에서 다양한 임플란트 수술 가이드의 정확성을 비교했을 때 최소 3도 정도의 오차율이 발생한다고 보고 하였다³⁾. 이 뿐만 아니라 많은 문헌들에서 임플란트 수술 가이드의 오차율을 보고하고 있다⁴⁻⁶⁾. 비록 이런 오차율이 크지 않을지라도, 임상적으로 이러한 오차는 미리 준비된 보철물의 자연스러운 장착을 불가능하게 만든다⁶⁾. 더욱이 중요한 것은, 이것은 단지 수술 가이드의 오차율일 뿐이라는 점이다. 전악 수복을 위한 PMMA(Polymethyl methacrylate) 블록의 밀링이나 혹은 광중합체(photopolymer)의 프린팅은 역시 오차가 존재한다. 이러한 오차로 인해, 우리는 실제 하루에 완성시키고자 했던 디지털 임플란트 치료법을 따라왔지만, 실상 제어 상에서 오랜 시간 조절하고 혹은 새롭게 다시 보철물을 제작할 수밖에 없었다.

환자의 예측 불가능한 신체적 상태 역시 미리 제작된 보철물을 무용지물화 하기 마련이다. 환자의 약한 골질은 그 자체로 보철물 장착을 어렵게 만들며, 환자의 연조직 감소는 제작된 개인 맞춤형 지대주(custom abut-

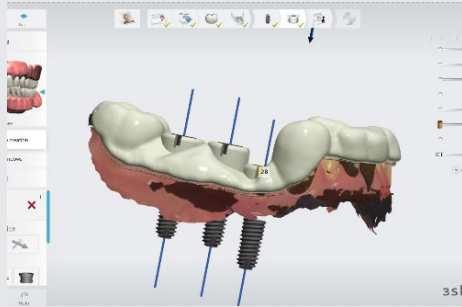


Fig. 2. First surgical guide planning for implant surgery.

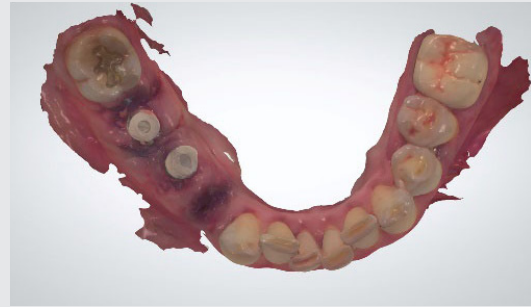

Fig. 3. Intraoral scanning after apply of 2 scan body.

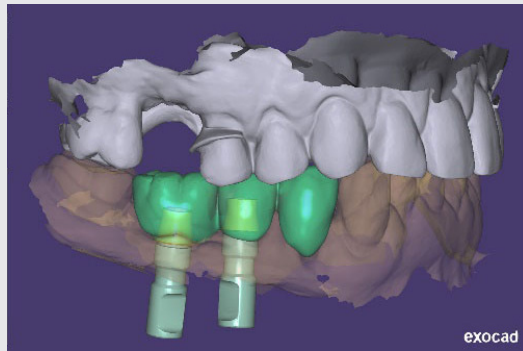


Fig. 4. Planning final immediate restoration.

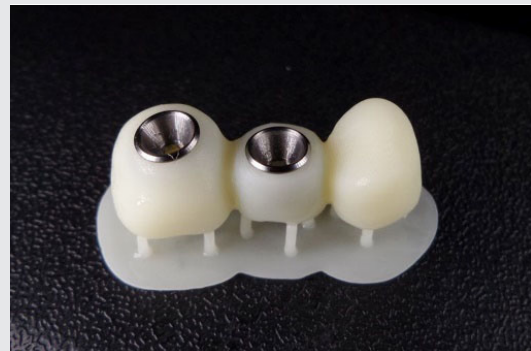

Fig. 5. 3D-printed provisional restoration.

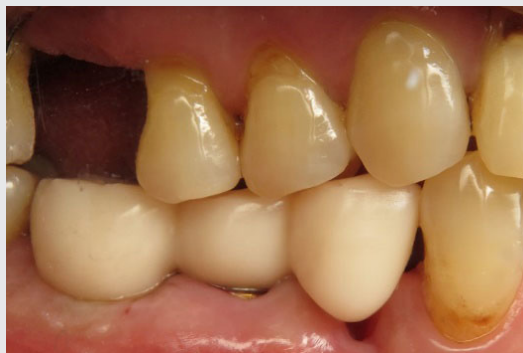

Fig. 6. Provisional restoration setting.

ment)의 수정을 추가로 필요로 한다. 또한 만약 보철물이 제대로 장착되지 않는다면, 술자는 그것을 맞추기 위해 다양한 시도를 한다. 이때, 소요되는 수술 시간의 증가는 결국 수술결과에 영향을 미칠 수 있으며, 더불어 체어타임의 증가로 환자의 불편함을 야기할 수 있다.

본 논문에서 제시된 프로토콜은 현재 소개되는 디지털 임플란트 치료방법을 사용하면서도 하루에 완성하고자 하는 이른바 원데이 치료법의 단점을 보완한 현실적인 방법이다. 이 방법은 대략적인 임플란트 식립 위치만을 요구하므로 수술 가이드의 간편한 디자인이 가능하다. 또한 가이드를 이용한 식립으로 정확한 위치의 식립이 가능하며, 보철 세팅을 목적으로 하지 않아 빠른 수술이 가능하다. 이후 스캔바디 겸 치유 지대주(healing abutment)를 체결하여 구강내 스캔을 함으로써, 이는 술후 소독 및 인상채득을 동시에 시행하는 것이다. 채득된 정보로 보철물 제작을 할 때, 기존 가이드를 위한 보철 디자인이 이미 존재하기 때문에 약간의 변형으로 역시 쉬운 디자인이 가능하다. 또한 임플란트 픽스처 식립 후 인상채득을 하기 때문에 거의 완벽한

보철물을 제작할 수 있으며, 구강 내 장착이 어렵지 않다. 실제로 이러한 프로토콜로 진행한 보철물 세팅시간은 매우 짧았다.

아마도 가까운 미래에는 기술의 발전으로 이러한 프로토콜로 진행하더라도 하루에 치료를 마무리 할 수 있는 장비 및 소프트웨어가 개발되리라 우리는 기대한다. 아무튼, 사람이 직접 시술하는 외과 시술은 분명히 의인적 오차가 존재하기 마련이므로, 우리는 우리가 제시한 이러한 프로토콜의 활용이 널리 전파되기를 기대한다.

IV. 결론

본 논문에서 우리는 더욱더 편안하고, 정확한 임플란트 치료를 위한 현실적인 디지털 임플란트 프로토콜을 제안하였다. 디지털 기술을 활용한 임플란트 수술 가이드 제작 및, 구강 내 스캐너를 통한 술 후 보철물 제작은 임플란트 시술의 편안함과 시간적/경제적 낭비를 줄일 수 있는 현실적인 방안이라 생각된다.

참 고 문 헌

1. Stapleton BM, Lin WS, Ntounis A, Harris BT, Morton D. Application of digital diagnostic impression, virtual planning, and computer-guided implant surgery for a CAD/CAM-fabricated, implant-supported fixed dental prosthesis: a clinical report. *J Prosthet Dent* 2014;112:402-8.
2. de Almeida EO, Pellizzer EP, Goiatto MC, Margonar R, Rocha EP, Freitas AC Jr, Anchieta RB. Computer-guided surgery in implantology: review of basic concepts. *J Craniofac Surg* 2010;21:1917-21.
3. Hehn S. The evolution of a chairside CAD/CAM system for dental restorations. *Compend Contin Educ Dent* 2001;22:4-6.
4. Schubert O, Schweiger J, Stimmelmayer M, Nold E, Guth JF. Digital implant planning and guided implant surgery - workflow and reliability. *Br Dent J* 2019;226:101-8.
5. Oh KC, Park JM, Shim JS, Kim JH, Kim JE, Kim JH. Assessment of metal sleeve-free 3D-printed implant surgical guides. *Dent Mater* 2019;35:468-76.
6. Gjelvold B, Mahmood DJH, Wennerberg A. Accuracy of surgical guides from 2 different desktop 3D printers for computed tomography-guided surgery. *J Prosthet Dent* 2019;121:498-503.