

# 치수절제술 시 고려해야 할 유구치 치근과 근관

이화여대목동병원 소아치과  
마연주

## ABSTRACT

### Consideration of primary molar's root and root canal for pulpectomy treatment

Devison of pediatric dentistry, Ewha Womans University mokdong hospital

YON-JOO MAH

The purpose of the pulp treatment is to make the function of the primary molar in the oral cavity possible for as long as possible until the exfoliation of the tooth or the development of the occlusion is as long as possible. The pulpectomy is a relatively common procedure for the pediatric dentist in the clinic with dental care of the children nowadays. Primary molar is morphologically more susceptible to dental caries than permanent tooth, and the dental pulp treatment is frequently performed. Furthermore, unlike permanent teeth, the root canal has a large degree of curvature and morphological diversity and complexity, careful consideration is needed. Therefore, it is very important to comprehensively understand the morphological characteristics and diversity of the root and root canals for the successful pulp treatment of the primary molars.

Key words : primary molar, root canal, pulpectomy

Corresponding Author

마연주

이화여대목동병원 소아치과

E-mail : magiclily2@ewha.ac.kr

## 1. 서론

전문가 불소도포, 실란트 도포, 식이조절 등의 다양한 방법으로 치아 우식 예방에 대한 노력을 하고 있지만 아직까지 치아 우식은 완전히 예방되지는 못하고 있으며 유치열이나 혼합치열기에 있는 어린이 환자들을 보게 되는 치과의사들은 깊은 우식으로 인해 치수와 근접하거나 치수 침범이 이미 일어난 경우를 많이 접하게 된다.

유치열은 어린이의 발육에 중요하며 저작, 발음, 심미적인 역할 등의 많은 기능을 하고 있다. 저작을 통한 구강 영역의 발육에 지속적인 자극을 주고 영구치열 완성 전 공간을 유지하는 역할도 담당한다<sup>1)</sup>. 유치열에서 인접면에 치아우식증이 발생하였을 시 영구치에 비해 법랑질에서 치수까지의 두께가 상대적으로 얇고 치수강의 크기가 커서 우식의 빠른 진행속도를 보이며 유치에 치수치료를 시행하게 되는 경우가 많게 된다. 특히 유구치의 치수치료는 유치열 공간 보존에 중요한 술식으로 유치의 치수의 형태, 근관에 대한 해부학적인 지식, 정상적으로 존재하는 다양성, 치근의 형성 정도 및 치근의 흡수와 관련된 특별한 문제점들에 대한 이해가 치수치료를 성공적으로 수행하기 위한 전제 조건이 될 수 있다.

유구치는 영구치에 비해 근관이 작고 하부의 영구치 치배 보호를 위해 치근이 치경부에서 심하게 이개 되어 있으며 근관의 분지로 인하여 근관의 수가 많아지고 각 근관은 완전 혹은 불완전 분지를 갖는 경우가 많다<sup>1)</sup>. 이러한 근관 형태를 분석하기 위해 그동안 일반적으로 사용된 방법은 근관 염색, 디지털 및 조영제를 이용한 방사선 사진의 분석, 치아를 직접 분석, 컴퓨터 단층 촬영 등이 있었다<sup>2~4)</sup>. 그러나 흡수가 진행되지 않은 온전한 치근을 가지고 있는 발거된 유구치의 획득이 쉽지 않은 제한점이 있어왔다. 최근 computed-based technique(CT) 와 cone beam CT

(CBCT) 가 덜 침습적인 형태로 치근과 근관에 대한 연구에 활용되고 있다. 치근의 형태나 수, 근관의 수는 인종이나 지역에 따라 빈도가 조금씩 차이가 있게 보고되고 있다<sup>5~11)</sup>.

## 2. 유구치 치근의 수와 형태

### 1) 상악 제1유구치

치근의 수는 2,3개가 거의 대부분으로 간혹 4개까지 보고되고 있다. 치근이 2개로 나타나는 경우는 원심협측 치근과 구개측 치근이 일부 융합되어 있는 경우로 치근이 3개인 근심협측, 원심협측, 구개측으로 분리되어 있는 경우와 비슷하거나 적은 빈도로 나타난다. 지역이나 인종에 따른 차이를 보여 연구에 따라 치근이 3개로만 나타나는 결과를 보이기도 한다. 각 치근의 이개 정도를 보면 구개측 치근의 이개 각도가 가장 크게 나타난다. 각각의 치근의 단면형태는 대체로 직선형이 주로 나타나고 일부 곡선형을 보이기도 한다<sup>1,3~5)</sup>.

### 2) 상악 제2유구치

치근의 수는 2,3개가 대부분으로 4개까지도 볼 수 있다. 상악 제1유구치와 마찬가지로 치근이 2개인 경우는 원심협측 치근과 구개측 치근이 일부 융합되어 있는 경우로 치근이 3개인 근심협측, 원심협측, 구개측으로 분리되어 있는 경우와 비슷하거나 적은 빈도로 나타난다. 4개의 치근을 가지는 경우는 구개측 치근이 두개로 분리된 모습을 보였다. 이 치아 역시 지역이나 인종에 따른 차이를 보여 연구에 따라 치근이 3개로만 나타나는 결과를 보이기도 한다. 각 치근의 이개 정도를 보면 구개측 치근의 이개 각도가 가장 크게 나타난다. 각각의 치근의 단면형태는 대체로 곡선형이 더 많이 나타나고 비슷하거나 적게 직선형을

보이기도 하며 간혹 S자형곡선을 보이는 경우도 있다. 연구에 따라 상악 제2유구치뿐만 아니라 상악 제1유구치와 하악 제1,2 유구치에서도 모두 적은 빈도로 S자형곡선을 가지는 치근을 보고하기도 한다<sup>1,3~5)</sup>.

### 3) 하악 제1유구치

치근의 수는 2개의 치근을 가지는 경우가 가장 흔한 형태이다. 간혹 1개 혹은 3개의 치근을 가지는데 몽골리안 인종의 특성으로 중국계나 우리나라의 연구에서는 3-10 % 정도의 비율로 3개의 치근을 가지는 것으로 보고되고 있다. 각 치근의 이개 정도는 원심치근이 더 큰 이개 각도를 보인다. 각각의 치근은 전반적으로 직선형을 보이며 곡선형을 보이기도 한다<sup>5,6,13~15)</sup>.

### 4) 하악 제2유구치

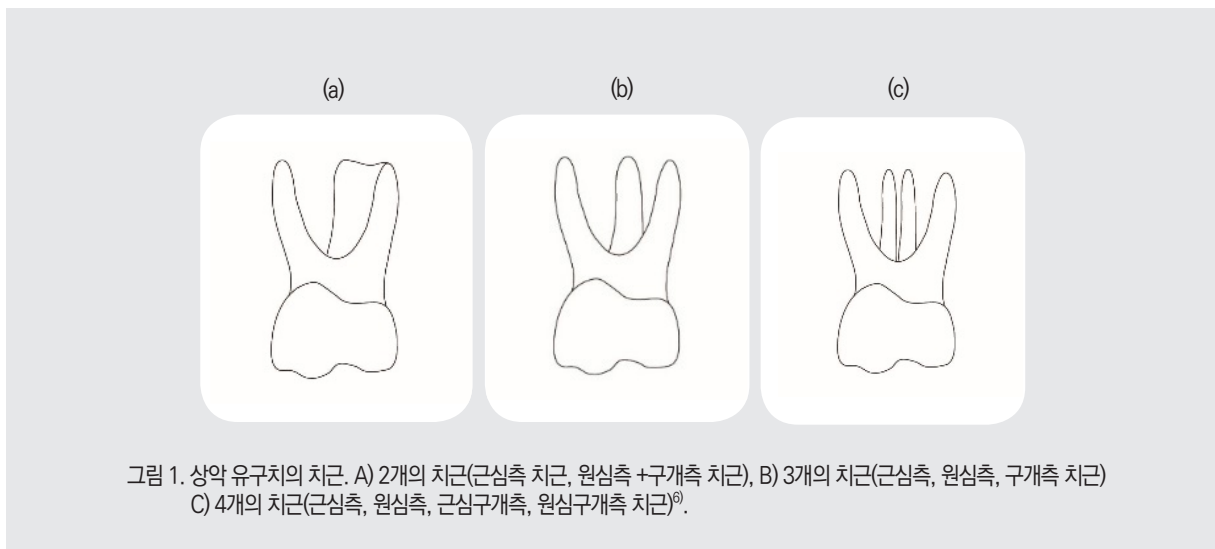
치근의 수는 2개의 치근을 가지는 경우가 가장 흔한 형태이다. 하악 제1유구치의 경우와 마찬가지로 간혹 3개의 치근을 가지는데 몽골리안 인종의 특성으로 중국이나 우리나라의 연구에서는 6~28% 정도의 비율로 3개의 치근을 가지는 것으로 보고되고 있다.

하악 제2유구치의 치근은 대체로 하악 제1대구치의 치근의 수와 형태를 따라간다. 각 치근의 이개 정도는 원심치근이 더 큰 이개 각도를 보인다. 각각의 치근은 대체로 직선형이고 원심측 치근은 직선형과 곡선형이 비슷하게 나타난다<sup>5,6,13~15)</sup>.

## 3. 유구치 근관의 수

### 1) 상악 제1유구치

치근 형태에 부합하는 2-4개의 근관을 가진다. 근심협측 치근에 1-2개, 원심협측 치근에 1-2개, 구개측 치근에 1개의 근관이 존재하며, 융합된 원심구개측 치근을 가지는 경우는 2개의 근관을 보이며 간혹 3개 또는 1개의 근관을 보인다. 3개의 근관을 가지는 경우가 가장 많은 것으로 보고되고 있고 근심측 치근에 분지된 2개의 근관을 가져 총 4개의 근관을 보이는 경우가 그 다음으로 많은 것으로 보고되고 있다<sup>5~12)</sup>.



## 2) 상악 제2유구치

치근 형태에 부합하는 3-4개의 근관을 가진다. 근심협측 치근에 1-2개, 원심협측 치근에 1개, 구개측 치근에 1개, 분리된 구개측 치근의 경우 2개의 근관이 존재하며, 융합된 원심구개측 치근을 가지는 경우는 2개의 근관을 보이며 간혹 3개 또는 1개의 근관을 보인다. 3개의 근관을 가지는 경우가 가장 많은 것으로 보고되고 있고 근심측 치근에 분지된 2개의 근관을 가져 총 4개의 근관을 보이는 경우가 그 다음으로 많은 것으로 보고되고 있다. 상악 제1유구치에 비해 3개의 근관보다 4개의 근관을 보이는 경우가 많다<sup>5~12)</sup>.

## 3) 하악 제1유구치

치근의 형태에 상응하는 3개의 근관을 갖지만 2개 혹은 4개의 근관을 가지는 경우도 있다. 근심측 치근에 2개의 근관을 가지고 원심측 치근에 2개 혹은 1개의 근관을 가지는 형태가 많으며 원심측 치근이 협측과 설측으로 독립된 2개인 경우 각각의 치근에 독립된 근관을 가진다. 간혹 한 치근에 3개의 근관을 가지는 경우가 보고되기도 하였다<sup>13~15)</sup>.

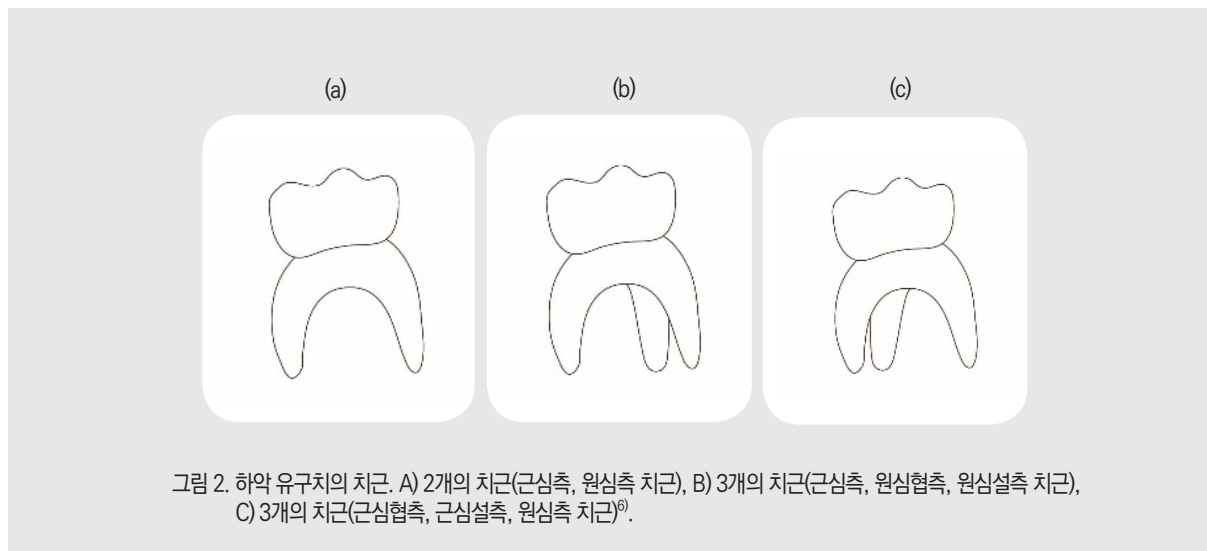
## 4) 하악 제2유구치

2-5개의 근관을 가지고 있다고 알려져 있으나 주로 3-4 개의 근관을 가진다. 하악 제1유구치보다 더 많은 비율로 4개의 근관을 가진다. 근심치근은 2개의 근관을 가지고 원심치근은 1-2개의 근관을 가진다. 원심치근이 원심설측과 원심협측 치근으로 분리되어 있는 경우 각각 1개의 근관을 가진다<sup>13~15)</sup>.

영구치에서 좌우측 같은 위치의 대구치들은 양측의 치근과 근관의 수에 유사성을 높게 띠는데 비교하여 좌우측 유구치의 치근과 근관의 유사성을 보면 상악에서는 유구치 부위의 좌우측 유사성이 없으나 하악에서는 유구치 부위의 좌우측 유사성이 높은 결과를 보인다<sup>6)</sup>.

## 4. 맺음말

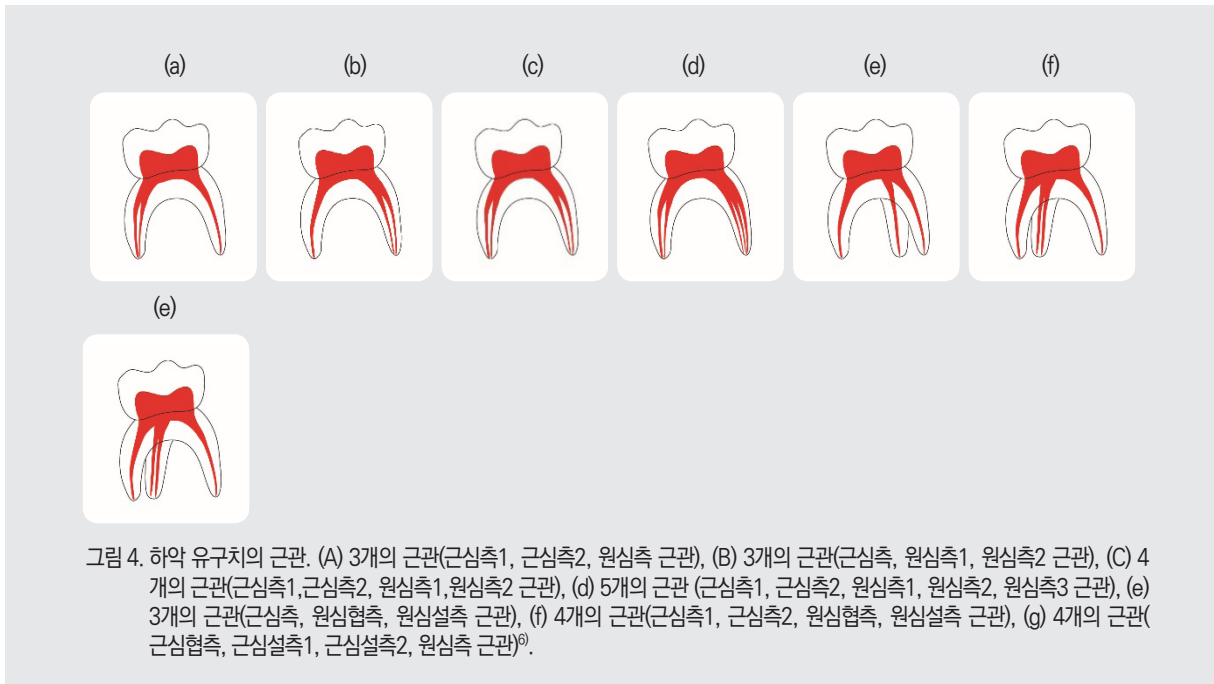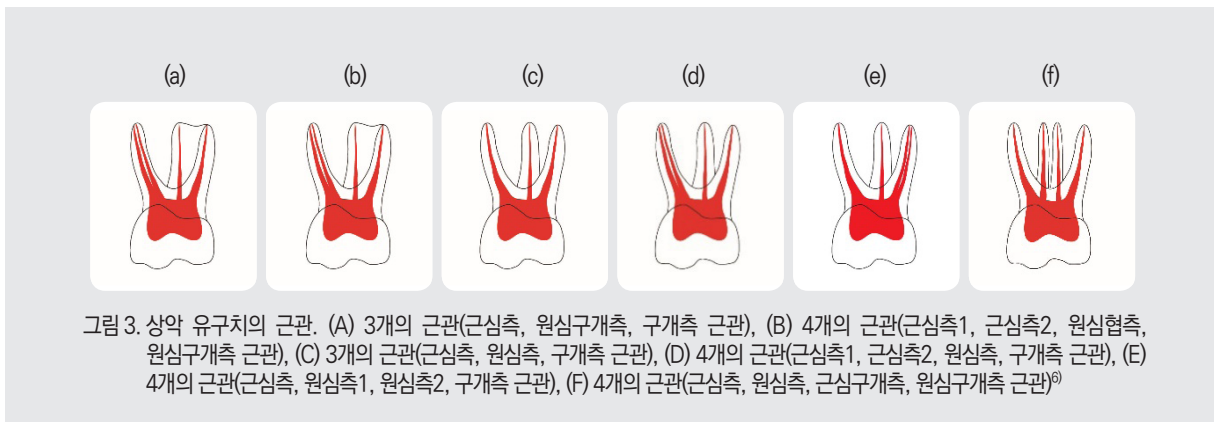
유구치의 치근의 수, 형태, 근관의 다양한 변이에 대한 지식은 영구치와 마찬가지로 근관 치료에 중요하다. 치수강에 대한 와동 형성과 근관입구를 찾는 중에 많은 오류가 발생할 수 있고 성공적인



임상가를 위한 특집 3

치수치료를 하는데 술자의 복잡한 근관체계에 대한 이해도가 영향을 줄 수 있다. 치수치료를 시행할 시 유구치의 치근의 이개도를 고려하여 file이나 기구의 접근을 하고 치근의 얇은 치질을 고려하여 기구조작을 해야 천공되는 부위 없이 영구치의 지배에 대한 손상 없이 치료를 시행할 수 있을 것이다. 유구치의 치근과

근관에 대한 이해를 바탕으로 성공적인 치수치료를 위해 감염된 치수 조직이 남지 않도록 유구치의 근관 입구를 놓치지 않고 찾아 치료해주어야 유구치가 원래 주어진 수명만큼 구강 내에서 남은 역할을 잘 수행하기를 기대할 수 있을 것이다.



● 참고 문헌 ●

1. 대한소아치과학회, 소아·청소년치과학. 제5판, Dental Wisdom. p.397-398, 2014.
2. Hibbard ED, Ireland RL. Morphology of the root canals of the primary molar teeth. *J Dent Child*, 24:250-7, 1957.
3. Davis SR, Brayton SM, Goldman M. The morphology of prepared root canal: a study utilizing injectable silicone. *Oral Surg Oral Med Oral Pathol*, 34:642e8, 1972.
4. Mesbahi M, Talei Z, Mollaverdi F, Kadkhodazadeh M. Comparison of root canal system configuration in primary teeth. *Res J Biol Sci*;488e91, 2010.
5. 최유민 : CBCT 를 이용한 유구치의 치근 및 근관의 형태학적 평가. 전남대학교 대학원 치의학과. 2019
6. 심도희 : A study of root canals morphology in primary molars using computerized tomography. 이화여자대학교 임상치의학대학원. 2019
7. Zoremchhingi, Joseph T, Varma B, Mungara J. A study of root canal morphology of human primary molars using computerized tomography: an in vitro study. *J Indian Soc Pedod Prev Dent*, 23:7-12, 2005.
8. Wang Y-L, Hsiao-Hua C, Ching-I K, et al. A study on the root canal morphology of primary molars by high-resolution computed tomography. *J Dent Sci*, 8:321-327, 2013.
9. Fumes AC, Sousa-Neto MD, Leoni GB, et al. Root canal morphology of primary molars: a micro-computed tomography study. *Eur Arch Paediatr Dent*, 15:317-326, 2014.
10. Wang Y-L, Hsiao-Hua C, Ching-I K, et al. A study on the root canal morphology of primary molars by high-resolution computed tomography. *J Dent Sci*, 8:321-327, 2013.
11. Fumes AC, Sousa-Neto MD, Leoni GB, et al. Root canal morphology of primary molars: a micro-computed tomography study. *Eur Arch Paediatr Dent*, 15:317-326, 2014.
12. Farthin K, Mayur MW. Root canal morphology of primary molars by clearing technique: an in vitro study. *J Indian Soc Pedod Prev Dent*, 36:151-157, 2018.
13. Liu JF, Dai PW, Chen SY, Huang H L, Hsu JT, Chen WL, Tu MG. Prevalence of 3-rooted primary mandibular second molars among chinese patients. *Pediatr Dent*, 32:123-126, 2010.
14. Tu MG, Liu JF, Dai PW, Chen SY, Hsu JT, Huang H L. Prevalence of three-rooted primary mandibular first molars in Taiwan. *J Formos Med Assoc*, 109:69-74, 2010.
15. Song JS, Kim SO, Choi BJ, Choi HJ, Son H K, Lee JH. Incidence and relationship of an additional root in the mandibular first permanent molar and primary molars. *Oral Surg Oral Med Oral Pathol Oral Radiol Endod*, 107:e56-e60, 2009.