타액선조영술과 타액선도관세정술: 폐쇄성 타액선 질환을 중심으로

서울대학교치과병원 영상치의학과

김 조 은

ABSTRACT

Sialography and Intraductal Irrigation, focused on obstructive sialadenitis

Department of Oran and Maxillofacial Radiology, Seoul National University Dental Hospital

Jo-Eun Kim, D.D.S.,Ph.D.

Chronic obstructive inflammatory disease of salivary glands is the most frequent disease of the salivary glands and is characterized by recurrent swelling and pain caused by pressure. Sialography is recommended for the diagnosis of obstructive sialadenitis to observe changes in duct morphology, such as stricture and dilatation. Intraductal irrigation using normal saline is a simple treatment for patients with chronic obstructive inflammatory disease by removing the microlith and mucous plugs in the duct. It can be used as a conservative treatment option for resolving the obstructive symptoms.

Keywords: Sialography, Intraductal Irrigation

Corresponding Author
김조은
E-mail : noelo511@gmail.com

Ⅰ. 서론

치과의사는 치아나 치주 문제 외에도, 타액선과 관련된 질환에 대해 상담하는 환자들을 진료실에서 적지않게 경험하게 된다. 이런 환자들의 상당 수는 타액선 부위의 부종과 통증을 호소하는 경우로서, 이는 어떠한 원인으로든 타액의 배출 경로가 좁아져 생성된 타액이 원활이 구강 내로 분비되지 못하는 폐쇄성 타액선 질환일 경우가 많다. 환자들은 침샘이 붓는 증상을 보이면, 본인이 암이 아닌지, 종양이 생긴 것이 아닌지 크게 두려워 하며 진료실을 찾는 경우가 많다. 치과의사는 본인의 환자들에게 침샘에 생길 수 있는 질환에 대해 설명해주고, 정확한 진단과 치료를 받을 수 있도록 안내해 주어야 할 것이다. 이를 위해서는 타액선 질환에 대해 이해하고 진단을 위한 검사방법에 대해서도 파악하고 있는 것이 중요하다.

이에, 이 글에서는 타액선의 악성과 양성종양을 제외하고 가장 흔하게 발생하는 폐쇄성 타액선염 (obstructive sialadenitis)의 진단을 위한 대표적인 방법인 타액선조영술에 대해 알아보고, 보존적 치료방법으로서 타액선도관세정술에 대한 경험을 임상가들과 공유하고자 한다.

Ⅱ. 폐쇄성타액선 질환의 원인과 특성

폐쇄성 타액선 질환은 어떠한 원인으로든 타액의 배출 경로가 좁아져 생성된 타액이 원활이 구강 내로 분비되지 못하는 질환을 말한다. 환자는 주로 식사 시에 이하선, 악하선 부위가 붓고, 시간이 지나면 가라앉는 증상이 반복됨을 호소하는데, 이는 저작 시에 타액의 분비가 증가하지만 배출이 되지 못해 저류되고 압력이 증가하기 때문이다.

폐쇄성 타액선 질환의 원인은 다양하고 복잡하게 연관되어 있다. 가장 대표적인 원인으로는 도관을 막고 있는 타석으로서, 타석은 도관 내의 석회화 물질로서 핵(nucleus)을 중심으로 주변의 무기질이 침착되어 나타나는 것이다. 타석은 이하선보다 악하선에서 호발하며 이는 악하선의 타액이 더 높은 점도와 칼슘농도를 갖고, 도관의 길이가 길고 도관 입구가 관 주행보다 다소 상방에 위치하기 때문이다. 예전에는 이러한 타석의 존재가 폐쇄성 타액선 질환의 원인이며, 타액선 염증의 중요한 원인으로 생각되었다. 하지만 연구결과들이 축적되면서, 타액선 실질 내에서는 현미경 상으로만 관찰이 가능한 microsialolith라고 불리우는 무기질 결정체가 흔히 관찰된다는 것이 알려졌다. 어떠한 이유로든 타액의 생성과 분비가 원활하지 못하여 저류가 있을 때 이런 작은 microlith들이 타액선내 작은 도관들 (intraglandular ductules)을 막을 수 있고, 그 부위의 염증과 부종을 일으켜 주변 실질을 압박, 폐쇄시켜서 atrophy가 일어나며 미생물의 감염과 염증이 악화되는 악순환이 반복된다. 그 결과 점차 큰 도관이 압박되고 타액이 저류되면서 칼슘농도가 높아지고 염증산물들이 쌓이면서 결정체를 이루고 타석이 형성되게 된다. 즉, 타석은 폐쇄성 타액선 질환의 원인이기도 하지만 타액분비 저하와 저류로 인한 타액선 염증의 결과물이기도 하다.

타액의 저류와 이로 인한 무기질, 유기질 결정체들이 생성되기 쉽게 만드는 기저 요인으로는 타액선도관의 협착(stricture)과 꺾임(kink)등의 해부학적 형태이상을 들 수 있다. 도관의 분지 등으로 인한 형태학적 다양성, 후천적으로 수술 등에 의한 도관의 섬유화 등으로 인해 협착이 발생될 수 있고 이로 인해 도관 내의 타액의 저류가 생길 수 있다. 타액의 저류와 염증산물 침착 등은 타액선 도관의 염증을 일으키고 타액선 도관염은 도관의 확장과 섬유화로 인한 협착을 생성하게 되어, 또 다시 도관 내의 타액 저류로 이어지는 악순환이 반복되게 된다.

타액선의 기능저하를 일으킬 수 있는 쇼그렌증후군 등의 자가면역성 염증질환, 갑상선암치료인 방사선요오

드치료 등으로 인해 타액의 분비 저하와 저류가 발생될 수 있으며 이는 앞서 설명한 도관 내의 무기질 침착, 염증의 증가 및 구조 변화의 결과로 이어질 수 있다.

III. 진단 (타액선조영술)

환자의 증상과 임상검사를 통해 타액선의 폐쇄성 질환이 의심되면, 타액선도관계의 형태변화를 가장 잘 관찰할 수 있는 타액선조영검사가 추천된다. 타액선조영술은 주타액선인 이하선, 악하선를 대상으로 시행할 수 있으며 시술 방법은 다음과 같다.

1) 도관개구부(orifice)의 확인 및 타액선 자극- 이하선의 경우, 상악 제2대구치 부위 협측점막 부위, 악하선의 경우 혀를 들었을 때 설소대 양측의 구강저 부위의 도관개구부를 확인하고 건조시킴. 타액선을 마사지하여 타액이 도관개구부에 맺히는 것을 확인함.
2) 도관확장 - 탐침 (probe)를 이용하여 도관개구부에서부터 도관 주행경로를 가는 굵기에서부터 다소 굵은 탐침이 들어갈 때까지 확장함.
3) 조영제 주입을 위한 카테터 연결 - 개구부에 카테터를 넣고, 조영제가 새지 않도록 카테터로 개구부를 막음.
4) 조영제 주입 및 촬영 - 조영제를 주입하고 filling phase의 방사선영상을 촬영함.
5) 10분 후 영상 촬영 - 10분 후 방사선영상을 추가로 촬영하여, 잔존된 조영제의 유무를 확인함.

파노라마나 교합면방사선영상 등에서 일부 타석의 존재를 확인할 수 있으나 석회화 정도가 낮은 타석이나 영상에서 악골과 중첩되는 경우는 일반적인 방사선영상만으로는 진단하기가 어렵다. 타액선조영술은 타액이 분비되는 경로인 도관으로 조영제를 주입하여, 도관입구에서부터 실질까지 이어지는 도관의 주행과 형태 변화를 잘 관찰할 수 있다. 타액선조영술에서 타석은 보통, 조영제보다 낮은 방사선불투과성을 보여 도관을 채우는 조영제 부위 중 일부가 채워지지 않은 filling defect의 형태로 나타난다. 하지만 간혹 조영제 주입 시 공기방울이 주입되는 경우가 있어, filling defect가 공기방울에 의한

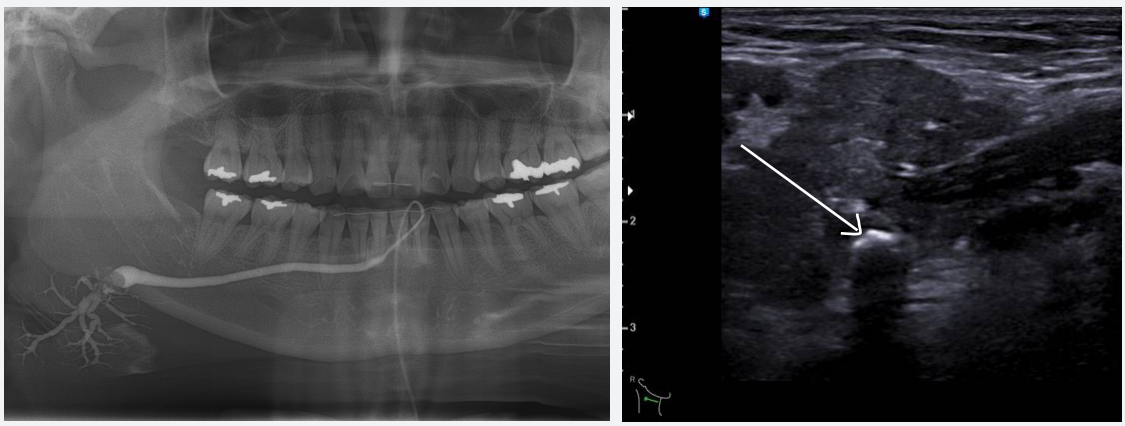

Fig. 1. 식사 시 턱 밑의 부종을 주소로 내원한 28세 여자환자의 타액선조영술 영상과 초음파 영상. 우측 악하선 hylum 부위의 filling defect 관찰되며, 초음파 영상에서 타석으로 확인됨.

것인지 타석에 의한 것인지는 반복검사를 하거나, 초음파검사 등으로 타석을 확인하는 등 추가검사가 필요할 수 있다(Fig.1).

타액선조영술을 통해 폐쇄성타액선질환이 있을 때 폐쇄가 stricture 등의 도관 형태 이상에 의한 것인지 쉽게 확인이 가능하며 도관의 확장, 실질 내 도관의 변화 등을 통해 염증으로 인한 형태 변화 유무도 확인이 가능하다. 오랫동안 타액선과 도관의 염증이 반복적으로 진행되면, 도관의 fibrosis로 인해 좁아진 stricture가 나타나며 다른부위는 도관의 확장 소견이 나타나게 된다. 타액선조영술은 조영제주입한 후의 영상과 주입 후 10분을 기다려 찍는 영상을 추가적으로 촬영하여 잔존조영제의 유무 등을 확인한다. 이 영상에서 조영제가 잔존되어 있으면, 타액 분비가 원활하지 못하여 조영제가 도관외로 빠져나오거나 조직에서 흡수되지 못함을 나타내는 것으로, 타액선조영술은 이처럼 타액선의 기능을 간접적으

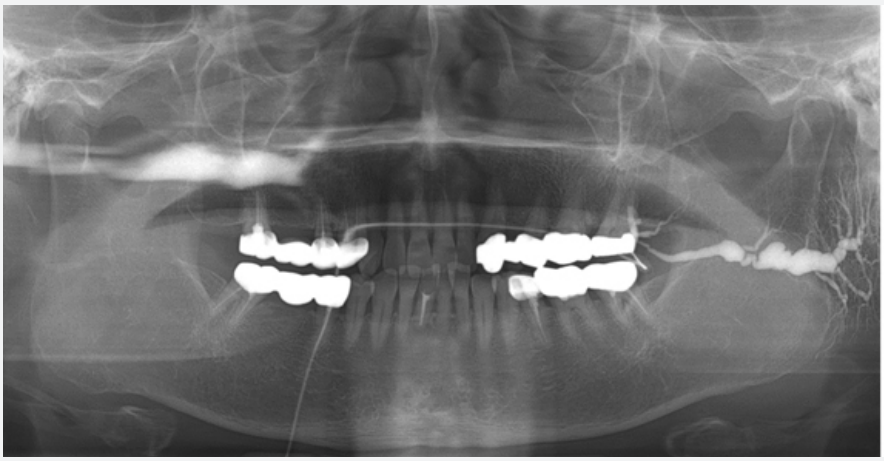

Fig. 2. 식사 시 마다 귀 앞이 붓고 찌릿하다는 주소로 내원한 여환의 타액선조영술 영상. 좌측 이하선 도관의 확장과 협착이 관찰된다.

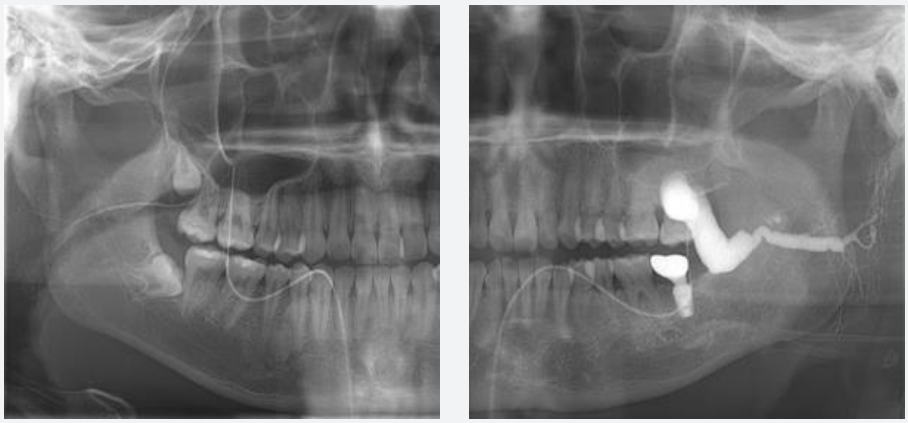

Fig. 3. 7-8년 전부터 좌측 귀앞 부위가 식사 시에 붓고 튀어나옴을 주소로 내원하신 분의 양측 타액선조영술 영상. 좌측 타액선주행경로에서 stricture와 심한 dilatation이 반복되고, 개구부에서도 stricture가 심함을 볼 수 있다.

로 평가할 수 있는 검사방법이기도 하다.

타액선조영술 외에 추가적으로 초음파나 CT를 촬영해야하는 경우도 있다. 수술 계획을 위해 타석의 정확한 위치를 확인하거나, 타액선 실질 내의 염증 변화 등을 확인해야하는 경우 CT를 추가적으로 촬영할 수 있다. 초음파영상에서는 타액선의 염증, 타석의 유무, 확장된 도관 등을 확인할 수 있다. 타액선조영술에서 도관이 부드럽게 변위되는 등의 형태를 보인다면, 초음파검사나 CT,MRI 검사로 종양의 유무를 확인해야한다.

Ⅳ. 치료로서의 타액선도관세정술

통상적으로 폐쇄성 타액선 질환 치료로 주로 항생제와 소염제 투약이 이루어졌고, 이와 더불어 온찜질과 수분섭취 등의 보조적 치료를 통해 증상 개선에 목적을 두는 경향이 많았다. 타석의 제거가 가능한 경우 수술적 제거를 시행하고, 투약과 타석 제거 등으로도 증상이 호전되지 않는 경우에는 타액선제거술까지 고려되었다. 하지만 타액선제거술은 입원과 전신마취를 동반하며, 신경손상 등의 수술 부작용 위험을 가지고 있어 환자와 술자의 부담이 큰 치료법이다.

최근에는 보존적으로 폐쇄성 타액선 질환의 원인들을 제거하는 방법들이 소개되고 조금씩 시행이 증가되고 있다. 중재적 타액선내시경 시술이 대표적인 것으로, 도관 내로 내시경이 들어가 직접적으로 도관 내의 폐쇄성 상황을 보고 진단이 가능하며, 타석을 내시경으로 보면서 바구니(basket)이나 겸자(forcep)을 이용해 제거하거나 협착을 도관 풍선(balloon)을 이용해 넓히는 중재적 치료를 할 수 있다. 하지만 내시경의 도관내 삽입을 위해서는 도관 직경을 일정 이상 확장시켜야 하는데, 이 과정에서 개구부를 일부 절개 하는 등 침습적 시술이 동반될 수 있다. 또한 크기가 큰 타석의 제거에는 한계가 있는 등, 타액선내시경으로 모든 원인을 제거하기는 힘든 실정이다. 조작과 관리가 어렵다는 점도 아직 많은 병원에 타액선내시경의 보급이 이루어지지 못한 원인 중의 하나이다.

현실적인 폐쇄성 타액선 질환의 치료 방법으로 타액선 도관세정술을 고려해볼 수 있다. 타액선 도관세정술의 시행방법은 앞서 기술한 타액선조영술의 방법과 매우 유사하며, 조영제 대신 세정액(주로 생리식염수)을 주입하여 저류시키고 이를 배출 시키는 과정을 반복한다는 차이를 갖는다. 세정액의 주입과 배출을 통해 도관 내에 저류되어 있는 작은 microlith를 비롯한 염증산물과 그 응집체들을 세정함으로써 도관 내에서 염증을 일으키고 타석과 도관형태변화를 일으키는 원인 물질들을 인위적으로 제거하는 것이다. 이는 타석의 침착과 생성을 막고 염증 악화를 막을 수 있어 치료효과를 가진다. 타액선 도관세정술 치료로 커다란 타석이 제거되거나, 이미 생성된 도관의 협착이 해소되지는 않지만, 도관내 플라그로 인해 발생될 수 있는 염증과 플라그의 추가적인 생성을 막고 환자의 증상을 조절할 수 있다.

Ⅴ. 타액선 진단과 치료에서의 발전가능성

타액선조영술은 타액선도관의 주행과 형태변화를 가장 잘 관찰할 수 있는 진단검사영상이며, 검사와 함께 일부 세정효과도 보여 추천할 만한 검사방법이다. 하지만 도관주행경로 내로 요오드계 조영제를 주입하여야 하여 압박감 등 환자 불편감을 야기할 수 있으며, 매우 드물지만 요오드조영제 자체의 부작용의 발생 확률이 있어 최근에는 타액선조영술을 대체할 만한 새로운 검사법들이 소개되고 있다.

앞서 언급한 타액선내시경은 직접 타액선도관내를 보면서 진단과 일부 중재적 시술이 가능하고, 방사선피폭이 없는 장점이 있다. 하지만, 도관이 좁은 경우 그 사용이 제한적이며 필요에 따라서는 진단 및 시술 기구 삽입

을 위해 도관의 입구 부분의 절개가 불가피하다는 한계가 있다. 타액선내시경의 사용이 늘어나면서 이에 수반되는 부작용의 보고가 증가되고 있어 최근에는 이러한 타액선내시경의 부작용을 분석하고, 위험을 예측하는 연구들이 보고되고 있다. 이러한 연구들은 보다 안전한 방법으로 타액선내시경을 이용한 직접적인 진단과 치료에의 활용을 하기 위한 노력의 일환으로 평가되고 있으며, 앞으로 타액선내시경 기구 및 술식의 발전으로 보다 안정적인 사용이 증가될 것이라 기대된다.

전통적인 sialography와 유사하게 도관계의 정확한 진단을 위한 최신검사방법의 하나로 MR sialography 기술이 최근 십수년 사이에 문헌으로 보고된 이후 임상에서도 진단에 적극활용되고 있다. 최근에는 siaglorpahy 고유의 진단적 기능 외에도 타액선의 기능분석이나 정량적인 분석을 MR sialogrpahy를 이용하여 시도하는 연구들이 이루어지기도 한다. MR sialography는 조영제와 방사선을 사용하지 않고, MR 촬영 시퀀스 조절로 도관 내의 fluid를 이용하여 도관 구조를 볼 수 있어 그 이점이 있으나, 아직까지는 MRI 촬영에 시간과 비용이 많이 소모되어 보급 초기단계에 있다. 또한, 전통적인 sialography의 간접적인 도관세정의 효과를 생각한다면, sialography를 완전히 대체하기보다는 진단적 효율과 정확성을 높여 그 유용성을 확보하는 것이 좋을 것으로 생각된다.

VI. 결론

폐쇄성 타액선 질환의 증상 (주기적인 부종과 동통)을 가진 환자들은 대부분 이비인후과에서 치료를 받는 경우가 많다. 환자들의 대부분은 수년에 걸쳐 증상이 지속된 후 병원을 찾는 경우가 많으며, 많은 경우 도관의 확장과 협착을 보이는 구조적인 변화를 동반하고 있다.

치과를 찾는 환자들 중 타액선 부위의 불편감을 호소하는 환자들이 있다면, 폐쇄성 타액선 질환을 염두에 두고 진단과 검사가 이루어질 수 있도록 치과의사가 해줄 수 있어야겠다. 특히 타액선 부위가 한두번 뻐근하게 부어오른 증상이 있다면, 초기에 적극적으로 개입해 치료해 준다면 질환의 만성화를 막을 수 있을 것이다.

치료 방법 중 타액선 도관세정술은 비교적 술식이 간단하고, 부작용이 적으며 보존적인 치료 방법으로 주기적으로 시행 시 폐쇄성 타액선 질환 환자에서 좋은 결과를 보인다. 진단이나 치료 기구 등의 부재로 치과의원에서 진단과 치료가 어렵다면, 타액선조영술과 타액선 도관세정술이 가능한 상급 치과병원으로 의뢰하여 조기에 올바른 진단과 치료를 받을 수 있도록 환자에게 안내하는 방법도 좋을 것이다.

참 고 문 헌

1. 대한영상치의학교수협의회, 영상치의학(5판), 2015, 나래출판사
2. Jokela J, Tapiovaara L, Lundberg M, Haapaniemi A, Bäck L, Saarinen R. A Prospective Observational Study of Complications in 140 Sialendoscopies. Otolaryngol Head Neck Surg. 2018 Oct;159(4):650-655.
3. Karaca Erdoğan N, Altay C, Ozenler N, Bozkurt T, Uluç E, Dirim Mete B, Ozdemir I. . Magnetic resonance sialography findings of submandibular ducts imaging. Biomed Res Int. 2013;2013:417052.
4. Liu S, Chen W, Wang M, Wu T, Dong L, Pan C, Zhu W1.Quantitative Analysis of Parotid Gland Secretion Function in Sjögren's Syndrome Patients with Dynamic Magnetic Resonance Sialography. Korean J Radiol. 2019 Mar;20(3):498-504.
5. Oh, S.H., Kang, J.H., Choi, Y.J. et al. Ultrasound-guided sialo-irrigation with a saline-air mixture as the contrast medium Oral Radiol (2019) 35: 84-89.