

경전굴 및 보행장애를 주소로 하는 다계통 위축증 환자의 한약 치료 증례 1례

김서영¹, 최정우¹, 정혜선¹, 이상화², 양승보^{2,4}, 조승연^{1,2,3}, 박정미^{1,2,3}, 고창남^{1,2,3}, 박성욱^{1,2,3}
¹경희대학교 대학원 한방순환신경내과학교실, ²강동경희대학교한방병원 뇌신경센터 한방내과
³경희대학교 한의과대학 순환·신경내과, ⁴가천대학교 한의과대학 한방내과교실

A Case of Multiple System Atrophy with Antecollis and Gait Disturbance Treated with Korean Medicine

Seo-young Kim¹, Jeong-woo Choi¹, Hye-seon Jeong¹, Sang-hwa Lee², Seung-bo Yang^{2,4},
Seung-yeon Cho^{1,2,3}, Jung-mi Park^{1,2,3}, Chang-nam Ko^{1,2,3}, Seong-uk Park^{1,2,3}

¹Dept. of Cardiology and Neurology of Clinical Korean Medicine, Graduate School, Kyung Hee University

²Stroke and Neurological Disorders Center, Kyung Hee University Korean Medicine Hospital at Gangdong

³Dept. of Cardiology and Neurology, College of Korean Medicine, Kyung Hee University

⁴Dept. of Internal Medicine, College of Korean Medicine, Ga-Chon University

ABSTRACT

Multiple system atrophy is a neurodegenerative disease that causes diverse bodily dysfunctions (cerebellar, pyramidal, automatic, and urological, in any combination), as well as Parkinsonism. Patients with multiple system atrophy commonly display antecollis, a condition where the patient's head tilts forward more than 45 degrees. Despite its common occurrence in these patients, no current standardized therapies are effective for treating antecollis. In this study, Korean medicinal treatments, including Chuna manual therapy, pharmaco-acupuncture, bee venom acupuncture, acupuncture, herbal medicine, and moxibustion therapy, were administered to the patient over a 27-day period.

After the treatment, assessments of the head position on the EPIS-PD scale (Part I) and at a standing position from the side (Part II) both revealed improvements. As the head flexion angle decreased, the patient's head posture improved, as determined by a decrease in angle from 80 degrees to 30 degrees in the upright, standing position. As a result, patients who previously were unable to walk without the support of walking frames could now roam freely and independently, with significant increases in both walking speed and distance.

In essence, this study suggests that Korean medicine is an effective treatment for patients with multiple system atrophy who suffer from antecollis and gait disorders.

Key words: Parkinsonism, multiple system atrophy, antecollis, gait disturbance, Chuna, pharmaco-acupuncture

1. 서론

파킨슨증후군은 서동증, 강직, 안정시 떨림, 자세

불안정성을 특징으로 하는 임상 증후군으로 신경 퇴행성 원인에 의한 일차성 파킨슨 증후군과 약물, 뇌병변 등에 의한 이차성 파킨슨 증후군으로 나눌 수 있다. 일차성 파킨슨 증후군 중에서도, 파킨슨 플러스 증후군(Parkinson's-plus syndromes)으로도 불리는 비정형 파킨슨증후군은 다계통위축증(MSA), 진행성 핵상마비(PSP), 피질기저핵변성(CBS), 범

· 투고일: 2019.08.30, 심사일: 2019.11.06, 게재확정일: 2019.11.06
· 교신저자: 박성욱 서울시 강동구 동남로 892
강동경희대학교병원 뇌신경센터 한방내과
TEL: 02-440-6217 FAX: 02-440-7171
E-mail: happyomd@khu.ac.kr

발성 루이소체병(DLBD)을 포함한다¹.

다계통 위축증(Multiple system atrophy, MSA)은 낮은 레보도파 반응성, 자율신경장애, 추체로 증상 등을 특징으로 하는 진행성 신경퇴행성 질환으로 질병이 진행되면서 약 40%의 환자에서 자세 이상이 나타난다³⁴. 다계통 위축증에서 흔히 나타나는 자세 이상으로는 머리와 목이 앞으로 굴곡된 자세인 경전굴(antecollis), 피사 증후군(pisa syndrome), 몸통굽힘증(campocormia)이 있다.

경전굴은 목의 앞뒤에 위치한 근육 사이의 불균형으로 인해 머리와 목은 전방으로 굴곡되고 목에 비해 흉부 및 요추의 곡률은 경미하여 몸통과 팔다리에 비해 두드러지게 목이 앞으로 나온 자세를 말한다³. 이는 말하고, 삼키고, 보고, 의사소통 할 수 있는 환자의 능력에 영향을 미치며 졸음 및 목의 통증을 유발하여 삶의 질을 더욱 악화시킬 수 있기 때문에 적극적인 치료가 필요하다⁵. 그러나, 이러한 자세이상의 원인은 거의 밝혀지지 않았으며, 경전굴의 치료 및 관리에 있어서 표준화된 접근이 부족한 실정이다. 이전에 경전굴을 주소로 하는 한의 증례는 보고된 바가 없으며, 본 논문에서 경전굴 및 보행장애를 주소로 하는 다계통위축증 환자의 자세 이상에 추나치료, 약침치료, 봉독치료, 침, 한약 등의 복합적인 한의치료를 시행하여 치료 효과를 얻었기에 이를 보고하는 바이다.

II. 증례

1. 성 명 : 김○○(F/79)
2. 주소증
 - 1) 경전굴
 - 2) 보행 장애
 - 3) 우측 하지 통증
3. 진단명 : Probable Multiple system atrophy (Probable MSA, 다계통위축증 의증)
4. 발병일
 - 1) 2016년 처음 발병 이후, 고개 약간 숙여지는

경향 있었으나, 2019년 1월 중순경부터 급격히 악화되었음.

- 2) 2016년 처음 발병 이후, 점차 진행되었으나 2018년 낙상 이후 악화
- 3) 2018년 8월, 9월 두 차례 낙상, 2019년 3월 연속적인 낙상 이후 발생
5. 치료기간 : 2019년 4월(총 27일간 입원치료)
6. 과거력
 - 1) 1980년 고혈압 진단 받고 약물 복용 중이었으나, 2017년 3월 기립성저혈압 진단 후 복용 중단
 - 2) 2013년 유방암 진단 받고 유방절제술(mastectomy) 시행하였음.
7. 가족력 : 없음.
8. 사회력
 - 1) 흡연력 : 없음.
 - 2) 음주력 : 없음.
9. 현병력

2016년 왼손 떨림, 잠꼬대 발생하여 서울대학교 병원 신경과에서 초기 파킨슨병 진단 받고 약물 복용 시작하였으나, 2019년 1월 메스꺼움으로 인해 마도파(madopar) 복용 중단하고 시네메트(sinemet)로 변경하였음. 2018년 8월, 9월 두 차례 낙상하면서 코뼈 골절 및 우측 및 감각 이상 발생하였음. 2019년 1월 중순 경, 원래 고개 숙여지는 증상 있었으나 갑작스럽게 목과 상부 흉추 구부러지는 증상이 악화되었음.

2019년 3월 낙상하여 옆구리 수상, 이틀 후 다시 넘어지면서 골반 및 우측 하지 통증 발생하였음. 이후 경전굴을 포함한 자세이상 및 보행장애로 적극적인 한의치료를 위하여 2019년 4월 강동경희대학교병원 뇌신경센터 한방내과 외래 경유하여 입원함.
10. 망문문절
 - 1) 睡眠 : 1일 7~8시간 수면, 각성 1회, 야간노로 각성
 - 2) 食慾 : 식욕 보통, 1공기씩 1일 3끼, 입맛 까다로운 편
 - 3) 消化 : 소화 양호함.

- 4) 大便 : 3~4일에 1회 배변, 보통변 혹은 경변, 용력 있음, 잔변감 있음, 변비 경향
- 5) 小便 : 주간 확인불가, 야간 1회, 실금 있음.
- 6) 汗 : 별무
- 7) 寒熱 : 惡寒
- 8) 舌 : 紅舌 無苔

11. 초진 시 소견

- 1) 자세 이상 : 워커 없이 기립 불가하며, 기립시와 좌위시 둘 다 경부가 특징적으로 앞으로 기울어 있어 시선이 땅 바닥을 향한 모습으로 관찰됨. 지지대 없이는 기립 자세 유지가 어렵고, 경전굴의 정도는 파킨슨약 복용 여부에 관계 없이 하루 중 일정하게 유지됨.
- 2) 보행장애 : 자세 유지 및 균형 잡기가 어려워 보행에 도움이 필요한 상태로 독자 보행 불가하여 워커에 의지하여 붙잡고 보행함. 워커에서 손을 떼고는 보행 뿐 아니라 서있는 자세 유지도 어려우며 난간이나 워커 등의 지지 기구를 붙잡을 때만 기립위가 가능함. 조심스럽게 좁은 보폭으로 워커 지지 하에 발바닥을 지

면에서 크게 떼지 못하고 끝면서 종종 걸음으로 느리게 보행함. 방향 전환 시 한쪽 다리를 축으로 도는 피벗(pivot) 증상이 관찰됨.

- 3) 우측 하지 통증 : 2018년 8월, 9월 두 차례의 낙상 이후, 2019년 3월 24일, 26일 두 번, 총 4차례 연속으로 낙상하면서 서혜부, 골반, 우측 하지로 옥신거리는 통증 발생함. 안정 시 NRS3, 보행 시 NRS 6-7의 통증 호소함.
- 4) 떨림 : 2016년 왼손 떨림 발생한 자로, 입원 시 양측 상지, 좌측 하지 모두 떨림 관찰되었으며, 좌측이 우측보다 심한 양상
- 5) 기타 주요 증상 : 서동증, 목소리가 작아지고 발음이 불명확한 구음장애, 급박성 요실금, 변비, 기립성 저혈압, 하지, 특히 족부로 시리고 차가운 감각 호소

12. 주요 검사 소견

- 1) FP-CIT PET(2017년 2월 타병원 시행) : moderately decreased FP-CIT uptake in both putamina.(Rt>Lt), Cerebellum atrophy 소견 (Fig. 1).

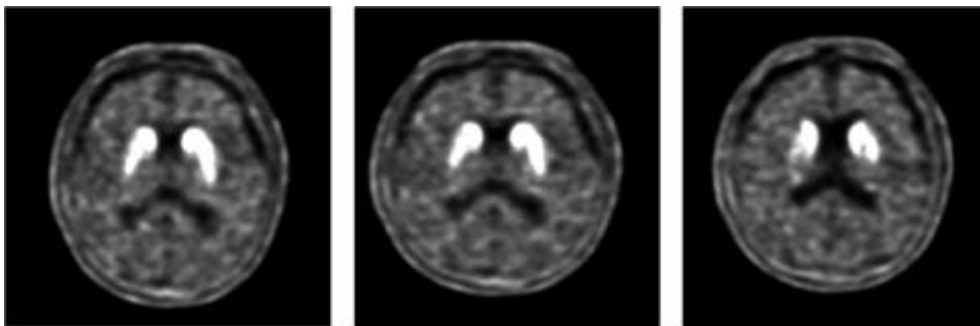


Fig. 1. FP-CIT PET.

Moderately decreased FP-CIT uptake in both putamina. Rt>Lt, cerebellum atrophy

- 2) 신경근전도검사(2018년 6월 타병원 시행) : normal
- 3) 혈액학적 검사(2019년 4월) : 특이 소견 없음.
- 4) 흉부 방사선 검사(2019년 4월) : 특이 소견 없음.
- 5) 심전도 검사(2019년 4월) : Normal sinus rhythm.

Normal ECG.

- 6) 냉부하-경피온열 검사(Cold stress test-Thermography) (2019년 4월) : 냉수 부하 시 양 하지 온도 회복이 저하되어 있으며 특히 좌측 족 2, 4지 온

도 회복이 우측에 비해 저하되어 있음.

13. 복용 중인 약

- 1) Sinemet CR tab. 200/50 mg(levodopa/Carbidopa 200/50 mg) 1정 1일 3회
- 2) MotiliTONE tab. 30 mg(현호색:견우자(5:1) 50% 에탄올 연조엑스 30 mg) 1정 1일 3회

14. 치료

- 1) 추나 치료 : 양와위 경추 JS 신연 교정기법, 양와위 수건이용 경추 신전법, 후두과의 이완을 입원기간 중 매일 1회 15-20분간 시행함.
- (1) 양와위 경추 JS 신연 교정기법⁶ : 총 3단계로 1단계는 장근부로 환자 측두부를 받쳐주고, 양측 중지단으로 환자의 관절돌기면을 좌우로 열어준다는 느낌으로 교대로 밀어주었음. 2단계는 장근부를 측두면에 접촉하고 식지를 이용하여 환자의 관절 돌기면을 좌우 교대로 돌려준다는 느낌으로 한 분절씩 거상함. 3단계는 식지를 이용하여 C2부터 C6까지 환자의 관절 돌기 후면을 들어서 관절 돌기까지 가볍게 양측을 동시에 당겨주는 느낌으로 견인함. 위 세 가지 동작을 C2부터 C6까지 차례대로 실시하고 2-3회 반복하여 시행함.
- (2) 양와위 수건이용 경추 신전법⁶ : 수건을 환자의 경추의 4-5번의 후면에 걸고 목과 밀착된 부위의 수건을 양손으로 균등하게 잡고 손목의 힘을 이용하여 후방에서 전방으로 몇 번 들어 올리듯 당겨서 경추의 커브를 확보한 다음 팔을 쭉 펴고 체중을 이용하여 약 30-60초간 부드럽게 족방에서 두방으로, 후방에서 전방으로 견인하였음. 견인을 하고 있는 도중 환자에게 견인으로 인한 통증, 어지러움 등을 확인하고 혹시 불편을 호소하면 조금 더 부드럽게 견인하거나 중지하여 세기의 정도를 조절하여 시행함.
- (3) 후두과의 이완⁷ : 두 손을 옆으로 대고 중수지 관절을 90도 구부려 지지한 후 손가락을

- 후두하 공간으로 밀어 넣어 중수지 관절을 90도로 구부리고 환자의 머리를 천천히 손바닥 위로 들어 올린 채 약 1분간 유지함. 시행 시, 약지를 천장을 향하여 밀어 돌리고 시지와 중지를 방아쇠를 당기는 손가락처럼 이용하여 후두골을 당기면서 압력을 풀지 않고 손을 벌려 두개골을 가볍게 위로 당겨 시행함.
- 2) 약침 치료 : 강동경희대학교 한방병원에서 증류, 정제, 제조한 梔子, 玄胡索, 乳香, 沒藥 등을 성분으로 하는 중성어혈 약침을 양측 GB20(風池), GB12(完骨)을 포함하여 사각근, 흉쇄유돌근, 소원근, 두관상근, 등 경근의 단축과 경결, 압통을 보이는 阿是穴 및 ST36(足三里), GB34(陽陵泉), SP7(滯谷), BL56(承筋), BL57(承山)를 포함하여 이상근, 대둔근, 중둔근, 비골근, 비복근 등 경근의 阿是穴에 치료를 시행하였다. 약물은 1 cc 일회용 주사기 (화진메디칼, 한국) 및 30 G×25 mm의 일회용 멸균 주사침 (성심메디칼, 한국)을 이용하여, 각 부위의 통증 또는 경결 정도에 따라 깊이 0.5~2 cm, 용량 0.1~0.3 ml씩 입원 기간 중 매일 1회 시행함.
- 3) 봉독 약침 : 20000:1로 희석한 봉독 약침을 양측 GB20(風池), LI11(曲池), ST36(足三里), GB34(陽陵泉)에 1회용 1 cc 인슐린 주사기를 이용하여 혈위당 0.1 cc씩 주입하였으며 입원기간 중 매일 1회 시행함.
- 4) 침 치료 : 0.25×30 mm 규격의 1회용 stainless steel 호침(동방침구제작소, 한국)을 사용하여 양측 GB20(風池), TEI7(翳風), GB34(陽陵泉), ST36(足三里), SP6(三陰交), SI3(後谿), PC6(內關), HT7(神門), LI4(合谷), LI11(曲池) 등의 혈위에 자침 후 15분간 유침 하였으며, 입원기간 중 매일 1회 시행하였음.
- 5) 한약 치료 : 치료 2일차부터 濟馬升陽益氣湯, 濟馬官桂附子理中湯, 獨蔘八物君子湯 등의 한약을 매일 2첩 3회 120 cc씩 매 식후 2시간 복용하였음.

6) 뜸 치료 : 간접구(동방은구기)를 이용하여 CV4(關元), CV12(中脘)에 일 1회 30분씩 시행하였으며, 양측 GB34(陽陵泉), ST36(足三里), SP6(三陰交), LR3(太衝)에 직접구를 입원기간중 매일 각 5장씩 1회 시행함.

15. 평가방법 및 치료경과

1) Evaluation of Posture Image Scale Parkinson Disease(EPIS-PD)⁹ : EPIS-PD scale은 파킨슨병 환자의 자세 이상을 평가하는 scale 중 하나로, 두경부의 시상면, 시상면 전체, 정면 세 가지가 각각 Part I, II, III으로 구성되며 각종 치료 요법으로 인한 실제 자세의 개선과 이에 동반하는 환자의 인식 변화를 측정하는 도구임(Appendix 1).

각각 치료 1일차와 마지막 날인 25일차에 각각 평가하였으며, Head position을 평가하는 Part I은 E grade에서 C grade로 두 단계 호전, 측면의 자세를 평가하는 Part II는 D grade에서 B grade로 두 단계 호전, 정면에서 기울어

진 자세를 평가하는 Part III는 처음부터 정상으로 변화가 없었음(Table 1).

Table 1. Changes in the Grade of EPIS-PD

Part	Day 1	Day 26
Part I. Head position	E	C
Part II. Body seen from the side	D	B
Part III. Body seen from the front	A	A

2) The Angle between the vertical line and the tragus of ear : 각도기를 이용하여 각각 앉은 자세와 서있는 자세에서 지면과 수직인 선과 7번 경추 극돌기와 우측 이주(耳柱)을 잇는 선 사이의 각도를 측정함³⁸(Fig. 2).

치료 1일차 기립위에서 80°, 치료 26일차 기립 위에서는 35°로 측정되어 총 45°의 변화를 보였으며, 좌위시 치료 1일차 65°에서 치료 26일차 30°로 30°의 각도 변화가 측정됨(Table 2).

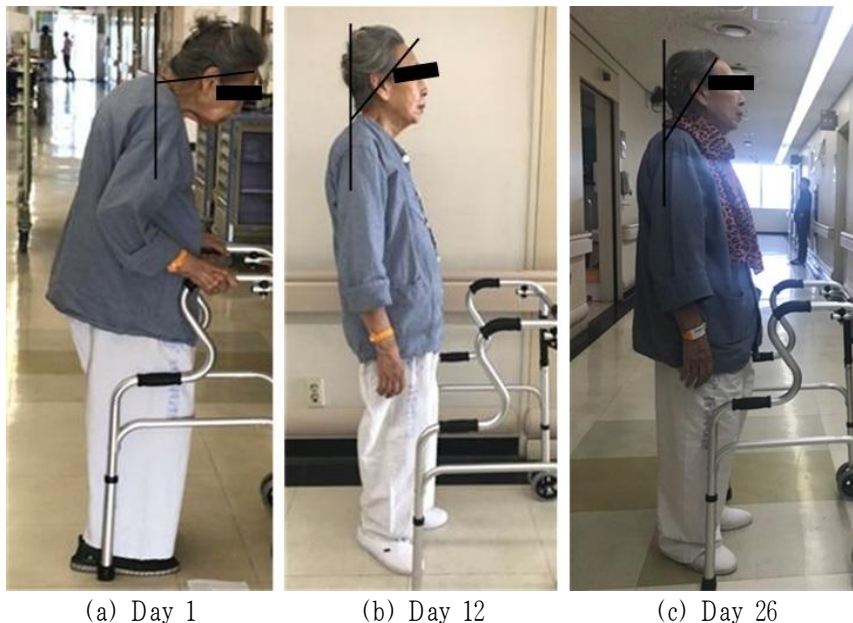


Fig. 2. Changes in standing posture in patient before and after treatment.

Table 2. Changes in the Degree of Neck Flexion

	Standing position	Sitting position
Day 1	80°	65°
Day 12	45°	50°
Day 26	35°	35°

- 3) Unified Parkinson's Disease Rating Scale(UPDRS)⁸
 Part II 및 Part III 점수 : 운동성 증상과 관련된 Part II 및 Part III 항목으로 평가하였으며 Part II는 일상생활 능력(Activities of Daily Living), Part III는 운동기능평가(Motor scale)로 구성됨.
 각각 치료 1일, 12일, 26일 측정하였으며 Part II는 치료 1일차 12점에서 치료 26일차 6점으로 감소하였으며, Part III는 치료 1일차 25점

치료 26일차 16점으로 감소함(Fig. 3).

- 4) 보행 시간 및 걸음 수 평가
 왕복 20 m 보행하는 모습을 동영상으로 촬영하여 각각 보행에 소요되는 시간과, 걸음수를 측정함.
 치료 1일차 평가 결과 걸음 수 44걸음, 보행 시간 63초로 관찰되었으며, 치료 마지막인 종료일에는 30걸음, 42초로 보행 수와 보행 시간 모두 감소함. 평균 보폭 치료 1일차 45.4 cm에서 치료 25일차 66.6 cm로 보폭 증가를 보였으며, 평균 보행 속도 역시 0.31(m/s)에서 0.47(m/s)로 증가하였음. 치료 첫째 날은 자력 보행이 어려운 상태로 워커에 지지하여 보행하였으나, 치료 마지막 날은 워커 없이 자력 보행하였음(Table 3).

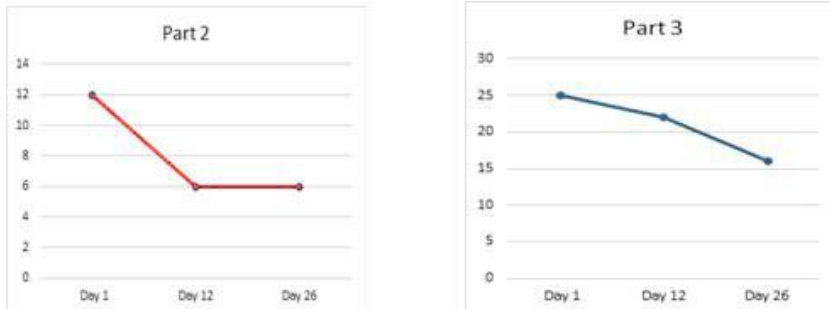


Fig. 3. Changes of unified Parkinson's disease rating scale part II and part III.

Table 3. Changes in Total Number of Steps Taken and Total Time Spent Walking (sec) for 20 m Distance

	Day 1	Day 12	Day 26
Total number of steps taken (A)	44	42	30
Total time spent walking (sec) (B)	63	61	42

III. 고 찰

다계통위축증(Multiple system atrophy, MSA)은 성인기에 발병하는 진행성 신경 퇴행성 질환으로 임상적으로 자율신경계 이상, 파킨슨 증상, 운동실조(ataxia) 어느 조합으로도 나타날 수 있으며, 알파시누클레인(α -Synuclein)의 비정상적인 침착을 보인다³³. 다계통위축증의 임상진단은 일반적으로 질병의 초기단계에서는 증상이 특이적이지 않거나, 불완전하여 지연된다. 실제로 다계통위축

증의 한 아형인 MSA-P는 초기에 특발성 파킨슨병 (Idiopathic Parkinson's Disease, IPD)으로 오진되기도 하고, 반대로 다계통위축증으로 진단 받은 환자의 약 20%가 부검에서 파킨슨병 혹은 루이소체 치매로 밝혀지기도 한다³². 다계통위축증은 levodopa에 낮은 반응성을 보이며 기립성 저혈압과 요실금, 변비 등의 자율신경계 증상과 서동증, 경직, 떨림, 구음 장애, 빈번한 낙상 등의 운동성 증상을 특징으로 한다. 질병이 진행되는 동안 다계통위축증 환자의 약 40%에서 몸통 굽힘증, 피사증후군, 경전굴 등의 자세 이상이 나타나는데, 그 중 경전굴은 목과 머리가 최소 45° 이상 전방으로 굴곡된 자세 이상으로, 중력 방향으로 머리가 숙여진 자세를 말한다²⁵. 경전굴의 원인으로는 신경근의 근육병(myopathy), 목 앞뒤에 위치한 근육 강직도의 불균형, 근 긴장 이상 등이 제시되었지만⁵ 아직 명확히 밝혀진 바가 없다.

경전굴은 다계통위축증에서 신경근육질환을 제외하면 가장 흔한 합병증으로 42.1%를 차지하며 파킨슨증후군 환자에서 나타나는 경전굴은 다계통위축증을 의심해볼만한 주요 단서가 된다^{2,11-13}.

반면 파킨슨병에서는 5.8%에 불과하며, 몇몇 연구에서는 파킨슨병 환자의 경전굴이 파킨슨 치료 약물에 의해 발생할 수 있다고 제시되고 있다^{11,14,15}. 특히 도파민 효현제인 프라미펙솔(pramipexole), 카버그린(cabergoline), 퍼골리드(pergolide), 아만타딘(amantadine)등이 경전굴을 유발한다고 알려져 있는 약제이다^{11,14,15}.

따라서, 경전굴의 변화를 확인할 때에는 약물 복용 시간과의 관계를 확인해야 하며, 약물의 복용 시점과 경전굴의 발생 시기가 밀접한 시간적 연관성이 있는 경우, 약물이 중단되는 것만으로도 경전굴이 호전될 수 있다²⁵.

경전굴을 겪는 환자는 자세이상 외에도 후경부 통증, 목의 굴곡에 따른 삼킴 장애, 과도한 침 흘림, 시력 제한 등의 이차적인 문제가 발생할 수 있기에 적극적인 치료와 관리가 필요하다⁵. 그러나,

파킨슨병(PD)과 다계통위축증의 환자에서 나타나는 경전굴은 levodopa 제제 투여 후 개선된 몇 가지 증례가 보고되기는 하였지만 아직까지 표준화된 치료법이 없다^{2,4,5,17}. Levodopa 제제 외에, 클로나제팜과 같은 근 이완제는 일부 도움이 되기도 하며² 근긴장 이상성 경축이 있는 경우 견갑거근 혹은 흉쇄유돌근에 보툴리눔 독소 주사를 주입하는 치료도 있으나, 그 효과는 13명의 환자 중 3명에서만 있을 정도로 미미하다⁵. 특히, 경추 굴근(경장근 longus colli, 두장근 longus capitis)에 보툴리눔 주사를 하는 경우는 반드시 CT 보조(CT guidance)가 필요한 만큼 주의를 요하는 시술이며¹⁸, Quinn 등의 연구에 따르면¹⁹⁻²¹, 보툴리눔 주사치료는 별다른 개선 효과 없이 오히려 심한 삼킴 장애를 초래할 수 있다. 보툴리눔 독소는 주로 운동 신경 말단을 차단하는 방식으로 작용하는데, 목의 경직도를 완화하기 위해서는 많은 양의 보툴리눔 독소가 필요하며 이는 오히려 근육의 힘을 감소시키는 등의 부작용을 나타낼 수 있다⁴. 물리치료 및 경추 보조기는 어느 정도 도움이 될 수 있지만 아직 근거수준은 미약하며, 외과적 수술 및 심부자극술(DBS)¹³에 관한 보고는 거의 없고 그 효과도 미미한 수준이다. 본 증례의 환자는 2016년 초기 파킨슨병 진단 이후 도파민 제제 복용 중이던 자로, 파킨슨증의 특징적 4대 증상인 안정시 떨림(resting tremor), 서동증(bradykinesia), 경직(rigidity), 자세 불안정(postural instability)이 모두 관찰되는 동시에²⁵ 비전형적인 파킨슨증을 고려할만한 소견을 보이고 있다.

MDS clinical diagnostic criteria for parkinson's disease¹⁶에서는 파킨슨병 진단에 있어서 부합하지 않는 음성 특징(negative feature)으로 절대적 배제 기준과 적신호(red flag)를 제시하고 있다. 본 증례의 환자는 초기 5년 이내에 Hoehn & Yahr scale 4 단계로 진행된 빠른 보행 장애의 진행, 초기 3년 이내의 반복적인 낙상, 초기 5년 이내 발생한 기립성 저혈압, 요실금, 변비 등의 자율신경계 장애가

관찰되어 3가지 이상의 음성 특징을 충족한다. 파킨슨병의 진단을 지지해주는 양성 특징(positive features)으로는 본 환자의 경우 사지의 안정시 진전만 해당되며 이외에 도파민 치료에 명확하고 급격한 호전 반응이 없고, levodopa 유발성 이상운동증의 발현이 없어 전형적인 특발성 파킨슨병이 아닌 비전형 파킨슨증후군의 한 형태일 수 있다. 그 중에서도 특히 경전굴은 다계통위축증에서 흔히 나타나는 자세 이상으로⁴ 변비, 기립성저혈압, 요실금 같은 자율신경계 증상이 함께 나타나고 있어, 본 증례의 환자에게 나타난 경전굴이 다계통위축증에 의해 유발 되었을 가능성을 배제할 수 없다.

다계통위축증(MSA)의 진단은 확정(definite), 유력(probable), 추정(possible)으로 나뉘는데 그중 유력(probable), 추정(possible) 다계통위축증은 임상 병력 및 신경학적 검사에 근거하여 진단할 수 있으며 확정 진단은 오직 환자의 사후 부검을 통해서만 가능하다³⁴. 최근 연구에 따르면 신경과 전문의에게 진단 받은 다계통위축증 환자의 62%만이 사후 부검시 올바른 진단을 받은 것으로 밝혀졌다³⁴. 본 환자는 요실금 및 기립성 저혈압 등의 자율신경계 이상 증상이 관찰되며, levodopa에 좋지 않은 반응과 함께 파킨슨 증상이 나타나므로 임상적 진단기준을 만족하여 Probable MSA로 진단할 수 있다³⁴.

영상학적 검사 역시 보조적 진단의 수단일 수 있는데, 본 증례의 환자는 영상학적 검사 상 소뇌의 위축 소견이 있었으며, 특징적으로 FP-CIT PET상 양쪽 조가비핵(putamen) 모두에서 FP-CIT uptake의 감소가 확인 되었다. 이외에 수축냉증은 다계통위축증 환자의 전형적 특징³⁴으로 본 환자는 초기 입원 시부터, 지속적인 하지 시림 증상을 호소하여 냉수 부하 테스트(cold stress test-thermography)를 실시한 결과 족부의 온도 회복이 저하되어 있음을 확인할 수 있었다.

이외에, 상기 환자는 초기 진단 당시부터 파킨슨 약물 중 마도파(madopar), 시네메트(sinemet) 이

외에 다른 약물은 복용하지 않았고, 처음 마도파 복용 이후 경전굴이 악화되었을 뿐 개선은 전혀 없었다. 파킨슨약 복용과 관계없이 경전굴의 정도가 일중 변동이 없었으므로, levodopa와의 연관성을 배제할 수 있으며 경전굴을 유발할 수 있는 도파민 효현제를 복용한 이력도 없어 약인성 경전굴에는 해당하지 않으며 다계통위축증의 진행과정에 따라 발생한 경전굴로 보는 편이 합당하다.

치료로는, 추나치료, 약침치료, 봉독치료, 침치료, 한약, 뜸 등의 다양한 한의 치료를 활용하였는데, 경부의 긴장 완화와 경추 정렬의 정상화, 근육 약화와 불균형의 교정, 불안정한 분절의 안정화 등을 목적으로 총 3가지 기법의 추나요법을 시행하였다.

약침 치료는 경전굴에 기여할 수 있는 근육인 흉쇄유돌근, 사각근, 견갑거근, 두관상근 등의 목 주변 근육에 중성어혈 약침을 사용하여 주입하였다. 중성어혈 약침은 梔子, 玄胡索, 乳香, 沒藥, 桃仁, 赤芍藥, 丹參 등으로 구성되어 있으며, 梔子是瀉火除煩, 清熱, 玄胡索은 活血散瘀, 理氣止痛, 乳香 및 沒藥은 活血止痛, 消腫生肌, 桃仁은 活血祛瘀, 潤腸通便, 赤芍藥은 清熱涼血, 散瘀止痛, 丹蔘은 活血祛瘀, 涼血消腫, 蘇木은 活血破瘀, 消腫止痛하는 효능이 있다²². 이외에도 신경재생효과 및 신경보호 작용이 있다는 연구가 있으며²³, 중성어혈 약침의 活血散瘀하는 약물이 어혈과 경결을 풀어 주고 혈액순환을 개선시켜 호전을 보인 것으로 사료된다. 실제로 약침 치료 초기에는 손으로 환자의 경부 근육 촉지 시 근육이 상당 부분 굳어 있었으나 치료 기간이 경과할수록 근육의 경결이 풀리는 것을 확인할 수 있었으며, 경결의 소실과 함께 점차 목에 힘이 생기면서 바로 서는 모습을 관찰할 수 있었다.

이어서 보행장애 및 통증을 치료하기 위해 하지 부에도 약침치료를 시행하였는데, 보행 시 골반을 바로잡아 안정화 시키고, 대퇴골을 구부리고 안쪽으로 돌리는 기능을 하는 내전근 및 보행에 관여하는 이상근, 중둔근을 촉지하여 경결점에 주입하

였으며 이에 따라 우측 하지의 통증이 소실되고 자세 정렬이 바로잡아지면서 워커 없이 자력 보행할 수 있는 시간이 길어졌다.

약침 외에도 봉침치료, 침 치료를 시행하였으며, 최근 여러 연구에서 봉침과 침 치료가 파킨슨 환자의 치료에 유의한 효과를 거두었다는 보고가 있다²⁶⁻³⁰. 봉독(bee venom)이 흑질체 도파민 뉴런의 퇴행을 방지하고 보호하는 신경 보호 효과를 가지며²⁸⁻³⁰, 두 등의 연구에 의하면²⁶, 봉독치료로 파킨슨 환자의 보행 속도와, UPDRS scale을 향상시킨 보고가 있다. 이외에도 봉독치료로 UPDRS scale, Berg balance, 30 m 보행 시간이 개선되었으며, 침 치료로 UPDRS scale, Beck depression inventory scale을 유의하게 개선시켰다는 보고가 있다³¹.

본 증례에서는 EPIS-PD scale 상, 머리의 위치와, 측면에서 본 기립 자세의 이상이 두 단계 이상 호전을 보이면서, Part I의 머리 굴곡 정도는 심각한 자세 이상(severe deformity)⁹에서 중간 수준의 자세이상(medium deformity)⁹으로 변화하였으며, Part II 측면 자세 역시, 치료 마지막날은 경도 자세이상(soft deformity)⁹으로 자세 이상의 정도가 호전되었다. 머리 굴곡의 각도는 첫날 측정결과 80°로, 경전굴의 범주에 속하나 치료 26일차에는 35°로 대폭 감소하여 더 이상 경전굴의 범주에 속하지 않는 정상인에 가까운 만곡을 이루었다.

이외에 보행 양상의 호전도 확인할 수 있었는데 16일차에는 보행 속도가 증가하면서, 워커 없이 복도 난간을 짚으면서 걷기 시작하였고 입원 22일차에는 5 m 자력 보행 하면서 자세가 호전되고 환자 스스로도 목에 힘이 생기는 느낌을 자각하였다. 치료 25일차에는 300 m로 보행 거리도 크게 증가하였다.

UPDRS scale의 변화를 살펴보면, 항목별로, Part II에서 낙상 및 보행에 관련된 항목인 [13. 넘어짐], [14. 보행동결], [15. 걷기] 항목 모두 증상 소실되어 총 4점에서 0점으로 감소하였으며, Part III의 [23. 의자에서 일어서기], [24. 서 있는 자세],

[25. 걸음걸이], [26. 자세안정] 항목에서는 총 8점에서 4점으로 감소를 보였다. 치료를 진행하면서 환자는 두 다리로 지면을 지탱하는 힘이 좋아지고 이에 따라 서있는 자세의 호전도 확인할 수 있었다. 실제로 Part III의 [26. 자세안정] 평가의 경우 치료 1일차에는 쉽게 뒤로 넘어져 검사자가 잡아주지 않으면 자세 유지가 어려웠으나 치료 25일차에는 두 다리로 지탱하여 뒤로 넘어지지 않았고 검사자가 아주 강한 힘으로 뒤로 밀치자, 한 걸음 정도로 뒷걸음질 쳐서 바로 중심을 잡을 정도로 개선되었다.

본 환자는 상체보다 하체가 발달한 체형으로 평소 꼼꼼하고 걱정이 많은 편이며 식욕저하, 변비, 구건, 오한, 한출 등의 증상, 체간 및 성질 재간을 토대로 少陰人으로 진단하고 升陽益氣湯을 기본방으로 사용하였다. 升陽益氣湯은 東醫壽世保元에 수록된 처방으로 少陰人 腎受熱表熱病 중 亡陽證을 치료하는 대표적 처방이며 본 증례에 쓴 濟馬升陽益氣湯은 白芍藥, 桂枝, 黃芪, 人蔘, 大棗, 生薑, 白何首烏, 當歸, 甘草, 肉桂로 구성되어 止汗固表, 升陽하는 효능이 있다. 升陽益氣湯에 대한 연구로는 陽虛證을 유발한 동물 모델 실험에서 면역 저하 및 에너지 생산 저하를 회복시키는 효능이 있는 것으로 나타났으며 人蔘, 黃芪 등이 생쥐의 면역기능저하를 회복시키고 附子, 肉桂 등 補陽藥의 합제가 DNA 합성, 면역기능 등을 회복시킨다는 보고가 있다³⁹.

치료 10일째 사려과다가 심화되어 불면증이 발생하여 升陽益氣湯에 香附子を 가미하여 수면상태가 개선되었고, 변비가 몇 일간 지속 되면서 巴豆를 처방하였으며 증상 소실 후 巴豆 투여를 중지하였다. 치료 15일째, 하지부 냉감이 심화되면서 官桂附子理中湯으로 변경하였고, 치료 18일째부터 기력 저하와 어지럼증이 발생하면서 獨參八物君子湯과 함께 澤瀉湯을 투여하였으며 어지럼증은 소실되었다.

치료 과정 중, 이틀간 발생한 어지럼증은 경추가

바로 서면서 생긴 현훈으로 사료된다. Bracher 등²⁴에 의하면 경추성 현훈은 혈관의 압박, 혈관 운동 신경의 변화, 고유수용성감각의 변화 등 3가지 원인으로 발생할 수 있으며, 경추의 움직임이 전신의 움직임보다 현기증을 악화시키는데 더 큰 영향을 미친다. 따라서 본 증례의 경우 경추의 굴곡이 개선되면서 뇌로 가는 혈류량의 변화와 움직임의 증가가 현훈을 유발한 것으로 보인다. 이에 澤瀉湯을 활용 하였고, 이틀간 현훈 호소 후 증상 소실되었다.

경전굴은 다계통위축증에서는 흔한 증상인데 반해 밝혀진 연구는 많지 않다. 기존의 한의 치료 연구를 살펴보면, 다계통위축증 환자의 보행장애, 현훈, 복시 등이 개선된 증례³⁵⁻³⁷가 있으나 경전굴을 주소로 한 다계통위축증의 치료 증례는 보고된 바가 없다.

또한 총 27일간의 치료 기간 동안 복용중인 양약의 변경 및 증량이 없었기에 양약으로 인한 증상 개선의 효과는 배제할 수 있으며 재활치료는 입원 기간 중 세 차례만 시행하였을 뿐, 다른 치료의 개입 없이 한방치료만으로 유의한 호전을 거둘 수 있었다.

결론으로, 본 증례는 기존에 보고되지 않은 경전굴 치료에 대하여 비교적 짧은 기간에 뚜렷한 호전을 보였으며, EPIS-PD scale 및 각도 측정을 통해 객관적인 지표로 호전도를 측정하고, 도파민 제제의 용법 변화나 추가적 약물 투여 없이, 추나 치료와 약침, 봉침, 한약 등의 다양한 한의 치료만으로 경전굴의 호전을 거두었다는 데에 의의가 있다. 추후 더 많은 임상 증례 보고와 대규모 연구를 통해 한의 치료가 다계통위축증 환자의 자세이상에 효과적 치료로서 자리 잡기를 기대해본다.

감사의 글

이 논문은 2017년도 정부(교육부)의 재원으로 한국연구재단의 지원을 받아 수행된 기초연구사업(NRF-2017R1D1A1B03031688).

참고문헌

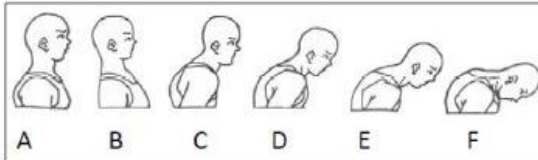
1. Keener AM, Bordelon YM. Parkinsonism. *Semin Neurol*2016;36(4):330-4.
2. Kashihara K, Ohno M, Tomita S. Dropped head syndrome in Parkinson's disease. *Mov Disord* 2006;21(8):1213-6.
3. Lava NS, Factor SA. Focal myopathy as a cause of anterocollis in parkinsonism. *Mov Disord* 2001;16(4):754-6.
4. Yoshiyama Y, Takama J, Hattori T. The dropped head sign in parkinsonism. *J Neurol Sci* 1999; 167(1):22-5.
5. Van de Warrenbur BPC, Cordivari C, Ryan AM, Phadke R, Holton JL, Bhatia KP, Hanna MG, et al. The Phenomenon of Disproportionate Antecollis in Parkinson's Disease and Multiple System Atrophy. *Mov Disord* 2007;22(16):2325-31.
6. Korea society of chuna manual medicine for spine & nerves. Chuna medicine. Seoul: Korea society of chuna manua medicine for spine & nerves: 2017, p. 28, 122-3.
7. Park KJ, Kim BJ, Lee SJ, Kang JH, Park MK. The case report of chuna treatment on neck pain patients with kyphotic cervical curvature. *The Journal of korea chuna manual medicine for spine & nerve*2012;7(1):95-101.
8. Fahn S. Unified Parkinson's Disease Rating Scale. Recent development in Parkinson's disease volume II. Florham Park: Macmillan; 1987, p. 153-63.
9. Deitos MV, Trippo KV. Evaluation of posture image in parkinson's disease: a developmental study. *Journal of Physiotherapy Research* 2017; 7(4):462-9.
10. Vaugoyeau M, Hakam H, Azulay JP. Proprioceptive impairment and postural orientation control in Parkinson's disease. *Hum Mov Sci* 2011;30(2)

- :405-14.
11. Fujimoto K. Dropped head in Parkinson's disease. *J Neurol* 2006;253(7):VII21-6.
 12. Ashour R, Jankovic J. Joint and skeletal deformities in Parkinson's disease, multiple system atrophy, and progressive supranuclear palsy. *Mov Disord* 2006;21(11):1856-3.
 13. Yamada H, Katayama Y, Yamamoto T. Parkinson's disease and dropped head. *Rinsho Shinkeigaku* 2003;45:955.
 14. Suzuki M, Hirai T, Ito Y, Sakamoto T, Oka H, Kurita A, et al. Pramipexole-induced antecollis in Parkinson's disease. *J Neurol Sci* 2008;264(1-2):195-7.
 15. Kataoka H, Ueno S. Dropped head associated with amantadine in Parkinson disease. *Clin Neuropharmacol* 2011;34(1):48-9.
 16. Postuma RB, Berg D, Stem M, Poewe W, Olanow CW, Oertel W, et al. MDS clinical Diagnostic Criteria for Parkinson' Disease. *Mov Disord* 2015;30(12):1591-9.
 17. Jorens P, Eycken M, Parizel G, Martin JJ. Antecollis in parkinsonism. *Lancet* 1989;333(8650):1320-1.
 18. Herting B, Wunderlich S, Glockler T, Bendszus M, Mucha D, Reichmann H, et al. Computed tomographically-controlled injection of botulinum toxin into the longus colli muscle in severe anterocollis. *Mov Disord* 2004;19(5):588-90.
 19. Quinn N. Disproportionate antecollis in multiple system atrophy. *Lancet* 1989;333(8642):844.
 20. Quinn N. Parkinsonism and dystonia, pseudoparkinsonism and pseudodystonia. *Advances in Neurology* 1993;60:540-3.
 21. Rivest J, Quinn N, Marsden CD. Dystonia in Parkinson' disease, multiple system atrophy, and progressive supranuclear palsy. *Neurology* 1990;40(10):1571-8.
 22. The Co-Textbook of Herbology Publishing Committee of Korean Oriental Medicine School. Herbology. Seoul: Younglim Publishing Inc: 2008, p. 207-8, 236-7, 448-51, 458.
 23. Jong IM, Choi JB. Neuroprotective Effects of Neutral Pharmacopuncture for Blood Stasis and Tangguisusangami-tang(Danguixusanjiwei-tang) in the Experimental Traumatic Brain Injury Rats. *The Journal of Korean Medicine Rehabilitation* 2010;20(1):13-26.
 24. Bracher ES, Almeida CI, Almeida RR, Duprat AC, Bracher CB. A combined approach for the treatment of cervical vertigo. *J Manipulative Physiol Ther* 2000;23(2):96-100.
 25. Doherty KM, van de Warrenburg BP, Peralta MC, Silveira-Moriyama L, Azulay JP, Gershanik OS, et al. Postural deformities in Parkinson's disease. *Lancet Neurology* 2011;10(6):538-49.
 26. Doo KH, Lee JH, Cho SY, Jung WS, Moon SK, Park JM, et al. A Prospective Open-Label Study of Combined Treatment for Idiopathic Parkinson's Disease Using Acupuncture and Bee Venom Acupuncture as an Adjunctive Treatment. *J Altern Complement Med* 2015;21(10):598-603.
 27. Lee YE, Lee DH, Lee JH, Lu HS, Cho SY, Park JM, et al. Three case reports of postural instability and gait difficulty in parkinson's disease patients treated with korean and western medicine. *Korean Journal of Acupuncture* 2015;31(1):40-7.
 28. Chung ES, Kim HC, Lee GH, Park SJ, Kim HS, Bae HS. Neuro-protective effects of bee venom by suppression of neuroinflammatory responses in a mouse model of Parkinson's disease: Role of regulatory T cells. *Brain, Behavior, and Immunity* 2012;26(8):1322-30.
 29. Doo AR, Kim ST, Kim SN, Moon W, Yin

- CS, Chae Y, et al. Neuroprotective effects of bee venom pharmaceutical acupuncture in acute 1-methyl-4-phenyl-1,2,3,6-tetrahydropyridine-induced mouse model of Parkinson's disease. *Neurol Res* 2010;32(1):88-91.
30. Alvarez-Fischer D, Noelker C, Vulinović F, Grünewald A, Chevarin C, Klein C, et al. Bee venom and its component apamin as neuroprotective agents in a Parkinson disease mouse model. *PLoS ONE* 2013;8(4):e61700.
31. Cho SY, Lee YE, Doo KH, Lee JH, Jung WS, Moon SK, et al. Efficacy of Combined Treatment with Acupuncture and Bee Venom Acupuncture as an Adjunctive Treatment for Parkinson's Disease. *J Altern Complement Med* 2018;24(1):25-32.
32. Koga S, Aoki N, Uitti RJ, van Gerpen JA, Cheshire WP, Josephs KA, et al. When DLB, PD, and PSP masquerade as MSA: an autopsy study of 134 patients. *Neurology* 2015;85(5):404-12.
33. Stankovic I, Quinn N, Vignatelli L, Antonini A, Berg D, Coon E, et al. A critique of the second consensus criteria for multiple system atrophy. *Mov Disord* 2019;34(7):975-84.
34. Palma JA, Norcliffe-Kaufmann L, Kaufmann H. Diagnosis of multiple system atrophy. *Auton Neurosci* 2018;211:15-25.
35. Woo SJ, Baek KM, Jang WS. A Case Report of Multiple System Atrophy in a Cerebellar Ataxia Patient Suffering from Gait Disturbance Treated with Korean Medicine. *J Int Korean Med* 2016;37(5):806-14.
36. Jung MH, Son JH, Cho KH, Mun SK, Kwon SW, Jung WS. A Case Study of Multiple System Atrophy Patient with Diplopia Using Korean Medical Treatment. *J Int Korean Med* 2017;38(2):246-51.
37. Cho JH, Lim BR, Jeong TS, Jeon GR, Park JS, Lee YJ, et al. A Case Report of a Multiple System Atrophy-C Patient Treated by Korean Medicine. *J Int Korean Med* 2018;39(5):1042-51.
38. Helgadottir H, Kristjansson E, Mottram S, Karduna A, Jonsson Jr H. Altered Alignment of the Shoulder Girdle and Cervical Spine in Patients With Insidious Onset Neck Pain and Whiplash Associated Disorder. *Journal of Applied Biomechanics* 2011;27(3):181-91.
39. Kim JS. The Experimental Study of Palmoolgoonjatang and Seungyangikgitang of Soyum-In on Yang-Insufficient Syndrome Induced by Hydrocortisone Acetate. *J Korean Med* 1988;9(1):42-61.

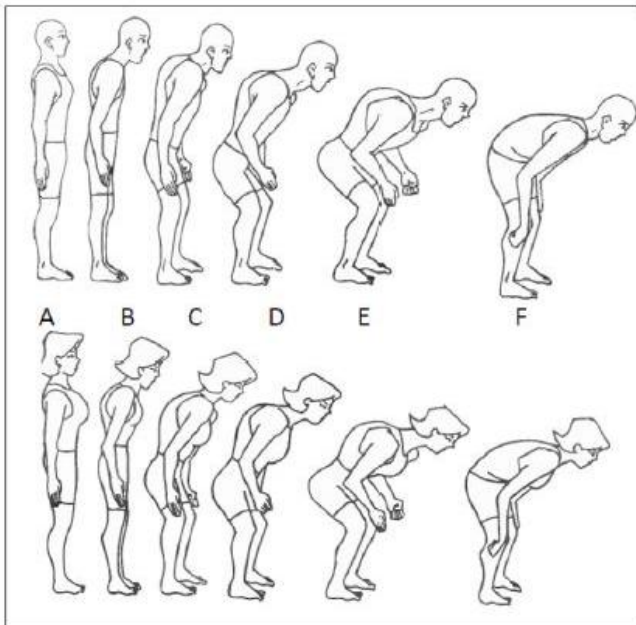
【Appendix 1】 Evaluation of Posture Image Scale - Parkinson Disease (EPIS-PD)

PART 1 - What is your postural image that represents your own head position?



Result:

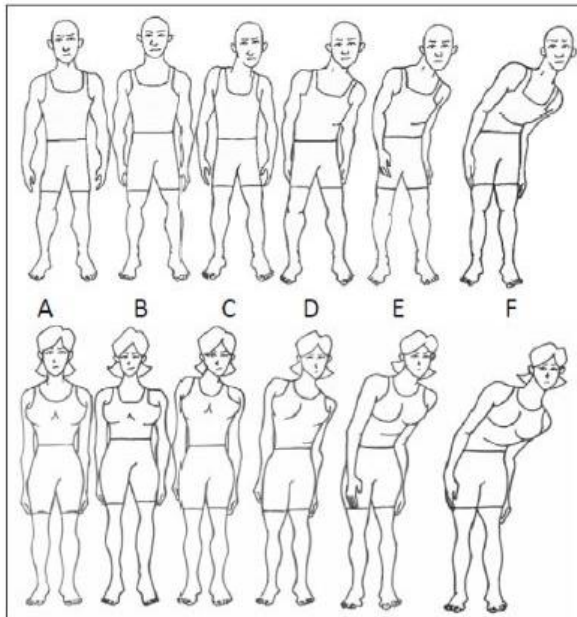
PART 2 - What is your postural image that represents your own body seen from the side?



Result:

경전굴 및 보행장애를 주소로 하는 다계통 위축증 환자의 한의 치료 증례 1례

PART 3 - What is your postural image that represents your own body seen from the front?



Result: