

Case Report / 증례

陽毒白虎湯 처방과 黃連解毒湯 濕布를 병행한 주사의 한방 치험 1례

강은정¹ · 이호찬¹ · 감은영¹ · 최정화² · 김종한² · 박수연² · 정민영^{2*}
동신대학교 한의과대학 안이비인후피부과학교실(¹수련의, ²교수)

A Case Report of Erythemato-telangiectatic Rosacea Patient Treated with Yangdokbaekho-tang and Hwangryunhaedok-Tang Wet dressing

*Eun-Jeong Kang · Ho-Chan Lee · Eun-Young Kam · Jung-Wha Choi · Jong-Han Kim ·
Soo-Yeon Park · Min-Yeong Jung**

Department of Ophthalmology, Otolaryngology & Dermatology,
College of Korean medicine, Dongshin University

Abstract

Objectives : The aim of this study is to report the effects of Yangdokbaekho-tang and Hwangryunhaedok-Tang wet dressing on the treatment of erythrotelangiectatic rosacea patient.

Methods : A patient with Erythrotelangiectatic Rosacea treated with Yangdokbaekho-tang, Hwangryunhaedok-Tang wet dressing and acupuncture. We evaluated the score(frequency × intensity) of the hot flush, the main symptom of rosacea and NRS(numeral rating scale) for the subjective symptom.

Results : After treatment, the score of the hot flush decrease from 20 to 6. the NRS changed and NRS score improved from 7 to 1. There are no adverse effects and no relapse of erythrotelangiectatic rosacea after 18 days of discharge.

Conclusions : According to the result, Korean Medicine such as Yangdokbaekho-tang and Hwangryunhaedok-tang wet dressing can be effective for the treatment of erythrotelangiectatic rosacea.

Keywords : Rosacea; Hot Flush; Yangdokbaekho-tang; Hwangryunhaedok-tang; Korean Medicine

I. 서 론

주사는 만성 재발성 혈관 및 염증 질환으로 주로 얼굴의 중앙 부위에 반복되는 홍조와 홍반, 모세혈관 확장 및 염증성 구진, 농포, 부종 등을 특징으로 한다. 한편 안면 홍조는 신체 내·외부 자극 등에 의해 안면부 피부의 모세혈관이 확장되면서 혈류량이 증가해 붉어지거나, 이유 없이 항상 붉어지는 질환이다. 안면홍조는 주사에서 가장 흔한 징후로 주사의 초기 증상이거나 일부 증상으로 보는 견해가 있다¹⁾.

국내에서 2005년부터 2006년까지 90명의 주사 환자를 대상으로 한 연구에 따르면 발병연령은 40대(36.7%)에서 가장 많았고, 성비는 1:1.3으로 여자에게 호발하는 것으로 나타났다. 또한 주사의 1차 소견 중 모세혈관 확장(70%)이 가장 많았고 그 외에 지속적 홍반(68.9%), 홍조(61.1%)가 나타났으며 여성의 경우에는 지속적인 홍반(74.5%)이 가장 호발 하였다²⁾.

한의학에서 酒齋鼻는 딸기코 형태처럼 홍반, 丘疹, 膿疱, 鼻贅 등의 딸기코종형 주사와 유사한 형태를 대표하는 정의로 병인에 따라 肺熱型, 濕熱型, 血瘀痰結型로 분류하여 辨證施治를 통해 枇杷清肺飲, 五味消毒飲, 桃紅四物湯加減方 등 다양한 처방을 활용하고 있다³⁾. 한편 陽毒發斑이란 열감이 나타나면서 얼굴 및 기타 피부에 발적, 丘疹, 잔물집, 딱지 및 소양감 등을 특징으로 하는 증상⁴⁾ 현대 주사의 형태를 두루 포함하여 그 개념이 유사하다고 판단하였다. 外治法으로는 병변의 손상 형태에 따라 浴液, 粉劑, 洗劑, 溶液濕敷, 軟膏 등의 제형과 약물을 사용한다³⁾.

국내에서 연구는 이 등⁵⁾, 정 등⁶⁾의 안면홍조의 치험례 등 다양한 연구들이 보고되고 있다. 대부분 갱년기 증후군의 여성을 대상으로 한 연구들이며, 주사에 대한 연구는 부족한 실정이다. 이는 폐경기 여성의 약 60%

가 안면 홍조를 경험하는 만큼 안면홍조는 갱년기에 나타나는 주요 증상이기 때문이라 생각한다⁷⁾.

본 증례의 경우에는 홍반-혈관확장형 주사(Erythematotelangiectatic Rosacea)로 진단하고 안면 홍조 등의 증상들을 陽毒白虎湯, 黃連解毒湯 濕布 그리고 침 치료를 병행한 한방치료로 유의한 효과를 얻었기에 보고하는 바이다.

II. 연구대상 및 방법

1. 연구대상

동신대학교 부속 목포한방병원 한방안이비인후과과에 2019년 4월 19일부터 2019년 4월 30일까지 입원 치료를 받은 홍반-혈관확장형 주사 환자 1명을 대상으로 하였다. 환자에게 진료정보 수집 및 활용에 관해 치료 내용과 사진 촬영이 연구 목적으로 활용될 수 있음을 충분히 설명하였고, 동의를 얻은 후에 진행하였다.

2. 연구방법

1) 홍조 점수

Sloan 등⁸⁾의 연구에서 쓰인 도구로 주사의 병변 중 하나인 홍조(일시적 홍반)에 대한 점수를 평가하였다. 하루에 발생하는 평균 홍조 횟수를 기록하기 위해 주간(아침 10시-오후 5시)과 야간(오후 5시-다음 날 아침 10시)으로 나누어 홍조 강도가 '가벼움(1점)', '중간(2점)', '심함(3점)', '아주 심함(4점)'이 몇 회씩 발생했는지를 표시하게 하였다. 점수는 홍조 횟수와 홍조 강도를 곱하여 더한 값으로 나타내었다.

2) 주사의 정도

화끈거림이나 따끔거림, 부종, 안구 소견 등 환자의 주관적인 증상의 정도를 NRS(Numeral rating scale)로 평가하였다. 환자가 직접 숫자로 표현하게 하였으며, 점수는 '증상 없음(0점)', '증상이 심하여 참을 수 없음(10점)'으로 했으며 점수가 높을수록 주사의 정도가 심

Corresponding author : Min-Yeong Jung, Department of Ophthalmology, Otolaryngology & Dermatology, College of Korean medicine, Dongshin University, 313 Baengnyeondaero, Mokpo-si, Jeollanam-do, 58665, Republic of Korea. (Tel : 061-280-7788, E-mail : mining32@naver.com)

•Received 2019/7/6 •Revised 2019/7/19 •Accepted 2019/7/26

함을 나타낸다.

3) 사진

홍반의 변화를 관찰하기 위해 입원 시, 입원 4일차, 입원 8일차, 퇴원 시(입원 후 12일) 그리고 퇴원 후 18일차 총 5차례 촬영했다(Fig. 1).

3. 치료방법

1) 韓藥治療

본 증례에서 선택한 陽毒白虎湯을 탕제로 제조하여 1일 3회 2첩 3팩(120cc/pack)을 식후 30분에 복용함을 원칙으로 하였다. 복용기간은 2019년 4월 19일부터 2019년 4월 30일까지(12일)이다(Table 1).

2) 鍼灸治療

일회용 Stainless 호침(동방침, 0.25×40mm)을 사용하였으며, 1일 2회 치료하였다. 治療穴位는 양측 顴膠(SI18), 四白(ST2), 上關(GB3), 下關(ST7), 合谷(LI4), 足三里(ST36), 三陰交(SP6) 등을 선택하였고 10-15분 동안 留鍼하였다.

3) 黃連解毒湯 濕布

黃連 5g, 黃柏 5g, 黃芩 5g, 梔子 5g에 기본 물량 120cc를 전탕한 1팩 분량의 파우치를 냉장 보관하여 사용하였다. 1일 2회 팩 시트를 약물 추출액에 적셔 얼굴에 15분간 부착하였다.

III. 증례

1. 환자 : 송○○ F/61세 (157cm/54kg, BMI: 21.9)

2. 발병일

2019년 2월(실내 난방을 많이 하고 난 뒤 갑자기 안면 홍조 증상 호소)

3. 치료기간

2019년 4월 19일-2019년 4월 30일까지의 입원치료와 2019년 5월 24일까지 12회의 외래치료

4. 주소증

안면부 지속적인 홍반 및 화끈거림과 따끔거림, 목부위 발적, 안구 건조와 이물감

5. 과거력

없음

6. 가족력

없음

7. 현병력

① 2019년 3월 18일 Local 피부과에서 '안면홍조'라는 소견 들은 후 Laser tx. 2회 후 악화

Table 1. Composition of Yangdokbaekho-tang

Herb name	Botanical name	Dose(g)
Seokgo(石膏)	Gypsum Fibrosum	16
Saengjihwang(生地黄)	Rehmanniae Radix Recens	10
Jimo(知母)	Anemarrhena Rhizome	6
Bangpung(防風)	Saposhnikoviae Radix	4
Hyeonggae(荊芥)	Schizonepetae Spica	4
Woobangja(牛蒡子)	Arctii Fructus	4

- ② 2019년 4월 1일 Local 피부과에서 '상세불명의 주사'라는 소견 들은 후 W-MED PO 중 관골 부위 상열감과 함께 홍반이 지속되어 내원함. 경구용 스테로이드, 항히스타민, 항생제 복용했었으나 내원 당시 복용하지 않았고, 입원 기간 동안 병용하지 않았음.

8. 望聞問切

- 1) 食慾 : 良好(GD, 3회/1日)
- 2) 消化 : 不良(신경성 소화불량 증상이 있어 스트레스에 민감하여 최근에 자주 체함)
- 3) 大便 : 1회/1日(변비 경향)
- 4) 小便 : 4-6회/1日(良好)
- 5) 睡眠 : 6-7hrs(홍조 때문에 불편해서 중간에 깨는 편)
- 6) 口渴 : 口渴喜冷飲(목마름이 자주 있고 보통 2ℓ/일 마심)
- 7) 汗出 : 微汗(반신욕해도 땀을 적게 흘리는 편)
- 8) 寒熱 : 寒(보통 추위를 타고, 손과 발이 차가운 편)
- 9) 舌, 脈 : 舌紅 無苔, 脈浮數

9. 체질소견

- 1) 體形氣像 : 환자분 신장 157cm, 몸무게 54kg으로 보통 체형에 상체에 비해 하체가 가는 편임.
- 2) 容貌詞氣 : 얼굴이 둥근 편이며 눈빛이 뚜렷하고, 광대 부근이 특히 발달함.
- 3) 性質才幹 : 목소리가 분명하며 평소 예민하고 까다로운 성향이며 환경 변화에 민감하고 자신의 의견을 가감 없이 드러냄.

10. 치료 및 경과

문진 결과 본 환자는 50세 폐경이 진행되었으나 갱년기 증후군은 현재까지 거의 없을 정도로 양호했고, 기질적으로 홍조를 발생시킬 만한 질환이 없으며 햇빛, 온돌, 취침 전에 악화되는 경향이 있었다. 홍반 크기와 정도를 육안으로 관찰하였고, 주사의 주요 증상인 홍조의 횡수 및 강도, 주관적으로 느끼는 화끈거림, 따끔거림, 안구의 증상 등의 정도는 환자의 진술을 토대로 하였다. 치료기간에 따른 홍조 점수, 주사의 정도(NRS), 홍반의 사진 변화는 다음과 같다(Fig. 2, Table 2).

1) 입원 시 (2019년 4월 19일)

- ① 홍조 점수 변화 : 20점(5회×4) - 얼굴 전체적으로 상열감이 시작하여 양측 顴膠穴 부위에 홍반이 심해지며, 앞 목까지 발적이 나타나고, 발한 증상은 없었다. 부위별로 좌측 顴膠穴 부위와 太陽穴 부위가 가장 심했고, 이마, 코, 턱 부위의 홍조는 비교적 약했다.
- ② NRS : 7 - 화끈거림과 따끔거림이 수시로 나타나고, 피부 건조감과 안구 건조 및 이물감을 동반했다. 육안상으로도 홍반이 계속 유지되고 이로 인해 수면에 지장이 있었다.

입원 당시 사진을 검토하던 중 환자분 한방 치료 진행 후 촬영하여 판정이 정확하지 않을 것으로 예상되어 제외하였다.

2) 입원 후 3일 (2019년 4월 22일)

- ① 홍조 점수 변화 : 9점(3회×3) - 기상 후 홍반의 전체적인 색이 옅어졌고 부위는 양측 顴膠穴로 다른 부위로 확대되지 않았다. 낮에는 1회 정도 상열감과 홍반이 심해진다. 취침 직전 좌측 顴膠穴과 太陽穴 부위로 상열감과 홍반이 시작되는데 발한 증상은 없다.
- ② NRS : 3 - 입원 시에 비해 화끈거림과 따끔거리는 증상은 감소하였고, 안면부 붓기도 줄었다. 건조감, 앞 목의 발적은 감소하였고, 안구 건조 및

이물감은 아직 남아있다. 낮보다 야간에 상열감과 홍반이 두드러지나 수면에 불편감은 없었다.

3) 입원 후 8일(2019년 4월 26일)

- ① 홍조 점수 변화 : 4점(2회×2) - 낮에 1회 정도 상열감이 시작되면서 홍반이 심화된 채 유지하다가 점차 감소하나 정도는 감소하였다. 취침 직전 좌측 광대부터 太陽穴로 열감이 있으나 정도가 줄었다.

- ② NRS : 1 - 화끈거리고 따끔거리는 정도는 불편감이 크게 느껴지지 않을 정도이고 건조감도 호전중이었다. 안구 건조 및 이물감도 줄었다. 수면에 불편감은 없었다.

4) 입원 후 12일(퇴원 시, 2019년 4월 30일)

- ① 홍조 점수 변화 : 6점(3회×2) - 낮에 2회 정도 상열감이 있었고 홍반의 정도는 호전된 상태에서 유




Fig. 1. Changes in Rosacea According to Treatment Duration

Table 2. Evaluation of the Clinical Progress

	Frequency	Intensity	Frequency* Intensity	NRS
2019.04.19	5	4	20	7
2019.04.22	3	3	9	3
2019.04.26	2	2	4	1
2019.04.30	3	2	6	2
2019.05.18	2	2	4	1

* Frequency : event/day, Intensity ; (1=Slightly, 2=Moderate, 3=Severe, 4=Very Severe)

지 중이다. 목 앞 부위 약간 발적과 顴膠穴 부위 홍반만 남아있는 정도였다.

- ② NRS : 2 - 초저녁에 귀 뒤와 왼쪽 顴膠穴 부근으로 화끈거리는 증상이 약간 증가했으나 홍반의 정도는 크게 차이가 없었다. 건조감과 목 앞 부위 발적, 안구 건조와 이물감은 호전되었고, 수면에 지장은 없었다.

5) 퇴원 후 18일 (2019년 5월 18일)

- ① 홍조 점수 변화 : 4점(2회×2) - 낮에 1회 상열감이 심해지고, 홍반은 열게 유지 중이었고, 취침 직전에 좌측 顴膠穴부터 太陽穴 부위로 열감과 홍반이 나타나나 정도와 부위는 증가하지 않은 상태에서 유지 중이다.
- ② NRS : 1 - 수면은 여전히 양호하고, 안면부 건조감과 화끈거림, 따끔거림은 물론 안구의 이물감과 건조감도 퇴원 시와 비슷한 정도로 유지 중이다.

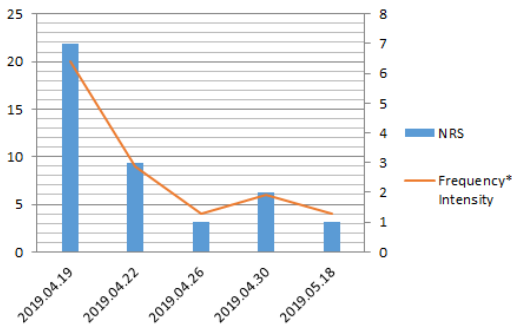


Fig. 2. Variation of NRS and Frequency × Intensity

IV. 고 찰

주사는 안면부에 홍조, 홍반, 모세혈관 확장, 염증성 구진, 농포, 부종 등의 임상 증상이 복합적으로 나타나는 만성 총혈성 질환이다⁹⁾. 주사는 임상 단계에 따라 4 단계로 분류하는 Wilkin¹⁰⁾의 분류법과 홍반-혈관확장

형과 구진-농포형의 두 가지의 형태로 분류하는 Berg와 Leiden의 분류법¹¹⁾ 등이 있으나 진단과 분류 방법이 통일되지 않아 임상에 적용하는데 어려움이 있었다. 하지만 2002년 미국의 National Rosacea Society에서 주사의 진단 및 분류 기준을 새롭게 밝힌 바가 있으며 이에 따르면 안면 홍조, 지속적인 홍반, 구진과 농포 및 모세혈관 확장 등의 증상인 1차 소견과 화끈거림이나 따끔거림, 판, 건조함, 부종, 안구 소견, 비류성 변화 등의 2차 소견 중 각각 1가지 이상 만족하는 경우에 주사로 진단하기로 했다. 또한 홍반-혈관확장형, 구진고름물집형, 딸기코종형, 안구형 등 4가지 형태로 분류하고, 한 환자가 2가지 이상의 형태를 동시에 가질 수 있다고 제시했다¹²⁾.

홍반-혈관확장형은 안면 중앙부에 10분 이상 홍반이 지속되고 모세혈관이 확장된다. 구진고름물집형은 지속적인 홍반, 재발되는 구진이나 농포가 발생한다. 딸기코종형은 코를 중심으로 턱, 이마, 뺨 피부 조직이 비후되고, 섬유 증식증이나 딸기 코 변형이 나타난다. 안구형은 안구의 이물감, 작열감, 안구건조, 가려움증, 눈부심, 반복적인 결막염 등의 증상이 있다⁹⁾. 국내에서는 홍반-혈관확장형 주사가 가장 많으며²⁾ 본 환자의 경우도 홍반-혈관확장형 주사에 해당된다고 판단했다.

주사의 양방적인 치료 접근으로는 항생제, 교감신경 차단제, 항고혈압제 등 경구약물을 복용하거나, 스테로이드제, 0.75 metronidazole gel, 피메크롤리무스 크림 및 타크롤리무스 등의 국소 연고제를 활용한다. 또한 일반적으로 레이저 치료를 진행하는데 헤모글로빈에 흡수되는 특정 파장의 레이저를 이용하여 확장된 혈관을 선택적으로 파괴, 응고, 흡수시키는 원리를 이용한다. 파장으로는 585nm, 595nm, 1064nm 등이 있고 585nm와 1064nm를 함께 조사하여 표재성 혈관과 심재성 혈관 둘 다 치료하기도 한다¹³⁾.

일반적으로 酒齧鼻의 내치요법은 肺熱型, 濕熱型, 血瘀痰結型으로 분류하여 宣肺清熱, 清熱利濕解毒, 活血化痰軟堅 등의 치법을 활용하나³⁾ 본 증례는 기존의 辨證施治가 아닌 陽毒發斑의 개념을 활용한 체질 감별을 통

해 처방하였다.

안면 홍조에 대한 연구로는 이 등⁵⁾의 갱년기 안면홍조에 黃連解毒湯加味方を 활용한 증례, 정 등⁷⁾의 二仙湯加味方を 활용하여 갱년기 안면 홍조의 증상 완화를 보고한 사례 등이 있으며 이와 같이 중년 여성의 안면 홍조를 갱년기 증후군에 입각하여 치료한 경우가 대다수다. 하지만 본 연구는 안면 홍조를 주사의 1차 소견으로 판단하고 內治法과 外治法을 응용하여 유의한 결과를 얻었기에 이를 보고하는 바이다.

본 증례의 환자는 갱년기 증상과 무관하게 2019년 2월경 실내 난방을 강하게 하면서 안면 홍조가 나타나고 안면부 상열감과 함께 지속적인 홍반, 안구 건조 및 이물감 등을 주소로 2019년 4월 19일에 본원에 입원한 61세 여환이다. 입원 당시 양측 顴髎穴 부위에 홍반과 열감을 지속적으로 호소하였고, 온돌, 햇빛, 취침 전 시간대 등에 악화되는 양상을 보였다. 로컬 피부과에서 레이저 치료 2회와 경구 약물을 복용하던 중 증상의 호전이 없었고, 내원 당시에는 내복약을 중단한 상태였다. 치료 방법으로는 한약으로 陽毒白虎湯을 처방하였고, 침 치료 후 黃連解毒湯 濕布를 활용하였다.

사상의학에서 陽毒白虎湯은 『東醫壽世保元』 「少陽人胃受熱裏熱病論」 “陽毒發斑 流注丹毒黃疽等病 受病之日已爲險證也.”, 『東醫壽世保元』 「少陽人泛論」 “少陽人 內發咽喉 外種項類者 謂之纏喉風...此二證 始發而 輕者 當用 涼膈散火湯 陽毒白虎湯”라고 하여 少陽인의 陽毒發斑 증상에 주로 쓰는 처방이다¹⁴⁾. 최 등¹⁵⁾과 김 등¹⁶⁾은 陽毒白虎湯을 처방하여 아토피 피부염 환자를 개선시킨 연구가 있는 등 피부 질환에 陽毒白虎湯을 활용한 논문들이 발표된 바가 있다.

이에 본 증례의 환자가 지닌 체형, 용모 그리고 성향, 발병 당시 진액 부족의 상황과 동반한 홍반 상열감 등의 陽毒發斑과 관련된 피부 증상을 비롯하여 口渴, 大便, 舌診, 脈診 등을 종합하였을 때 少陽人 裏熱證으로 진단하였고, 陽毒發斑에 清熱瀉火 효능이 있는 陽毒白虎湯이 효과가 있을 것이라 생각하였다. 陽毒白虎湯의 구성은 清胃瀉火 등의 효능이 있는 石膏와 知母를 기본으로 淸

熱生津 효능이 있는 生地黃과 祛風解表, 消風清熱 등의 효능이 있는 防風, 荊芥, 牛蒡子를 가미한 것으로 清熱益陰 등의 효능이 있다.

鍼灸 치료의 경우 淸陽明經熱 효능이 있는 顴髎(SI 8), 四白(ST2), 下關(ST7), 合谷(LI4) 등 陽明經 위주로 選穴하고 필요에 따라 가감하여 사용하였다¹⁷⁾.

黃連解毒湯은 『肘後備急方』에서 최초로 언급된 이후로 각종 身熱, 小便黃赤, 濕熱黃疽, 發斑 등의 질환에 淸熱燥濕, 瀉火解毒 등의 효능이 있는 처방이다¹⁸⁾. 黃連解毒湯의 구성은 黃連, 黃柏, 黃芩, 梔子이며 항염증 효과가 있다고 알려져 있으며¹⁹⁾, 홍 등²⁰⁾은 한방 黃連 마스크팩이 顴骨 주위로 보습, 유분, 피부결 상승의 효과가 있음을 검증한 바 있다. 이에 저자는 淸熱瀉火 작용과 항염 및 피부 진정을 목적으로 안면부에 黃連解毒湯 濕布를 보조적으로 적용하였다.

본 환자의 입원 첫날 안면홍조 점수는 20점이며, VAS는 7이었고 양측 顴髎穴 부위를 중심으로 홍반이 지속적으로 나타났다. 더불어 화끈거림과 따끔함과 건조감, 안구 이물감 등을 동반했다. 취침 전 열감이 발생해 최근 수면도 불량한 상태였다. 2019년 4월 19일-2019년 4월 30일까지 입원 기간 동안 입원 2일차부터 홍반의 크기와 정도가 감소하였고, 상열감의 횟수도 줄어들어 수면에 불편감이 없어졌다. 하지만 퇴원 시 낮에 상열감 횟수가 1회 더 증가하고, 취침 전 좌측 귀와 顴髎穴 부근 상열감이 약간 증가한 양상이었으나 정도는 호전된 양상이었다. 퇴원 후 18일 추적 조사 시 상열감의 횟수와 홍반의 정도는 4점으로 유지 중이었고, 홍반이 확대되거나 기타 주사의 다른 임상 증상이 새로 나타나지 않았고, NRS도 1 정도로 상열감과 수면 시 불편감도 호전 상태로 유지 중이었다.

12일간의 입원기간 동안 안면 홍조 점수는 20점에서 4점으로, NRS는 7에서 1로 감소하였고, 육안 상 홍반의 감소도 확인할 수 있었다. 퇴원 후 18일차에도 증상이 심화 되지 않고 홍반의 정도와 상열감이 감소한 상태였으며 더불어 호소하던 消化不良, 大便秘의 증상도 호전되었다. 하지만 임상 증상의 완전한 소실을 관찰하

기에는 치료 기간이 짧았다고 판단된다.

치료 방법에 있어 한약 복용, 침, 黃連解毒湯 濕布 등 복합치료를 시행하였기에 단일 치료의 효과를 파악하기 어렵다는 한계점이 있었다. 앞으로 단일 치료를 증재로 한 무작위 대조군 연구가 이루어져 단일 치료의 효과를 확인할 수 있기를 바라며, 평가방법으로 피부 표면의 온도나 혈류량을 측정하는 등 객관적인 측정 도구를 활용하는 것이 정확성을 높일 수 있을 것이라 사료된다.

V. 결 론

1. 안면부의 지속적인 홍반, 상열감, 안구 건조 및 이물감을 동반한 홍반-혈관확장형 주사 환자 1례에 대해 주사의 濕熱型, 少陽人의 陽毒發斑으로 진단하여 陽毒白虎湯을 처방하였고, 黃連解毒湯 약물을 이용한 濕布를 사용하였고, 더불어 침 치료를 병행하였다.
2. 복합치료 후 12일간의 입원 치료 기간 동안 안면 홍조 점수는 20점에서 4점으로 감소하였고, NRS는 7에서 1로 감소하였고 퇴원 후 18일 추적 조사에서도 호전된 상태를 유지함을 확인하였다.

ORCID

Eun-Jeong Kang
(<https://orcid.org/0000-0001-6112-1197>)

Ho-Chan Lee
(<https://orcid.org/0000-0002-3619-3962>)

Eun-Young Kam
(<https://orcid.org/0000-0003-1363-2632>)

Jung-Wha Choi
(<https://orcid.org/0000-0002-5500-141X>)

Jong-Han Kim
(<https://orcid.org/0000-0003-0302-3673>)

Soo-Yeon Park
(<https://orcid.org/0000-0001-6812-0787>)

Min-Yeong Jung

(<https://orcid.org/0000-0003-2344-1960>)

References

1. Plewig G, Jansen T, Freedberg IM, Eisen AZ, Wolff K, Austen KF, et al. Fitzpatrick's dermatology in general medicine. 6th ed. New York: McGraw-Hill. 2003:688-96.
2. Shin JB. A Clinical study of 90 patients with rosacea. Korean University; Thesis of Master's Degree. 2007.
3. Kim KJ, Kim NK, Kim YB, Kim JH, Park MC, Park SY, et al. Text of Traditional Korean Dermatology & Surgery. Busan: Seonu. 2007:129-33, 491-3.
4. Kim DY, Ryang BM, Park WG, Ri GN, Ri ES, Ri MY, et al. The Korean Medicine Dictionary. Seoul: Yeogang. 2003:728.
5. Lee AR, Son SH, Park SJ. 3 Case of Postmenopausal Hot Flush Treated with wangryunha edoktang-Gamibang. J Korean Med Ophthalmol Otolaryngol Dermatol. 2017;30(4):176-83.
6. Jung SK, Kim DI. Clinical Trial to Evaluate the Hot Flush Relief Efficacy and Safety of Yi seontang-gami in Climacteric Women with Hot Flushes. J Korean Obstet Gynecol. 2008;21(3):75-89.
7. Izikson L, English JC, Zirwas MJ. The flushing patient: Differential diagnosis, workup, and treatment. J Am Acad Dermatol. 2006;55(2):193-208.
8. Sloan JA, Loprinzi CL, Novotny PJ, Barton D L, Lavoisier BI, Windschitl H. Methodologic

- lessons learned from hot flash studies. *Journal of Clinical Oncology*. 2001;19(23):4280-90.
9. Wilkin J. Why is flushing limited to a mostly facial cutaneous distribution. *J Am Acad Dermatol*. 1998;19:309-13.
 10. Wilkin JK. Rosacea: pathophysiology and treatment. *Arch Dermatol*. 1994;130:359-62.
 11. Berg M, Liden S. An epidemiological of rosacea. *Acta Derm Venereol*. 1989;69:419-23.
 12. Wilkin J, Dahl M, Detmar M, Drake L, Feinstein A, Odom R. Standard classification of rosacea: report of the National Rosacea Society Expert Committee on the classification and staging of rosacea. *J Am Acad Dermatol*. 2002;46:584-87.
 13. Noh YS, Seo DH. *Dermatology*. 6th ed. Seoul:Korean Medical Publishing Co. 2014:538-42.
 14. Song YB, Lee UJ, Kim DR, Ko BH, Lee SG, Joo JC, et al. *Sasang Constitutional Medicine*. Seoul:Jipmoon. 2003;193, 491, 693.
 15. Choi JR, Bae HS, Park SS. The case study of Soyangin Yangdokbalban. *J Sasang Constitut Med*. 2003;15(3):197-203.
 16. Kim JH, Kim MJ, Son HB, Bae HS, Park SS. A Case Study of a Patient with Atopic Dermatitis improved by Yangdokbaekho-tang. *J Sasang Constitut Med*. 2013;25(4):414-24.
 17. Song HS, Park DS, Lin SC, Lee H, Kim KS, Yoon YC, et al. *Text of The Acupuncture and Moxibustion Medicine*. Seoul:Jipmoon. 2012: 883-5.
 18. College of Oriental Medicine Compilation Committee of Herbology. *Herbology*. Seoul: Younglimsa Press. 2006.
 19. Yang HJ. Anti-inflammatory effects of Hwan gnyeonhaedok-tang and fermented Hwangnyeonhaedok-tang. Wonkwang University; Thesis of Master's Degree. 2011.
 20. Hong CH, Lee KY. Research on Effects and Possibility of Commercialization of Coptidis Rhizoma Mask Pack. *J Korean Med Ophthalmol Otolaryngol Dermatol*. 2015;28(1):100-8.