



Triamcinolone Acetonide 주사를 이용한 족관절 외과 점액낭염의 치료

우승훈, 김정신, 손승민, 신원철

부산대학교 의과대학 양산부산대학교병원 정형외과학교실

Triamcinolone Acetonide Injections for Lateral Malleolar Bursitis of the Ankle

Seung Hun Woo, Jung Shin Kim, Seung Min Son, Won Chul Shin

Department of Orthopedic Surgery, Pusan National University Yangsan Hospital, Pusan National University School of Medicine, Yangsan, Korea

Purpose: This study examined the clinical outcomes and usefulness of triamcinolone acetonide (TA) injections as an option in the conservative treatment of patients with lateral malleolar bursitis of the ankle.

Materials and Methods: A total of 27 patients (27 ankles), in whom TA injection had been performed between March 2016 and June 2017, were reviewed retrospectively. After the aspiration of fluid in the lateral malleolar bursal sac, 1 mL (40 mg) of TA was injected into the malleolar bursal sac. After the injection, the ankle was compressed with an elastic cohesive bandage for 2 to 4 weeks. The clinical outcomes and side effects were evaluated at the following time points: 2 weeks, 4 weeks, 3 months, 6 months, and 1 year after TA injection therapy. The responses to treatment were assessed according to the degree of fluctuation, shrinkage of the bursal sac, and soft tissue swelling.

Results: The mean age was 62.1 years (range, 41~81 years); there were 19 males and 8 females. Complete resolution was observed in 26 patients (96.3%) after the first or second application of a TA injection, and a partial response was observed in 1 patient (3.7%) after the first TA injection. The physical component scores of Medical Outcomes Study 36-item Short-Form Health Survey improved from 71.1 to 76.0 at the last follow-up ($p=0.001$). Associated complications were 1 patient (3.7%) with skin atrophy and 3 patients (11.1%) with transient hyperglycemia in diabetes mellitus.

Conclusion: TA injection is a useful and safe procedure for patients not responding to the usual conservative treatment of lateral malleolar bursitis of the ankle.

Key Words: Ankle, Lateral malleolus, Bursitis, Triamcinolone acetonide

서론

족관절 외과 점액낭염(lateral malleolar bursitis)은 정형외과 영

역에서 흔한 질병이며 족관절 외과 위쪽을 덮는 위치에서 반복적인 자극이나 외상, 염증성 질환에 의해 발생하는 것으로 알려져 있다.^{1,2)} 이는 스케이팅과 같이 발목 부위를 덮는 딱딱한 신발을 신어야 하는 운동선수나 양반다리나 무릎을 꿇는 행위, 즉 좌식생활을 주로 하는 동양인에서 흔히 발생한다.³⁾ 족관절 외과 점액낭염의 주 증상은 종괴로 인한 자극, 불편감, 통증 등이 있는데 대부분 증상이 심하지 않기 때문에 흡인(aspiration), 압박 붕대, 소염제 복용 등의 보존적 치료를 우선적으로 시행하며,⁴⁾ 흡인 및 methylprednisolone acetate 주사³⁾나 OK-432 주사를 이용한 경화 요법¹⁾도 소개된 바 있다. 하지만 보존적 치료에도 재발률이 높은 것으로 보고

Received November 12, 2018 Revised December 26, 2018 Accepted January 7, 2019

Corresponding Author: Won Chul Shin

Department of Orthopedic Surgery, Research Institute for Convergence of Biomedical Science and Technology, Pusan National University Yangsan Hospital, 20 Geumo-ro, Mulgeum-eup, Yangsan 50612, Korea
Tel: 82-55-360-2125, Fax: 82-55-360-2155, E-mail: dreami3e5t@naver.com
ORCID: <https://orcid.org/0000-0002-6918-3015>

Financial support: This work was supported by Pusan National University Yangsan Hospital research fund.

Conflict of interest: None.

Copyright ©2019 Korean Foot and Ankle Society. All rights reserved.

©This is an Open Access article distributed under the terms of the Creative Commons Attribution Non-Commercial License (<http://creativecommons.org/licenses/by-nc/4.0>) which permits unrestricted non-commercial use, distribution, and reproduction in any medium, provided the original work is properly cited.

되어^{2,3)} 치료에 대한 환자의 만족도가 높지 않은 편이다.³⁾ 또한 외과 점액낭에 대한 반복적인 자극으로 인하여 점액낭이 커지거나 염증이 발생하는 경우 신발 착용 등의 환자의 일상 생활이나 스포츠 활동을 방해하는 요인이 될 수 있으며 화농성 감염이 발생하는 경우 치명적인 결과를 초래할 수 있다.⁴⁾ 재발한 족관절 외과 점액낭염의 치료로 수술적 제거가 추천되기도 하였으나,^{3,4)} 수술적 치료에 따른 합병증인 술 후 통증을 동반한 반흔, 천부 비골 신경 손상, 미용적인 불만 및 재발에 대한 위험성은 항상 존재하며 이에 관절경을 이용한 점액낭 절제술도 보고된 바 있다.²⁾

Triamcinolone acetonide (TA)는 corticosteroid의 한 종류이며 short-acting 제제이다. 작은 관절의 관절 내 주사나 연부조직 주사에 사용되며 항염증 작용으로 점액낭 내부의 염증(inflammation)을 감소시킴으로써 점액낭염과 관련된 증상들이 호전되는 것으로 알려져 있다.⁵⁾ 견봉하 점액낭염(subacromial bursitis)에 TA를 주사하여 좋은 결과를 보고한 연구는 존재하나⁶⁾ 아직까지 외과 점액낭염에 대해 TA 주사를 이용하여 치료한 결과는 국내에 보고된 바 없다. 이에 TA 주사를 이용한 족관절 외과 점액낭염의 치료에 대한 결과를 문헌 고찰과 함께 보고하고자 한다.

대상 및 방법

2016년 3월부터 2017년 6월까지 본원에서 족관절 외과 점액낭염으로 치료받은 55명의 환자 중, 당뇨병성 혹은 개방성 창상으로 인한 감염성 점액낭염으로 수술적 치료를 시행하였던 28명을 제외하고 1년 이상 경과 관찰이 가능하였던 27명의 연속된 환자를 대상으로 후향적 연구를 시행하였다. 모든 환자에서 1 mL (40 mg)의 TA (Kenalog; Bristol-Myers Squibb, Princeton, NJ, USA)를 외과 점액낭염에 주사하여 치료를 시행하였다(Fig. 1). 환자의 의무기록을



Figure 1. Triamcinolone acetonide (1 mL; 40 mg).

이용하여 나이, 성별, 좌우 방향, 점액낭의 크기, 이환 기간, TA 주사 횟수, 경과 관찰 기간, 임상 결과, 주관적 만족도, 재발 여부 및 합병증을 조사하였다. 대부분의 환자에서 내원 전 타 병원에서 수차례의 흡인 시술을 시행 받았던 병력이 확인되었으며 흡인이나 소염제 등의 보존적 치료에 반응을 보이지 않아 내원하였다. 타 병원에서 이미 방사선학적 검사(단순 방사선 영상, 초음파, 자기공명 영상)를 시행한 경우를 제외한 모든 환자에서 임상적 증상과 이학적 검사를 바탕으로 단순 방사선 영상과 초음파를 시행하여 외과 점액낭염을 확진하였다. 모든 환자에서 TA 주사를 시행하기 전 동의를 구하였으며 본원 윤리위원회(Institutional Review Board)의 승인을 획득하였다.

총 27명의 환자 중 남성 19명, 여성 8명의 환자가 확인되었고 평균 연령은 62.1±12.3세(41~81세)였으며 우측이 14명, 좌측이 13명이었다. 평균 이환 기간은 5.6±6.7개월(1주~28개월)이었으며 평균 크기는 3.3 cm×1.8 cm×2.9 cm (가로×폭×세로)였다. 첫 발생이었던 4명의 환자를 제외한 나머지 환자에서는 타 병원에서 평균 2.3±1.8회(1~6회)의 흡인 시술을 시행하였던 병력이 있었다(Table 1).

외래에서 1 mL (40 mg)의 TA를 5 mL 실린지에 미리 준비한 뒤 점액낭 흡인 후 주사를 시행하였다. 점액낭 부위를 촉진하고 21-gauge의 주사침이 달린 20 mL 실린지를 이용하여 족관절 외과 뒤쪽에서 전방 방향으로 삽입하여 점액낭 내부에 존재하는 액체를 최대한 흡인하였으며 흡인된 액체는 대략 2~6 mL였다. 충분한 흡인을 위하여 주사침이 점액낭에 삽입된 상태에서 점액낭 부위를 압박하였으며 흡인이 완료된 이후 주사침을 그대로 두고 TA 용액이 들어 있는 5 mL 실린지로 교환한 뒤 점액낭 내부에 주사하였다(Fig. 2). 주사한 뒤 폭 12 cm의 자가접착성 탄력 붕대(elastic cohesive bandage)를 사용하여 2주 이상 상시 주사 부위를 압박하도록 교육하였다(Fig. 3). 주사 이후 1개월째 방문에서 불완전한 반응을 보이는 경우 TA를 재주사하여 동일한 기간 동안 탄력 붕대를 착용하도록 하였다.

경과 관찰은 마지막 주사 이후 2주, 4주, 3개월, 6개월, 1년 간격으로 시행하였으며 평균 경과 관찰 기간은 13.2개월(12~16개월)이었다. 임상 결과는 고형 종양에 대한 치료 반응 평가 지침⁷⁾을 수정한 지침¹⁾을 바탕으로 평가하였으며 저자들 중 주사 시술에 참여하지 않은 저자에 의해 평가가 시행되었다. 수정 지침의 반응 평가 기준은 TA 주사 이후 외래에서 시행한 이학적 검사상 관찰되는 점액낭의 변동(fluctuation), 수축(shrinkage), 연부조직 부종 존재 여부에 따라 완전 호전(complete response), 부분 호전(partial response), 호전 없음(no response)으로 나누어 평가하였다(Table 2). 주관적 만족도 측정을 위하여 첫 방문 시와 최종 추시 시 육체적(physical) 및 정신적(mental) 상태에 대한 설문은 시행하였으며 기능적 상태와 삶의 질을 평가하는 건강 상태 설문인 SF-36 (Medical Outcomes Study 36-item Short-Form Health Survey) 점수 측정

Table 1. Demographic Characteristics and Clinical Outcome of the Patients

Patient no.	Sex	Age (yr)	Affected foot	Duration of disease (mo)	Size (cm) (horizontal/vertical)	No. of previous aspirations	No. of triamcinolone injections	Follow-up (mo)	Comorbidity	Clinical outcome	SF-36 PCS		SF-36 MCS	
											Pre	Post	Pre	Post
1	M	73	R	22	3.5/1.0/3.1	2	1	12	-	CR	74	80	72	73
2	M	79	R	10	3.6/0.8/3.0	4	1	12	-	CR	68	72	75	75
3	M	59	L	3	3.5/1.2/3.8	5	1	14	DM	CR	68	72	71	70
4	M	81	L	1	4.2/1.5/3.5	1	1	14	DM, CKD	CR	60	65	74	74
5	M	71	L	12	2.8/1.0/3.4	2	1	14	-	CR	72	78	68	68
6	M	72	R	3	3.5/1.1/2.5	3	1	12	-	CR	70	78	72	72
7	M	59	R	5	3.8/1.2/3.7	1	2	14	-	PR	74	80	75	80
8	M	51	L	0.25	4.8/2.2/4.5	0	2	14	-	PR	72	76	70	70
9	M	55	R	0.25	3.1/0.9/4.2	0	1	14	-	CR	72	74	62	62
10	F	55	L	3	3.5/1.0/2.1	4	1	14	-	NR	72	72	70	68
11	F	53	R	1	3.1/1.1/2.2	5	1	12	-	CR	70	72	70	70
12	M	63	R	28	2.7/1.5/2.5	6	1	14	-	CR	72	75	80	80
13	M	44	L	6	3.2/1.5/2.8	2	1	14	-	CR	84	86	84	84
14	M	75	L	12	5.8/1.4/3.5	3	1	14	-	CR	70	72	70	70
15	F	74	R	1	2.2/2.0/3.1	0	1	12	-	CR	72	78	72	72
16	F	58	L	1	2.3/2.5/3.2	1	1	14	Breast cancer	CR	68	74	70	70
17	M	70	R	4	2.4/1.2/1.2	2	1	12	-	CR	70	74	71	71
18	F	80	L	3	3.2/3.1/2.5	1	1	12	-	CR	66	68	68	68
19	M	81	L	1.5	2.1/3.2/2.5	1	1	12	-	CR	64	72	70	72
20	F	45	L	2	2.0/2.3/2.0	1	1	16	LC (HCV)	CR	68	72	76	77
21	M	61	L	3	2.9/2.5/2.8	2	1	12	DM	CR	65	78	74	75
22	M	62	R	1	3.1/2.4/2.7	0	1	12	-	CR	68	80	72	72
23	F	41	R	13	3.5/2.2/2.6	5	1	13	-	CR	80	84	84	88
24	F	44	R	5	3.2/2.5/3.2	4	1	12	-	CR	84	86	82	84
25	M	47	R	4	3.6/2.6/2.6	3	1	12	-	CR	84	88	86	88
26	M	61	L	3	3.5/2.5/3.1	2	1	12	-	CR	64	72	78	78
27	F	63	R	2	4.1/2.0/2.8	1	1	14	DM	CR	70	75	71	71
Mean±SD		62.1±12.3		5.6±6.7		2.3±1.8	1.1±0.3	13.1±1.1						

M: male, F: female, SD: standard deviation, R: right, L: left, -: no comorbidity, DM: diabetes mellitus, CKD: chronic kidney disease, LC: liver cirrhosis, HCV: hepatitis C virus, CR: complete response, PR: partial response, NR: No response, SF-36: Medical Outcomes Study 36-Item Short-Form Health Survey, PCS: physical component score, MCS: mental component score, Pre: preinjection, Post: postinjection.

을 시행하여 평가하였다.⁸⁾ 경과 관찰 기간 동안 발생할 수 있는 합병증인 피부 위축(skin atrophy), 피부색 변화, 일과성 고혈당, 감염, 피부 홍조, 반흔 혹은 변형 발생 여부도 함께 조사하였다.⁹⁾

주사 시행 전 및 최종 추시 시 SF-36 설문 점수는 Wilcoxon signed rank test를 이용하여 비교 분석하였으며 통계 분석은 IBM SPSS Statistics (ver. 21.0; IBM Corp., Armonk, NY, USA)를 사용하

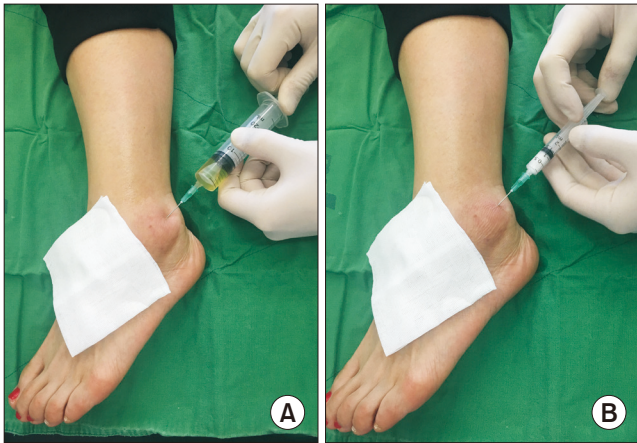


Figure 2. (A) Aspiration of left ankle lateral malleolar bursitis with 21-gauge needle of 20 mL syringe. (B) Injection of 1 mL triamcinolone acetonide through the same needle used for aspiration.

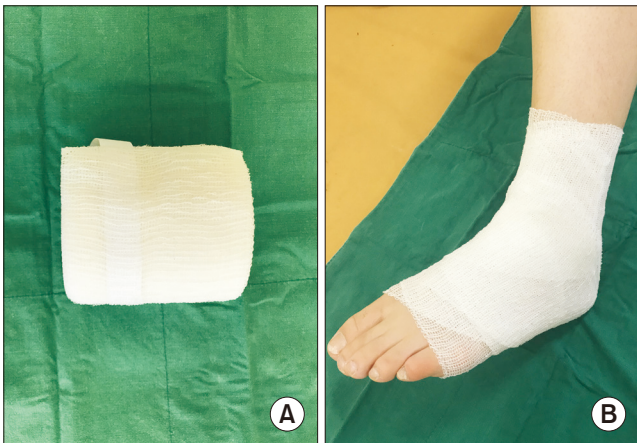

Figure 3. (A) 12 cm x 20 m size of elastic cohesive bandage. (B) Application of elastic cohesive bandage.

Table 2. Response Evaluation Criteria for Malleolar Bursitis of the Ankle¹⁾

Response to treatment	Shrinkage	Fluctuation	Soft tissue swelling
Complete response	Complete	No	None or minimal
Partial response	Partial	Yes	Yes
No response	No change	Yes	Yes

Adapted from the article of Park et al. (Foot Ankle Int. 2013;34:1389-94)¹⁾ with original copyright holder's permission.

여 평가하였고 유의수준 0.05 미만을 통계적으로 의미 있는 것으로 간주하였다.

결 과

최종 추시 시 26명(96.3%)의 환자에서 완전 호전이 관찰되었으며 24명(88.9%)의 환자에서 첫 번째 주사 이후, 2명(7.4%)의 환자에서 두 번째 주사 이후에 관찰되었다(Table 3). 1명의 환자(3.7%)에서 부분 호전이 관찰되었으며 환자는 첫 번째 주사 이후 치료 효과에 만족하여 두 번째 주사를 시행하지 않고 경과 관찰하였다. 신체적 SF-36 점수는 주사 전 평균 71.1에서 최종 추시 시 76.0으로 상승하였으나(p=0.001), 정신적 SF-36 점수에서는 주사 전 평균 73.6에서 74.1로 의미 있는 변화가 관찰되지 않았다(p=0.056; Table 4).

동반 질환은 6명(22.2%)의 환자에서 관찰되었으며 당뇨 4명(14.8%), 당뇨병성 신부전 1명(3.7%), 유방암 이후 방사선 치료 1명(3.7%), C형 간염으로 인한 간경화 이후 간이식 상태 1명(3.7%)으로 나타났다. 합병증은 총 4명(14.8%)의 환자에서 나타났으며 피부 위축이 1명(3.7%), 일과성 고혈당 3명(11.1%)이었다. 피부 위축이 발생하였던 환자는 주사 이후 3개월에 건측과 비교하여 정상

Table 3. Clinical Outcomes of Triamcinolone Acetonide Injection for Lateral Malleolar Bursitis

Response to treatment	No. (%) of patients
Complete response	26 (96.3)
Partial response	1 (3.7)
No response	0 (0.0)

Table 4. SF-36 Scores before and after Triamcinolone Acetonide Injection for Lateral Malleolar Bursitis

	Preinjection	Last follow-up	p-value
SF-36 PCS	71.1±6.0	76.0±5.5	0.001
SF-36 MCS	73.6±5.6	74.1±6.4	0.056

Values are presented as mean±standard deviation.

SF-36: Medical Outcomes Study 36-item Short-Form Health Survey, PCS: physical component score, MCS: mental component score.

Table 5. Side Effects of Triamcinolone Acetonide Injection for Lateral Malleolar Bursitis

Side effect	No. (%) of patients
Skin atrophy	1 (3.7)
Skin color change	0 (0)
Transient hyperglycemia	3 (11.1)
Septic arthritis	0 (0)
Facial flushing	0 (0)
Scar or deformity	0 (0)

피부 두께를 회복하였다. 일과성 고혈당 환자는 주사 이후 1주 이내에 모두 특별한 문제 없이 회복되었다. 그 외 주사 부위 통증, 발적, 감염이나 피부 홍조, 반흔 및 변형은 발생하지 않았다. 경과 관찰 기간 동안 재발은 발생하지 않았다(Table 5).

고 찰

점액낭은 활액 세포(synovial cell)로 이루어진 주머니 형태로 구성되어 있으며 관절 운동 시 피부가 뼈 위를 부드럽게 이동하도록 마찰력을 줄여주는 역할을 수행한다.³⁾ 점액낭의 종류에는 태생 시에는 존재하지 않지만 힘줄과 주변 구조물 사이의 정상 마찰에 반응하여 발생하는 해부학적 점액낭(anatomical bursa)과 비정상적인 전단력(shear stress)에 대응하여 발생하는 우발성 점액낭(adventitious bursa)이 존재한다.³⁾ 정상 상태에서 족관절 외과 점액낭은 존재하지 않지만^{4,9)} 반복되는 외상이나 지속적인 마찰에 대한 보호를 위해 족관절 외과에 발생하는 것으로 알려져 있다.⁴⁾ 점액낭 부위에 만성적인 압력이 지속되는 경우, 새롭게 생성되는 활액(synovial fluid)으로 인한 부종이나 염증성 활액막염, 화농성 감염까지 발생할 수 있다.¹⁰⁾ 일반적으로 외과 점액낭염의 경우 동반된 증상이 심하지 않기 때문에 생활 습관 개선, 흡인 및 압박붕대 사용 등을 통한 보존적 치료를 계획하게 된다. 하지만 이러한 보존적 치료가 재발률이 낮지 않고,^{2,3)} 특히 스케이팅처럼 딱딱한 부츠를 신어야 하는 운동 선수나 좌식 생활을 주로 하는 동양인에서 외과 점액낭염은 화농성 관절염 등의 심각한 문제를 발생시킬 수 있다.²⁾ 생활 습관 교정 시 43.7% (7/16),³⁾ 단순 흡인 및 압박붕대 고정 시 35.0% (21/60)²⁾의 높은 재발률이 알려져 있다.

Methylprednisolone acetate는 TA와 같은 양에서 동등한 효과(potency) 및 항염증 작용을 가지나 약동학(pharmacokinetics)이 다른 스테로이드 제제로서 TA와 함께 근골격계 주사용으로 흔히 사용된다.^{5,11)} 족부 점액낭염 흡인 이후 20 mg의 methylprednisolone acetate 주사를 사용한 경우 4명 중 3명(75.0%)에서 점액낭염이 재발하여 수술적 절제술을 추천한 연구도 존재한다.³⁾ 이는 본 연구에서 사용된 40 mg과 비교하였을 때 20 mg의 용량 차이가 존재하여 본 연구에서의 낮은 재발률은 스테로이드 주사제의 종류보다는 용량의 차이에 기인하였을 가능성이 있다. 또한 Battaglia 등¹¹⁾은 통증을 동반한 건관절의 석회성 힘줄염에 대해 건봉하 점액낭(subacromial bursa) 내로 methylprednisolone acetate와 TA를 주사한 환자군을 비교한 연구에서, TA를 사용한 경우 완전 회복의 가능성이 5배가 높았다고 보고한 바 있다. Methylprednisolone acetate는 낮은 용해도(solubility)로 인하여 지속적인 작용을 하는 서방형 제제인 반면, TA는 단기 작용 제제로서 양 주사제의 약동학의 차이로 인하여 재발률의 차이가 발생하였을 수 있다. 하지만 슬관절 골관절염 환자에서 관절강 내로 동등한 양을 주사하였을 때 효능의 차이가 없다는 연구가 존재하며,¹²⁾ 외과 점액낭염에 대해 양 주사

제의 효능이나 재발률에 대한 직접적인 비교를 시행한 연구가 없어 향후 이에 대한 추가적인 비교 연구가 필요할 것으로 생각된다.

Park 등¹⁾은 20명의 환자를 대상으로 한 OK-432의 점액낭 내 주사를 이용한 경화 요법(sclerotherapy)으로 19명(95.0%)의 완전 호전과 1명(5.0%)의 부분 호전, 1년 이상의 경과 관찰 기간 동안 재발 1명(5.0%)의 좋은 결과를 발표하였다. 하지만 염증성 cytokine으로 인한 섬유화 반응을 유발하여 치료하는 OK-432 경화 요법의 특징상 주사 초기에 국소 염증 작용인 발적, 부종 및 통증 발생 가능성이 있으며 실제로 미열(low grade fever) 6명(30.0%), 국소 발적 및 부종 9명(45.0%), 통증 9명(45.0%)의 높은 빈도로 초기 국소 합병증이 발생하였다. 이에 비해 본 연구에서는 TA 주사 시 1예의 가역성 피부 위축을 제외하고는 주사 부위 통증이나 국소 발적 등의 합병증은 발생하지 않았다. 또한 OK-432에 비해 TA는 상대적으로 구하기 쉽고 비용이 저렴하다는 장점도 존재한다. 본 연구에서 최종 추시 시 시행한 신체적 SF-36 점수는 의미 있게 상승하였으나 정신적 SF-36 점수에서는 의미 있는 변화가 관찰되지 않았다. 이는 앞서 언급한 Park 등¹⁾의 연구와 유사한 결과로 족관절 점액낭염이 기능에 영향을 미칠 정도로 크지 않았으나 환자의 만족도는 높아졌음을 의미한다.

관절 내 스테로이드 주사 시 발생할 수 있는 화농성 관절염의 위험은 0.03% 미만으로 알려져 있으며,¹³⁾ 스테로이드 주사 시 당뇨병을 동반한 환자에서 발생할 수 있는 고혈당 증상은 장시간 작용하는 스테로이드를 사용하더라도 그 효과가 미미하거나 일과성인 것으로 알려져 있다.¹⁴⁾ 본 연구에서는 TA 주사 전 환자의 당뇨병 동반 여부를 확인하였으며 시술 전 고혈당 발생 가능성에 대해 설명을 시행하였다. 당뇨병을 가지고 있었던 3명의 환자에서 고혈당이 관찰되었으나 모두 일과성으로, 그로 인한 심각한 합병증은 발생하지 않았다. 그 외 스테로이드 주사 이후 발생할 수 있는 합병증은 피부 위축(2.4%), 피부색 변화(0.8%), 국소 발적(0.7%), 안면 홍조(0.6%)로 알려져 있다.¹⁵⁾ 피부 위축은 대부분 일과성으로 나타나며 과도한 압력으로 주사를 시행한 경우, 연부조직 부위에 부정확하게 주사한 경우, 또는 피하지방이 적은 부위에 주사한 경우 발생할 수 있다.¹⁶⁾ 본 연구에서는 피부 위축 1예(3.7%) 이외의 다른 국소 합병증은 발생하지 않았으며 이는 경과 관찰 기간 중 주사 이후 3개월째 건측 피부 두께와 유사하게 회복되어 가역성 합병증에 해당하였다.

재발성 점액낭염의 경우 종종 점액낭 절제술 등과 같은 수술적 치료를 시행하기도 하지만 과민반응(hyperesthesia)이나 피부 괴사 등과 같은 수술에 따른 잠재적 합병증 발생 가능성이 존재한다.^{2,3,17)} Choi 등²⁾은 개방성 점액낭 제거술을 시행한 11명의 환자에서 수술 부위 지연 유합 1명, 피부 괴사 1명, 침부 비골 신경 손상 2명을 보고하기도 하였으며 관절경을 통한 점액낭 제거술을 통하여 이러한 합병증 발생을 낮출 수 있다고 보고하였다. Degreef와 De Smet¹⁷⁾은 주두의 점액낭염에 대한 개방성 제거술 시행 시 10

명(37%)의 환자에서 수술 부위 지연 유합이, 8명(22%)의 환자에서 재발이 발생하였다고 보고한 바 있다. 이처럼 수술적 치료 또한 여러 가지 합병증 발생 가능성이 존재하며 재발을 또한 낮지 않다.

족관절 외과 점액낭염에 대한 TA 주사 및 압박 붕대 고정 치료는 다른 보존적 치료방법이나 수술적 절제술에 비해 여러 가지 장점이 존재한다. 첫째, 외래에서 간단하고 빠르게 처치할 수 있는 시술이다. 둘째, 가격이 저렴하며 시술 이후 입원이 필요하지 않다. 셋째, 주사 부위의 반흔이나 미용적 문제를 발생시킬 위험이 적은 안전하고 효과적인 방법이다. 넷째, 시술 이후 재발의 가능성이 적다. 본 연구의 단점으로는 대상 환자의 수가 적고 경과 관찰 기간이 평균 13.2개월로 길지 않아 합병증이나 재발의 발생이 실제로 적거나 낮게 나타났을 가능성이 있으며 후향적 연구라는 단점이 있어 향후 더 많은 환자를 대상으로 한 전향적 연구가 필요할 것으로 생각된다.

결 론

족관절 외과 점액낭염에 대한 TA 주사 및 자가접착성 압박붕대 사용은 유용한 치료방법 중 하나일 것으로 생각되며 시술 전 발생할 수 있는 피부 위축이나 일과성 고혈당 등에 대한 충분한 설명 이후 시도해 볼 수 있는 안전한 보존적 치료 중 하나로 생각된다.

REFERENCES

1. Park KH, Lee J, Choi WJ, Lee JW. OK-432 sclerotherapy for malleolar bursitis of the ankle. *Foot Ankle Int.* 2013;34:1389-94.
2. Choi JH, Lee KT, Lee YK, Kim DH, Kim JR, Chung WC, et al. Endoscopic versus open bursectomy of lateral malleolar bursitis. *Knee Surg Sports Traumatol Arthrosc.* 2012;20:1205-8.
3. Avci S, Sayli U. Lateral premalleolar bursitis as a result of sitting on the foot. *Foot Ankle Int.* 2001;22:64-6.
4. Brown TD, Varney TE, Micheli LJ. Malleolar bursitis in figure skaters. Indications for operative and nonoperative treatment. *Am J Sports Med.* 2000;28:109-11.
5. Wittich CM, Ficalora RD, Mason TG, Beckman TJ. Musculoskeletal injection. *Mayo Clin Proc.* 2009;84:831-6; quiz 837.
6. Carroll MB, Motley SA, Wohlford S, Ramsey BC. Riloncept in the treatment of subacromial bursitis: a randomized, non-inferiority, unblinded study versus triamcinolone acetonide. *Joint Bone Spine.* 2015;82:446-50.
7. Therasse P, Arbuck SG, Eisenhauer EA, Wanders J, Kaplan RS, Rubinstein L, et al. New guidelines to evaluate the response to treatment in solid tumors. European Organization for Research and Treatment of Cancer, National Cancer Institute of the United States, National Cancer Institute of Canada. *J Natl Cancer Inst.* 2000;92:205-16.
8. Ware JE Jr. SF-36 health survey update. *Spine (Phila Pa 1976).* 2000;25:3130-9.
9. Boutin FJ, Boutin RD, Boutin FJ Jr. Bursitis. In: Chapman MW, Madison M, editors. *Operative orthopaedics.* 2nd ed. Philadelphia: J.B. Lippincott; 1993. p. 3419-32.
10. Hernandez PA, Hernandez WA, Hernandez A. Clinical aspects of bursae and tendon sheaths of the foot. *J Am Podiatr Med Assoc.* 1991;81:366-72.
11. Battaglia M, Guaraldi F, Gori D, Castiello E, Arvat E, Sudanese A. Efficacy of triamcinolone acetate and methylprednisolone acetonide for intrabursal injection after ultrasound-guided percutaneous treatment in painful shoulder calcific tendonitis: a randomized controlled trial. *Acta Radiol.* 2017;58:964-70.
12. Kumar A, Dhir V, Sharma S, Sharma A, Singh S. Efficacy of methylprednisolone acetate versus triamcinolone acetonide intra-articular knee injection in patients with chronic inflammatory arthritis: a 24-week randomized controlled trial. *Clin Ther.* 2017;39:150-8.
13. Charalambous CP, Tryfonidis M, Sadiq S, Hirst P, Paul A. Septic arthritis following intra-articular steroid injection of the knee--a survey of current practice regarding antiseptic technique used during intra-articular steroid injection of the knee. *Clin Rheumatol.* 2003;22:386-90.
14. Black DM, Filak AT. Hyperglycemia with non-insulin-dependent diabetes following intraarticular steroid injection. *J Fam Pract.* 1989;28:462-3.
15. Nichols AW. Complications associated with the use of corticosteroids in the treatment of athletic injuries. *Clin J Sport Med.* 2005;15:370-5.
16. Pfenninger JL. Injections of joints and soft tissue: part II. Guidelines for specific joints. *Am Fam Physician.* 1991;44:1690-701.
17. Degreef I, De Smet L. Complications following resection of the olecranon bursa. *Acta Orthop Belg.* 2006;72:400-3.