Journal of Korean Medicine Rehabilitation Vol. 29 No. 3, July 2019
pISSN 1229-1854 eISSN 2288-4114
https://doi.org/10.18325/jkmr.2019.29.3.165

JKMR
Case Report

족부 골절수술 후 한방 재활치료의 효과: 증례보고

박나리 · 이윤진 · 안희덕 · 양두화
대구한의대학교 부속 대구한방병원 한방재활의학과

Postoperative Rehabilitation of Foot Fracture in Korean Medicine Treatment: Clinical Case Report

Na-Ri Park, K.M.D., Yun-Jin Lee, K.M.D., Hee-Duk Ahn, K.M.D., Doo-Hwa Yang, K.M.D.
Department of Rehabilitation Medicine of Korean Medicine, Daegu Korean Medicine Hospital of Daegu Haany University

RECEIVED June 16, 2019
REVISED June 29, 2019
ACCEPTED July 4, 2019

CORRESPONDING TO
Doo-Hwa Yang, Department of Rehabilitation Medicine of Korean Meicine, Daegu Korean Medicine Hospital of Daegu Haany university, 136, Sincheondong-ro, Suseong-gu, Daegu 42158, Korea

TEL (053) 770-2116
FAX (053) 770-0566
E-mail almiddle@naver.com

Copyright © 2019 The Society of Korean Medicine Rehabilitation

The objective of this study is to propose postoperative rehabilitation for foot fracture in Korean Medicine and to report its effectiveness. There were three patients who were got foot fracture surgery received korean medicine with acupuncture, herbal medicine, cupping and exercise treatment. Patients were evaluated numeric rating scale (NRS), range of motion (ROM), American Orthopaedic Foot and Ankle Society (AOFAS) ankle hindfoot score, foot function index (FFI) and EuroQol-5 dimension (EQ-5D) index. Case 1 and 2 were improved NRS from 6 to 3. Case 3 was improved NRS from 5 to 2. These cases were improved ROM in all directions, AOFAS score, FFI, EQ-5D and walking status. This study suggest that Korean medicine rehabilitation could be effective for patients who have received foot fracture operation. **(J Korean Med Rehabil 2019;29(3):165-172)**

Key words Foot, Fracture, Rehabilitation, American Orthopaedic Foot Ankle Society score, Korean medicine

서론»»»

사람은 양 발을 이용하여 보행을 하게 되면서 몸의 체중 부하가 증가되고 기립 시 안정성의 문제를 갖게 되었다. 이에 족부는 체중의 균형을 맞추는데 연관되어 중심 이동에 핵심 역할을 하게 되고 체간 이동에 필요한 추진력과 그로 인해 발생하는 물리적 충격을 흡수한다[1].

특히 족부 골절의 경우 낙상이나 운동 같은 외상으로 인해 자주 발생할 수 있으며 골절 시 연부조직이 얇아 신경 및 혈관들이 손상받기 쉽다. 또한 여러 개의 뼈가 연접하여 관절을 이루고 있어 수술 후 골절되지 않은 다른 부위의 관절에 강직이 나타나기 쉽다[1]. 따라서 수술 후 올바른 재활치료의 필요성이 대두되고 있는 실정이다.

족부 골절수술 후 재활치료의 목적은 발목 관절의 정상적인 가동 범위를 향상시켜 일상생활의 조기 복귀를 통한 삶의 질을 높이는 것이다. 특히 한방 재활치료를 통해 연부조직의 유착을 제거하고 운동 및 감각신경의 기능 회복을 도울 수 있다[2].

한방에서는 골절에 대해 『外臺秘要』에서 처음 언급하였으며 骨折이란 병명을 사용하였다[3]. 당시 치료 방법에 대하서는 논의하지 않았으며 이후 『千金要方』에서 정복 및 고정에 대해 설명하였다[4].

현재 국내에서 진행되고 있는 족부 관련 골절수술 후

한방 재활치료는 Ha 등[5]에 의해 족관절 골절수술 후 프로토콜 적용을 통한 증례와 Kwon 등[6]에 의한 족관절 관혈적 정복 및 내고정술 후 재활치료에 대한 증례가 보고되어 있다. 그러나 그 임상 예의 수가 부족하여 한방 복합 치료에 대한 효과를 뒷받침할 근거가 부족하다. 다만 골절 치료에 대해 국내 한의학적 치료를 적용한 연구들을 분석한 한 연구에서는 한방치료가 통증 개선과 골절 유합에 유의한 효과가 있으며 2004년 이후 매년 1편 이상 관련 논문이 발표되어 지속적인 연구가 이루어지고 있음을 보고하였다[7]. 이에 저자는 족부 골절수술 후 한방 재활치료를 목적으로 한방병원에 내원한 환자에게 한방 재활치료를 시행하여 통증 감소와 관절 운동 기능 회복을 하였기에 이에 보고하는 바이다.

대상 및 방법»»»

1. 연구대상

2018년 1월부터 2019년 2월까지 족부 개방적 내고정술(open reduction with internal fixation, ORIF) 후 대구한의대학교 부속 대구한방병원 한방재활의학과에 입원한 환자 중 한방 치료를 적용한 3명을 대상으로 의무기록을 통한 후향적 분석을 시행하였다.

2. 치료 방법

1) 침

시술시 사용한 침은 동방침구제작소(동방 메디컬 Co., Seoul, Korea)에서 제작한 0.25×40 mm 규격의 1회용 멸균침을 사용하였다. 1일 2회, 시술자 2인이 일정한 시간에 유침하였으며 阿是穴(압통부위)과 上巨虛(ST37), 下巨虛(ST39), 崑崙(BL60), 陽陵泉(GB34), 懸鍾(GB39) 등 15분간 유침하였다. 유침 시 자침의 깊이는 2.0 cm로 시행하였다.

2) 부항 치료

수술 후 감염을 예방하기 위해 통처 주위로 건식 부항을 시행하였다. 고정 제거 후에도 근육의 가동성을 증가시키기 위하여 비복근 주위에 건식 부항을 하였으며 치료 시간은 울혈을 방지하기 위해 10분으로 제한하였다.

3) 한약치료

족부 골절수술 이후 기혈의 순환은 정체되어 있으나 입원 환자 대부분이 양방 병원에서 수술 후 2주 이상 지나고 내원하였다. 六味地黃湯을 기본 처방으로 삼아 개인이 호소하는 소증에 따라 일정 부분 한약제를 가감하였고 1일 3회 복용하였다. 六味地黃湯의 1첩당 구성과 용량은 다음과 같다(Table I).

4) 운동 관리

세 환자 모두 본원에 처음 방문 시 독자 보행이 불가능했으며 발목 관절에 관해 passive ROM 이 일부 가능한 정도였다. 발목 관절의 강직성을 해소하기 위하여 통증이 없는 선에서 1일 2회 10회 이상 passive ROM을 실시하도록 하였다. 이후 조금씩 관절이 부드러워지고 active ROM이 가능한 환자들에게 오랜 시간 침상 생활로 인한 하지부 근력 약화를 해소하기 위해 1일 10회 이상 ankle pumps를 시작하였다. 이후 partial weight bearing을 1일 2회 이상 시행하였으며 체중부하 강도도 늘리도록 하였다. 이외에도 발바닥 내재근 강화 운동 및 대퇴사두근 강화운동을 함께 실시하였다. 통증이 생길 경우 운동

Table I. Composition of *Yukmijihwang-tang*

Herbal name	Scientific name	Dose (g)
Rehmanniae radix preparat	Steamed root *of Rehmannia glutinosa Liboschitz*	16
Dioscoreae rhizoma	Rhizome of *Dioscorea batatas Decne*	8
Corni fructus	Fruit of *Cornus officinalis* Sieb. et Zucc.	8
Alismatis rhizoma	Rhizome of *Alisma orientalis* Juzep	6
Moutan cortex	Cortex of *Paeonia moutan* Sims.	6
Hoelen	Sclerotium of *Wolfiporia extensa*	6

은 바로 중단하도록 하였다.

3. 평가 방법

1) 이학적 검사

발목 관절 기능 평가를 위하여 능동 ROM검사를 실시하였다. 일주일 2회 측정하였으며 발목 관절의 정상 ROM범위는 족저굴곡 50°, 족배굴곡 20°, 내번 5°, 외번 5°으로 정했다[8].

2) Numeric rating scale (NRS)

통증의 강도를 평가하기 위한 척도는 여러 가지가 있으나 NRS는 환자가 현재 느끼는 통증의 강도를 평가하기 위한 척도이다. 환자가 말이나 글로 통증 없음의 0부터 느낄 수 있는 가장 심한 통증의 10까지의 숫자를 사용하여 평가하는 방식이다[9].

3) American Orthopaedic Foot and Ankle Society (AOFAS) ankle hindfoot score

AOFAS score는 세계적으로 수술 결과에 대한 예후를 확인하기 위해 평가하는 도구로 사용되고 있다. 특히 발목과 발 부분의 문항은 수술 후 생길 수 있는 통증, 기능 및 정렬에 대한 문항이 담겨져 있다. 통증은 어느 정도의 빈도인지, 일상생활 시 불편감이나 보행에 대한 안정성 그리고 발과 발목까지의 정렬은 올바른지에 대한 내용이 있다[10].

4) Foot function index (FFI)

FFI는 족부의 기능적인 병리 상태를 통증과, 기능 장애 그리고 활동제한에 대해 서술한 지표 중 하나이다. 3개의 큰 분류로 나뉘어 총 23개의 문항이 있다. 통증이 없거나 기능 제한이 없는 상태를 1, 가장 통증이 심한 상태 혹은 도움을 받아야 할 상태를 10으로 하여 각각의 문항에 대해 점수를 매긴 뒤 합산하게 되고 가장 안 좋은 상태는 230점이 된다[10].

5) EuroQol-5 dimension (EQ-5D) index

EQ-5D index는 총 5문항으로 이루어져 삶의 질과 연관되어 전반적인 건강상태를 측정할 수 있는 비교적 간단한 도구이다. 세부 항목으로는 운동능력, 자신의 능력, 일상 활동, 통증 및 불편감 그리고 불안 및 우울의 항목으로 나뉘어져 있다. 각 항목의 응답은 '중요한 문제가 있다, 약간의 문제가 있다, 전혀 문제가 없다'이다. 양의 값이 아니기 때문에 각 항목에 따른 가중치가 존재하며 5-level EQ-5D Crosswalk value sets를 참고하였다[11].

증례»»»

1. 증례 1

종골 골절을 주소로 내원한 41세 남성 환자로 2018년 3월 3일 1.8 m 높이에서 낙상한 후 우측 족부종골 관절 내 분쇄골절이 진단되어 2018년 3월 8일경 ORIF를 받았다. 이후 적극적인 재활 및 한의치료를 위해 2018년 3월 23일부터 2018년 4월 17일까지 본원에 입원하였다. 우측 족부와 비복근으로 통증을 호소하였으며 지속적인 침상 생활로 인해 虛勞하며 야간에 미약한 불면과 입이 마른 증상을 동반하여 腎陰虛로 변증하였으며 과거력과 가족력에 특이사항은 없었다(Fig. 1).

입원 시 체중지지는 불가능한 상태로 발목 관절의 ROM은 0°이었고 NRS는 6이었으며 Ankle-hindfoot score는 28점이었다. FFI는 0.88, EQ-5D 점수는 0.305으로 기능이 저하되어 있고 삶의 질은 떨어져 있었다. 입원 14일 후에는 NRS가 3으로 줄었으며 발목 관절 ROM운동을 시작하였다. Ankle ROM상 우측 족배굴곡 10°, 족저굴곡

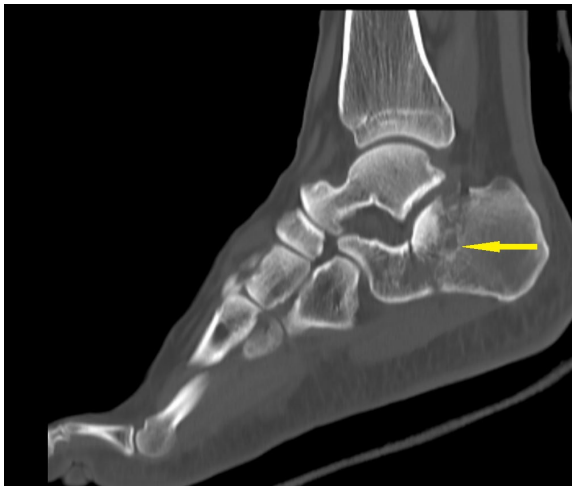

Fig. 1. On March 3, 2018, comminuted calcaneous fracture.

10°, 내번 0°, 외번 0°가 측정되었다. 퇴원시 NRS는 3이였으며 족배굴곡 20°, 족저굴곡 30°, 내번 5°, 외번 5°가 측정되었고 Ankle-hindfoot score는 증가하여 54점이었다. FFI는 0.62로 감소하였으며 EQ-5D 점수는 0.72로 증가하였다. 적절한 체중부하 운동을 통해 partial weight bearing이 가능한 상태에서 퇴원하였다(Table II, III).

2. 증례 2

우측 내과, 외과 및 후과 골절인 삼과 골절로 내원한 58세 여성 환자로 2018년 9월 14일 아스팔트 바닥에 넘어진 후 우측 족관절이 삼과 골절되어 2018년 9월 15일에 ORIF를 받았다. 이후 적극적인 재활 및 한의치료를 위하여 2018년 10월 15일경부터 2018년 11월 15일까지 본원에 입원하였다. 내원 당시 주소증은 우측 족관절의 전체적인 통증이었고 야간시 小便無度로 인한 불편감 호소 및 평소 허리와 무릎 부위 통증이 자주 있는 점으로 미루어 보아 腎虛의 변증을 하였으며 과거력으로 골감소증은 있었으나 그 외 가족력과 과거력에 특이사항은 없었다(Fig. 2).

2018년 10월 15일 입원 당시 NRS는 6이었으며 Ankle ROM상 족배굴곡 15°, 족저굴곡 15°, 내번 5°, 외번 5°가 측정되었고 ankle-hindfoot score는 31점이었다. FFI는 0.79이었으며 EQ-5D 점수는 0.305이었다. 입원 2주차 이후 partial weight bearing을 시작하면서 NRS는 4가 되었으며 ROM은 입원 당시와 같았다. 퇴원 시 full weight bearing이 가능한 보행을 하였으며 NRS는 3이었다. Ankle ROM상 족배굴곡 20°, 족저굴곡 40°, 내번 5°, 외번 5°이었고, ankle-hindfoot score는 63점이 되었다. FFI는 0.59로 감소하였으며 EQ-5D 점수는 0.72점으로 삶의 질이 개선되었다(Table II, III).

3. 증례 3

우측 중족골 골절로 내원한 70세 여성 환자로 2018년 3월 30일경 보행 중 미끄러져 넘어져 우측 1, 2, 3, 4번째 중족골 골절로 진단되어 2018년 4월 2일 ORIF를 받았다. 이후 적극적인 재활 및 한의치료를 위하여 2018년 4월 25일경부터 2018년 5월 28일까지 입원하였다. 내원시 虛勞증상을 동반한 四肢痿弱無力, 야간 小便無度 등을 호소하여 신허로 변증하였으며 과거력으로 고혈압과 골감소증이 있었으며 가족력에 특이사항은 없었다(Fig. 3).

Fig. 2. On September 14, 2018, CT of ankle. (A) Tibia medial malleolus linear fracture, (B) fibula distal shaft oblique fracture, (C) posterior malleolus fracture.

Table II. Changes of NRS and Scale of Physical Examination

	Case 1			Case 2			Case 3		
	2018.3. 23	2018. 4. 05	2018. 4. 17	2018. 10. 15	2018. 10. 29	2018. 11. 15	2018. 4. 25	2018. 5. 9	2018. 5. 28
NRS	6	3	3	6	4	3	5	3	2
ROM (acitve)									
Dorsi flexion (°)	0	10	20	15	15	20	0	0	15
Plantar flexion (°)	0	10	30	15	15	40	0	0	30
Inversion (°)	0	0	5	5	5	5	0	0	0
Eversion (°)	0	0	5	5	5	5	0	0	0

NRS: numeric rating scale, ROM: range of motion.

Table III. Changes of AOFAS Score, FFI, EQ-5D Index

	Case 1		Case 2		Case 3	
	2018. 3. 23	2018. 4. 17	2018. 10. 15	2018. 11. 15	2018. 4. 25	2018. 5. 28
AOFAS score	28	54	31	63	11	45
FFI	0.88	0.62	0.79	0.59	0.86	0.67
EQ-5D index	0.305	0.72	0.305	0.72	-0.057	0.677

AOFAS: American Orthopaedic Foot and Ankle Society, FFI: foot function index, EQ-5D: EuroQol-5 dimension.

Fig. 3. On March 30, 2018, complex fractures on the base of 1st, 2nd, 3rd, and 4th metatarsal bones.

입원 당시 ROM은 모든 방향에서 0°, NRS 5, ankle-hindfoot score는 11점이었다. FFI는 0.86이었으며 EQ-5D 점수는 –0.057로 일상생활에 많은 불편함을 느끼고 있었다. 통증은 심하지 않았지만 간헐적인 화끈거린 양상으로 인해 지속적으로 아이스팩 관리를 하였다. 입원 2주 후 2018년 5월 9일 NRS는 3으로 줄었으며 수동적 ROM 운동을 시작하였다. 퇴원 시 NRS는 2로 줄었으며 족배굴곡 15°, 족저굴곡 30°, 내번 0°, 외번 0°로 측정되었다. 당시에 열감은 크게 느껴지지 않았으며 ankle-hindfoot score는 45점, FFI는 0.67로 감소되었으며 EQ-5D 점수는 0.677이었다(Table II, III).

고찰 및 결론»»»

하지부 골절 중 족부의 골절은 해부학적 위치에 따라 비교적 흔하게 발생하는 골절 중 하나이다. 특히 발목 주위로 걸리는 체중부하는 발목 관절뿐만 아니라 경골의 관절면, 거골의 내외측면까지 영향을 줄 수 있으므로 족부 골절 시 경과에 큰 영향을 미치게 되며 먼저 확인해야 할 위치는 원위 경비 인대결합 부위와 근위 비골 부위이다. 통상적인 치료의 원칙은 지면과 평행한 매끄러운 관절면을 유지하는 것이기 때문에 골절의 전위가 없거나 도수 정복술이 가능할 경우 보존적 치료를 시행할 수도 있다[12].

보존적 치료가 제대로 이루어지지 못했을 경우 시행하는 대표적인 수술 방법이 ORIF이다. 특히 본 증례들은 모두 ORIF 후 재활치료를 위해 입원한 환자들이다.

첫 번째 증례의 종골 골절은 해부학적 위치상 내, 외측으로 모두 접해 있고 연부 조직이 얇아 수술을 하여도 정확하게 정복하기 쉽지 않아 연부조직의 합병증도 흔히 발생할 수 있다. 또한 종골 골절수술에 대한 보편적인 가이드라인이 확실하지 않으며 체중 부하까지의 기간도 다른 족부 골절에 비해 늦은 편에 속한다[13]. 두 번째 증례는 삼과 골절로 이는 수직과 회전 부하가 걸려 발생하는 불안정한 골절이며 예후가 좋지 않은 경우가 많아 대부분이 보존적 치료 없이 ORIF를 가장 선호한다. 또한 올바르지 않은 체중 부하 및 보행 연습을 할 경우 회전 부하가 잘못 걸려 인대 결합에 문제가 생길 수 있어 적절한 환자의 관리가 필요하다[14]. 세 번째 증례는 중족골 골절로, 고정된 상태에서 몸이 뒤틀린 외상을 받을 때 주로 생길 수 있다. 중족골 골절 역시 연부조직 손상이 쉬워 구획 증후군을 특히 조심해야 한다. 전위가 없을 경우에는 석고 고정을 통한 보존적 치료로만 치유가 가능하다[12].

수술 후 일정 기간 동안 고정을 하고 체중부하를 제한하는 과정에서 관절 운동이 함께 줄어들기 때문에 최근 들어 초기 재활 운동의 중요성이 보고되고 있고[13] 생길 수 있는 합병증으로 활액막염, 관절 섬유화 및 감염이 있다[12]. 그렇기 때문에 수술 후 재활치료를 통해 나타날 수 있는 부작용들을 사전에 방지하는 것이 필요하며 한의학적 재활치료를 통해 얻을 수 있는 기대는 감염 예방, 통증 감소 및 관절의 가동성을 증가시키는 것이다.

족부 골절수술 후 관절 가동성은 저하되고 수술 부위 통증이 남아 있어 이를 해결하기 위한 침구 치료를 실시하였다. 1일 2회 통처를 중심으로 하여 足少陽膽經, 足陽明胃經, 足少陰腎經 등의 경락 유주 상에 취혈하였다. 특히 筋의 會穴로 脚氣에 쓸 수 있는 陽陵泉, 大腸의 下合穴인 上巨虛, 小腸의 合穴로 下腿痛에 쓸 수 있는 下巨虛 등의 혈자리를 사용하였다[15]. 또 부항치료를 이용하여 모세혈관의 충혈과 표피 자극을 통해 체액의 전신 순환을 도와 인체의 기능을 회복시키는데 집중하였고[2] 그 부위는 통처를 중심으로 시행하였다. 세 증례들은 족부 골절수술 후 양방 병원에서 수 주간 입원 후 본원에 내원한 환자들로 기혈의 손상이 있다고 판단하여 이를 회복시키기 위한 한약치료를 하였다. 내원 당시 虛勞, 四肢痿弱無力, 小便無度, 및 淋瀝 등의 증상을 호소하여 腎虛로 진단, 六味地黃湯을 처방하였다. 六味地黃湯의 구성은 熟地黃, 枸杞子, 山茱萸, 澤瀉, 牡丹皮, 白茯苓으로 이루어져 있다. 補血滋陰의 熟地黃, 溫補肝腎하여 精氣를 收斂시키는 山茱萸, 凉血淸熱하는 牡丹皮, 利水시키는 白茯苓 및 澤瀉로 이루어져 있다. 한약치료를 통해 허약한 체력을 보충하고 진액부족에서 발생하는 대사기능 장애를 개선시켜 소모된 정기를 보충하는 것을 목표로 하였다[16]. 이에 퇴원 시 통증 감소와 관절 가동성 증가와 더불어 가장 많이 호소하였던 虛勞 증상의 개선 및 小便無度의 불편함이 줄어들었다.

환자들은 입원 시 보행 연습 중 넘어질 것 같은 불안감과 상처 부위 감염에 대한 두려움이 있었다. 이러한 불안감 및 불안정성을 해소하기 위해 입원치료를 통하여 의료진의 꾸준한 근력 강화 운동과 감염에 대한 관리가 이루어졌다. 첫 번째로 보행을 시작하기 위하여 가장 필요한 것은 발목 관절의 유연성을 증가시키는 것이다. 따라서 발목 관절의 passive ROM을 시작하였으며 통증이 있을 경우 즉시 중단하도록 했다. 이후 발목 관절의 active ROM을 시작하고 발목 펌프 운동(ankle pumps)을 통해 하지부의 근력 저하를 방지하였고 partial weight bearing을 실시하였다. 이외에도 발바닥 내재근의 강화 운동과 대퇴 사두근 근력 강화 운동을 같이 실시하였다.

세 증례 모두 입원보다 퇴원 시 NRS 감소, AOFAS score 증가, FFI 감소 및 ROM이 모든 방향으로 증가하였고 partial weight bearing이 가능한 상태가 되었다. 그 중 AOFAS score는 수술 후 예후를 뒷받침하는 척도로 사용되는 지표 중 하나로, 본 증례의 환자들은 얼마 되지 않은 회복기를 거친 후 본원에 입원했었기 때문에 AOFAS score가 낮은 상태였으나 약 4주간의 입원 치료를 받으면서 점수가 증가하여 수술 후 좋은 경과를 보였다고 할 수 있다. 또 FFI는 족부 전체의 통증과 장애 그리고 일상 활동에 관한 내용으로 골절뿐만 아니라 관절염, 만성 족부통증, 족저근막염 등 족부와 관련된 병증에 모두 응용해볼 수 있는 설문지 중 하나이다. 설문지는 총 230점이 만점으로 점수에 대한 비율을 계산하는데 그 비율이 0에 가까울수록 정상 보행을 할 수 있다는 사실을 의미한다[17]. 세 증례 모두 그 비율이 0에 가까워지면서 한방복합치료가 정상적인 보행을 하는데 도움이 되었다고 볼 수 있었다. 특히 AOFAS score과 FFI는 모두 족부의 통증과 기능적인 면을 평가하는데 유용하지만 설

문 내용을 보면 FFI가 통증의 범주에서 AOFAS보다 조금 더 자세하게 언급하고 있었고 각 항목에서 통증이나 기능장애에 상관없이 환자가 느끼는 정도에 따라 설문에 응답하도록 하여 다소 주관적인 내용이었다. 이에 반해 AOFAS score는 이학적 검사, 족부의 안정성 및 정렬에 대한 내용이 설문지에 포함되어 있어 FFI보다 조금 더 객관적인 지표가 될 수 있을 것이라 판단되었다. 따라서 골절수술 후 필요한 부분에 따라 적절한 평가지표를 활용한다면 복합적 한방 재활치료의 유용성을 폭넓게 알릴 수 있을 것으로 생각된다.

선행 연구[18]에 따르면 족부 골절수술 후 체중 부하와 ROM 운동은 재활치료의 표준이며 ROM의 회복은 증상 호전에 대한 대표적인 척도로 쓰인다고 한다. 족부 골절의 경우 분류가 다양해 재활치료의 기간이 다르며 연구에서 언급된 종골 골절과 중족골 골절의 경우 5-6주 경부터는 dorsi flexion과 plantar flexion의 ROM 회복이 평균 10° 정도라 하고 있다. 이는 본 증례가 선행 연구와 비교하여 비교적 빠른 ROM 회복이 있었다고 볼 수 있다.

그러나 본 연구는 다음과 같은 한계점을 가진다. 첫째는 증례가 단 3예로 이 증례보고로 인해 실제 한방 재활치료의 효과가 있다고 단정하기 어려운 것이며, 각각의 치료에 대한 구체적인 효과를 알기 힘들다는 것이다. 두 번째는 족부 골절의 종류가 다양하여 일괄적으로 똑같은 치료를 적용하기 힘든 것이다. 이에 더 많은 족부 골절 증례가 쌓여 그 분류에 따른 적절한 치료 프로토콜을 계획할 필요가 있다. 마지막으로 Ha 등[5]에 의한 이전 연구에서는 추나 요법과 도인운동 요법을 통한 관절가동, 근막이완 기법을 사용하여 ROM의 회복과 통증 감소에 도움을 주었지만 본 증례에서는 운동 지도에 그쳐 한방에서 술기로 시행할 수 있는 적극적인 수기 치료가 부족하였다. 향후 폭넓은 한방 수기 치료에 대한 연구가 필요할 것으로 보인다.

본 증례 보고는 AOFAS score, FFI의 객관적 지표를 통해 각 증례들의 호전도를 평가할 수 있었다. 또한 EQ-5D index를 통해 족부 골절 및 수술로 인해 저하된 삶의 질을 올릴 수 있음을 확인하였고 NRS를 통해 통증 감소도 확인할 수 있었다. 현재 족부 골절뿐만 아니라 근골격계 질환의 골절 후 수술 한방 재활치료에 대해서 지속적으로 증례가 증가하고는 있으나 아직까지는 그 임상례가 충분하지 않다. 따라서 이런 증례 보고가 계속되고 또한 추가적인 대규모 임상 연구를 통해 한의학적 치료에 대한 응용이 필요할 것으로 생각된다.

References»»»

1. The Korean Orthopaedic Association. Orthopaedics. 7th ed. Seoul:ChoiSin medical Publishing Co. 2013:1072, 1521.
2. The Society of Korean Medicine Rehabilitation. Korean rehabilitation medicine. 4th ed. Paju:Koonja Publishing. 2015:364-71, 380-416.
3. Wang D. Medical secrets of an official. Seoul:Seongbo Publishers Co. 1975:749-50.
4. Son SM. Invaluable prescriptions for emergencies. Beijing:The People's Medical Publishing House. 1982: 454-5.
5. Ha WB, Lee JH, Lee YS, Jo DC, Lee JH, Lee JH. Rehabilitation for ankle fracture in Korean medicine: A report of 4 cases. J Korean Med Rehabil. 2017;27(4): 171-84.
6. Kwon MG, Jo HG, Park HR, Sul JW. Postoperative rehabilitation of Korean medicine for ankle fractures treated by open reduction with internal fixation: 2 case reports with 5 months follow-up. J Korean Med Rehabil. 2018;28(1):167-72.
7. Bae KJ, Jeong JW, Jung MY, Kim SJ. Reviewing research on the treatment and study of fracture in Korean journals objective-focus on domestic thesis. J Korean Med Rehabil. 2015;25(3):27-36.
8. Magee DJ, Sueki D. Orthopedic physical assessment atlasand video: selected special tests and movements. Seoul:ELSEVIER Korea. 2012:425-8.
9. Wall PD, Melzack R. Textbook of pain. Seoul:Jungdam publication. 2005:483-4.
10. Riskowski JL, Hagedorn TJ, Hannan MT. Measures of foot function, foot health, and foot pain: American academy of orthopedic surgeons lower limb outcomes assessment: foot and ankle module (AAOS-FAM), bristol foot score (BFS), revised foot function index (FFI-R), foot health status questionnaire (FHSQ), manchester foot pain and disability index (MFPDI), podiatric health questionnaire (PHQ), and rowan foot pain assessment (ROFPAQ). Arthritis Care Res (Hoboken). 2011;63(11): 229–39.
11. EuroQol Group. EQ-5D-5L Crosswalk value sets [Internet] 2017 [cited 2018 Sep 4]. Available from: https://euroqol.org/eq-5d-instruments/eq-5d-5l-about/valuation-standa

rd-value-se ts/crosswalk-index-value-calculator/.
12. Seoul National University of College Medcine, Orthopedics. Textbook of fractures and joint injuries. Paju:Koonja Publishing. 2015:835-63.
13. Song JW, Lee HS, Seo SG, Ryu CH. Clinical outcome after early rehabilitation according to injury type in ankle fracture. Journal of Korean Foot Ankle Society. 2017; 21(1):21-6.
14. Mason L, Marlow W, Widnall J, Molloy A. Pathoanatomy and associated injuries of posterior malleolus fracture of the ankle. Foot Ankle Int. 2017;38(11):1229-35.
15. The Society of Meridian and Acupoints. Details of meridians and acupoints a guide book for college students. 6th ed. Daejeon:Jongryeonamu Publishing Co. 2012:231, 236, 864.
16. Kang SS. Right prescriptions. Seoul:Daesung Culture Company. 2003:138-9.
17. Budiman-Mak E, Conrad KJ, Mazza J, Stuck RM. A review of the foot function index and the foot function index-revised. J Foot Ankle Res. 2013;6(1):5.
18. Pfeifer CG, Grechenig S, Frankewycz B, Ernstberger A, Nerlich M, Krutsch W. Analysis of 213 currently used rehabilitation protocols in foot and ankle fractures. Injury. 2015;46(4):51-7.