

# 분리정제봉약침의 초음파 유도하 시술과 한의복합치료를 병행한 늑골 골절 증례 보고

안태석\* · 문지현\* · 박창영\* · 오명진<sup>†</sup> · 최유민<sup>‡</sup>  
바로한의원\*, 금강한의원<sup>†</sup>, 우석대학교 부속 한방병원 침구학과<sup>‡</sup>

## The Effectiveness of Ultrasound-Guided Essential Bee Venom Pharmacopuncture Combined with Integrative Korean Medical Treatment for Rib Fracture: A Case Study

Tae-Seok Ahn, K.M.D.\*, Ji-Hyun Moon, K.M.D.\*, Chang-Young Park, K.M.D.\*, Myung-Jin Oh, K.M.D.<sup>†</sup>, Yoo-Min Choi, K.M.D.<sup>‡</sup>

Varo Korean Medicine Clinic\*, Kuemkang Korean Medicine Clinic<sup>†</sup>, Department of Acupuncture & Moxibustion Medicine, Woosuk University Medical Center<sup>‡</sup>

RECEIVED June 12, 2019

REVISED July 1, 2019

ACCEPTED July 4, 2019

### CORRESPONDING TO

Yoo Min Choi, Department of Acupuncture & Moxibustion Medicine, Woosuk University Medical Center, 46, Eoeun-ro, Wansan-gu, Jeonju 54987, Korea

TEL (063) 220-8736

FAX (063) 227-6234

E-mail choi@yoomin.net

This study is to report the usefulness of ultrasound in diagnosing rib fracture and the effectiveness of ultrasound-guided essential bee venom pharmacopuncture as a treatment of it. A 46-year-old unable to find a fracture by chest radiography was diagnosed it on ultrasound. The patient was applied integrative Korean medical treatments and ultrasound-guided essential bee venom pharmacopuncture at the fracture site for 4 weeks, 18 times total. Numeral rating scale (NRS) was used to evaluate the amount of pain. The chest pain when turning over the body was reduced from NRS 8 to 2 for 4 weeks. The remarkable aspect is that the pain was immediately relieved after pharmacopuncture and its effect lasted for 3 hours. This report suggests ultrasound can be useful for diagnosing rib fracture and also helpful for safety and accuracy of pharmacopuncture. Additionally, essential bee venom can be considered one of the methods of treating rib fracture. [J Korean Med Rehabil 2019;29(3):157-163]

Copyright © 2019 The Society of Korean Medicine Rehabilitation

**Key words** Rib fractures, Ultrasonography, Essential bee venom, Pharmacopuncture

## 서론»»»»

늑골 골절은 전체 흉부 손상에서 35-40%를 차지하는 흔한 질환으로 대부분 직접적인 흉부 외상 때문에 발생한다<sup>1,2)</sup>. 드물게 외상력이 없어도 골프, 보디빌딩, 무거운 물건 들기, 만성 기침으로도 발생할 수 있으며, 이는 늑간근의 격렬한 수축에 의한 것으로 보인다<sup>3)</sup>.

늑골 골절은 임상적으로 심호흡, 기침, 돌아눕기 등 몸통을 움직일 때 흉통이 나타나고 골절 부위를 압진하

면 심한 통증을 호소한다<sup>4)</sup>. 단 한 개의 늑골 골절만으로도 심한 통증과 호흡 장애를 유발하며 결과적으로 폐렴이나 무기폐 등의 합병증을 일으킬 수 있다. 특히 노인 환자에서는 적절한 치료가 이뤄지지 않을 경우 치명적인 결과를 가져올 수도 있다<sup>5,6)</sup>.

늑골 골절 및 합병증의 진단은 흉부방사선촬영검사가 가장 효과적인 초기 검사법으로 알려져 있지만 환자 상태나 골절 부위에 따라서 50-80%에서 골절을 발견하지 못했다는 보고가 있다<sup>7-9)</sup>. 보다 정확한 진단을 위해

초음파 검사, 전산화단층촬영, 자기공명영상촬영, 골주사 등을 시행하게 되는데, 그 중 초음파 검사는 단순방사선촬영에 비해 늑골골절을 포함한 늑골 골절의 진단에 민감도가 높아 편리하면서도 신뢰할만한 검사법으로 주목받고 있다<sup>8,9)</sup>.

늑골 골절로 인한 급성 통증을 관리하기 위해 비스테로이드성 소염진통제(nonsteroidal anti-inflammatory drugs, NSAIDs)을 포함한 경구 진통제가 흔히 활용되나 심한 통증을 제한적으로 완화한다는 한계점이 있고, 늑간신경차단술과 복원 수술도 이득과 시술 적응증에 대한 논란이 있다<sup>10)</sup>. 이에 Ho 등<sup>4)</sup>은 경구 진통제의 보완 대체요법으로 침 치료를 활용하여 즉각적인 진통 효과가 있었음을 보고하였고, Nakae 등<sup>11)</sup>은 NSAIDs 복용군보다 치타박일방(治打撲一方) 복용군에서 늑골 골절의 치료기간이 유의하게 감소했다고 보고했다.

지금까지 국내에서 보고된 늑골 골절 및 후유증에 대한 한의 임상례는 총 3건으로 부족한 상황이며<sup>12)</sup>, 더욱이 늑골 골절의 진단과 치료에 초음파를 활용한 한의 증례 보고는 전무한 실정이다. 이에 저자는 흉부방사선촬영검사에서 발견하지 못한 늑골 골절을 초음파 검사로 확인한 환자를 대상으로 초음파 유도하에 분리정제 봉약침(essential bee venom, EBV)을 시술하고, 한의 복합 치료를 병행하여 임상적으로 유의한 효과를 얻었기에 보고하는 바이다.

## 증례»»»»

### 1. 환자

정○○ (남성, 46세)

### 2. 주소증

좌측 옆구리가 찌르는 듯이 아프다.

### 3. 발병일

2018년 12월 16일

### 4. 과거력

없음

### 5. 현병력

상기환자는 물류 운송 업무 종사자로 2018년 12월 16일 외상 없이 무거운 상자를 나르는 과정에서 좌측 옆구리 통증이 발생하였다. 12월 17일 정형외과의원에 방문하여 시행한 단순 방사선 검사에서 골절을 발견하지 못하고 단순 염좌로 진단하여 진통제를 처방받아 경구 복용하였다. 그러나 호전이 없어 12월 19일 다른 정형외과의원에서 늑간신경차단술을 받았으나 여전히 통증이 지속되어 12월 20일 본원으로 내원하였다.

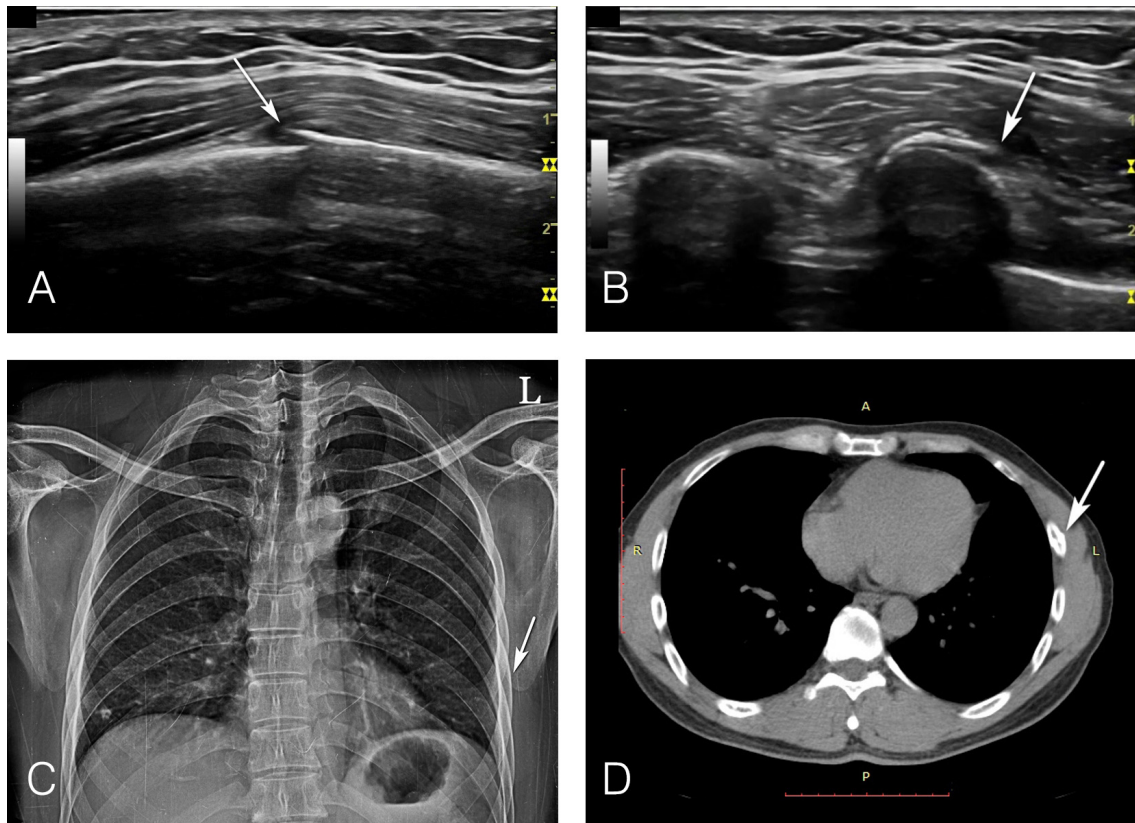
### 6. 신체검진

몸통을 회전할 때 좌측 옆구리에 심한 통증을 호소하였고, 헛기침을 시켰을 때 통증이 재현되었으며, 아픈 부위를 손바닥으로 고정하고 기침을 유발했을 때는 통증이 감소하는 것을 확인하였다. 체온은 36.5℃로 발열은 없었고 호흡곤란이나 기침, 가래도 없었다. 수개월 이내에 통증 부위와 관련된 외상력은 없었고, 수술이나 알레르기 병력도 없었다. 최근 3일간 경구 진통제를 복용했으나 통증 호전이 없어 임의로 중단한 상태로 현재 복용 중인 약물은 없었으며, 흡연은 하지 않았다.

### 7. 진단방법 및 영상소견

환자에게 본 연구의 목적과 방법, 개인정보 활용 등에 대해 충분한 설명을 한 뒤 동의를 얻어 수행하였다.

초음파 검사는 Logiq P9 (General Electric, Co., Seongnam, Korea) 초음파 기기와 ML6-15 linear probe를 이용하여 12 MHz의 주파수로 스캔하였다. 통증을 호소하는 부위를 수술용 펜으로 표시한 후, 그 부위를 중심으로 인접한 위, 아래 늑골을 포함하여 총 3개의 늑골에 대해 초음파 검사를 시행하였으며, 늑골에 평행 혹은 수직으로 탐촉자를 움직이며 Hurley 등<sup>9)</sup>이 제시한 기준에 따라 골절 부위를 확인하였다.



**Fig. 1.** A 46-year-old man with fractured left sixth rib. (A) Long-axis ultrasound image of lateral aspect of left sixth rib, showing cortical discontinuity at fracture site (arrow). (B) Short-axis ultrasound image of the same site (arrow). (C) Chest radiography taken on the day of diagnosing the fracture site by ultrasound does not show the distinct fracture line. (D) CT image shows the fracture in the left sixth rib (arrow).

초음파 검사를 통해 좌측 유두 직하 선상에서 좌측으로 약 5 cm 이동한 흉곽 외측의 제6번 늑골 피질에서 불연속성이 관찰되었고, 압진 시 딸그락거리는 소리(crepitus)와 함께 심한 통증을 호소하였다. 병변으로부터 1 cm 떨어진 주변 부위를 압진했을 때는 통증이 나타나지 않아 골절 부위에 국한된 압통을 확인하였다. 즉시 2차 의료기관에 의뢰하여 시행한 흉부방사선촬영검사(chest PA view)에서는 골절선이 명확하게 관찰되지 않았으나 흉부전산화단층촬영검사(computed tomography, CT)에서 제6번 늑골의 bony fracture를 확인하였다(Fig. 1).

## 8. 치료평가

환자가 자신의 통증 정도를 0 (통증이 없음)부터 10 (상상할 수 있는 가장 심한 통증)까지의 정수 중 가장 잘 표현하는 숫자를 고르는 numeral rating scale (NRS)

을 이용하여<sup>13)</sup>, 내원일 기준으로 0일, 4일, 7일, 14일, 21일, 28일 후에 평가하였다.

## 9. 치료방법

### 1) 초음파 유도하 약침술

자생 원외 탕전실에서 봉독의 성분 중 알려지 항원으로 알려져 있는 enzyme components (phospholipase A2, hyaluronidase, histamine 등)를 원칙적으로 제거하고 봉독의 주요 활성성분으로 알려진 Melittin은 보존한 분리정제봉약침(EBV)을 사용하였다. 시술 전 알레르기 반응 검사로 만분의 일(1/10,000) 농도의 EBV 0.1 cc를 피내 주사하여 10-15분 후 이상반응이 나타나지 않은 것을 확인하고 시행하였다.

시술에 앞서 무균상태를 유지하기 위해 외과용 멸균 드레이프(Steri-Drape; 3M Health Care, Suzhou, China)

로 탐촉자를 감싼 뒤에 탐촉자 접촉면과 환부를 포타딘 (potadine solution)으로 소독하였다. 충분히 건조시킨 뒤 환부에 다시 포타딘을 도포한 후 탐촉자로 압진하여 민감한 통증이 나타나는 혈위인 아시혈(阿是穴, ah-shi point)을 확인하였고, 초음파 유도 하에 골절 부위의 골막 주위에 EBV 0.2-1.0 cc를 일회용 주사기(30 gauge, 38 mm; Sungshim Medical Co, Ltd., Bucheon, Korea)를 이용하여 주입하였다. 매 내원 때마다 점차 시술 용량을 늘려 총 18회 시행하였으며, 환자에게 동의를 얻어 사진촬영을 하였다(Fig. 2).

## 2) 침 치료

### (1) 원위 취혈

1회용 호침(stainless steel, 0.20×30 mm; SMC, Seoul, Korea)으로 양측 중저(中渚, TE3), 외관(外關, TE5), 풍시(風市, GB31), 양릉천(陽陵泉, GB34), 족임읍(足臨泣,

GB41)을 취혈하여 15분간 유침하였다.

### (2) 근위 취혈

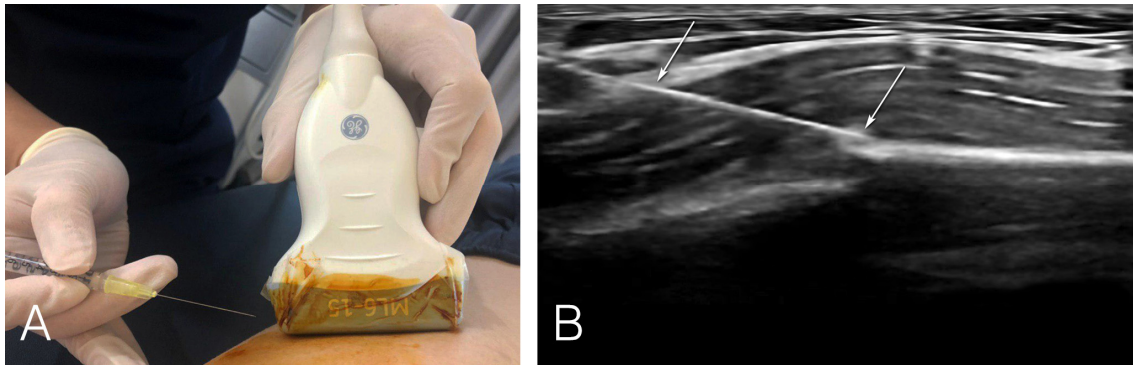
환부를 향하여 총 4개의 호침을 횡사자(橫斜刺)하였다(Fig. 3A).

### 3) 전기침 치료

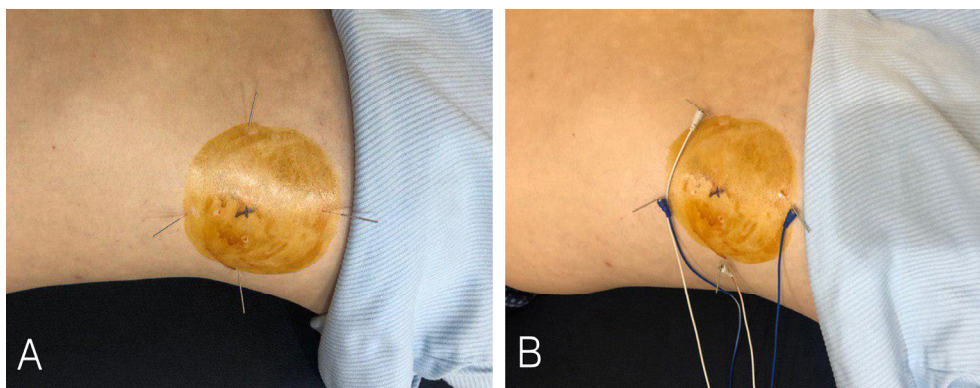
전기침 자극기(STN-330; Stratek, Anyang, Korea)를 이용하여 아시혈1-아시혈2, 아시혈3-아시혈4, 중저(TE3)-외관(TE5), 족임읍(GB41)-양릉천(GB34)에 전선을 연결한 뒤 2 Hz의 주파수로 환자가 참을 수 있는 최대 강도에 맞춰 시행하였다(Fig. 3B).

### 4) 부항 치료

골절 부위를 피하여 대흉근, 광배근, 외복사근에 습식 부항을 시행하였다. 치료 시간은 수포 발생을 방지하기 위해 5분으로 제한하였다.



**Fig. 2.** Procedure of ultrasound-guided pharmacopuncture. (A) Image of searching for the proper site to apply pharmacopuncture using ultrasound. (B) Image of ultrasound-guided pharmacopuncture (arrow) at the fracture site supposedly ah-shi point.



**Fig. 3.** Process of acupuncture treatment. (A) Applying acupuncture on four sites around ah-shi point. (B) Applying electric stimulation on acupuncture.

5) 한방물리요법

(1) 경근 중주파요법(interferential current therapy, ICT) 골절 부위를 중심으로 사방에 겹도자를 넓게 배치하여 ICT (STI-500; Stratek, Anyang, Korea)를 시행하였다.

(2) 경피 적외선 조사요법(infra red, IR) 환자의 환부에서 50-60 cm의 거리를 두고 1일 1회, 유침시간과 동일하게 15분간 IR (IRH-3200; 원호메디칼, Bucheon, Korea)을 시행하였다.

(3) 경피 경근 온열요법 통증이 있는 부위에 온팩(29×38 cm; Sambu Medical, Daejeon, Korea)을 10분씩 시행하였다.

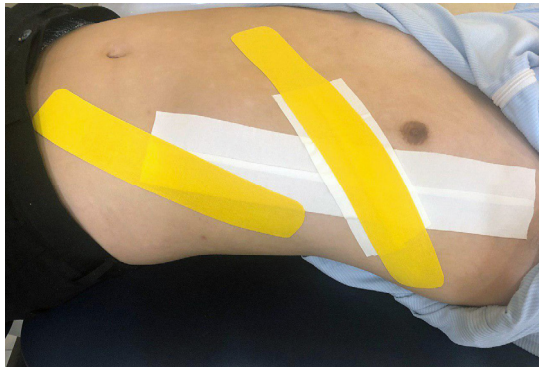

Fig. 4. Image of rib taping.

6) 침대 요법

비탄력 테이프(M tape, 폭 3.8 cm; Mueller, Guangzhou, China)로 골절 부위를 고정하였고, 주동근의 작용을 보조하여 장력을 감소시킬 목적으로 늑간근과 외복사근의 방향에 따라 탄력 테이프(Kinesiology 3NS Tape, 폭 5 cm; TS Co., Ltd, Kimpo, Korea)를 부착하였다(Fig. 4).

7) 환자 교육

골절 부위가 전위되지 않도록 절대 안정을 지시하였고, 특히 몸통이나 팔을 많이 움직이거나 무거운 물건을 들지 않을 것을 매 내원 때마다 교육하였다.

10. 치료기간 및 경과

총 치료기간은 4주로 1주에서 3주차는 주 5회, 4주차는 주 3회 치료를 받았다. 초진 시 몸통을 회전할 때 나타나는 통증 정도는 NRS 8이라고 표현했으나, 4일 후 5점, 7일 후 4점, 14일 후 3점, 21일 후 2점, 28일 후 2점으로 감소하였다(Fig. 5). 주목할만한 점은 약침 시술 이후 즉각적인 통증 완화가 있었으며, 3시간 가량 효과가 지속되었다고 환자 스스로 표현하였다. 치료과정 중에 가려움이나 통증 등의 부작용은 나타나지 않았으며, 수상일로부터 약 8주 후 가골(callus)이 형성된 것을 초음파 영상에서 확인하였다(Fig. 6).

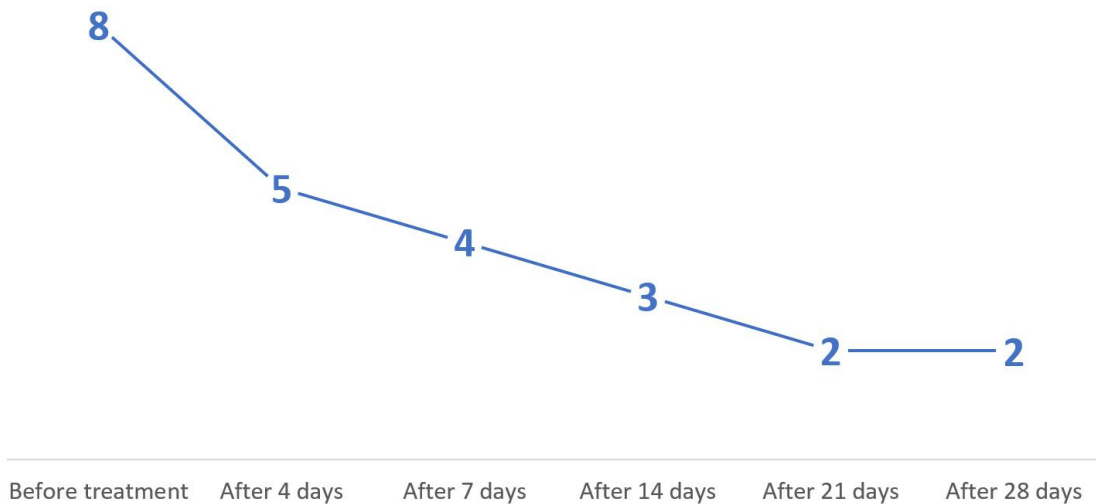
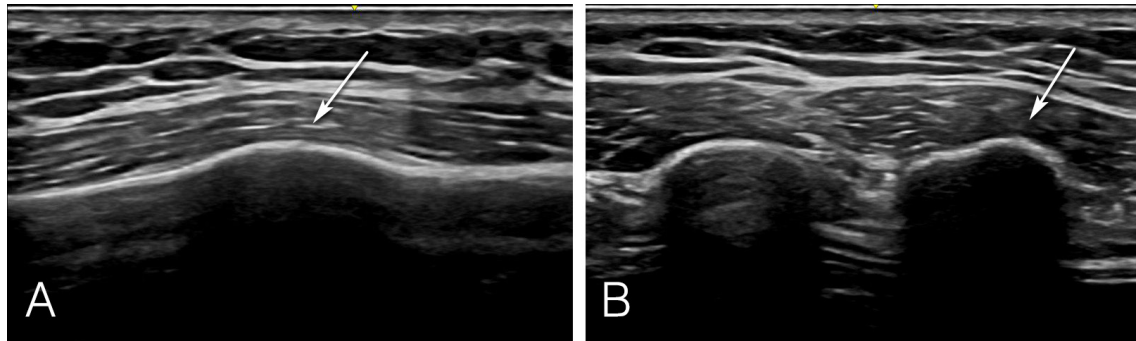


Fig. 5. Numerical rating scale changes according to following date.



**Fig. 6.** Ultrasound image of callus formation of the fracture site after eight weeks. (A) Long-axis ultrasound image of lateral aspect of the left sixth rib showing callus formation at the fracture site (arrow). (B) Short-axis ultrasound image of the same site (arrow).

## 고찰»»»»

늑골 골절 및 합병증을 정확하게 진단하는 것은 임상적으로 매우 중요하다. 젊은 환자에서 합병증을 동반하지 않은 두 개 이하의 단순 늑골 골절만 있고 통증이 심하지 않다면 골절 여부와 관계없이 치료에 큰 차이가 없으며, 통상적으로 단순 늑골 골절로 인한 통증과 기능장애는 6-8주 내에 해소된다고 알려져 있다. 하지만 고령의 환자에서는 늑골 골절의 수가 증가할수록, 외상의 정도가 심할수록, 당뇨병 등의 만성질환이 있을수록 이별률과 사망률이 증가하므로 빠른 진단과 적절한 처치가 필요하다<sup>5,14</sup>. 특히 외상없이 발생한 늑골 골절의 경우 흉부방사선검사서 이상소견이 보이지 않는다면 단순 염좌로 오인하는 경우가 흔하며, 적절한 교육없이 퇴원했을 때 운동 등의 무리한 활동을 지속하여 폐좌상, 기흉 등과 같은 심한 합병증을 초래할 수 있다<sup>15</sup>.

늑골 골절은 전통적인 단순방사선촬영만으로 정확하게 진단하는데 한계가 있으며, 그 대안으로 초음파 검사가 널리 활용되고 있다<sup>16</sup>. 흉부초음파 검사는 단순방사선촬영에 비해 전위되지 않은 골절을 민감하게 진단할 수 있고, 늑연골 부위의 골절도 발견할 수 있으며 소량의 혈흉, 상복부 장기의 손상도 확인할 수 있다. 또한, 다른 영상 진단기기에 비해 크기가 작고 저렴하며, 신속하고 비침습적인 검사가 가능하다는 장점이 있다. 하지만 검사자의 숙련도에 따라 진단의 정확도가 달라질 수 있다는 한계가 있다<sup>8</sup>.

국내외 한의 임상연구에서 초음파의 활용도는 점점 높아지고 있다. 현재까지 회전근개 질환, 오십견, 주관

절 외측상과염, 무릎 골관절염, 총비골신경마비 등 다양한 근골격계 질환의 진단 및 시술 보조 도구로 초음파를 사용하였다<sup>17</sup>. 일차진료에서 초음파를 활용하여 늑골 골절에 대한 정확한 진단이 이루어진다면 그에 따른 적절한 한의 치료를 시행할 수 있고, 전원이 필요한 경우 신속하게 상급 병원으로 이송하여 합병증을 최소화할 수 있다. 또한 흉부 고위험 부위에서 침 치료를 시행할 때 초음파를 활용하여 침침(鍼尖)의 위치를 확인하면 취혈의 정확도를 높이고, 기흉 등의 부작용을 예방할 수 있을 것이다<sup>18</sup>.

현재까지 골절에 대한 약침 치료 연구에서 중성어혈 약침, 봉약침, 홍화약침, 홍화녹용약침, 자하거 약침 등이 유의한 효과를 보고하였다<sup>12</sup>. 그 중 봉약침은 소염, 진통, 면역계 조절, 혈액순환 촉진 등의 작용이 있어 척추 압박골절, 관절염, 신경통, 근막동통증후군 등의 질환에 다양하게 응용해왔다<sup>12,19</sup>. 최근에는 봉독의 알레르기 반응을 줄인 분리정제봉독(EBV)을 일차진료에서 많이 활용하고 있는데, 분리정제봉독의 주요 성분인 멜리틴(mellitin)은 염증 세포 내에서 염증 관련 유전자의 발현을 억제한다는 보고가 있어<sup>20</sup>, 초음파를 활용하여 병변 부위에 정확하게 봉약침을 주입한다면 소염 진통의 효과를 높일 수 있을 것으로 예상된다.

본 증례의 환자는 외상없이 무거운 물건을 들다가 발생한 흉부 통증으로 정형외과의원에서 단순방사선검사를 하였으나 늑골 골절을 발견하지 못하였다. 이후 3일간 경구 진통제를 복용했지만 증상 호전이 없어 늑간신경 차단술을 받게 되었고 시술 후에도 극심한 통증이 지속되어 본원에 내원하였다. 원내에서 실시한 초음파 검사

에서 늑골 골절을 확인하고 2차 의료기관에 흉부 CT를 의뢰하여 제6번 늑골의 골절을 진단받았고, 이후 4주간의 총 18회 초음파 유도하 약침술 및 한의 복합치료를 시행한 결과 몸통을 회전할 때 나타나는 통증이 NRS 8에서 2로 감소하였다. 주목할만한 점은 약침 시술 이후 즉각적인 통증 완화가 있었으며, 3시간 가량 진통 효과가 지속되었다는 것이다.

본 증례는 한의 임상에서 초음파의 활용도를 높이기 위한 탐색적 연구로, 늑골 골절의 진단과 경과 관찰, 그리고 정확한 취혈과 안전한 시술을 위해 초음파 진단기를 활용하였다. 단순방사선촬영검사서 발견하지 못한 늑골 골절을 초음파 검사로 발견하였고, 초음파 유도하에 정확하고 안전하게 약침을 시술하였으며, 수상 8주 후 가골이 형성된 것을 초음파 영상으로 확인하였다.

본 연구는 단일 증례이며 초음파 유도하 약침 시술 외에도 전기침, 물리치료 등의 복합치료를 시행하여 초음파 유도하 약침 시술의 유효성만 단독으로 측정할 수 없었다는 한계가 있다. 향후 늑골 골절에 대하여 초음파 유도하 약침 시술의 유효성에 대한 무작위 대조 임상연구가 필요할 것으로 생각된다.

## References>>>>

1. Calhoon JH, Grover FL, Trinkle JK. Chest trauma: approach and management. *Clin Chest Med.* 1992;13:55-67.
2. Liman ST, Kuzucu A, Tastepe AI, Ulasan GN, Topcu S. Chest injury due to blunt trauma. *European Journal of Cardio-Thoracic Surgery.* 2003;23(3):374-82.
3. Begley A, Wilson DS, Shaw J. Cough fracture of the first rib. *injury.* 1995;26:565-6.
4. Ho HY, Chen CW, Li MC, Hsu YP, Kang SC, Liu EH, Lee KH. A novel and effective acupuncture modality as a complementary therapy to acute pain relief in inpatients with rib fractures. *Biomed J.* 2014;37:147-55.
5. Cho YS, Baek CH, Lee KR, Shin YH, Whang YS, Jeong KY, Chung SH, Whang CH. Detection of rib fractures in minor chest injuries: a comparison between ultrasonography and radiography performed on the same day. *Korean Journal of Radiology.* 2007;56:349-54.
6. Bulger EM, Arneson MA, Mock CN, Jurkovich GJ. Rib fractures in the elderly. *J Trauma.* 2000;48:1040-6.
7. Bansidhar BJ, Lagares-Garcia JA, Miller SL. Clinical rib fractures: are follow-up chest Xrays a waste of re-

- sources? *Am Surg.* 2002;68:449-53.
8. Griffith JF, Rainer TH, Ching ASC, Law KL, Cocks RA, Metreweli C. Sonography compared with radiography in revealing acute rib fracture. *American Journal of Roentgenology.* 1999;173:1603-9.
9. Hurley ME, Keye GD, Hamilton S. Is ultrasound really helpful in the detection of rib fracture? *Int J Care Injury.* 2004;35:562-6.
10. Kerr-Valentic MA, Arthur M, Mullins RJ, Pearson TE, Mayberry JC. Rib fracture pain and disability: can we do better? *J Trauma.* 2003;54:1058-64.
11. Nakae H, Yokoi A, Kodama H, Horikawa A. Comparison of the effects on rib fracture between the traditional Japanese medicine jidabokuippo and nonsteroidal anti-inflammatory drugs: a randomized controlled trial. *Evid Based Complement Alternat Med.* 2012;2012:837958.
12. Bae KJ, Jung JW, Jung MY, Kim SJ. Reviewing research on the treatment and study of fracture in Korean journals objective – focus on domestic thesis. *J Korean Med Rehabi.* 2015;25(3):27-36.
13. Hawker GA, Mian S, Kendzerska T, French M. Measures of adult pain. *Arthritis Care & Research.* 2011;63(11):240-52.
14. Fabricant L, Ham B, Mullins R, Mayberry J. Prolonged pain and disability are common after rib fractures. *The American Journal of Surgery.* 2013;205:511-6.
15. Choi WI. Case report of a simple rib fracture caused by coughing. *J Trauma Inj.* 2014;27:9-12.
16. Koh DM, Burke S, Davies N, Padley SP. Transthoracic US of the chest wall: clinical uses and applications. *Radiographics.* 2002;22(1):e1.
17. Kim BH, Yook TH, Song BY, Choi YM, Shin JH, Lee SH, Jeon YJ, Noh JH, Kim JU. Trends in Domestic and foreign clinical research on ultrasound-guided acupuncture. *The Journal of Korean Acupuncture and Moxibustion Medicine.* 2018;35(4):214-8.
18. Kim SH, Lee SH, Ha WB, Lee JH, Jung HJ, Chu HM, Yang SB, Choi SM, Son MJ, Kim JH, Jeon YJ. Development of an ultrasound-imaging procedure and acquisition of ultrasound images of acupuncture points for safety and accuracy of needle insertion. *Integrative Medicine Research.* 2017;6:427-33.
19. Kim HJ, Ji YS, Lee SM, Jeon JH, Kim YI. A systematic review of clinical study of bee venom acupuncture. *Journal of Korean Acupuncture & Moxibustion Society.* 2013;30(4):151-9.
20. Park HJ, Lee HJ, Choi MS, Son DJ, Song HS, Song MJ, Lee JM, Han SB, Kim YS, Hong JT. JNK pathway is involved in the inhibition of inflammatory target gene expression and NF-kappaB activation by melittin. *Journal of Inflammation.* 2008;5:7.