

A Novel *RUNX2* Mutation in a Korean Family with Cleidocranial Dysplasia

Ji Won Lee<sup>1</sup>, Jisoo Song<sup>1</sup>, Teo Jeon Shin<sup>1</sup>, Hong-Keun Hyun<sup>1</sup>,  
Young-Jae Kim<sup>1</sup>, Sang-Hoon Lee<sup>1</sup>, Jongbin Kim<sup>2</sup>, Jung-Wook Kim<sup>1</sup>

<sup>1</sup>Department of Pediatric Dentistry, School of Dentistry, Seoul National University

<sup>2</sup>Department of Pediatric Dentistry, College of Dentistry, Dankook University

**Abstract**

Cleidocranial dysplasia (CCD) is an autosomal-dominant disease characterized by the delayed closure of cranial sutures, defects in clavicle formation, supernumerary teeth, and delayed tooth eruption. Defects in the Runt-related transcription factor 2 (*RUNX2*), a master regulator of bone formation, have been identified in CCD patients. The aim of this study was to identify the molecular genetic causes in a CCD family with delayed tooth eruption.

The 23-year-old female proband and her mother underwent clinical and radiographic examinations, and all coding exons of the *RUNX2* were sequenced. Mutational analysis revealed a single nucleotide deletion mutation (NM\_001024630.4 : c.357delC) in exon 3 in the proband and her mother. The single C deletion would result in a frameshift in translation and introduce a premature stop codon [p.(Asn120Thrfs\*24)]. This would result in the impaired function of *RUNX2* protein, which may be the cause of delayed eruption of permanent teeth in the family.

**Key words :** *RUNX2*, Cleidocranial dysplasia, Deletion mutation, Frameshift, Delayed eruption

**I. 서 론**

쇄골 두개 이형성증(Cleidocranial dysplasia)은 상염색체 우성의 유전질환으로, 2 - 3세 경에 나타나는 쇄골 부위의 무통성 종창을 비롯하여 쇄골의 형태 이상, 두개골 간 봉합 지연, 저신장, 상악의 열성장, 과잉치, 영구치 맹출 지연 등을 특징으로 한다. 이 질환은 0.0001%의 유병률을 보이며, 환자의 60 - 70%에서 Runt-related transcription factor 2 (*RUNX2*) 유전자의 결함이 확인된다[1-3].

*RUNX2*는 6번 염색체에 존재하는 8개의 exon으로 이루어진 유전자로서, Core Binding Factor A1 (*CBFA1*)이라고도 한다.

*RUNX2* 단백질은 다양한 기능성 도메인(functional domain)을 포함하는데, 이 중 2 - 4 exon에 걸쳐 존재하는 RHD (Runt-DNA binding homology domain)는 모든 Runt 유전자족(gene family)에 공통적으로 보존되어 있는 중요한 부위이다. RHD는 128개의 아미노산으로 구성되며, *RUNX2*가 DNA에 결합하는 것을 도와 단백질의 작용에 필수적이다[4].

*RUNX2*는 RHD 부위를 통해 경조직 형성 관련 유전자의 핵심 결합 인자 부위(osteoblast-specific *cis*-acting element 2, OSE2)에 결합하여 표적 유전자의 발현을 조절한다[5]. OSE2는 OCN (osteocalcin), I형 COL (collagen), BSP (bone sialoprotein), OPN (osteopontin), MMP-13 (matrix metalloproteinase 13) 등의 다

Corresponding author : Jung-Wook Kim

Department of Molecular Genetics, Department of Pediatric Dentistry & Dental Research Institute, School of Dentistry, Seoul National University, 101 Daehak-ro, Chongno-gu, Seoul, 03080, Korea

Tel: +82-2-2072-2639 / Fax: +82-2-744-3599 / E-mail: pedoman@snu.ac.kr

Received August 16, 2019 / Revised October 11, 2019 / Accepted September 19, 2019

※The authors declare that there is no conflict of interest.

양한 골 기질 단백질(bone matrix protein)의 프로모터 영역에서 발견되고, 치아에 특징적인 기질 단백질인 AMBN (ameloblastin)의 프로모터 영역에서도 확인된다[6-8].

또한, RUNX2는 간엽전구세포(mesenchymal progenitor cell)가 조골세포(osteoblast)로 분화하는 과정의 각 단계에 관여하고, 비대연골세포(hypertrophic chondrocyte)의 형성을 유도하여 골의 형성에도 직접적으로 작용한다[6,9]. 따라서 RUNX2의 이상은 쇄골 두개 이형성증에서 나타나는 다양한 표현형의 원인으로 작용할 수 있다.

RUNX2는 현재까지 쇄골 두개 이형성증 환자에서 알려진 유일한 원인 유전자로, 쇄골 두개 이형성증 환자에서 보고된 RUNX2의 돌연변이는 100가지 이상으로 다양하다. 하지만 RUNX2의 활성이 다양한 도메인의 작용과 전사 후 변형(post-transcriptional modification) 등에 의해 조절되어 표현형으로 나타나기 때문에 직접적인 유전자형-표현형 상관 관계(genotype-phenotype correlation)를 확립하는 것은 쉽지 않다[10].

이 연구에서는 특징적인 구강 내 소견을 가지는 한국인 쇄골 두개 이형성증 환자에서 RUNX2 유전자의 염기 서열 분석을 시행하여 병인을 규명하고, 그 기능에 대해 고찰하고자 하였다.

## II. 연구 재료 및 방법

### 1. 표본

다수의 영구치 맹출 지연을 주소로 단국대학교 치과병원 소아치과에서 치료를 받아온 23세 여환으로서, 쇄골 두개 이형성증으로 의심되어 서울대학교 치과병원 소아치과에 유전검사를 위해서 의뢰되었다. 환자와 환자의 어머니를 대상으로 연구 참여 동의서를 받은 후, 구강 검사 및 방사선 사진 촬영을 진행하

였고, 말초 혈액을 채취하였다. 해당 연구 프로토콜은 서울대학교 치과병원 Institutional Review Board의 승인 아래 진행하였다 (IRB File NO. : GRI05003G).

### 2. Primer 제작 및 중합효소 연쇄 반응(Polymerase chain reaction, PCR)

QuickGene DNA whole blood kit S와 QuickGene-Mini80 equipment (Fujifilm, Tokyo, Japan)를 이용하여, 채취한 말초 혈액에서 genomic DNA를 추출하였다. RUNX2의 8개 exon 영역을 증폭하기 위하여 사용한 primer는 다음과 같다(Table 1). 중합효소 연쇄 반응은 HiPi DNA polymerase premix (ElpisBio, Daejeon, Korea)를 이용하여 진행하였고, 증폭된 산물은 PCR Purification kit (ElpisBio, Daejeon, Korea)를 사용하여 정제하였다.

### 3. DNA 염기 서열 분석

정제된 PCR 산물은 DNA sequencing center (Macrogen, Seoul, Korea)에서 DNA 염기 서열 분석을 시행하였다. 결과는 NCBI GeneBank의 참고 서열과 비교하여 해당 영역의 돌연변이를 조사하였다. 모든 핵산(nucleotide)의 번호는 RUNX2 동형 mRNA 중 NM\_001024630.4 (isoform a)를 기준으로 하였다.

## III. 연구 성적

### 1. 임상적 및 방사선학적 검사 결과

환자는 임상적 검사 결과 구강 내에 다수의 유치가 잔존해 있었다. 환자의 방사선 사진에서는 상악 측절치, 견치, 제1소구치,

**Table 1.** Primer pairs used to amplify and sequence the *RUNX2* gene

Exon	Forward	Reverse	Size (bp)
1	5'-CCTCATTCCACCTCCTC-3'	5'-CGTGGGCAGGAAGACACC-3'	512
2	5'-GACTGGACTAGAACACTAAGTCCTG-3'	5'-GACTAGTCTACATTCATCAAAGGAGCC-3'	344
3	5'-TCGGAGGGTTTCCAATTTAG-3'	5'-CGGAGGCCTTAGTGATTGTG-3'	487
4	5'-GGCCACCAGATACCGCTTAT-3'	5'-CCAGCGTCTATGCAAGTGAA-3'	397
5	5'-AAGGCTGCAATGGTTGCTAT-3'	5'-TTGCCACATGCCTCTAATA-3'	329
6	5'-GATGGGAACCTCTGTCTACC-3'	5'-CAAGGGTTAAGTGCCATGATGTGC-3'	339
7	5'-GTGACTGGTGCAATTTGAAGGCTG-3'	5'-GATATGGAGTGCTGCTGGTCTG-3'	395
8	5'-CACTACTACCACCTACCTG-3'	5'-GGCTGCAAGATCATGACTGAGTG-3'	487

bp : base pair

제2소구치 및 하악 견치, 제1소구치, 제2소구치 등 다수 치아의 맹출 지연이 관찰되었고, 두개골 봉합 지연 또한 관찰되었다 (Fig. 1, 2, Table 1). 환자 어머니의 방사선 사진에서는 하악 좌측 견치의 매복이 확인되었다(Fig. 3). 환자와 어머니 모두에서 과잉치는 관찰되지 않았고(Fig. 1, 3), 과잉치 발거 병력도 확인되지 않았다.

## 2. 염기 서열 분석 결과

*RUNX2* 유전자의 염기 서열 분석 결과, 대상자 모두에서 이전에 보고되지 않은 새로운 변이를 확인하였다. 3번 exon 내의 357번 염기서열인 시토신(cytosine)이 제거된 변이가 확인되었고(NM\_001024630.4: c.357delC), 이는 2개의 대립유전자(allele) 중 한 쪽에서만 발견된 이형접합(heterozygous)으로 나타났다 (Fig. 4). 발견된 돌연변이로 인해 해당 영역에서 번역되는 아미노산이 아스파라진(asparagine)에서 트레오닌(threonine)으로 치환되고, 이후의 염기서열의 -1 net frameshift로 인해 돌연변이 위치에서부터 24번째 아미노산이 종결코돈으로 치환된다 [p.(Asn120Thrfs\*24)].

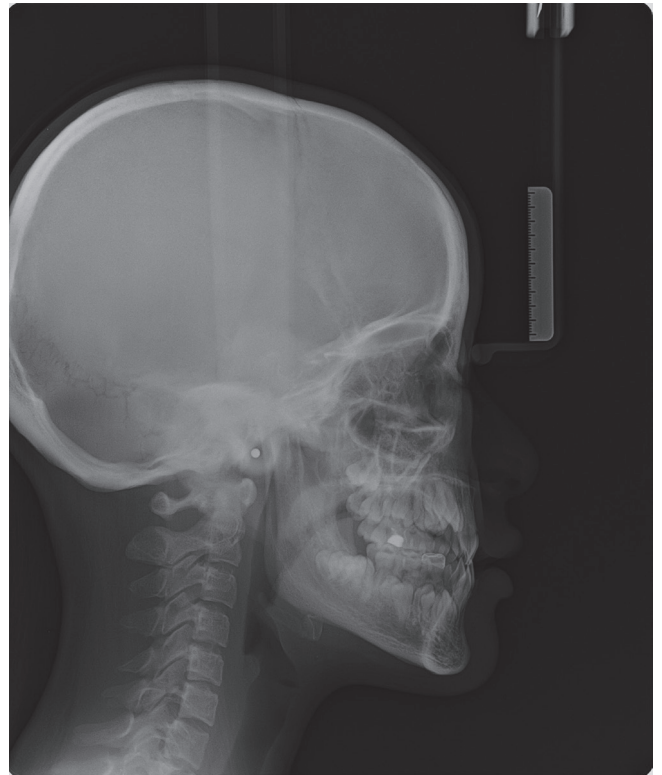

Fig. 2. Lateral cephalogram of the proband.

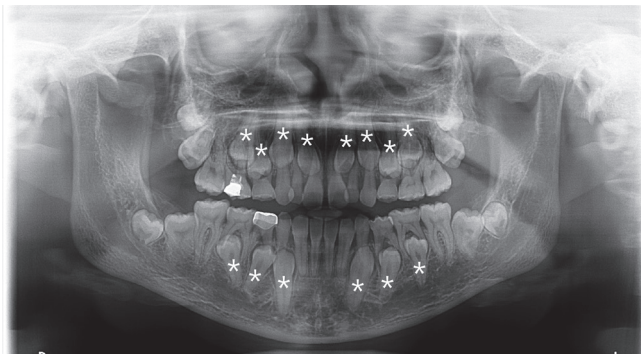


Fig. 1. Panoramic radiograph of the proband. Stars denote teeth of delayed eruption.

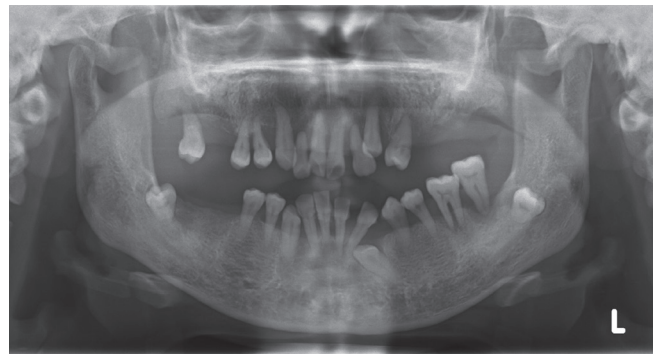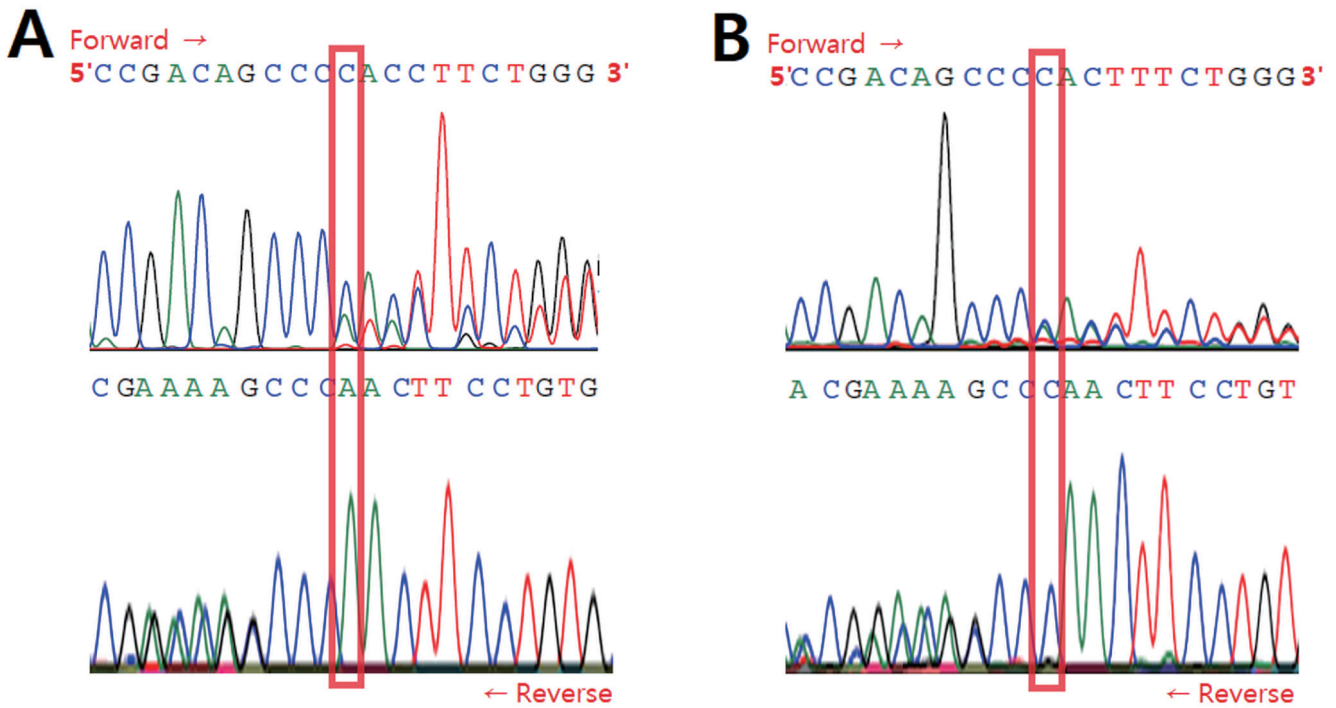


Fig. 3. Panoramic radiograph of the proband's mother.

Table 2. Dental phenotype of the proband

Number of Teeth with Delayed eruption		Right											Left			
		7	6	5	4	3	2	1	1	2	3	4	5	6	7	
Proband	14			*	*	*	*				*	*	*	*		
				*	*	*					*	*	*			

\* : delayed eruption



**Fig. 4.** Mutational analysis. Mutational analysis reveals a single nucleotide deletion [NM\_001024630.4: c.357delC, p.(Asn-120Thrfs\*24)]. (A) DNA sequencing chromatogram of the proband. (B) DNA sequencing chromatogram of the proband's mother.

#### IV. 총괄 및 고찰

쇄골 두개 이형성증은 *RUNX2*의 결함 등으로 인해 발생하는 질환으로, 다양한 골격성 이상을 동반하지만, 일상 생활을 하는데 큰 장애를 유발하지 않는 경우가 많아, 치성 문제의 발견이 질병의 진단과정에 중요한 단서가 된다.

치아 맹출 지연은 쇄골 두개 이형성증 환자에서 흔하게 관찰되는 구강 내 증상이다. 치아의 맹출은 치조골의 흡수와 수직적 치아 이동에 의해 이루어지는데, 치조골의 흡수를 통한 맹출로의 형성은 조골세포와 파골세포의 상호작용에 의해 조절된다. 파골세포의 형성은 RANK-RANKL (receptor activator of nuclear factor-κB ligand) 신호전달체계에 의해 유도되고, OPG (osteoprotegerin)에 의해 억제된다[11]. *RANKL* 및 *OPG*의 프로모터 영역에서 *RUNX2*의 결함 부위가 확인되었으며, 치아 맹출 시기에 *RUNX2*가 적절하게 발현되지 못하면 파골세포의 형성에 관여하는 인자들이 충분히 기능하지 못해 맹출 경로 상의 파골세포가 부족해진다. 이로 인해 치조골 흡수가 이루어지지 못하고 치아 맹출 지연이 유발될 수 있다[12-14].

Yoda 등[15]은 *Runx2* 결손 이형 접합 쥐(knock-out heterozygous mice)를 이용하여 치아의 형성과 맹출에 대한 *Runx2*의 영향을 관찰하였다. 정상군과 비교 시, 생후 8 - 10일에 실험군의 치아 형성에는 문제가 없었지만, 치아 맹출 지연이 관찰되었다. 실험군에서도 치아 맹출 경로상에 파골세포의 증가가 관찰되었으나, 치조골 흡수와 치아 맹출을 유도하기에는 정상군에 비해 파골세포의 양이 부족하여 치아 맹출이 다소 늦게 진행되는 것이 확인되었다. 위의 연구를 통해, 정상적인 치아 맹출을 위해 *RUNX2*가 적절한 시기에, 적합한 위치에서 충분히 발현되어야 함을 확인할 수 있다.

쇄골 두개 이형성증 환자에서 치아 맹출 지연은 유치에서는 거의 보고되지 않았고, 영구치에 대해서도 전치부 및 제1대구치 보다는 주로 소구치 부위에서 관찰되었다[16]. 이는 상악골의 후퇴, 전두부 돌출과 같은 악안면 골격의 이상이 소아청소년기 후기에 두드러지는 것과 같은 맥락으로, *RUNX2*의 충분한 발현이 출생 후 발달 후기에 중요한 것으로 이해할 수 있다[17]. 하지만 이러한 시기적 특이성의 정확한 원인에 대해서는 추가적인 연구가 필요하다.

쇄골 두개 이형성증 환자에서 나타나는 또 다른 구강 내 특징적인 증상으로 과잉치가 보고되고 있다. 쇄골 두개 이형성증 환자에서 나타나는 과잉치는 정상 치아와 유사한 형태를 띠고, 정상 영구치보다 다소 늦게 발달하여 유치열, 영구치열에 이은 제3의 치열 형태로 성장하게 된다[18].

*Runx2*가 결손된 쥐에서 치아의 형성 후에도 상피 돌기(epithelial bud)가 퇴화하지 않고 뚜렷하게 관찰되었으며, 상피 돌기에서 Shh (Sonic hedgehog)가 강하게 발현되는 것을 확인할 수 있었다[19]. Shh는 치아의 발달 과정에서 구강 상피와 치성 간엽의 상호작용을 매개하는 신호 분자로, 계승치가 발달하는 위치에서 치아 상피의 증식을 자극하고, 상피의 성장을 돕는 역할을 한다[20]. Shh가 과발현되면 상피 돌기가 설측으로 연장되고, 추가적인 치열의 형성을 유도할 수 있다. 쇄골 두개 이형성증 환자에서도 치판이 불완전하게 흡수되는 것이 관찰되고, 이는 *RUNX2*의 감소로 인해 영구치열 완성 이후에도 치판이 잔존하여 과잉치의 형성에 기여하는 것으로 유추할 수 있다[21].

쇄골 두개 이형성증 환자에서 나타나는 이러한 치성 문제는 성장과정에서 조기에 개입하여 해결하는 것이 유리하다[22]. 맹출 지연이 예상되는 영구치의 치근이 1/3정도 자랐을 때, 해당 부위에 존재하는 과잉치와, 상방의 골 및 유치를 함께 제거함으로써 영구치의 자발적인 맹출을 기대할 수 있다. 또한 과잉치가 관찰되지 않는 경우에도, 영구치의 치근이 1/2정도 성장했을 때, 매복된 영구치 상방의 골과 유치를 제거하고 외과적 노출을 동반함으로써 영구치의 맹출을 도모하고 교정적 치료기간을 단축할 수 있다.

이 연구를 통해 발견된 돌연변이는 RHD 영역 내에서 발생한 돌연변이로, 변이된 mRNA가 nonsense-mediated mRNA decay (NMD) system에 의해 조기에 분해될 수 있다. 또는, 새롭게 형성된 정지 코돈이 조기 번역 종결을 초래하고, 변형된 단백질은 DNA 결합 기능이 소실되어 전사 인자로서의 활성을 잃게 될 수 있다. 결과적으로 정상적인 *RUNX2*의 발현양이 감소하여 단상부족(haploinsufficiency)을 유발할 수 있다.

단상부족이란, 배수체 생물에서 변이로 인해 반수체가 불활성화되어, 기능을 할 수 있는 유전자의 양이 반으로 감소하여 질환이 유발되는 현상으로, 쇄골 두개 이형성증은 단상부족이 나타나는 질환 중 하나로 알려져 있다. Lou 등[23]은 *Runx2*의 특징적인 변이를 이용하여, 쥐에서 *Runx2* mRNA의 발현양에 따른 표현형의 발현 양상을 확인하였다. *Runx2* mRNA가 정상군의 70% 이하로 발현될 때 쇄골 두개 이형성증의 표현형이 나타났고, 정상적인 골격의 형성을 위해서는 79%이상 발현되어야 하는 것으로 보고되었다. 마찬가지로, 이 연구에서 확인된 *RUNX2*의 돌연변이로 인해 *RUNX2*의 발현양이 충분하지 못해 대상자들에서

영구치 맹출 지연 등이 나타났을 가능성이 높다.

한편, 이 연구의 참여 대상자들에서 영구치 맹출 지연은 나타났지만 특이적으로 과잉치는 관찰되지 않았다. 단상부족에 의해 나타나는 질환에서, 표현형은 다양한 유전적 수정 요인(modifier) 혹은 환경 요인의 영향을 받게 되고, 다양한 조직에서 상이한 결과로 나타난다. 동일한 *RUNX2* 돌연변이가 확인된 쇄골 두개 이형성증 환자 증례들에서 과잉치의 수와 위치가 다양하게 보고되었다[10,16,24]. 따라서, 아직까지 *RUNX2*의 결함 부위와 과잉치 간의 명확한 상관관계를 결정하기는 어렵고, *RUNX2* 이외의 다양한 요소들이 과잉치의 발생 과정에 관여한다고 볼 수 있다.

이 연구에서는 특징적인 구강 내 표현형을 지니는 새로운 *RUNX2*의 돌연변이를 확인하였다. *RUNX2*의 결함 부위에 대한 이전의 연구들과의 비교와 임상 양상의 발현기전에 대한 추가적인 연구는 쇄골 두개 이형성증의 유전자형과 표현형의 관계를 규명하는데 도움이 될 것이다.

## V. 결 론

이 연구를 통해 쇄골 두개 이형성증으로 진단된 대상자에서 *RUNX2* 유전자의 새로운 돌연변이[NM\_001024630.4: c.357delC, p.(Asn120Thrfs\*24)]를 발견하였다. 해당 돌연변이는 *RUNX2*의 단상부족을 초래하여, 치아 및 주위 조직의 발생학적 결함을 야기하고, 해당 가계에서 나타난 영구치 맹출 지연의 병인으로 작용하였을 것으로 사료된다. 이는 이전의 *RUNX2* 유전자에서 밝혀진 다양한 돌연변이와 함께, 향후 해당 유전자의 돌연변이와 이로 인한 표현형의 관계를 설명하는데 도움이 될 것이다.

## References

- Mundlos S : Cleidocranial dysplasia: clinical and molecular genetics. *J Med Genet*, 36:177-182, 1999.
- Mundlos S, Otto F, Olsen BR, *et al.* : Mutations involving the transcription factor CBFA1 cause cleidocranial dysplasia. *Cell*, 89:773-779, 1997.
- GeneReviews® : Cleidocranial Dysplasia Spectrum Disorder. Available from URL: <https://www.ncbi.nlm.nih.gov/books/NBK1513/> (Accessed on July 15, 2019).
- Ogawa E, Maruyama M, Ito Y, *et al.* : PEBP2/PEA2 represents a family of transcription factors homologous to the products of the Drosophila runt gene and the human AML1 gene. *Proc Natl Acad Sci U S A*, 90:6859-6863, 1993.
- Ducy P, Karsenty G : Two distinct osteoblast-specific cis-

- acting elements control expression of a mouse osteocalcin gene. *Mol Cell Biol*, 15:1858-1869, 1995.
6. Ducy P, Zhang R, Karsenty G, *et al.* : Osf2/Cbfa1: a transcriptional activator of osteoblast differentiation. *Cell*, 89:747-754, 1997.
  7. Jiménez MJ, Balbin M, López-Otín C, *et al.* : Collagenase 3 is a target of Cbfa1, a transcription factor of the runt gene family involved in bone formation. *Mol Cellular Biol*, 19:4431-4442, 1999.
  8. Dhamija S, Krebsbach PH : Role of Cbfa1 in ameloblastin gene transcription. *J Biol Chem*, 276:35159-35164, 2001.
  9. Zheng Q, Zhou G, Lee B, *et al.* : Type X collagen gene regulation by Runx2 contributes directly to its hypertrophic chondrocyte-specific expression in vivo. *J Cell Biol*, 162:833-842, 2003.
  10. Jaruga, A, Hordyjewska E, Kandzierski G, Tylzanowski P : Cleidocranial dysplasia and RUNX2-clinical phenotype-genotype correlation. *Clin Genet*, 90:393-402, 2016.
  11. Heinrich J, Bsoul S, Abboud S, *et al.* : CSF-1, RANKL and OPG regulate osteoclastogenesis during murine tooth eruption. *Arch Oral Biol*, 50:897-908, 2005.
  12. Thirunavukkarasu K, Halladay DL, Onyia JE, *et al.* : The osteoblast-specific transcription factor Cbfa1 contributes to the expression of osteoprotegerin, a potent inhibitor of osteoclast differentiation and function. *J Biol Chem*, 275:25163-25172, 2000.
  13. Kitazawa R, Kitazawa S, Maeda S : Promoter structure of mouse RANKL/TRANSC/OPGL/ODF gene. *Biochim Biophys Acta*, 1445:134-141, 1999.
  14. Dorotheou D, Gkantidis N, Kitraki E, *et al.* : Tooth eruption: altered gene expression in the dental follicle of patients with cleidocranial dysplasia. *Orthod Craniofac Res*, 16:20-27, 2013.
  15. Yoda S, Suda N, Ohyama K, *et al.* : Delayed tooth eruption and suppressed osteoclast number in the eruption pathway of heterozygous Runx2/Cbfa1 knockout mice. *Arch Oral Biol*, 49:435-442, 2004.
  16. Camilleri S, McDonald F : Runx2 and dental development. *Eur J Oral Sci*, 114:361-373, 2006.
  17. Ishii K, Nielsen IL, Vargervik K : Characteristics of jaw growth in cleidocranial dysplasia. *Cleft Palate Craniofac J*, 35:161-166, 1998.
  18. Jensen BL, Kreiborg S : Development of the dentition in cleidocranial dysplasia. *J Oral Pathol Med*, 19:89-93, 1990.
  19. Wang XP, Aberg T, Thesleff I, *et al.* : Runx2 (Cbfa1) inhibits Shh signaling in the lower but not upper molars of mouse embryos and prevents the budding of putative successional teeth. *J Dent Res*, 84:138-143, 2005.
  20. Cobourne MT, Hardcastle Z, Sharpe PT : Sonic hedgehog regulates epithelial proliferation and cell survival in the developing tooth germ. *J Dent Res*, 80:1974-1979, 2001.
  21. Lukinmaa PL, Jensen BL, Kreiborg S, *et al.* : Histological observations of teeth and periodontal tissues in cleidocranial dysplasia imply increased activity of odontogenic epithelium and abnormal bone remodeling. *J Craniofac Genet Dev Biol*, 15:212-221, 1995.
  22. Jensen BL, Kreiborg S : Dental treatment strategies in cleidocranial dysplasia. *Br Dent J*, 172:243-247, 1992.
  23. Lou Y, Javed A, Stein JL, *et al.* : A Runx2 threshold for the cleidocranial dysplasia phenotype. *Hum Mol Genet*, 18:556-568, 2009.
  24. Zhou, G, Chen, Y, Lee B, *et al.* : CBFA1 mutation analysis and functional correlation with phenotypic variability in cleidocranial dysplasia. *Hum Mol Genet*, 8:2311-2316, 1999.

국문초록

## 한국인 쇄골 두개 이형성증 가족에서의 *RUNX2* 유전자 돌연변이

이지원<sup>1</sup> 대학원생 · 송지수<sup>1</sup> 교수 · 신터전<sup>1</sup> 교수 · 현홍근<sup>1</sup> 교수 · 김영재<sup>1</sup> 교수 · 이상훈<sup>1</sup> 교수 · 김종빈<sup>2</sup> 교수 · 김정욱<sup>1</sup> 교수

<sup>1</sup>서울대학교 치의학대학원 소아치과학교실

<sup>2</sup>단국대학교 치과대학 소아치과학교실

쇄골 두개 이형성증(Cleidocranial dysplasia)은 상염색체 우성의 유전질환으로, 두개골 간 봉합 지연, 쇄골의 이형성, 과잉치, 영구치 맹출 지연 등을 특징으로 한다. 경조직 형성 조절 인자인 Runt-related transcription factor 2 (*RUNX2*)의 돌연변이가 쇄골 두개 이형성증을 유발하는 주요 요인으로 보고되고 있다. 이 연구는 치아 맹출 지연이 관찰되는 쇄골 두개 이형성증 가계에서 분자유전학적 원인을 규명하고자 하였다.

23세 여성 환자와 그 어머니를 대상으로 임상 검사 및 방사선 검사를 진행하였고 *RUNX2* 유전자의 염기 서열을 분석하였다. 대상자 모두에서 3번 exon 내의 단일 염기 결손 돌연변이(NM\_001024630.4: c.357delC)를 확인하였다. 이로 인해 frameshift가 발생하여 조기 종결 코돈이 형성될 것으로 예측되며[p.(Asn120Thrfs\*24)], 이로 인한 *RUNX2* 단백질의 기능 손상이 해당 가계에서 나타난 영구치 맹출 지연의 병인이 되었을 것으로 여겨진다.