

특발성 동안신경마비의 안검하수와 안구운동장애 치험 1례

김민지, 원서영, 조현경, 유호룡, 설인찬, 김윤식
대전대학교 한의과대학 심계내과학교실

A Case Report of Ptosis and Eye Movement Limitation Caused by Idiopathic Oculomotor Nerve Palsy

Min-ji Kim, Seo-young Won, Hyun-kyoung Cho, Ho-ryong Yoo, In-chan Seol, Yoon-sik Kim
Dept. of Circulatory Internal Medicine, College of Korean Medicine, Dae-jeon University

ABSTRACT

Oculomotor nerve palsy causes ptosis, limitation of eye movement, diplopia, and facial pain. Despite imaging investigation, the cause of the palsy cannot be established in most cases. We treated a patient with idiopathic oculomotor nerve palsy with acupuncture, electroacupuncture, pharmacopuncture, and Korean medical physical therapy. In this case, the symptoms remarkably improved after 28 days of treatment. This case report suggests that traditional Korean medicine is effective in treating ptosis and limitation of eye movement diagnosed as idiopathic oculomotor nerve palsy.

Key words: case report, oculomotor nerve palsy, ptosis, electroacupuncture, Korean medicine

1. 서론

동안신경은 3번 뇌신경으로 외안근 중 상사근, 외직근을 제외한 내직근, 하직근, 상직근, 하사근과 안검거근, 동공수축근을 지배한다. 따라서 동안신경이 완전히 마비되면 눈은 외하방으로 치우치고 안구운동검사에서는 내전, 하전, 상전장애가 관찰되며 동공산대, 안검하수가 동반된다^{1,2}.

동안신경마비는 허혈성질환이 가장 흔한 원인이며, 그 다음으로는 동맥류, 두부외상과 종양 등이 있다. 뇌자기공명 영상의 발달이 원인 질환 감별에

많은 도움을 주지만, 약 20-25%에서는 광범위한 검사에도 불구하고 그 원인을 알 수 없다. 검사상 뚜렷한 원인 없이 나타나는 특발성 동안신경마비의 경우 대부분 뇌간에서 안와까지의 신경 자체에 대한 미세한 경색을 원인으로 추정하고 있으며, 당뇨, 고혈압, 고지혈증, 흡연 등과 같은 혈관성 질환의 위험인자와 관련이 있다^{1,2}.

한의학에서는 동안신경마비 증상 중 안검하수는 眼瞼下垂, 眼廢, 睚目, 侵風, 上胞下垂, 胞垂, 臉皮垂覆 등으로, 안구운동장애는 瞳神反背, 神珠將反, 轆轤轉關, 風牽偏視 등으로 표현되어 있고, 이에 수반하는 複視는 視物爲二에 해당하며 원인은 風邪, 脾虛, 腎虛, 肝虛 등으로 보고 있다³.

본 증례에서는 양방병원 입원치료에도 호전이 없어 한방치료를 위해 내원한 특발성 동안신경마비 환자의 안검하수, 안구운동장애, 안면통 증상에

· 투고일: 2019.03.28, 심사일: 2019.06.29, 게재확정일: 2019.06.29
· 교신저자: 김윤식 충남 천안시 서북구 노태산로 4
대전대부속천안한방병원
TEL: 041-521-7536 FAX: 041-521-7007
E-mail: yoonsik@dju.kr

대해 28일간의 한방치료를 시행하였고 유의미한 증상의 개선을 보였기에 이를 소개하고자 한다.

II. 증 례

1. 환자 성명 : 박○○(M/64)

2. 주소증

- 1) 좌측 안검하수 : 상안검거근의 완전마비로 최대용력에도 개안이 불가함.
- 2) 좌측 안구운동장애 : 좌측 안구의 내전 및 상전, 하전에 어려움, 안정시 외사시 있음.
- 3) 좌측 안면통, 두통
- 4) 복시

3. 진단

- 1) 제 3뇌[동안] 신경마비(H490)
- 2) 안검하수(H0249)

4. 발병일 : 2018년 02월 13일

5. 과거력

- 1) 2017년경 local hosp.에서 교통사고로 좌측 손가락 골절 Op.#1
- 2) 2018년 02월경 ○병원에서 잠복결핵Dx. po-med.(+)
- 3) 고혈압(-), 당뇨(-), 고지혈증(-)

6. 가족력 : 별무

7. 사회력 : Smoking(1갑/1일, 40년), Alcohol(+)

8. 현병력

상기환자 2018년 02월 13일 발생한 좌측 안구통증 및 안검하수로 2018년 02월 14일 ○병원 내원하여 Brain MRI, 신경검사, 뇌척수액 검사, 혈액검사 상 제 3뇌신경마비 소견진단 후 2018년 03월 03일까지 입원하여 약물치료하시다가 별무호전하여 2018년 03월 03일 ○○대학교 ○○한방병원에 입원함.

9. 검사소견

- 1) 내원시 신체활력징후 : 혈압 140/90 mmHg, 맥박수 92회/min, 호흡수 20회/min, 체온 36.4 °C, BST 147 mg/dL
- 2) 신경학적검사

(1) Mental sign : Alert

(2) Pupil reflex : Limitation in miosis/Good

(3) Neck stiffness : Negative

(4) Babinski's reflex : Negative

3) Brain MRI(2018년 02월 14일 by ○병원) : Non specific finding

4) Chest PA(2018년 03월 05일) : Normal study of both lungs.

5) EKG(2018년 03월 05일) : Normal rhythm

6) 임상병리검사

(1) Blood chemistry : AST 39(0~35) IU/L, ALT 57(0~45) IU/L, ALP 130(30~120) IU/L, CHOLESTEROL 219(0~200) mg/dL, GLUCOSE (FBS)161(74~106) mg/dL, HS-CRP(High Sensitive) 97.03 mg/L

(2) Routine CBC : WBC 10.84 (4~10) * 10³/μL, NEUT 7.25 (1.57~5.95) * 10³/uL, MONO 0.91 (0.15~0.61) * 10³/uL, ESR 43 mm/hr

(3) U/A : W.N.L.

7) 계통적 문진

(1) 皮膚 : 潤澤

(2) 食慾 : 양호, 1공기/끼 3끼/일

(3) 消化狀態 : 양호

(4) 大便 : 1회/2-3일(양약 먹으면 대변이 잘 안나옴), 硬, 푸른색

(5) 小便 : 晝間尿(2회/일), 夜間尿(1~2회/일)

(6) 汗 : 보통

(7) 睡眠 : 다소 양호, 5-6시간

10. 평가방법

- 1) 안검하수의 평가 : 정상안 안검열너비와의 차이 (Difference of Both Eye's Interpalpebral Fissure) 안검열너비(Interpalpebral Fissure)는 정면주시 시각막 대광반사점과 상안검연사이의 거리인 MRD1(Margin Reflex Distance 1)과 정면주시 시각막 대광반사점과 하안검연사이의 거리인 MRD2(Margin Reflex Distance 2)의 합이다. 치료 경과를 평가하기 위하여 양측눈

의 안검열너비를 측정하여⁴⁵ 정상눈의 안검열너비를 10이라고 설정하고, 환측눈의 안검열너비를 상대적으로 표현하였다.

- 2) 안구편위의 평가 : 안구의 운동은 정면을 주시하게 한 다음 안구의 수평축과 수직축을 그어 만나는 중심점을 0으로 하고 내전 외전의 각 목표 방향을 (+), 반대의 방향을 (-)로 하며 정상 눈에서 동공 중심점의 최대 운동 범위를 각각 10이라 설정하고 평가하였다. 즉 정면주시값은 0, 내전 외전의 최대 운동 범위값은 +10, 중심점으로부터 반대 방향으로 절반 편위된 값은 -5로 평가하였다⁶.
- 3) 안면통증의 평가 : Numeric rating scale(NRS)를 측정하여 그 정도를 평가하였다.

11. 치료

- 1) 치료기간 : 2018년 03월 03일 ~ 2018년 03월 30일(28일간)
- 2) 침치료 : 0.25×30 mm의 1회용 멸균 stainless steel호침(동방침구제작소 일회용 호침)을 사용하여 좌측攢竹(BL2), 絲竹空(TE23), 陽白(GB14), 太陽, 魚腰, 印堂 및 頭維(ST8), 百會(GV20), 神庭(GV24)에 자침하였으며 1일 2회 시술하고 자침의 방향은攢竹(BL2), 絲竹空(TE23), 魚腰의 경우 이마를 향해 상방으로 斜刺하였으며 나머지 혈자리는 直刺하였다. 유침하는 동안에는 치료부위에 Infra red를 조사하였으며 유침은 15분간 하였다. 증상에 따라 소화불량 증상 개선을 위하여 양측 合谷(LI4), 足三里(ST36), 太衝(LR3)에 원위취혈을 함께 시행하였다.
- 3) 전침치료 : 신진전자(한국)에서 제작한 NEW POINTER (TENS) SJ-106 모델의 저주파 자극기를 이용하여 좌측攢竹(BL2), 絲竹空(TE23), 太陽, 魚腰에 2-3 Hz Frequency로 15분간 1일 2회 자극하였다. 전침의 강도는 환자가 자극을 느끼며 근육에 가벼운 수축이 일어날 정도로 시술하였다.

- 4) 한약치료 : 첩약투여는 하지 않았으며 2018년 03월 05일부터 2018년 03월 07일까지는 복부 불편감 등 증상개선을 위해 경방 반하사심탕연조엑스 10 g을 1일 3회 식후 30분 투여하였다. 2018년 03월 06일부터 2018년 03월 15일까지는 한풍제약 오약순기산엑스과립 3 g을 1일 3회 식후 30분에 투여하였으며, 2018년 03월 16일부터 치료를 종료한 2018년 03월 30일까지는 함소아 보중익기탕연조엑스 20 g을 1일 3회 식후 30분에 투여하였다.
- 5) 물리치료 및 뜸치료 : 치료기간동안 좌측 안면부에 SSP, Carbone, 증기요법과 수기요법을 함께 시행하였다.
- 6) 약침치료 : 치료기간 중 2018년 03월 21일부터 대한약침학회에서 제조한 자하거 약침액을 좌측攢竹(BL2), 絲竹空(TE23), 陽白(GB14), 太陽에 각 0.1 cc씩 시술하였다.

12. 치료경과 및 평가

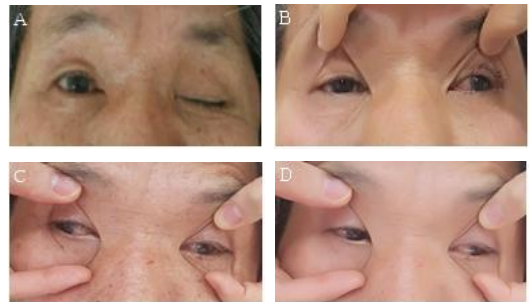


Fig. 1. Photograph of ptosis and eyeball movement of the patient on the day of admission (3 March, 2018).

A : eyelid ptosis, B : neutrality, C : adduction, D : abduction

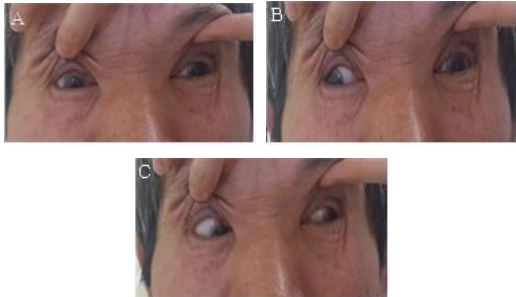


Fig. 2. Photograph of eyeball movement of the patient after 16 days of treatment (18 March, 2018).

A : neutrality, B : adduction, C : abduction

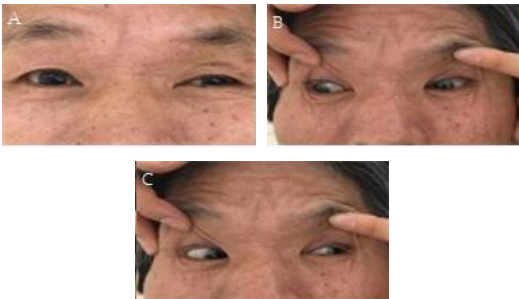


Fig. 3. Photograph of ptosis and eyeball movement of the patient after 28 days of treatment (30 March, 2018).

A : neutrality, B : adduction, C : abduction

1) 안검하수의 평가

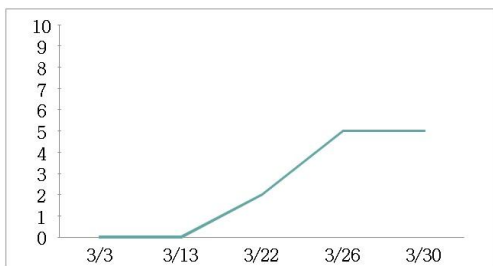


Fig. 4. Change of difference of both eye's interpalpebral fissure.

2) 안구편위의 평가

Table 1. Progress of Eye Movement

	3/3	3/13	3/22	3/26	3/29
Eye movement (adduction)	-3	-2	0	+3	+8
Eye movement (abduction)	+10	+10	+10	+10	+10
Eye movement (neutrality)	-8	-6	-5	-3	-2

3) 안면통의 평가

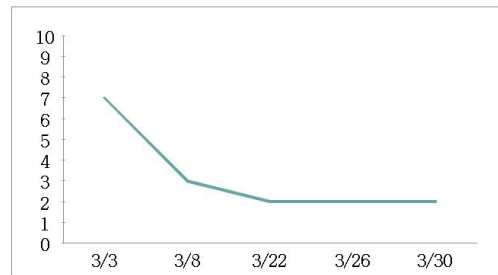


Fig. 5. Change of NRS for facial pain.

III. 고찰

동안신경은 외직근과 상사근을 제외한 외안근, 상안검거근 및 섬모체근을 지배한다. 동안신경섬유는 중뇌의 대뇌다리사이오목에서 중뇌를 빠져나와 후대뇌동맥과 상소뇌동맥사이를 지나, 해면정맥동과 상안와틈새를 통해 안와로 들어간다. 여기에서 위, 아래가지로 나누어져 동안신경의 위가지는 눈꺼풀올림근과 상직근을, 아래가지는 내직근, 하사근, 동공수축근, 섬모체근을 지배한다. 따라서 동안신경이 완전히 마비되면 상사근의 작용에 의해 눈은 외하방으로 치우치고, 안구운동검사에서는 내전, 하전, 상전장애가 관찰되며 동공산대, 안검하수가 동반된다. 동안신경마비 환자들은 종종 심한 안구통이나 두통을 호소하기도 하며, 사시, 안구운동장애로 인하여 복시를 호소하기도 한다^{7,8}.

동안신경은 동맥류, 종양, 외상 등의 압박성병변이나 선천적 발생 이상, 당뇨, 염증성질환 등의 신

경병변 등 다양한 원인에 의하여 장애가 나타날 수 있으나 34.8%로 허혈성 질환이 가장 흔한 원인이며, 다음으로는 원인을 알지 못하는 특발성인 경우가 많다. 특발성 동안신경마비의 경우에도 대부분 뇌간에서 안와까지의 신경 자체에 대한 미세한 경색을 원인으로 추정하고 있으며, 당뇨, 고혈압, 고지혈증, 흡연 등 혈관성 질환의 위험인자와 관련이 있다².

동맥류, 두부외상 종양 등 원인으로 신경주행경로를 따라 침범되는 부위에 따라 다양한 양상이 나타날 수 있으나, 미세혈관의 폐색에 의한 경색에서는 동안신경의 중심 부위가 주로 침범되므로 동공의 기능은 정상이거나 상대적으로 유지되는 경향을 보이는 반면 동공괄약근을 지배하는 섬유는 동안신경의 등안쪽에 위치하므로 후교통동맥류같은 압박성 병태에 의해 우선적으로 침범되어 원인 질환의 감별에 동공의 침범 유무가 중요하다고 볼 수 있다¹⁷.

특발성 동안신경마비로 진단된 경우 일반적으로 스테로이드, 보톡스, 프리즘안경 등을 통해 증상을 개선하며 1년가량 경과관찰 후 호전이 없을 경우 수술요법을 통해 교정한다^{9,10}. 46명의 허혈성 3, 4, 6번 단독 뇌신경마비 환자들을 대상으로 한 연구에서는 3번 뇌신경 마비군의 평균 회복기간은 9.3 ± 6.8주였으며¹⁰, 특발성 동안신경마비 환자의 예후와 관련하여 Capo H. 등은 66%는 4주 정도에, 96%는 8주 정도에, 모든 환자가 12주 안에 호전경과를 나타내며, 4-8주 안에 무반응 또는 악화, 진행이 나타나면 예후가 불량하며 다른 질환 여부를 확인해야 한다고 하였다¹².

한의학에서는 동안신경마비로 인한 후천성 眼瞼下垂의 경우 胞瞼이 脾臟에 속하며 脾虛하여 中氣不足으로 氣血이 筋肉을 失養하거나 風邪가 胞瞼의 脈絡에 上攻하고 鬱滯하여 氣血의 順行이 阻滯되어 발생한다고 보았다. 따라서 健脾益氣, 升陽法으로 치료해야하는데 주로 補中益氣湯加減, 人蔘養胃湯加減, 八珍湯 등의 처방을 고려할 수 있다. 마

비성 사시에 해당하는 瞳神返背는 한의학적으로 正氣不足으로 風邪가 侵入하여서 또는 脾失健運으로 聚濕生痰할 때에 風邪가 들어와서 風痰阻絡하여 氣血이 不行되어 발생하거나, 肝腎陰虛로 肝陽上亢하여 風이 眼目에 上衝하거나, 氣虛血滯하여 脈絡瘀阻되어서 혹은 頭部外傷에서도 나타난다고 본다. 따라서 초기에는 疏風通絡시킬 수 있는 小續命湯加減, 羌活勝風湯合牽正散加減 등으로, 만성화되었을 때는 補中益氣湯加減, 香砂養胃湯, 杞菊養血湯 등을 사용하게 된다³.

이와 관련하여 한방치료를 시행한 증례가 꾸준히 있어왔는데, 김 등¹³은 특발성 동안신경마비 1례에 補中益氣湯加味, 六鬱湯, 澤瀉湯加味를 투약하며, 안구주위혈과 足三里(ST36), 解谿(ST41), 合谷(LI4), 太衝(LR3), 公孫(SP4)에 자침하였다. 정 등¹⁴은 특발성 동안신경마비 1례에 養胃湯加味를 투약, 안구 주위 혈자리에 자침, 전침으로 치료를 시행하였고, 손 등¹⁵은 특발성 동안신경마비 1례에 柴苓湯을 투약하며 안구주위 혈자리에 자침, 전침, 봉독 약침으로 치료하였다. 노 등¹⁶은 특발성 동안신경마비 2례에 桂枝去桂苓朮湯, 苓桂甘藶湯 투약, 대측 소장정격에 자침하여 치료하였다. 증례 대부분 안구 주위 혈자리에 자침, 전침 혹은 약침치료를 시행하였으며, 치료기간은 짧게는 10일, 평균 40일 내외였다.

본 증례의 환자는 심한 마비로 정상안에 비하여 동공 축동에도 다소 제한이 있으나 신경영상학적 검사 및 뇌척수액검사 등 기타 검사상 원인을 알 수 없는 특발성 동안신경마비로 진단되었다. 관련 기저질환은 없으나 40년간의 흡연력 있는 분으로, 2018년 02월 13일에 별다른 계기 없이 증상이 발생하였고 이후 양방병원에 입원하여 약 3주 가량 스테로이드 제제 등 약물치료를 하였으나 효과를 보지 못하고 변비, 복부불편감 등 부작용으로 인하여 본원 내원시 복용을 중단하였다. 초진 당시 환자는 좌측 상안검에 움직임이 없어 눈을 자력으로 전혀 뜰 수 없었다. 안구운동의 경우 안정 상태에서 전

방 주시시 좌측안구는 외측으로 치우쳐 있었고, 외전을 제외한 내전, 상전, 하전 안구운동(내전-3, 외전+10, 정면주시-8)에 모두 제한이 있으며, 좌측안구와 측두부 주위로 NRS 7-8 정도의 통증을 호소하였다. 환자 및 보호자가 척약 복용은 원하지 않아 초기에는 심한 두통, 안구통이 동반되어 일체 理氣 및 順氣 시켜 氣鬱을 疏通시킬 수 있는 오약 순기산엑스과립, 이후에는 健脾益氣, 升陽하는 보중익기탕연조엑스를 투여하였고, 안구주위 혈자리로 침치료, 전침치료, 자하거 약침치료 및 물리치료를 시행하였다. 한방치료를 시행하며 치료 6일차부터 안구 내전운동에 먼저 호전을 보이기 시작했으며, 좌측 안면통은 NRS 3 정도로 내원시 통증강도 절반정도의 호전을 보였다. 안검하수는 안구운동장애보다 회복 속도가 더더 치료 20일차에 상안검을 들어 올려 정상안의 1/4 정도 개안이 가능했고, 28일차에 정상안의 1/2 정도 개안이 가능해졌다. 안구운동은 정상안과 거의 비슷한 정도로 호전되었고(내전+8, 외전+10, 정면주시-2), 안구운동장애가 호전되며 이에 수반된 복시증상에도 호전을 보여 퇴원 시에는 물체가 흐릿하게 보이는 정도의 불편감만 호소하였으며 좌측 안면통은 NRS 2로 호전되었다.

특발성 동안신경마비의 마비 정도에 따른 구체적인 예후에 대한 연구는 없으나 타 뇌신경마비 중 제 6뇌신경 마비의 경우 부분마비 등 초진시 사시각이 작은 환자에서 회복될 가능성이 높으며¹⁷, 제 7뇌신경의 경우에도 완전마비의 61%, 불완전마비의 94%가 회복되는 것으로 보아¹⁸ 뇌신경 마비의 정도가 예후와 연관됨을 확인할 수 있다. 본 증례의 환자의 경우 완전한 안검하수 및 안구운동장애를 동반한 심한 정도의 마비에 해당하였으며, 2.5주의 양방치료에도 증상의 개선이 없어 불량한 예후를 보였으나 4주간의 한방 복합치료 후 현저한 호전을 보였다는 의의가 있다. 본 증례의 경우 1례의 case report로 다수의 환자에 일반화하기 어려운 한계가 있어 향후 동안신경마비에 대한 보다 많은

증례 및 임상 연구가 필요할 것으로 사료된다.

IV. 결 론

특발성 동안신경마비로 진단된 안검하수, 안구운동장애, 안구통에 과립제 및 연조엑스제 투여와 안구주위혈 침치료, 전침치료 및 약침치료로 유의미한 효과를 보여 이에 보고하는 바이다.

참고문헌

1. Choi JH. Ocular Motor Nerve Palsies. *Clin Neuroophthol* 2013;3(2):66-73.
2. Tiffin PA, MacEwen CJ, Craig EA, Clayton G. Acquired palsy of the oculomotor, trochlear and abducens nerve. *Eye* 1996;10:377-84.
3. Noh SS. Wonsaek Anibiinhugwahak. Seoul: Iljoongsa; 1999, p. 186-7, 286-7.
4. Kim JY, Na JS, Choi GS. Analysis of Eyelid Crease Position in Children. *Journal of The Korean Ophthalmological Society* 1996;37(1):14-8.
5. Yang HS, Anh JH, Kim SJ, Han YS. Surgical Results of Levator Resection using the MLD(Margin Limbal Distance) in Congenital Blepharoptosis. *Journal of The Korean Ophthalmological Society* 2000;41(10):223-9.
6. Jeung SM, Kim SJ, Jeung JA, Ann JJ, Jeon SY, Hong S, et al. A Case of the Oculomotor Nerve Palsy in Benedikt's Syndrome Patient. *Korean J Orient Int Med* 2005;26(3):670-6.
7. Biousse V, Newman NJ. Third nerve palsies. *Semin Neurol* 2000;20(1):55-6.
8. Korean Neurological Association. Neurology. Seoul: Beommun Education; 2011, p. 27-8, 168-70.
9. Park KY, Lee SH, Byeon WG, Shin DI, Shim MS, Lee SS, et al. A Case of Germinoma Presenting

- with Pupil-involving Isolated Oculomotor Nerve Palsy. *The Journal of Korea Neurological Association* 2001;19(4):423-6.
10. Kim JY, Ahn M. Side Effects of Intravenous Methylprednisolone Pulse Therapy in Eye Diseases. *Journal of The Korean Ophthalmological Society* 2008;49(1):14-8.
 11. Chun JW, Kim DH. Risk Factors and Prognosis of Isolated Ischemic 3rd, 4th, 6th Cranial Nerve Palsy. *J Korean Ophthalmol Soc* 2014;55(5):740-5.
 12. Capo H, Warren F, Kupersmith MJ. Evolution of oculomotor nerve palsies. *J Clin Neuroophthalmol* 1992;12(1):21-5.
 13. Kim TY, Kim HJ, Lee CW, Kim CH. A Case Report of Ptosis Patient Diagnosed as Idiopathic Oculomotor Nerve Palsy. *The Journal of Korean Medical Ophthalmology & Otolaryngology & Dermatology* 2013;26(3):77-86.
 14. Chung SH, Cho CK, Ji YS, Kim HJ, Kim YI. A Case Report of Oculomotor Nerve Palsy Patient Treated by Traditional Korean Medicine. *Korean J Institution of oriental medicine* 2015; 23(2):45-52.
 15. Son JH, Jung MH, Kim JH, Cho KH, Jung WS, Kwon SW, et al. A Case Report of Diplopia and Limitation of Eye Movement in Oculomotor Nerve Palsy Treated with Korean Medicine. *J Int Korean Med* 2017;38(2):190-4.
 16. Noh HM, Park SG, Jo EH, Park MC. Case Report of Two Cases of the Oculomotor Nerve Palsy. *Korean Journal of Acupuncture* 2017; 34(3):156-63.
 17. Han ER, Lim KH. Clinical Features of the Sixth Cranial Nerve Palsy. *J Korean Ophthalmol Soc* 2008;49(8):1323-9.
 18. Peitersen E. Bell's Palsy: The Spontaneous Course of 2,500 Peripheral Facial Nerve Palsies of Different Etiologies. *Acta Otolaryngol* 2002;549:4-30.