



편측 또는 양측을 동시에 시행한 단축 스카프 절골술의 시간 경과에 따른 임상적 결과

정창훈, 박일규, 정진화

가톨릭대학교 부천성모병원 정형외과

Clinical Results Over Time for Unilateral versus Bilateral Simultaneous Short Scarf Osteotomy

Changhoon Jeong, Il-Kyu Park, Jin-Wha Chung

Department of Orthopedic Surgery, The Catholic University of Korea, Bucheon St. Mary's Hospital, Bucheon, Korea

Purpose: This study compared the radiographic and clinical outcomes of simultaneous bilateral short scarf osteotomy with those of unilateral short scarf osteotomy in hallux valgus patients.

Materials and Methods: The authors undertook a retrospective chart and radiographic review between January 2015 and June 2017 to identify 15 patients (30 cases, group A) who underwent a simultaneous bilateral short scarf osteotomy. The patients were matched with 30 patients (30 cases, group B) with a unilateral short scarf osteotomy. No significant preoperative differences were observed between the two groups in terms of age, gender, American Orthopaedic Foot and Ankle Society (AOFAS) hallux score, and radiographic parameters. The clinical and radiographic follow-up was carried out at three months and one year.

Results: Hallux valgus angles in groups A and B were reduced from the mean preoperative values of 32.5° and 34.7° to 12.5° and 12.2° at 12 months, respectively. The first-second intermetatarsal angles in groups A and B were also reduced from the mean preoperative values of 14.2° and 16.5° to 7.4° and 7.3° at 12 months, respectively. No significant inter-group differences in radiographic outcomes were observed. After three months, the patients in group A reported significantly worse mean pain and functional scores than group B. The mean AOFAS hallux score was higher in group B at the three-month follow-up, but this difference disappeared at the one-year follow-up.

Conclusion: Simultaneous bilateral surgery can be offered to patients with a hallux valgus deformity requiring correction. On the other hand, they should be informed of the long recovery period.

Key Words: Bilateral surgery, Hallux valgus, Short scarf osteotomy

서 론

무지 외반증 환자들 중의 약 84%에서 병증의 진행 정도에 차이는

있더라도 양측 족부에 이환된다.^{1,2)} 일정기간 동안 보존적 치료를 하였음에도 증상의 호전을 보이지 않는 무지 외반증 환자에게 수술적 치료를 요하며 제 1중족골에 대한 다양한 교정적 절골술들이 시행되고 있다. 환자의 양측 족부에서 발생한 외반증에 대하여 교정적 절골술을 시행함에 있어 양측을 동시에(simultaneous) 시행한 환자들과 편측을 단독으로 시행한 환자들과의 비교연구들은 있어 왔지만 양측을 동시에 시행한 환자들에게 수술 후 시간이 경과함에 따라 통증을 비롯한 임상적 결과에 차이를 보이는지에 대하여 알아본 연구는 알려진 바 없다.³⁻⁵⁾

Received October 14, 2019 Revised November 6, 2019 Accepted November 18, 2019

Corresponding Author: Jin-Wha Chung

Department of Orthopedic Surgery, The Catholic University of Korea, Bucheon St.

Mary's Hospital, 327 Sosa-ro, Wonmi-gu, Bucheon 14647, Korea

Tel: 82-32-340-7034, Fax: 82-32-340-2671, E-mail: koreafot@gmail.com

ORCID: <https://orcid.org/0000-0002-4902-9133>

Financial support: None.

Conflict of interest: None.

Copyright © 2019 Korean Foot and Ankle Society. All rights reserved.

© This is an Open Access article distributed under the terms of the Creative Commons Attribution Non-Commercial License (<http://creativecommons.org/licenses/by-nc/4.0>) which permits unrestricted non-commercial use, distribution, and reproduction in any medium, provided the original work is properly cited.

한편 무지 외반증의 치료에 있어 시행되는 다양한 절골술들 중에서 스카프(scarf) 절골술은 중족골 간부에 대한 Z자형 절골술로 절골 자체의 내재적(intrinsic) 안정성과 함께 절골 원위부의 외측 전위와 함께 일부 회전이 가능하므로 교정에 대한 융통성(versatility)이 크며 절골부를 나사못으로 고정함으로써 수술 후 조기 보행이 가능하다는 장점이 있어 많이 시행되고 있으며 양호한 결과들이 보고되고 있다.^{6,7)}

저자들은 중축 절골을 최소화시킨 스카프 절골술을 '단축 스카프 절골술(short scarf osteotomy)'이라 명명하였고 중등도(moderate)의 무지 외반증을 보이는 환자들에게 시행하여 양호한 결과를 얻었음을 본 학회지에 보고한 바 있으며⁸⁾ 최근 Rajeev와 Tumia⁹⁾에 의해 유사한 술식이 보고되기도 하였다.

금번 연구에서는 편측 또는 양측에 대하여 동시에 단축 스카프 절골술을 시행한 중등도 이상의 무지 외반증 환자들을 대상으로 이들 간의 방사선적 및 임상적 결과에 대한 수술 후 3개월 및 12개월의 시간 경과에 따른 차이를 후향적으로 분석하여 알아보고자 하였다.

대상 및 방법

1. 연구대상

2015년 1월부터 2017년 6월까지 양측 족부에 중등도 이상의 무지 외반증이 진단되었으며 최소 3개월 이상의 약물 치료 및 패드가 장착된 신발을 착용하였지만 보행 시 통증 및 파행 등의 증상이 개선되지 않아 양측에 대하여 단축 스카프 절골술을 동시에 시행하였던 35명의 환자들을 대상으로 하였다. 중등도 이상의 무지 외반증은 수술 전 체중부하 족부 전후면 방사선 검사에서 Hardy와 Clapham¹⁰⁾의 방법을 이용하여 무지 외반각(hallux valgus angle, HVA)이 20° 이상 및 제 1-2중족골간각(intermetatarsal angle, IMA)이 14° 이상인 변형을 기준으로 하였으며 양측에 대한 수술을 순차적 또는 동시에 시행함에 대하여 수술 전 환자들에게 각각의 방식에 대하여 알려진 장점들을 설명한 후 환자가 선택하여 결정하였다. 동시 시행의 장점으로는 한번의 마취와 입원으로 인한 전체 병상 생활 기간과 회복 기간의 감소, 병원비의 절감 및 신발 선택의 용이성 등이었으며 반대로 순차적 시행에 대한 장점으로는 회당 입원 기간의 감소, 회당 수술 시간의 감소, 술 후 관리의 용이성, 술 후 직장으로의 빠른 복귀 등을 설명하였다.¹¹⁾

양측 족부에 대한 동시 수술을 위하여 단축 스카프 절골술을 시행하였던 35명의 환자들 중 기왕에 저자들이 근무하는 병원의 내과에서 류마티스 관절염 병증으로 진단되어 약물 치료 중에 양측성 무지 외반증으로 본과에 의뢰되었던 12명의 환자들과 무지 외반증과 동반된 소족지들의 변형으로 수술을 함께 시행하였던 4명, 그리고 최종 추시가 불가능하였던 4예를 연구 대상에서 제외하였으며, 최종적으로 실험군(A군)에 포함된 환자들은 총 15명 30예였다.

이들에 대한 대조군(B군)으로는 같은 기간 동안 편측에 발생한 중등도 이상의 무지 외반증에 대하여 단축 스카프 절골술을 시행하였던 환자들 중 수술을 시행하지 않았던 반대측의 무지 외반증의 정도가 중등도 이상이었거나 이로 인해 순차적으로 양측에 대하여 수술을 시행하였던 환자들을 제외하였으며 나이, 성별, 술 전 American Orthopaedic Foot and Ankle Society hallux score (AOFAS score)가 실험군과 통계적으로 차이가 없었던 A군과 같은 수의 환자들 30명 30예를 선정하였다.

연구에 포함된 양측 군의 환자들은 모두가 여성이었으며 평균 연령은 A군이 52.5세(범위 36~62세)였고 B군이 53.1세(범위 28~64세)였다. 평균 추시기간은 19개월(범위 15~29개월)이었다.

본 연구는 가톨릭대학교 부천성모병원 임상연구심의위원회(Institutional Review Board)의 승인을 얻은 후 진행하였다.

2. 수술 방법

수술은 전신 또는 척수 마취하에 하퇴 지혈대를 이용하여 시행하여 모든 환자들에게 동일한 술기의 단축 스카프 절골술을 시행하였다.

제 1중족지간 관절을 중심으로 내측에서 원위부로 5 mm, 근위부로 20 mm 가량 피부를 절개한 후, 관절낭 절개를 중족골 중축 중앙보다 약간 족저부에서 시행하여 절개된 관절낭 양측의 두께를 확보함으로써 추후 봉합이 수월하도록 하였다. 이어서 노출된 제 1중족골두에 대한 육안 관찰을 시행하였으며 시상구(sagittal groove)로부터 2 mm 정도 외측에서 내측 돌출부(medial eminence)를 절제하였다. 제 1중족골 경부에서 시작하여 근위부로 향하는 중축 절골을 약 15 mm에서 20 mm 정도 시행한 후, 중축 절골의 양 끝에서 시작하여 절골면으로 향하는 약 60°의 갈매기형 절골을 각각 원위 족배부 및 근위 족저부에서 추가로 시행하였다. 예리한 골절단기(osteotome)를 이용하여 절골이 완전히 이루어졌음을 확인한 후, 제 1중족골두를 포함한 절골 원위부를 외측으로 이동시켰다. 이 때 수술 당시의 육안 및 방사선 소견(mini C-arm)을 통하여 판정한 제 1중족지간 관절의 정복 여부에 따라 원위 절골면의 원위부와 근위부의 외측 이동을 서로 달리하여 결과적으로 약간의 회전을 추가하였다. 이후 1개 또는 2개의 Barouk 나사못(Depuy S.A., Lyon, France)을 이용하여 절골면을 고정하였다. 내측 관절낭을 봉합할 때 중축-족지 관절이 중립위임을 확인한 후에 시행하였고 장력을 이용한 아탈구의 정복은 시도하지 않았다(Fig. 1). 또한, 모든 환자들에 대하여 제 1열 정렬의 보완과 함께 외관상의 목적을 이유로 제 1족지 근위지골에 대한 Akin 절골술을 시행한 후 꺾쇠(staple)를 이용하여 고정하는 술기를 추가하였다.

양측 또는 편측으로 수술을 시행한 환자들 모두 중족골두로의 과도한 족저압력과 중축-지간 관절과 지간 관절에 대한 신전과 외번(pronation)을 제한하기 위하여 무지 외반증 환자용 신발(stiff-

soled postoperative shoes)을 착용하고 후족부 위주의 부분 체중 부하 보행을 수술 후 다음날부터 허용하여 약 6주간 유지하였으며 양측을 시행한 환자들에게는 목발(crutch)의 사용을 처방하였다. 수술 6주 후 양군의 환자들 모두 원하는 신발을 신고 전 체중부하 보행을 권장하는 동시에 제 1중족-지간 관절에 대한 적극적인 운동을 시행하였다.

체중부하 족부 전후방 방사선 사진을 수술 후 3개월과 12개월에 촬영하여 HVA와 1-2 IMA를 측정하여 수술 전 사진과 비교하였다 (Fig. 2). 또한, 통증(40점)과 기능(활동의 제한 10점, 신발 10점, 족지의 운동 범위와 안정성 20점, 피부의 굳은 못 5점 등 총 45점), 그리고 제 1열의 정렬(15점)을 포함한 AOFAS 점수를 수술 전과 수술 후 3개월과 12개월에 각각 평가하였다.¹²⁾ 이 외에도 수술 후 12개월에 주관적 만족도를 만족과 불만족 두 개의 항목으로 나누어 질문하였으며 입원 기간 및 합병증 발생 여부를 알아보았다.

3. 통계 분석

통계 분석은 IBM SPSS ver. 23 (IBM Corp., Armonk, NY, USA)을 이용하였다. 두 군들의 정규성 지표검정(normality parametric test)을 위하여 Kolmogorov-Smirnov test를 시행하였으며(p=0.69), 정규성을 만족함에 따라 모수검정을 적용하여 비교하였다. 두 군 간의 비교를 위하여 unpaired, two-tailed Student's t-test를 시행하였고 각 군 내의 수술 전 및 수술 후 비교에 있어 연속 변수(continuous variable)에 대하여 대응 표본 t-검정(paired

sample t-test)을 이용하여 분석하였다. 한편, 합병증과 주관적 만족도 등의 명목(nominal) 및 구간(categorical) 자료 들은 Pearson chi-squared test로 분석하였다. 통계적 유의 수준은 5% (p≤0.05)로 하였다.

결 과

양측 군 모든 환자들에게 수술 과정 중 스카프 절골술의 단점으로 지적되는 troughing의 발생은 인지되지 않았으며, 수술 후 2주에 창상이 치유되어 봉합사를 제거하였다. 수술 후 6주 추시상 B군의 환자들은 물론 A군의 환자들 모두 목발 등의 보조기 없이 신발을 착용한 상태에서 부분 체중부하 또는 전 체중부하 보행이 가능하였다. 또한, 수술 후 3개월에 모든 환자에서 방사선 검사상 골소주들이 절골부를 연결하는 유합 소견을 보였으며 수술 시 고정된 절골면 사이의 부정 유합이나 불유합 등의 소견은 보이지 않았다. 수술 후 입원 기간에 있어 A군은 평균 12일(범위 7~18일)이었으며, B군은 평균 6일(범위 2~15일)이었다.

체중부하 족부 전후방 방사선상 A군의 1-2 IMA와 HVA는 수술 전 평균 14.2° 및 32.5°에서 수술 후 3개월에 7.1° 및 11.5°, 수술 후 12개월에 7.4° 및 12.5°로 B군은 수술 전 평균 16.5° 및 34.7°에서 수술 후 3개월에 7.8° 및 10.7°, 수술 후 12개월에 7.3° 및 12.2°로 수술 전후의 계측값들은 각각의 군 내에서 통계적으로 유의한 차이를 보였으나 각각의 군 내에서 수술 후 3개월 계측값과 수술 후 12

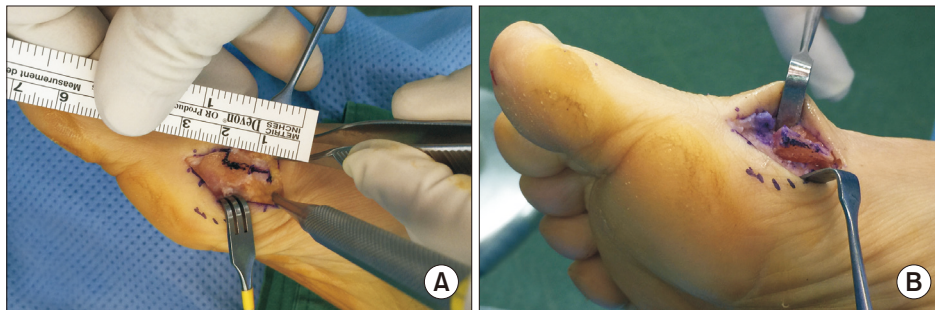


Figure 1. Photographs of short scarf osteotomy shows the longitudinal skin incision was extended approximately 25 mm from the base of the proximal phalanx to the metatarsal shaft and the scarf osteotomy that has short longitudinal cut was marked in line (A), and the distal fragment was translated laterally from 7 mm to 11 mm after completion of the osteotomy (B).

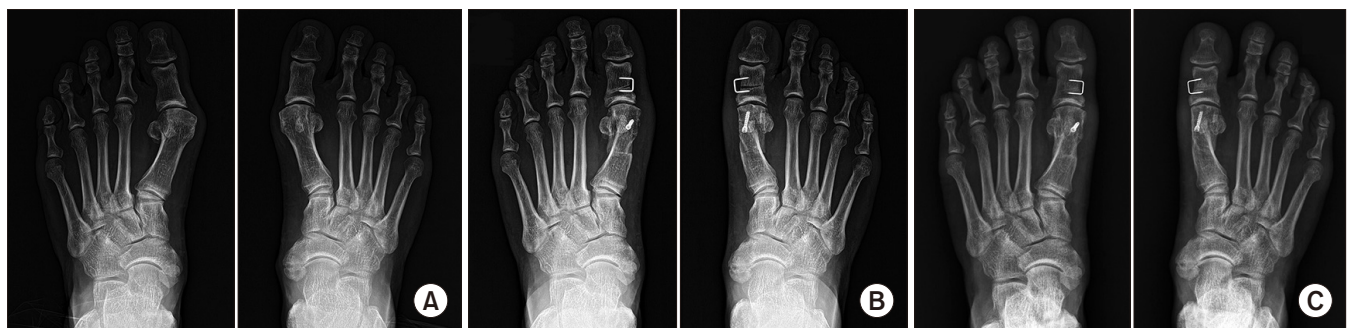

Figure 2. Preoperative (A), postoperative 4-month (B) and postoperative 12-month (C) follow-up weight bearing anteroposterior foot radiographs of 57-year-old female who underwent bilateral synchronous scarf surgery showed decrease of the hallux valgus and the first-second intermetatarsal angles after the surgery.

Table 1. Radiographic Angle Measurements before and after Operation according to Group

Variable	Group A	Group B	p-value*
Preoperative HVA (°)	32.5±8.2	34.7±6.8	0.83
3-month follow-up HVA (°)	11.5±5.1	10.7±5.8	0.58
12-month follow-up HVA (°)	12.5±4.3	12.2±6.3	0.22
Preoperative 1-2 IMA (°)	14.2±1.6	16.5±2.1	0.30
3-month follow-up 1-2 IMA (°)	7.1±2.3	7.8±2.2	0.16
12-month follow-up 1-2 IMA (°)	7.4±1.1	7.3±1.8	0.48

Values are presented as mean±standard deviation.

Group A: bilateral, Group B: unilateral, HVA: hallux valgus angle, IMA, intermetatarsal angle.

*The p-values pertain to the comparison between preoperative and follow-up examinations (unpaired, two-tailed Student's t-test). The level of significance was set at p<0.05.

개월 계측값 간의 차이를 포함하여 두 군 간의 차이는 보이지 않았다 (p>0.05; Table 1).

임상적 결과로 수술 전 AOFAS score는 A군과 B군 간의 통증, 기능 및 정렬을 포함한 총점에 있어 A군 48.8점, B군 50.3점으로 각각의 항목 및 총점에 통계적으로 유의한 차이를 보이지 않았으며 (p>0.05) 군 내의 수술 후 12개월에 조사한 AOFAS score는 A군 총점 80.1, B군 총점 83.5를 포함하여 각각의 항목 모두 유의한 차이를 보인 반면, 양측 군들 간의 차이는 보이지 않았다(p>0.05). 다만 수술 후 3개월에 조사한 AOFAS 총점에 있어 A군 67.6점, B군 80.9점으로 두 군 간에 통계적으로 유의한 차이를 보였으며 이는 통증과 기능 항목의 차이에 기인하였다(Table 2).

수술 후 12개월에 시행한 주관적 만족도 조사는 A군에서 15명 중 12명이 만족, B군에서 30명 중 25명이 만족한다는 답변을 하였고 불만족의 이유로는 수술 전 제 1중족골두 부위의 통증이 완전히 호전되지 않았거나 전족부 외측의 새로운 통증, 족부 모양의 불만족과 발이 좁은 신발을 신기 어려움 등 이었다.

A군 5명(6예) 및 B군 4명(4예)에 있어 술 후 3개월까지 맨발이나 딱딱한 바닥의 신발을 신었을 때 제 1중족골 골두 및 수술 창 부위의 통증을 호소하였으며 이들 중 6명(6예)은 점차 증상이 소실되었으나 나머지 3명(4예)은 수술 후 12개월에도 통증은 감소하였지만 완전히 소실되지는 않아 만족도 평가에서 불만족이라고 답하였다. 한편 각 군의 2예씩 총 4명에 있어 두개의 나사못 삽입 과정 중 원위 나사못 삽입부 주위로 종축 골절(crack)이 수술 도중 발생하여 수술 후 4주간 단하지 석고고정을 통한 부분적 체중부하를 허용하였지만 수술 후 3개월에 시행한 방사선 검사상 유합 소견을 보였고 12개월 추시에서도 타 환자들과 임상 결과 비교 시 차이를 보이지 않았으며 HVA와 1-2 IMA의 변화도 관찰되지 않았다.

고 찰

양측 하지의 병증을 동시 또는 편측에 대하여 각각 순차적으로 시

Table 2. American Orthopaedic Foot and Ankle Society Hallux Score before and after Operation according to Group

Variable	Group A	Group B	p-value*
Preoperative			
Pain	15.2	14.1	0.732
Function	30.1	32.5	0.213
Alignment	3.5	3.7	0.015
Total	48.8	50.3	0.083
3-month follow-up			
Pain	26.5	34.2	<0.001
Function	32.2	37.4	<0.001
Alignment	8.9	9.3	0.125
Total	67.6	80.9	<0.001
12-month follow-up			
Pain	34.2	35.5	0.210
Function	37.7	39.1	0.083
Alignment	8.2	8.9	0.143
Total	80.1	83.5	0.020

Values are presented as mean.

Group A: bilateral, Group B: unilateral.

*The p-values pertain to the comparison between preoperative and follow-up examinations (unpaired, two-tailed Student's t-test). The level of significance was set at p<0.05.

행한 수술에 시행한 기존의 비교연구들은 주로 슬관절 및 고관절에 대한 인공관절 치환술을 대상으로 진행되어 왔으며 비교 항목은 주로 수술 후 감염, 심혈관계 합병증, 폐색전 발생과 사망률 등에 대한 심각한 합병증이 주를 이루어 왔다.¹³⁻¹⁵⁾ 한편 Osei 등¹⁶⁾은 양측에 발생한 수근관 증후군에 대한 수술에 있어 수술 후 일상 생활의 불편을 우려한 환자의 예상과는 달리, 양측을 동시에 수술하더라도 편측 수술과 비교하여 수술 후 개인 위생을 포함한 일상 생활에 있어 수술 1주일 후 양측 간의 차이는 발생하지 않았다고 보고하였다. Lee 등⁴⁾은 양측 또는 편측의 무지 외반증에 대한 제 1중족골 근위부 갈매기 절골술 시행한 후 12개월 추시에서 방사선적 지표들과 AOFAS score 등에 차이를 보이지 않아 양측 무지 외반증에 대한 수술에 있어 양측을 동시에 시행하는 것을 권장하였다. 이는 Fridman 등³⁾이 보고한 양측 무지 외반증 또는 무지 강직증에 대한 동시 수술 또는 Carvalho 등⁵⁾이 보고한 양측 무지 외반증에 대하여 최소침습법으로 동시에 수술을 시행한 결과들과 유사하다.

하지만 양측 또는 편측 족관절염에 대한 인공관절 치환술에 있어 Barg 등¹⁷⁾은 수술 후 1년 추시상 양측 간의 기능적 결과는 유사하였으나 수술 후 4개월 추시 당시에는 편측에 비해 양측을 시행한 군에게 있어 통계적으로 의미 있는 통증의 상승을 보였다고 보고하였다. 본 연구의 결과 또한 수술 후 3개월 및 12개월에 두 차례 측정된 방사선적 지표인 HVA와 1-2 IMA의 감소와 임상적 지표인 AOFAS score의 증가 등이 수술 전에 비하여 각각의 군 내에서 통계적으로 유의한 차이를 보였던 반면 양측 군들 간에 차이는 보이지 않아 기존의 무지 외반증 수술에 대한 연구들과 유사한 결과를 보였다. 하지만 수술 후 3개월의 단기추시 시점에서는 비록 양측 간에 방사선적

지표에 차이를 보이지 않는 양호한 결과를 보였지만, 통증과 기능을 포함한 AOFAS score는 양측 군들 간에 통계적으로 유의한 차이를 보였으며 이는 수술 후 12개월에 이르러 양측을 동시에 시행한 A군의 임상적 지표가 호전되는 결과를 보였다. 이는 B군에 속한 환자들은 수술 후 조기부터 반대측 하지에 힘을 가하여 보행이 가능하였기에 그렇지 못했던 A군의 환자들보다 회복이 빨라 수술 후 3개월 당시 임상적 지표의 차이를 보였다고 설명이 가능할 것이다. 또한 통계적으로 유의한 차이를 보이지 않았지만 A군 환자들의 좌측과 우측 간의 수술 후 통증에 대한 비교에 있어 수술 후 3개월에 보다 통증이 심하였던 쪽은 수술 후 12개월에도 지속되는 경향을 보였다.

수술을 요하는 양측 족부의 무지 외반증 환자에게 의사는 기존의 여러 연구결과들을 근거로 양측을 동시에 시행하는 수술 방식이 편측에 대해 각각 순차적으로 수술하는 방식에 비하여 방사선적 결과의 차이는 발생하지 않으며 한 번의 수술로 인해 병원비의 감소와 전체적인 회복 기간의 감소 등을 가져올 수 있다는 장점을 설명하게 된다. 하지만 본 연구의 결과와 같이 양측을 동시에 시행한 경우에는 편측 수술에 비하여 수술 후 약 3개월 이상의 기간 동안 통증과 기능의 호전이 지연될 수 있으므로 수술 후 가사 또는 직장에서의 빠른 복귀가 주된 관심사인 환자들에 대하여 이에 대한 구체적인 설명이 필요할 것으로 판단된다.

본 연구는 비교대상 군을 양측 무지 외반증 환자에게 순차적으로 시행한 족부로 선정하여 좌측과 우측 족부를 대상으로 각각 시험군들과 비교하지 못하였고 양측을 동시에 시행하였던 환자들에 대한 선정에 있어 실험자의 선택 편향(selection bias)이 작용하였음을 배제할 수 없다는 단점들이 있다.

결 론

양측 족부의 무지 외반증 환자에게 동시에 시행한 단측 스킵 절골술은 편측을 단독으로 시행한 수술과 비교하여 12개월 추시상 임상적 및 방사선적 결과의 차이를 보이지 않았으므로 양측 무지 외반증에 대한 수술을 요하는 환자에게 동시에 시행하는 수술을 권장할 수 있겠지만 의료진은 환자에게 수술 후 회복 기간이 편측 시행의 기간보다 다소 길어짐을 충분히 고지하여야 할 것이다.

REFERENCES

- Coughlin MJ, Jones CP. Hallux valgus: demographics, etiology, and radiographic assessment. *Foot Ankle Int.* 2007;28:759-77. doi: 10.3113/FAI.2007.0759.
- Young KW, Park YU, Kim JS, Jegal H, Lee KT. Unilateral hallux valgus: is it true unilaterality, or does it progress to bilateral deformity? *Foot Ankle Int.* 2013;34:498-503. doi: 10.1177/1071100712469333.
- Fridman R, Cain JD, Weil L Jr, Weil LS Sr, Ray TB. Unilateral versus bilateral first ray surgery: a prospective study of 186 consecutive cases-patient satisfaction, cost to society, and complications. *Foot Ankle Spec.* 2009;2:123-9. doi: 10.1177/1938640009335972.
- Lee KB, Hur CI, Chung JY, Jung ST. Outcome of unilateral versus simultaneous correction for hallux valgus. *Foot Ankle Int.* 2009;30:120-3. doi: 10.3113/FAI.2009.0120.
- Carvalho P, Viana G, Flora M, Emanuel P, Diniz P. Percutaneous hallux valgus treatment: unilaterally or bilaterally. *Foot Ankle Surg.* 2016;22:248-53. doi: 10.1016/j.fas.2015.11.002.
- Kristen KH, Berger C, Stelzig S, Thalhammer E, Posch M, Engel A. The SCARF osteotomy for the correction of hallux valgus deformities. *Foot Ankle Int.* 2002;23:221-9. doi: 10.1177/107110070202300306.
- Aminian A, Kelikian A, Moen T. Scarf osteotomy for hallux valgus deformity: an intermediate followup of clinical and radiographic outcomes. *Foot Ankle Int.* 2006;27:883-6. doi: 10.1177/107110070602701103.
- Kwon SY, Gil HJ, Chung JW. Short scarf osteotomy for moderate hallux valgus. *J Korean Foot Ankle Soc.* 2012;16:235-40.
- Rajeev A, Tumia N. Three-year follow-up results of combined short scarf osteotomy with Akin procedure for hallux valgus. *J Foot Ankle Surg.* 2019;58:837-41. doi: 10.1053/j.fas.2018.12.016.
- Hardy RH, Clapham JC. Observations on hallux valgus; based on a controlled series. *J Bone Joint Surg Br.* 1951;33-B:376-91. doi: 10.1302/0301-620X.33B3.376.
- Murray O, Holt G, McGrory R, Kay M, Crombie A, Kumar CS. Efficacy of outpatient bilateral simultaneous hallux valgus surgery. *Orthopedics.* 2010;33:394. doi: 10.3928/01477447-20100429-09.
- Kitaoka HB, Alexander IJ, Adelaar RS, A Nunley J, Myerson MS, Sanders M, et al. Clinical rating systems for the ankle-hindfoot, midfoot, hallux, and lesser toes. *Foot Ankle Int.* 1997;18:187-8. doi: 10.1177/107110079701800315.
- Bullock DP, Sporer SM, Shirreffs TG Jr. Comparison of simultaneous bilateral with unilateral total knee arthroplasty in terms of perioperative complications. *J Bone Joint Surg Am.* 2003;85:1981-6. doi: 10.2106/00004623-200310000-00018.
- Meehan JP, Danielsen B, Tancredi DJ, Kim S, Jamali AA, White RH. A population-based comparison of the incidence of adverse outcomes after simultaneous-bilateral and staged-bilateral total knee arthroplasty. *J Bone Joint Surg Am.* 2011;93:2203-13. doi: 10.2106/JBJS.J.01350.
- Odum SM, Springer BD. In-hospital complication rates and associated factors after simultaneous bilateral versus unilateral total knee arthroplasty. *J Bone Joint Surg Am.* 2014;96:1058-65. doi: 10.2106/JBJS.M.00065.
- Osei DA, Calfee RP, Stepan JG, Boyer MI, Goldfarb CA, Gelberman RH. Simultaneous bilateral or unilateral carpal tunnel release? A prospective cohort study of early outcomes and limitations. *J Bone Joint Surg Am.* 2014;96:889-96. doi: 10.2106/JBJS.M.00822.
- Barg A, Knupp M, Hintermann B. Simultaneous bilateral versus unilateral total ankle replacement: a patient-based comparison of pain relief, quality of life and functional outcome. *J Bone Joint Surg Br.* 2010;92:1659-63. doi: 10.1302/0301-620X.92B12.25204.