



# 무지 외반증의 치료에 대한 고찰

이성현, 이영창

원광대학교 의과대학 원광대학교병원 정형외과학교실

## Approach for the Treatment on Hallux Valgus

Sung-Hyun Lee, Yeong-Chang Lee

Department of Orthopedic Surgery, Wonkwang University Hospital, School of Medicine, Wonkwang University, Iksan, Korea

Although many patients who undergo bunion repair do well and have satisfactory results, a critical evaluation of these results shows the potential for improvement. Metatarsal deformity of the hallux valgus is a 3-dimensional deformity, including rotation in the coronal plane. Theoretically, it is important to understand the 3-dimensional displacement of the first metatarsal for correcting the deformities of valgus rotation in the frontal plane. Yet the current methods of metatarsal osteotomy principally attempt to correct the deformity in the transverse plane. The modified technique for the Lapidus procedure can be used in a variety of hallux valgus conditions and severities, and the early results suggest that a powerful correction can be maintained. In addition, efforts have been made to correct the 3-dimensional deformity by performing metatarsal shaft osteotomy. In the case of degenerative arthritis, first metatarsophalangeal joint arthrodesis is a good option to correct the 3-dimensional deformation. Correction of the 3-dimensional deformity, including a rotational deformity in the frontal plane of the metatarsals, should be considered when selecting surgical treatment and is essential for achieving a good prognosis for patients with hallux valgus. This article reviews the classification and treatment of hallux valgus for correction of the 3-dimensional deformity.

**Key Words:** Hallux valgus, Metatarsal osteotomy, Metatarsal pronation, Hallux adducto valgus, Tibial sesamoid

### 서 론

“무지 외반증(hallux valgus)을 교정하기 위해 백 가지가 넘는 수술기법이 소개되어 있지만, 다양한 병변을 한 가지 수술기법으로 해결할 수는 없다.” Mann 등이 저술한 책에 기술된 내용이다.<sup>1)</sup> 무지 외반증은 환자마다 각각 다른 다양한 병인에 의해 발생하고 진행되는 병변이다. 족무지가 외측으로 편위되면서 두드러지는 제 1중족골

두의 내측 돌출부 통증(bunion pain)이 대표적인 증상이며 제 1중족-족지관절(metatarsophalangeal joint)의 외측 아탈구(subluxation), 종자골(sesamoid)의 외측 전위 및 족무지의 회내 변형 등이 동반될 수 있다. 이외에도 제 2중족골두 아래의 굳은살 및 통증 등도 동반되어 나타날 수 있다.<sup>2-4)</sup>

치료의 가장 큰 목적은 변형을 교정하고 생역학적으로 기능적인 족부를 만드는 것이다. 그러므로 다양한 원인이 있는 복잡한 변형의 교정을 위해서는 항상 변형의 근본적인 원인을 해결하는 것이 원칙이다. 최근 무지 외반증은 단순히 수평면(transverse plane)상에서 내측으로 뺏어있는(adduction) 평면상에서의 변형이 아니라 관상면(frontal plane)에서의 외회전(external rotation), 외반(valgus), 외번(eversion), 회내전(pronation)이 포함된 3차원상의 변형(Fig. 1)이라는 개념이 대두되었다.<sup>5,6)</sup> 이러한 병리생태에 대한 이해는 무지 외반증 환자를 치료하는 데 중요할 것이다. 이에 저자들은 무지 외반증의 치료를 위해 주로 사용되는 수술적 치료에 대해 기술하고 3차원상의 변형을 교정하기 위한 분류 및 수술법에 대해 기술하고자 한다.

Received October 7, 2019 Revised November 26, 2019 Accepted November 26, 2019

Corresponding Author: Sung-Hyun Lee

Department of Orthopedic Surgery, Wonkwang University Hospital, School of Medicine, Wonkwang University, 895 Muwang-Ro, Iksan 54538, Korea  
Tel: 82-63-859-1360, Fax: 82-63-852-9329, E-mail: kensin06@hanmail.net  
ORCID: <https://orcid.org/0000-0001-6468-1456>

Keystone of this journal was presented at the 2019 Spring Conference of The Korean Orthopaedic Association.

**Financial support:** This study was supported by grant from Wonkwang University, 2019.

**Conflict of interest:** None.

Copyright © 2019 Korean Foot and Ankle Society. All rights reserved.

© This is an Open Access article distributed under the terms of the Creative Commons Attribution Non-Commercial License (<http://creativecommons.org/licenses/by-nc/4.0>) which permits unrestricted non-commercial use, distribution, and reproduction in any medium, provided the original work is properly cited.

## 본 론

### 1. 현재의 수술적 치료(current treatment option)

수많은 수술법이 소개되었지만 기본적으로 내측 돌출부 절제술(bunionectomy), 외측 연부조직 유리 및 내측 봉합으로 이루어진 원위 연부조직 술식(distal soft tissue procedure), 제 1중족골 절골술(metatarsal osteotomy)과 제 1근위지골 절골술(Akin procedure) 등이 근간을 이루고 있다. 또한 제 1중족지 관절염이 있을 경우 유합술(arthrodesis)을 고려할 수 있으며 제 1족근-중족관절(tarsometatarsal joint)의 불안정성이 있으면 제 1족근-중족관절 유합술(Lapidus procedure)을 고려할 수 있다.

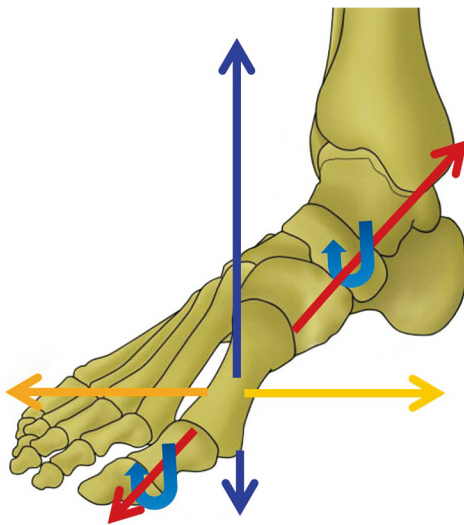


Figure 1. Triaxial coordinate plane with Z-axis motion about the 1st ray.

무지 외반증 환자에서 위의 많은 술기 중 적절한 수술적 치료법을 선택하기 위해 가장 먼저 고려할 점은 제 1중족-족지관절이 상합성(congruent)인지 비상합성(uncongruent)인지 혹은 관절염은 없는지를 파악하는 것이다.<sup>1)</sup> 제 1중족지관절이 상합성이라면 제 1중족골 내측 돌출부 절제술과 함께 중족골 원위부 갈매기형 절골술 혹은 제 1근위지골 절골술을 통해 변형을 교정할 수 있다. 제 1중족-족지관절이 비상합성이라면 외측으로 아탈구된 근위지골을 중족골두 위로 옮겨서 제 1중족-족지관절을 상합성 관절로 만드는 수술법이 필요하다. 이 경우 무지 외반증 변형 정도에 따라 경증(mild), 중등도(moderate), 중증(severe)으로 구분하여 치료 계획을 수립하는데 경증 변형은 무지 외반각이 30도 이하, 중족골간 각이 13도 이하인 경우이며 중등도 변형은 무지 외반각이 40도 이하, 중족골간 각이 13도 이상인 경우이다. 중증 변형은 무지 외반각이 40도 이상, 중족골간 각이 20도 이상인 경우이다. 경증 변형인 경우에는 중족골 원위부 절골술(proximal chevron osteotomy), 중족골 간부 절골술(scarf osteotomy) 등을 통해 변형을 교정할 수 있다. 중등도 변형인 경우에는 중족골 근위부 절골술을 병행한 원위 연부조직 교정술, 중족골 간부 절골술을 시행해 볼 수 있다. 중증 변형인 경우에는 중족골 근위부 절골술을 병행한 원위 연부조직 교정술, 제 1중족-족지관절 유합술을 고려해볼 수 있다. 또한 제 1중족-족지관절의 관절염이 심한 경우에는 제 1중족-족지관절 유합술 혹은 관절 치환술이 필요할 수 있다. 제 1족근-중족관절의 과운동성이 동반된 무지 외반증의 치료로 제 1족근-중족관절 유합술이 적절한 수술법으로 확립되었다.<sup>1,7)</sup> 그러나 무지 외반증과 제 1족근-중족관절 불안정성 사이의 인과관계 및 영향은 아직 논란의 여지가 있다. 과거 여러 논문에서 제 1족근-중족관절 불안정성은 무지 외반증에 의해 이차적으로 나타나는 증상이며 관절 유합술이 아닌 중족골 교정 절골술로 불안정성

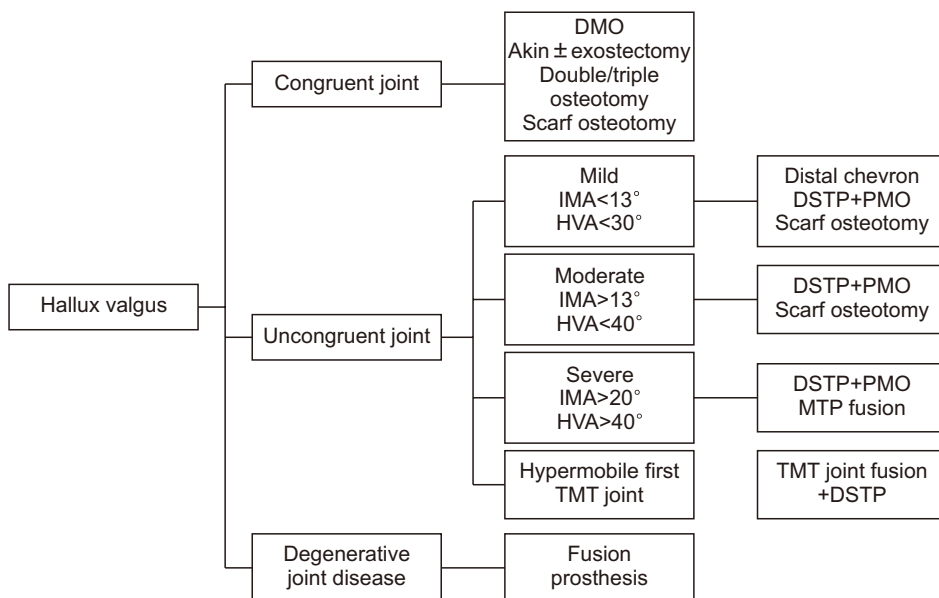


Figure 2. Current surgical algorithm for hallux valgus. DMO: distal metatarsal osteotomy, IMA: intermetatarsal angle, HVA: hallux valgus angle, DSTP: distal soft tissue procedure, PMO: proximal metatarsal osteotomy, MPT: metatarsophalangeal, TMT: tarsometatarsal.

이 회전됨을 보고하기도 하였다(Fig. 2).<sup>8-10)</sup>

2. 무지 외반증의 3차원상의 변형과 치료

1) 무지 외반증의 관상면에서의 회전변형

현재 통용되는 분류는 무지 외반각과 중족골간 각의 크기에 기초한 치료 알고리즘(severity-based system)이다.<sup>1,11)</sup> 이 치료 알고리즘은 수평면상에서의 무지 외반각과 중족골간 각의 교정에 중점을 두고 있으나 이에 따른 수술 후 중기 및 장기 추시관찰 연구에서 예상보다 높은 재발률이 보고되고 있다.<sup>12-14)</sup> Bock 등<sup>12)</sup>은 중족골 간부 절골술(scarf osteotomy) 후 10년 추시연구에서 30%의 재발률을 보고하였다. Chong 등<sup>13)</sup>은 무지 외반증 수술 후 5.2년의 중기 추시관찰 연구에서 25.9%의 환자들이 불편감을 호소했다고 보고하였으며 Jeuken 등<sup>14)</sup>은 중족골간 절골술 시행 후 장기 추시 결과에서 75%의 재발률을 보고하였다. 여러 연구들은 방사선적 계측 후 재발률이 25%~78%까지 높다고 보고했으며 이는 현재 시행되는 무지 외반증 수술방법이 여전히 개선의 여지가 있음을 시사한다.<sup>12-15)</sup>

무지 외반증 수술 후 다시 변형이 재발하는 이유에 대해서 많은 연구가 이루어졌다. 그 중 Okuda 등<sup>16)</sup>은 종자골 정복(reduction) 여부를 무지 외반증 수술 후 재발의 주요 위험인자로 보고하였다. 또한 후속논문에서 관상면에서의 회전변형을 의미하는 전후방 단순 방사선 촬영상에서 중족골두의 외측이 타원형으로 보이는 round sign을 보고하였으며 이러한 외회전을 교정한 절골술을 시행하여 4% 재발률의 좋은 결과를 보고하였다(Fig. 3).<sup>17,18)</sup>

1980년에 Scranton과 Rutkowski<sup>19)</sup>는 사체 등을 대상으로 건막류(bunion) 변형 여부에 따른 회내 정도를 측정하였다. 변형이 있

는 경우의 회내 정도는 14.5도, 변형이 동반되지 않은 경우는 3.1도였다. 또한 Kim 등<sup>20)</sup>은 컴퓨터 단층촬영(computed tomography)을 통한 3차원 영상분석에서 무지 외반증 환자의 87.3%에서 제 1중족골의 외회전 변형이 증가됨을 발표하였다. 또한 중족골의 회전변형과 종자골의 아탈구 여부에 따라 무지 외반증의 회전변형을 4군으로 분류하였으며 실제로 종자골이 아탈구되지 않았으나 중족골의 회전에 의해 아탈구된 것처럼 보이는 가상 종자골 아탈구가 25.9%에서 관찰된다고 하였다.<sup>20)</sup> Dayton 등<sup>21)</sup>은 외반을 관상면상에서의 외회전으로 정의하며 용어자체에 무지와 중족골의 3차원상의 변형을 내포하기 위한 "hallux abducto valgus with metatarsus primus adducto valgus"라는 용어를 제안하였다.

이를 종합해 볼 때, 무지 외반증을 단순히 수평면상의 변형으로 접근해 치료한다면 관상면상에서의 회전변형을 교정하기 힘들며 재발 등의 좋지 않은 결과로 이어질 수 있다.

2) Triplane hallux abducto valgus classification

최근 무지 외반증의 관상면에서의 회전변형에 대한 연구가 이루어지면서 Hatch 등<sup>5)</sup>은 이에 대한 분류를 제시했다. 기존의 무지 외반각 및 중족골간 각으로 무지 외반증을 진단 후 족부 전후방 방사선사진 및 체중부하 종자골 방사선사진(weight bearing sesamoid axial view)을 통해 중족골의 외회전 및 종자골의 아탈구 여부를 분류의 기준으로 삼았다. 이에 따라 중족골이 외회전되지 않은 class 1과 중족골의 외회전이 관찰되는 class 2로 분류하였으며 class 2는 다시 종자골의 아탈구 여부에 따라 class 2A와 class 2B로 세분화했다. 중족골 내전각이 20도 이상인 경우를 class 3, 중족지관절의 퇴행성 변화가 있는 환자는 class 4로 분류했다(Fig. 4).

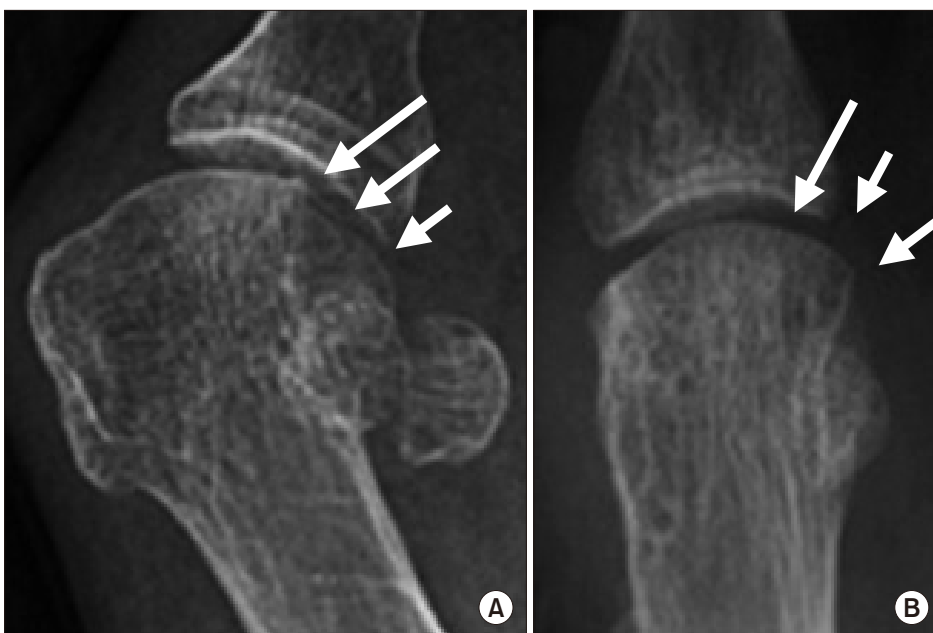
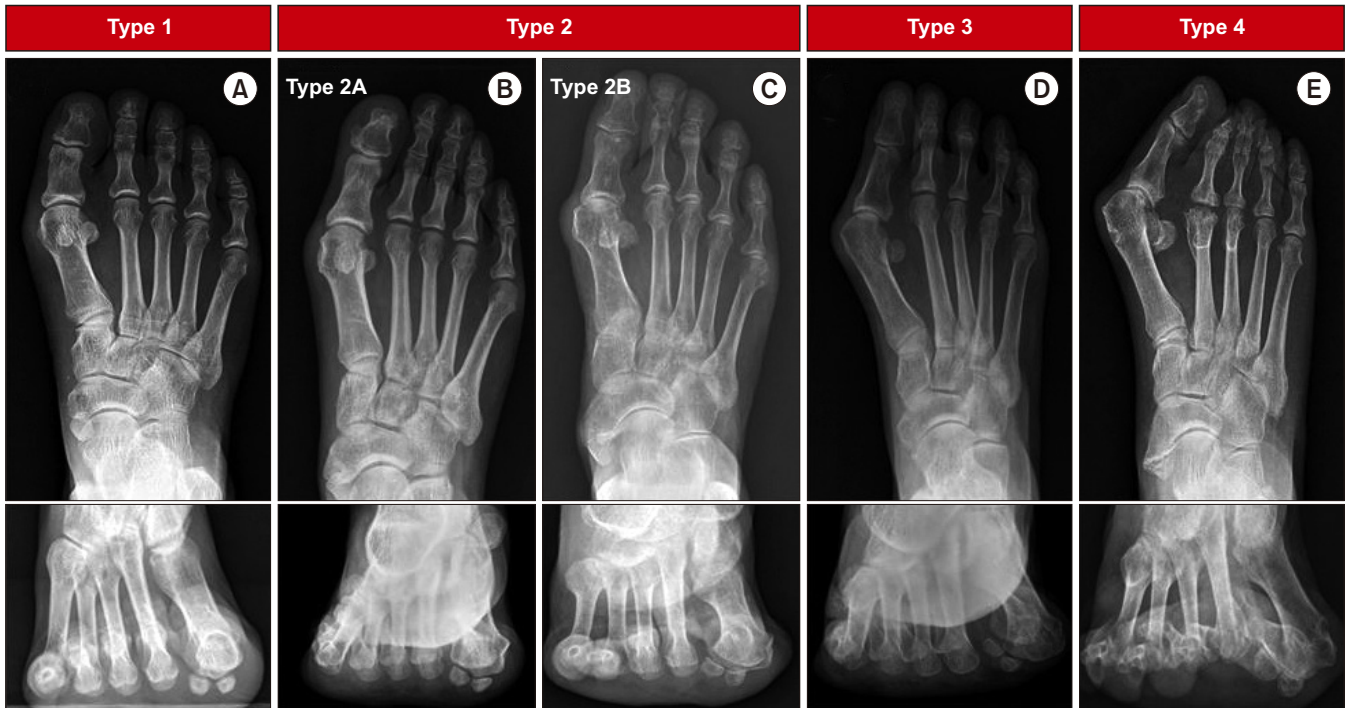
Figure 3. Radiographs illustrating for the shape of the lateral edge of the first metatarsal head. (A) In case of metatarsal external rotation, the shape of lateral edge is a round shape (arrows). (B) When there is no metatarsal rotation, the shape of lateral edge had an angular shape (arrows).



**Figure 4.** Radiologic findings of Triplane hallux valgus classification. (A) Radiographs showing class 1 hallux abducto valgus, with no rotation observed on the axial view. (B) Radiographs of class 2A hallux abducto valgus showing eversion of the first metatarsal and the sesamoid still in the groove with intact crista. (C) Radiographs of class 2B hallux abducto valgus showing rotation of the first metatarsal with subluxation of the sesamoid complex. (D) Radiographs of class 3 hallux abducto valgus associated with metatarsus adductus, with no first metatarsal frontal/coronal plane rotation seen on sesamoid axial view. (E) Radiographs of class 4 hallux abducto valgus showing arthrosis of the first metatarsal phalangeal sesamoid complex.

또한 분류에 따라 중족골 외회전이 있는 class 2에서는 3차원적 변형을 교정할 수 있는 절골술을 권고하였으며 종자골 이탈구가 없는 가상 종자골 탈구인 class 2A에서는 과도한 원위 연부조직 유리술을 하지 않을 것을 권고했다(Table 1).

그러나 Hatch 등<sup>5)</sup>에 의한 3차원적 분류는 현재 통용되는 무지 외반각과 중족골간 각의 정도 및 족근-중족관절 과운동성에 대해 고려하지 않아 Lapidus 외에 다른 술식을 고려할 경우 적용이 어려울 수 있으며 아직 이 분류에 대해 타당성(validation) 조사가 되지 않았으므로 더 많은 후속연구가 필요하다고 생각된다.

3) 3차원적 변형교정을 위한 절골술

여러 문헌에서 무지 외반증은 3차원상의 변형이며 해부학적인 회전각의 중심(center of rotation angulation, CORA)이 제1 족근-중족관절에 있음을 제시하였다.<sup>17,22,23)</sup> 이를 바탕으로 여러 저자들은 3차원 변형을 위한 절골술을 시행할 때 제 1중족골의 CORA를 교정하는 것이 바람직하며 변형 Lapidus 술식을 통해 교정할 수 있다고 주장하였다.<sup>5,22,23)</sup> 과거 논문들에서는 원위 중족골 관절각이 측정자간에 불일치성을 보인다고 보고하였다.<sup>11,24)</sup> Dayton 등<sup>22)</sup>은 원위 중족골 관절각을 측정하는 데 검사자 사이에 낮은 신뢰도를 보인 이유는 중족골의 관상면상에서 외회전으로 인해 중족골 관절면의 내측

**Table 1.** Triplane Hallux Valgus Classification and Treatment Algorithm\*

Class	Anatomic finding	Treatment recommendation
1	MT Pronation (-)	MT OT or TMT correction Sesamoid release
2A	MT Pronation Sesamoid subluxation (-)	Triplane correction±lateral capsulotomy
2B	MT Pronation Sesamoid subluxation (+)	Triplane correction+lateral capsular release
3	>20° MTA	MT OT or triplane correction 2, 3 MT correction
4	Degenerative arthritis	MTP arthrodesis

MT: metatarsal, OT: osteotomy, TMT: tarsometatarsal, MTA: metatarsus adductus, MTP: metatarsophalangeal.

\*Radiologic findings of hallux valgus in all classification were increased hallux valgus angle and intermetatarsal angle.

및 외측 경계를 명확히 구분하기 힘들기 때문이라고 주장하였다. 또한 원위 중족골 관절각에 대한 교정 술식 없이 변형 Lapidus 술식만으로 수술 후 예후를 평가하는 중요한 요소인 원위 중족골 관절각이 호전되었음을 보고하였다.<sup>22)</sup>

그러나 이러한 변형 Lapidus 술식은 기술적으로 어려우며 제 1족지열(1st ray)의 단축이 유발될 수 있으므로 제 1족지열이 족배골곡이 되지 않도록 유의해야한다. Yi와 Lee 는<sup>25)</sup> 3차원적 변형 교정을

위한 절골술을 시행할 때 증족골 전이통(transfer metatarsalgia)을 예방하기 위해 제 1족지열 시상면(sagittal plane)상에서의 길이가 유지되어야 하며 또한 절골면이 관상면에 평행할 수록 고정 후 안정성이 적기 때문에 금속판 등의 추가적인 고정이 필요하다고 보고하였다.

Wagner와 Wagner<sup>26)</sup>는 근위 증족골 회전 절골술(proximal metatarsal rotational osteotomy, PROMO)을 25명의 무지 외반증의 환자에서 시행하여 좋은 결과를 발표하였다. 그러나 PROMO 술식은 절골면의 각도에 의해 교정 정도가 결정되므로 수술 전 환자의 변형에 대한 정확한 계산이 필요하며 이를 통해 정확한 절골술을 할 수 있는 특정 기구가 필요하다는 단점이 있다. 또한 Swanton 등<sup>27)</sup>은 증족골 간부 절골술(scarf osteotomy)을 시행하면서 절골면이 족저 방향을 향함으로서 증족골의 회전변형에 대해 교정효과를 기대할 수 있다고 주장하였다. 또한 증족지관절 유합술은 관절염이 있거나 변형이 심한 무지 외반증 환자에서 3차원적 변형을 같이 교정할 수 있는 치료방법이다.

## 결 론

현재 통용되고 있는 알고리즘에 의한 무지 외반각 및 증족골간 각의 정도에 따른 수술적 치료는 무지 외반증의 3차원적인 변형을 고려하지 않아 개선의 여지가 있다. 단순히 수평면상에서 발생한 무지 외반 변형은 고식적인 수평면상에서의 변형교정으로 호전될 수 있다. 그러나 고도의 무지 외반 변형은 3차원상의 변형을 포함하는 경우가 많다. 따라서 무지 외반증 환자를 치료하기 위해 3차원상에서의 변형을 교정할 수 있는 수술적 치료 방법을 고려해야 하며 환자의 좋은 예후에 긍정적인 영향을 미칠 것으로 기대된다.

## REFERENCES

- Coughlin MJ, Saltzman CL, Anderson RB, Mann RA. *Mann's surgery of the foot and ankle. 9th ed. Philadelphia: Saunders Elsevier; 2014. p. 199-300.*
- Menz HB, Lord SR. *Gait instability in older people with hallux valgus. Foot Ankle Int. 2005;26:483-9. doi: 10.1177/10711007052600610.*
- Coughlin MJ, Jones CP. *Hallux valgus: demographics, etiology, and radiographic assessment. Foot Ankle Int. 2007;28:759-77. doi: 10.3113/FAI.2007.0759.*
- Jang KS, Kim TW, Kim HJ. *Diagnosis and pathophysiology of hallux valgus. J Korean Foot Ankle Soc. 2014;18:43-7. doi: 10.14193/jkfas.2014.18.2.43.*
- Hatch DJ, Santrock RD, Smith B, Dayton P, Weil L Jr. *Triplane hallux abducto valgus classification. J Foot Ankle Surg. 2018;57:972-81. doi: 10.1053/j.jfas.2018.02.008.*
- Ko KR, Sung KS. *Corrective osteotomies in hallux valgus. J Korean Foot Ankle Soc. 2017;21:43-9. doi: 10.14193/jkfas.2017.21.2.43.*
- Bednarz PA, Manoli A 2nd. *Modified lapidus procedure for the treatment of hypermobile hallux valgus. Foot Ankle Int. 2000;21:816-21. doi: 10.1177/107110070002101004.*
- Kim JY, Park JS, Hwang SK, Young KW, Sung IH. *Mobility changes of the first ray after hallux valgus surgery: clinical results after proximal metatarsal chevron osteotomy and distal soft tissue procedure. Foot Ankle Int. 2008;29:468-72. doi: 10.3113/FAI.2008.0468.*
- Coughlin MJ, Jones CP. *Hallux valgus and first ray mobility. A prospective study. J Bone Joint Surg Am. 2007;89:1887-98. doi: 10.2106/JBJS.F.01139.*
- Coughlin MJ, Shurnas PS. *Hallux valgus in men. Part II: first ray mobility after bunionectomy and factors associated with hallux valgus deformity. Foot Ankle Int. 2003;24:73-8. doi: 10.1177/107110070302400112.*
- Coughlin MJ, Freund E, Roger A, Mann Award. *The reliability of angular measurements in hallux valgus deformities. Foot Ankle Int. 2001;22:369-79. doi: 10.1177/107110070102200503.*
- Bock P, Kluger R, Kristen KH, Mittlböck M, Schuh R, Trnka HJ. *The scarf osteotomy with minimally invasive lateral release for treatment of hallux valgus deformity: intermediate and long-term results. J Bone Joint Surg Am. 2015;97:1238-45. doi: 10.2106/JBJS.N.00971.*
- Chong A, Nazarian N, Chandrananth J, Tacey M, Shepherd D, Tran P. *Surgery for the correction of hallux valgus: minimum five-year results with a validated patient-reported outcome tool and regression analysis. Bone Joint J. 2015;97-B:208-14. doi: 10.1302/0301-620X.97B2.34891.*
- Jeuken RM, Schotanus MG, Kort NP, Deenik A, Jong B, Hendrickx RP. *Long-term follow-up of a randomized controlled trial comparing scarf to chevron osteotomy in hallux valgus correction. Foot Ankle Int. 2016;37:687-95. doi: 10.1177/1071100716639574.*
- Iyer S, Demetracopoulos CA, Sofka CM, Ellis SJ. *High rate of recurrence following proximal medial opening wedge osteotomy for correction of moderate hallux valgus. Foot Ankle Int. 2015;36:756-63. doi: 10.1177/1071100715577195.*
- Okuda R, Kinoshita M, Yasuda T, Jotoku T, Kitano N, Shima H. *Post-operative incomplete reduction of the sesamoids as a risk factor for recurrence of hallux valgus. J Bone Joint Surg Am. 2009;91:1637-45. doi: 10.2106/JBJS.H.00796.*
- Okuda R, Kinoshita M, Yasuda T, Jotoku T, Kitano N, Shima H. *The shape of the lateral edge of the first metatarsal head as a risk factor for recurrence of hallux valgus. J Bone Joint Surg Am. 2007;89:2163-72. doi: 10.2106/JBJS.F.01455.*
- Yasuda T, Okuda R, Jotoku T, Shima H, Hida T, Neo M. *Proximal supination osteotomy of the first metatarsal for hallux valgus. Foot Ankle Int. 2015;36:696-704. doi: 10.1177/1071100715572188.*
- Scranton PE Jr, Rutkowski R. *Anatomic variations in the first ray: Part I. Anatomic aspects related to bunion surgery. Clin Orthop Relat Res. 1980;(151):244-55.*
- Kim Y, Kim JS, Young KW, Naraghi R, Cho HK, Lee SY. *A new measurement of tibial sesamoid position in hallux valgus in relation to the coronal rotation of the first metatarsal in CT scans. Foot Ankle Int. 2015;36:944-52. doi: 10.1177/1071100715576994.*
- Dayton P, Kauwe M, Feilmeier M. *Clarification of the anatomic definition of the bunion deformity. J Foot Ankle Surg. 2014;53:160-3. doi: 10.1053/j.jfas.2013.10.007.*

22. **Dayton P, Feilmeier M, Kauwe M, Hirschi J.** Relationship of frontal plane rotation of first metatarsal to proximal articular set angle and hallux alignment in patients undergoing tarsometatarsal arthrodesis for hallux abducto valgus: a case series and critical review of the literature. *J Foot Ankle Surg.* 2013;52:348-54. doi: 10.1053/j.jfas.2013.01.006.
23. **DiDomenico LA, Fahim R, Rollandini J, Thomas ZM.** Correction of frontal plane rotation of sesamoid apparatus during the Lapidus procedure: a novel approach. *J Foot Ankle Surg.* 2014;53:248-51. doi: 10.1053/j.jfas.2013.12.002.
24. **Robinson AH, Cullen NP, Chhaya NC, Sri-Ram K, Lynch A.** Variation of the distal metatarsal articular angle with axial rotation and inclination of the first metatarsal. *Foot Ankle Int.* 2006;27:1036-40. doi: 10.1177/107110070602701207.
25. **Yi Y, Lee WC.** Comparison of three-dimensional displacement among different metatarsal osteotomies. *Foot Ankle Clin.* 2018;23:193-203. doi: 10.1016/j.fcl.2018.01.004.
26. **Wagner P, Wagner E.** Is the rotational deformity important in our decision-making process for correction of hallux valgus deformity? *Foot Ankle Clin.* 2018;23:205-17. doi: 10.1016/j.fcl.2018.01.009.
27. **Swanton E, Mason L, Molloy A.** How do i use the scarf osteotomy to rotate the metatarsal and correct the deformity in three dimensions? *Foot Ankle Clin.* 2018;23:239-46. doi: 10.1016/j.fcl.2018.01.008.