

기침으로 급성 악화된 요추 추간판 파열 환자의 대용량 약침 및 복합 한방치료 호전사례 1례

류광현¹, 문희영¹, 주아라¹, 추원정¹, 최요섭¹, 문영주², 채지원², 신원빈³
¹부천시생한방병원 한방내과, ²부천시생한방병원 한방재활의학과, ³부천시생한방병원 침구과

A Case Report on a Patient with Acute Herniated Lumbar Disc due to Coughing Treated with Megadose Pharmacopuncture and Combined Korean Medicine

Gwang-hyun Ryu¹, Heeyoung Moon¹, Ah-ra Ju¹, Won-jung Choo¹,
Yo-sup Choi¹, Youngjoo Moon², Jiwon Chai², Wonbin Shin³

¹Dept. of Korean Internal Medicine, Bu-Cheon Jaseng Hospital of Korean Medicine
²Dept. of Korean Medicine Rehabilitation, Bu-Cheon Jaseng Hospital of Korean Medicine
³Dept. of Acupuncture & Moxibustion, Bu-Cheon Jaseng Hospital of Korean Medicine

ABSTRACT

Objective: The purpose of this study was to report the radiological and symptomatic changes in a patient with acute herniated lumbar disc due to coughing, treated with megadose pharmacopuncture and combined Korean medicine.

Methods: MRI examination diagnosed an acute lumbar disc herniation by coughing. We performed a combination treatment of megadose pharmacopuncture and integrated Korean medicine. NRS, ODI, EQ-5D, SLR test, and big toe extension test were checked on admission, after two weeks, on discharge, and after four months to confirm symptom improvements.

Results: In the acute stage of lumbar intervertebral disc rupture, megadose pharmacopuncture combined with Korean medicine treatment showed improvement in NRS, ODI, EQ-5D, SLRT, and big toe extension tests. In addition, absorption of the herniated intervertebral discs was observed through an MRI scan on discharge.

Conclusions: For patients with herniated lumbar disc acutely deteriorated by coughing, a combination of megadose pharmacopuncture with Korean medicine treatment may be a solution.

Key words: herniated lumbar disc, cough, megadose pharmacopuncture, Bee Venom pharmacopuncture, Korean medicine

1. 서 론

추간판은 쿠션역할을 하는 젤과 같은 수핵(nucleus pulposus), 수핵을 둘러싸며 척추안정에 기여하는

인대조직인 섬유륜(anulus fibrosus), 그리고 상하 연골성 종판으로 구성되어 있다. 물건을 지거나 허리를 트는 동작은 수핵에 가해지는 압력을 가중시킨다. 이 압력이 지속되고, 섬유륜 부위 중 취약한 후외측 부위가 시간이 가면서 점차 약해져서 디스크 구성물질들이 신경뿌리가 있는 척추관 주위로 빠져나오면서 추간판 탈출증이 생기게 된다. 추간판의 탈출 위치에 따라 통증, 좌골신경통, 둔감, 근력약화가 다리에 생기게 된다. 허리와 다리의 통증

· 투고일: 2019.11.16, 심사일: 2019.12.20, 게재확정일: 2019.12.27
· 교신저자: 류광현 경기도 부천시 부일로191번길 17
자생한방병원 지하1층 의국
TEL: 032-320-8818 FAX: 032-320-8711
E-mail: rayshine@naver.com

은 물리적인 신경뿌리의 압박과 수핵 내 물질에 의한 화학적 자극 때문에 발생된다. 추간판 탈출증 환자 중 10% 정도에서 3달 이상의 만성적인 증상을 경험하게 되며, 대부분 보존적 치료로 호전되지만 일부에서는 수술을 필요로 하게 된다. 일반적으로 추간판 탈출증 치료에, 서양 의학에서는 급성기에 NSAIDs를 쓰면서 경과를 지켜보고, 영상장치 가이드 하에서 경막외 스테로이드 주사치료를 시행한다¹. 한의학적 치료는 척추 추간판 탈출증 환자에게 침, 한약, 약침, 추나치료, 침상안정 등을 통해 비수술적 치료를 시행하고 있다².

그 동안 추간판 탈출증 악화 사례와 그에 관한 연구로는, 윤 등³의 기침으로 악화된 요추 추간판 탈출증 환자의 수술 전인 케이스 1례, 장 등⁴, 윤 등⁵, 김 등⁶의 추나치료 이후 악화된 요추 추간판 탈출증에 대한 보고가 있었으나, 악화된 이후 적극적인 한의학적 치료 및 경과, 연구에 대한 보고는 부족하다.

이에 저자들은 실제로 기침으로 악화된 요추 추간판 탈출증 환자 1례에 대해 수술 전원이 아닌, 한의학적 치료를 시행하였을 때 호전이 있었음을 관찰하여 이를 보고하는 바이다.

II. 증 례

1. 성 명 : 조○○ (M/37)
2. 발병일 : 2019년 06월 28일경 일상생활 중 궤(2019년 07월 14일경 샤워하면서 기침을 하고 나서 심화)
3. 입원기간 : 2019년 07월 15일~2019년 09월 09일 (26일간)
4. 주소증
 - 1) LBP~Lt. buttock pain~Lt. leg pain, numb
 - (1) 하요추부 대맥선상 통증~좌측 둔부 통증 최심~좌측 대소퇴 후면부 저림
 - (2) 기립시, 좌위시, 보행시 심화 양상, 요추부 굴신시 심화, 와위시 호전 양상

5. 과거력
 - 1) HIVD of L-spine Diagnosis('13)
 - 2) myocardial infarction, stent insertion, angioplasty ('18)
6. 현병력

상기환자 상기 발병일에 상기 주소증 발생하여, 부천자생한방병원에서 L-spine Magnetic Resonance Imaging(MRI) 검사상 "L4/5 디스크 심각한 파열이다." 진단 후 침치료(1회), 봉약침치료(1회) 후 자택에서 샤워하는 과정에서 기침 후 하요부 통증 심화되어 부천성모병원 Emergency Room (ER)에서 x-ray 검사 후 주사치료(2회) 후 미약 호전되어 Stretcher car에 운송되어 본원 내원하였음.
7. 가족력 : 별무
8. 기타사항
 - 1) 직 업 : 사무직
 - 2) 상용약 : 심근경색약, 당뇨약
 - 3) 흡연, 음주 : 없음.
9. 초진 소견 및 계통적 문진
 - 1) 睡 眠 : 安眠(-), 淺眠(+), 入眠障碍(-), 早期覺醒(-), 心煩不安(-)
 - 2) 頭面部 : 頭痛(+), 喜冷飲(-), 口乾(-), 口燥(-), 口苦(-), 口瘡(-), 口臭(-)
 - 3) 食 慾 : 普通
 - 4) 消 化 : 不良(Western medicine 복용시 惡心)
 - 5) 大 便 : 보통정상, 1회/1-2일(입원초기 1주일 無大便)
 - 6) 小 便 : 보통정상, 4-5회/일, 야간뇨(-)
 - 7) 舌 脈 : 舌質紅 苔薄白 脈滑有力
 - 8) Vital signs : 140/100 mmHg-85-20-37.0 °C
10. 입원시 검사 소견
 - 1) L-spine Check
 - (1) ROM : Flexion/Extension(UC/UC), Lateral bending(UC/UC), Rotation(UC/UC)
 - (2) Special Test(L-SPINE)
 - ① SLR Test : 30/15

- ② Patrick : UC/UC
 - ③ Bragard : -/+
 - ④ Kernig : -
 - ⑤ Walking on the toe : UC/UC
 - ⑥ Walking on the heel : UC/UC
 - ⑦ Babinski : -/-
 - ⑧ Valsalva : +
- 2) Deep tendon reflex(DTR, 심부건반사)
- (1) Patellar tendon reflex : ++/++
 - (2) Achilles tendon reflex : ++/++
- 3) 근력장애
- (1) Dorsiflexion : G5, 100%/G5, 100%
 - (2) Big toe extension : G5, 100%/G3, 50%
 - (3) Plantaflexion : G5, 100%/G5, 100%
- 4) 임상병리 검사 : 2019년 7월 16일 혈액학 검사로는 ESR, CRP, WBC, Hb, Hct, HCV, MCH, MCHC, Platelet, 임상화학 검사로는 eGFR, T-Protein, Albumin, T-bilirubin, ALP, AST, ALT, T-Cholesterol, Glucose(FBS), BUN, Creatinine, Na, K, Cl 진행하였으며, 요 검사로는 Glucose, Ketones, Billirubin, Blood, Leukocytes, Nitrite, 수기면역검사의 HBs Ag, HBs Ab 시행하였다. 검사 결과상 T-bilirubin 1.62, Glucose (FBS) 132.00 제외 별무 이상하였다.
- 5) Electrocardiogram : 2019년 08월 06일 Clockwise rotation S-T & T change
- 6) Chest PA : No active lung disease
- 7) MRI findings(2019년 07월 15일)(Fig. 2.) : L4/5: Lt Central-subarticular broad based very severe extrusion, slightly cephalic-caudal migration disc with thecal sac & Lt spinal nerve compression.
11. 연구의 윤리성
- 본 연구는 자생한방병원의 의학연구윤리심의위원회(IRB)로부터의 승인 번호 교부 하 진행되었다(IRB No 2019-10-009).

III. 치료 및 경과

1. 치료기간

2019년 7월 15일부터 2019년 8월 9일까지 부천자생한방병원에 26일간 입원 치료 후 2019년 8월부터 2019년 11월까지 지속적 외래치료 진행

2. 치료방법

1) 한약치료

자생한방병원 원내처방으로 活血祛瘀, 通絡止痛의 효과가 있어 급성기와, 만성기의腰痛 및 腰脚痛을 주치하는 靑波煎³을 원방으로 하는 靑波煎H(오가피, 두충, 방풍, 우슬, 구척 7.5 g, 백출, 사인, 현초 3.75 g, 건강 1.875 g 등)를 2첩 3포로 하여 하루 3회, 매일 식후 30분에 복용하였다.

또한 원내처방인 청웅바로환(구척, 두충, 우슬, 방풍, 오가피, 백출, 구척, 우담 등을 환약으로 제조)을 하루 3포 3회로 나누어 매일 식후 30분에 복용하였다.

또한 수면중 느껴지는 좌측 둔부~좌측 하지 시림 및 저림 증상을 조절하기 위해 원내처방인 어혈지통환(삼칠근, 강황, 단삼, 현호색, 계피, 오약 등을 환약으로 제조)을 매일 취침전 1시간 전 1포 1회로 복용하였다.

2) 침치료

침은 동방침구제작소에서 제작한 0.25×40 mm의 일회용 stainless steel 호침을 사용하여 양측 腎俞(BL23), 大腸俞(BL25), 環跳(GB30)와 하요부와 양측 둔부에 압통 반응이 나타나는 阿是穴에도 자침하였다. 자침의 깊이는 1.0 cm~2.0 cm로, 15분간 유침, 전침자극 1 Hz를 기준으로 하여, 1일 2회 자침하였다.

3) 약침치료

(1) 대용량 약침 시술

대용량 약침치료가 요추 추간판 탈출증 환자의 탈출된 추간판의 흡수에 효과가 있다고 보고한 유등⁷의 연구를 근거로, 신바로약침 4 cc, 일회용 주

사기(필텍, 3 ml, 23 G×1 inch syringe)를 준비한 뒤, 포비돈으로 시술부위 직경 4~5 cm를 소독한 후 멸균주사 침을 장착한 일회용 주사기를 이용하여 길이 3.5 cm의 주사바늘로 신바로 약침 4 cc를 시술 부위에 주입하였다. 시술부위는 급성 디스크 파열이 있는 좌측 L4/5 후관절을 목표로 하였으며, 대용량 약침의 경우 잦은 시술 시 감염의 위험과, 심부 약침 침습으로 인한 환자의 기력저하를 고려하여 시술 간격은 통증 강도에 따라 2-3일에 1회씩 실시하였다.

(2) 봉약침시술

요추 추간판 탈출증 환자에게 봉약침 치료가 통증 및 일상생활 장애 수준을 호전시키는데 효과가 있다고 보고한 차 등⁸, 유 등⁹의 연구를 근거로, 대용량 약침을 시행하지 않은 날에는 분리정제봉약침 eBV(Essential Bee Venom, 자생원외탕전원)을 0.2 cc부터 증량하면서 최대 1.5 cc L4/5 피내 주입하였다.

3. 평가 방법

1) NRS(Numeric Pain Rating Scale)

NRS는 주로 전반적인 통증의 강도를 평가하는데 사용되며, 환자가 자신의 통증 정도에 해당하는 순자를 0(통증 없음)부터 10(극심한 통증)까지의 숫자 중 선택하는 방법이다¹⁰. 본 연구에서는 치료에 대한 환자의 증상 호전 정도를 확인하기 위해, 입원시에는 매일, 퇴원 후 외래 진료시에는 진료일마다 평가하였다.

2) ODI(Oswestry Low Back Pain Disability Index)

ODI는 만성 요통 환자를 평가하기 위해 고안되었는데, 일상생활 각각의 동작과 관련된 10개의 항목에 대한 장애를 0-5점으로 6단계로 기술한다¹¹. 본 연구에서는 치료에 대한 환자의 증상 호전 정도를 확인하기 위해 입원 당일과, 입원 2주차, 퇴원 당일 평가하였다.

3) EQ-5D

EQ-5D는 1990년 EuroQol 그룹에 의해 일반적

인 건강상태를 5가지 측면에서 평가하는 도구로 개발된 이후 현재는 운동능력, 자신능력, 일상활동, 통증/불편감, 불안/우울 등의 5가지 측면에서 효용을 평가하는 도구로 발전하였다. 각 측면별 응답은 '전혀 문제가 없다, 약간의 문제가 있다, 중요한 문제가 있다' 등의 세 가지 단계로 이루어져 있다¹². 본 연구에서는 2013년까지 국민건강영양조사에서 사용되고 있으며 국내 적용에 대한 가중치(tariff)가 보고된 3개 수준의 척도를 이용해서 조사하였고, 분석에 사용 한 가중치 공식은 원시자료 이용 지침에 수록된 2007년 질병관리본부가 제시한 삶의 질 조사도구의 질 가중치 추정 연구 보고서에 근거하여 산출하였다¹³. 본 연구에서는 입원 당일과, 입원 2주차, 퇴원 당일 평가하였다.

4) 하지직거상검사(SLR test)

환자를 바로 눕히고, 검사자는 환자의 종골을 잡고 환자의 다리를 들어올린다. 환자의 무릎이 구부러지는 것을 방지하기 위해 검사자의 다른 한손으로 무릎을 고정해 준다. 정상인 경우, 통증이나 경직없이 80도 정도로 하지를 신전할 수 있으며, 통증이 나타나는 높이까지 신전한다. 이 검사 중 나타나는 허리의 국소통증은 추간판의 손상을 의심하며, 하지의 방산통은 하부요추의 신경근 병증이고, 대퇴 후면의 빠근한 통증은 슬립근 긴장에 의한 것으로 판단 할 수 있다¹⁴. SLR 테스트를 통해 추간판 탈출에 의한 요추 신경근 자극의 호전도 파악할 수 있다는 이론¹⁵에 따라, SLR 테스트를 매일 진행하였다.

5) Big toe extension 근력

발의 중립자세에 한 손으로 발 중족부 내측을 잡아 안정시킨 자세에서 환자에게 엄지발가락을 펴게 하면서 저항을 준다. 이 검사는 L5 신경뿌리 기능장애에 대한 가장 쉽고도 특이도가 높은 검사 방법이다¹. 근력의 등급(Grading of Muscle Strength)은 0(근육 수축의 증거가 없음), 1(수축은 가능하나 능동적 관절 운동이 불가능), 2(무중력 상태에서 능동적 관절 운동), 3(중력만을 이기는 능동적

관절 운동), 4(중력과 어느 정도의 저항 하에서 능동적 정상 관절 운동), 5(중력과 충분한 저항 하에서 능동적 정상 관절 운동)로 구분하였다¹⁵. 본 연구에서는 치료에 대한 환자의 근력 호전 정도를 확인하기 위해, 입원시에는 매일, 퇴원 후 외래 진료시에는 진료일마다 평가하였다.

4. 치료경과

1) 입원치료

2019년 07월 15일 입원하여, 26일간 입원치료를 진행하였으며, 2019년 08월 09일 퇴원 진행하였다. 증상 및 평가기준의 변화가 있었던 2-3일 간격으로 치료기간을 세분화하여 경과를 서술하였다.

(1) 2019년 07월 15일~2019년 07월 18일

상기환자분 2019년 07월 14일경 샤워하는 중 기침 후 하요부 및 좌측 둔부 통증 심화(NRS10) 되어 부천성모병원 ER에서 주사처치(2회) 후 본원으로 S-car에 운송되어 내원하였다. 내원 즉시 L-spine MRI(2019년 07월 15일)(Fig. 2)를 다시 시행하였으며, MRI 영상상 이전 L-spine MRI(2019년 07월 13일)(Fig. 1) 보다 디스크 파열이 더 많이 악화되었으며, 판독을 진행한 영상의학과에서는 신경외과로 전원을 권유하였다. 이에 저자들은 환자분이 대소변 문제를 동반하는 마미증후군이나, 근력이 더 악화되는 등의 수술 적응증은 아니라고 판단하여, 적극적으로 한방치료를 진행하게 되었다. 환자분 ER에서 처치받은 Gallamint Injection, Theoesberiven-F Injection, Pethidine HCl Injection 후 nausea 증상의 약물부작용을 입원당일 호소하여, 통증 조절을 위한 Tramadol HCl Injection은 처치하지 않고, 오로지 한방치료만을 진행하였다. 부측 없이는 보행이 힘든 상태였으며, 화장실 이동시에만 보행보조기를 이용하고 침상안정을 취하였다. 입원당시 하요부 통증 및 좌측 하지부 방사통으로 1시간 간격으로 수면 중 깨는 경향이 있어 본원 어혈지통환을 처방하였고, 처방 이후 수면시간이 개선되었다.

2019년 07월 15일 입원당일 평가한 요추부 NRS

5, 하지부 방사통 NRS 8, SLR 30/15, EQ-5D 0.184, ODI 77.78, Big toe extension(G5, 100%/G3, 50%) 이었다.

(2) 2019년 07월 19일~2019년 07월 21일

SLR 검사 시 50/20로 미약 호전, 좌측 Big toe extension 근력이 G3 grade, 60%로 미약하게 근력이 호전되어 저항력이 생겼다. 환자분 식사시 좌위 자세로 5분정도 식사 가능해졌다.

(3) 2019년 07월 22일~2019년 07월 24일

SLR 검사 시 60/25로 호전, 보행 보조기 사용하여 보행운동을 시작하였다. 보행운동시(10~15분) 큰 불편감은 없었고, 기립 자세시 좌측 대퇴 후면부로 견인감이 느껴진다고 호소하였다. 좌측 Big toe extension 근력은 G3 grade, 60% 저항력이 생긴 상태 유지중이었다.

(4) 2019년 07월 25일~2019년 07월 28일

좌측 하지부 방사통이 NRS5로 호전되었다. SLR 검사 시 60/35 정도로 다소 호전되었고, 보행보조기를 사용하여 1회 보행 15분까지 무리 없는 상태가 되었다. 오전, 오후로 15분씩 보행 운동하였고, 1일 보행 평균 30분으로 증가한 양상 보였다.

(5) 2019년 07월 29일~2019년 08월 02일

환자분 좌측 대퇴 후면 방사통이 50% 정도 호전되었고, 보행운동은 1일 30분으로 유지하였다. 야간에 좌측 둔부~좌측 하지 저림 증상이 심화되는 양상이나 어혈지통환 복용하면서 호전되었다. 2019년 07월 29일 입원 2주차 평가한 요추부 NRS 5, 하지부 방사통 NRS4, SLR 60/50, EQ-5D 0.659, ODI 53.33, Big toe extension(G5, 100%/G3, 60%)으로 호전양상 보였다.

(6) 2019년 08월 03일~2019년 08월 06일

보행 보조기 없이 보행하는 연습을 시작하였다. 보행보조기를 쓰고 1바퀴 걷고, 보행보조기를 사용하지 않고 1바퀴 걸으면서 번갈아가는 연습을 시행하였다. 하요부 및 좌측 대퇴 후면부 통증 호전되어 NRS4, SLR 60/50, 워커 없이 1회 보행 10-15분 무리없이 가능해졌다. 좌측 big toe extension 근

력(G3, 70%)이 미약 호전되었다.

(7) 2019년 08월 07일 ~ 2019년 08월 09일

보행 보조기 없이 보행 가능하며, 보행 시에는 복대를 착용하였다. 보행시간은 1회 10-15분, 1일 20-30분 유지했으며 2019년 08월 07에 L-spine MRI Follow-up(F/U)(Fig. 3) 시행하였다. L-spine MRI(2019년 07월 15일)(Fig. 2)에서 확인된 약화된 디스크 파열 부분은 이번 F/U 검사에서 영상상 다소 안정화 단계에 진입하였다. 파열된 디스크의 용적은 비슷하지만, 파열된 부분의 음영이 열어졌으며, 영상상 호전되어 보였다. 2019년 08월 09일 환자분 일상생활 가능할 정도로 호전되어 퇴원진행, 추후 외래치료로 F/U 진행하기로 하였다. 2019년 08월 09일 퇴원 당일 평가한 요추부 NRS 4, 하지부 방사통 NRS4, SLR 60/50, EQ-5D 0.305, ODI : 42.22, Big toe extension(G5, 100%/G3, 70%)으로 호전양상 보였고, 입원시 불가능했던 요추부 ROM 검사도 가능해졌다. Flexion/Extension(10/5), Lateral bending(10/10), Rotation(30/30)으로 호전되었다.

2) 외래치료

2019년 08월 09일 퇴원 후 2019년 08월 15일부터 2019년 11월 02일까지 일주일에 한번씩 외래치료를 진행하였다. 증상 및 평가기준의 변화가 있었던 치료일을 기준으로 1-2주 간격으로 경과를 서술하였다.

(1) 2019년 08월 15일, 2019년 08월 17일

퇴원 후 바로 사무직 복귀하였다. 좌측 둔부 목직함이 야간에 심화되는 양상이었고, NRS4 유지하였다. L4/5 좌측 후관절로 대용량 약침 치료 진행하였다.

(2) 2019년 08월 24일

좌위 자세 유지시 하요부 통증이 거의 없어졌다. 좌측 둔부 목직함만 남은 상태였고, 봉약침 eBV 1.5cc를 L4/5 레벨에서 3-4 포인트로 나누어 피내주입하였고 NRS4 유지하였다.

(3) 2019년 08월 31일, 2019년 09월 07일

좌위시 좌측 대퇴후면부 저림 증상이 간헐적으로 느껴진다고 하였다. 봉약침치료 후 호전도가 미약하다고 판단되어 L4/5 좌측 후관절로 대용량 약침 치료를 다시 진행하였다. 당시 하요부 및 방사통 NRS4 유지하였다.

(4) 2019년 09월 21일

대용량 약침치료 이후 좌위 자세 업무 및 보행시 하요부 통증 및 하지부 방사통이 모두 호전되었고, 2-3시간의 운전도 가능해졌다. NRS3으로 호전되었고, 이때부터 대용량 약침 4 cc와 함께 봉약침 eBV 1.0 cc를 동시 치료하기 시작하였다.

(5) 2019년 09월 28일, 2019년 10월 05일

증상 호전되어 하루 8-9시간 좌위자세로 업무 가능해졌다. 요추부 굴곡 45-50도까지 가능해졌으며, 30분 이상 통증 없이 보행 가능해졌다. 하요부 및 하지부 방사통 NRS 2로 호전되었고, 좌측 big toe extension G4(90%)로 많이 호전되었고, valsalva 증상도 소실되었다. SLR(70/70) 호전양상 보였다. 증상 호전되어 대용량 약침 2 cc로 줄이면서 봉약침 eBV 1.0 cc 유지하였다.

(6) 2019년 10월 26일, 2019년 11월 02일

일상생활 중 통증 및 불편감 거의 소실되었다. 좌측 둔부 아주 간헐적인 쑤시는 느낌 정도만 느껴지는 상태였다. 하요부 통증 및 좌측 하지 방사통 NRS1로 호전되었고, SLR 75/75, Big toe extension G4(90%)로 호전되었다(Table 1).

Table 1. Progress of Clinical Symptoms

| | | Admission date | Day 14 of adm | Discharge date | OPD | OPD | OPD | OPD |
|-------------------|--------------------|----------------|---------------|----------------|----------|----------|----------|----------|
| | | 7/15 | 7/29 | 8/9 | 9/7 | 9/21 | 9/28 | 10/26 |
| NRS | LBP | 5 | 4 | 4 | 4 | 3 | 2 | 1 |
| | Radiating Leg pain | 8 | 4 | 4 | 4 | 3 | 2 | 1 |
| SLRT | | 30/15 | 60/50 | 60/50 | 60/50 | 60/50 | 70/70 | 75/75 |
| Big toe extension | | G3 (50%) | G3 (60%) | G3 (70%) | G3 (70%) | G3 (70%) | G4 (90%) | G4 (90%) |
| ODI | | 77.78 | 53.33 | 42.22 | | | | |
| EQ-5D | | 0.184 | 0.659 | 0.718 | | | | |

5. 영상의학적 소견

- 1) L-Spine MRI(2019년 07월 13일). 기침으로 악화되기 전 MRI 영상(Fig. 1)
- 2) L-Spine MRI(T2 only)(2019년 07월 15일). 기침으로 악화된 직후 MRI 영상(Fig. 2)
- 3) L-Spine MRI(T2 only)(2019년 08월 07일). 퇴원직전 MRI F/U 영상(Fig. 3)

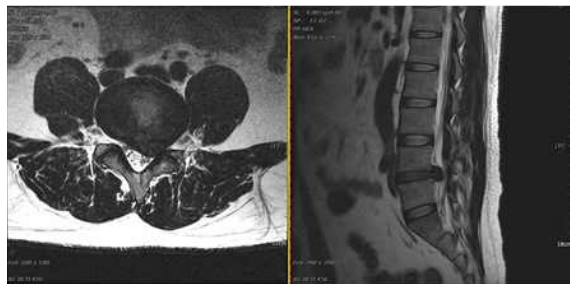


Fig. 1. L-Spine MRI (19.07.13) (axial view, sagittal view). 기침으로 악화되기 전 MRI 영상.

There is disc pathology overall including diffused subtle bulging disc with thecal sac mild compression on L3/4 and Lt. central-subarticular broad based very severe extrusion, slightly cephalic-caudal migration disc with thecal sac & Lt spinal nerve compression on L4/5.

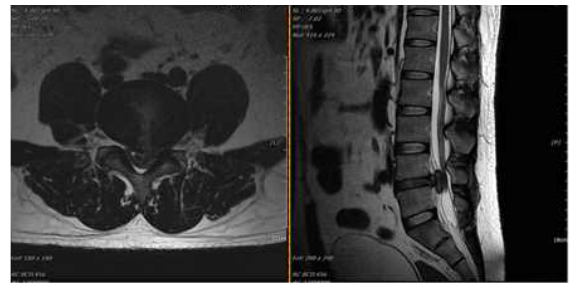


Fig. 2. L-Spine MRI (T2 only) (19.07.15) (axial view, sagittal view). 기침으로 악화된 직후 MRI 영상.

There is disc pathology overall including diffused subtle bulging disc with thecal sac mild compression on L3/4 and Lt. central-subarticular broad based very severe extrusion, slightly cephalic-caudal migration disc with thecal sac & Lt spinal nerve compression on L4/5.

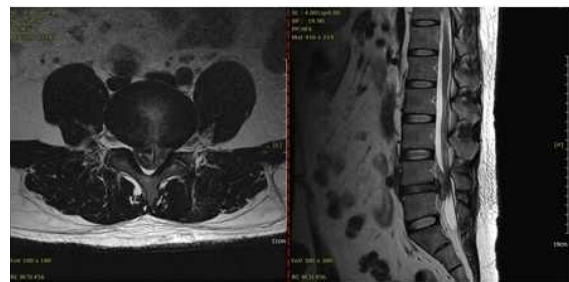


Fig. 3. L-Spine MRI (T2 only) (19.08.07) (axial view, sagittal view). 퇴원직전 MRI F/U 영상.

There is disc pathology overall including diffused subtle bulging disc with thecal sac mild compression on L3/4 and Lt. central-subarticular broad based very severe extrusion, slightly cephalic-caudal migration disc with thecal sac & Lt spinal nerve compression on L4/5.

IV. 고 찰

요추 추간판 탈출의 치료는 보존적 치료와 수술적 치료로 대별할 수 있는데, 전통적으로 인정되어 오던 수술의 적응증은 크게 절대적 적응증으로, 마미증후군이나 최근에 발생한 족하수(foot drop)와 같은 심한 신경증상에 한하며, 특히 마미 증후군은 되도록 조기 수술이 필요한 응급 상황에 속한다. 그 외의 모든 적응증은 상대적 적응증이며 선택적 상황으로 생각된다¹⁶. 따라서 기존에 있었던 추간판 탈출증이 급성으로 악화가 되어도 앞서 제시한 절대적 수술 적응증의 경우가 아니라면 수술 치료를 위한 전원이 아닌 적극적 한방치료가 가능하다고 판단된다. 하지만 그 동안 추간판 탈출증 악화 사례와 그에 관한 연구는 극히 적었으며, 악화된 추간판 탈출증에 대한 적극적 한방치료 연구 또한 확인하기 어려웠다.

윤 등³은 요추 추간판 탈출증으로 입원한 환자가 기침으로 인하여 요추 추간판 탈출증이 악화되어 수술 전원을 보낸 케이스 1례를 발표하였고, 장 등⁴, 윤 등⁵, 김 등⁶은 추나치료 이후 악화된 요추 추간판 탈출증에 대한 케이스 보고를 하였지만, 악화된 이후의 치료 및 경과에 대한 연구는 부족하였다.

이에 저자들은 이번 증례를 통해 기침으로 급성 악화된 요추 추간판 탈출증 환자에게 대용량 약침 및 봉약침 치료를 포함한 복합적 한방 치료를 시행하였을 때 증상 및 영상의학적 호전이 있었음을 확인하였다.

대용량 약침 치료는, 한의사가 변증결과를 바탕으로 여러 경혈 또는 유관 부위에 0.1~수 cc의 약침제제를 주입하는 기존의 약침 치료형식과는 다르게 MRI상의 추간판 탈출이 가장 심한 분절의 후관절을 목표로, 하나의 시술부위에 4 cc의 대용량 약침제제를 주입한다는 차이점이 있으며, 유 등은 대용량 약침치료가 요추 추간판 탈출증 환자의 영상의학적 호전 및 탈출된 추간판의 흡수에 효과

가 있다고 보고한 바 있다⁷. 이에 본 증례에서는 초기 하지방사통을 동반한 하요부 통증 조절 및 추간판 흡수를 위하여 대용량 약침을 시술하였다.

봉약침 요법은 꿀벌의 독낭에 들어있는 봉독을 추출 가공한 후 경락학설의 원리에 의하여 질병에 유관한 혈위, 압통점 혹은 체표의 촉진으로 얻어진 양성 반응점에 주입함으로써 자침효과 및 봉독의 생화학적 효능을 이용하여 생체의 기능을 조정하고, 병리상태를 개선시켜 질병을 치료하고 예방하는 약침 요법의 일종이다¹⁷. 차 등⁸, 유 등⁹은 요추 추간판 탈출증 환자에게 봉약침을 일반 침치료와 병행 치료하였을 때 통증 및 일상생활 장애 수준을 호전시키는데 효과가 있다고 보고하였다. 이에 본 증례에서는 통증 조절뿐만 아니라 병변의 회복과 치료, 예방을 위해 봉약침 치료를 지속하였다.

본 증례는 일상생활 중 발생한 기존의 요추 추간판 탈출증이 기침을 하고 나서 요추 추간판 파열이 급성 악화된 환자의 증례이다. 발병 초기 적극적으로 시행한 한방처치는 대용량 약침과 봉약침 치료였으며, 26일간의 입원치료와 3개월 간의 지속적인 외래 치료로 대부분의 증상이 호전되었다.

앞서 제시한 대용량 약침과 봉약침 치료 연구를 바탕으로, 입원 치료 초기, 환자의 추간판 탈출로 인한 염증 및 통증을 신속하게 조절하기 위해 대용량 약침을 적극 사용하였다. 입원 2주차(7월 29일)까지 2-3일에 1회씩 대용량 약침을 사용하였고, 이외 다른 날에는 봉약침 치료를 진행하였다. 그 결과 2주만에 하지부 방사통이 절반으로 호전(NRS8→4), SLRT ROM 증가(30/15→60/50)되는 결과를 얻을 수 있었다. 또한 입원시, 입원2주차, 퇴원시 조사한 ODI값의 감소, EQ-5D값의 증가되는 것을 확인하였고, 결과적으로 추간판 탈출의 급성기에 대용량 약침과 봉약침 병용 치료가 환자의 통증 호전과 삶의 질 개선, 탈출된 추간판으로 인한 염증 조절에 탁월한 효과가 있다는 것을 확인할 수 있었다. 그리고 퇴원 직전 촬영한 MRI 소견(Fig. 3)을 바탕으로, 앞서 말한 치료가 탈출된 추

간판의 안정화 및 호전에 효과적임을 알 수 있었다. 또한 MRI 소견상의 호전과 환자의 증상 호전이 연관성이 있음도 확인할 수 있었다.

퇴원일(8월 9일)로부터 일주일에 1회 외래치료를 진행하였고, 8월 24일부터 9월 7일까지 대용량 약침 없이 봉약침 치료와 호침치료를 진행했으며, NRS 및 SLRT, 근력검사에서 비슷한 상태를 유지하였다. 이에 대용량 약침 미사용시, 호전도가 떨어진다고 판단하여, 위해 9월 21일부터 대용량 약침을 봉약침 치료와 동시에 시행하였고, 그 결과 SLRT(60/50→70/70)와 Big toe extension 근력검사(G3(70%)→G4(90%))에서 확인한 호전양상을 보였다. 이에 따라, 급성 추간판 탈출증 환자의 후반부 치료에 대용량 약침과 봉약침치료 동시 사용이 잔여 염증치료와 신경학적 증상 호전에 유의한 효과가 있다는 결론을 도출할 수 있었다.

대용량 약침치료는 이번 증례의 초반 급성기와 후반기 증상 호전에 결정적인 역할을 하였다고 사료된다. 추간판 수핵의 탈출이 발생하면 염증반응이 나타나게 되는데, 수핵 물질 내에 포함된 독성 물질이 신경근에 직접 염증반응을 일으켜, 신경막 내외에서 부종이 일어나면서 혈행 장애와 신경차단이 일어나고, 탈출된 추간판 물질이 수화되어 크기가 증대됨에 따라 국소적 혈행장애와 신경압박 현상을 일으킨다¹⁸. 이러한 염증반응에 대한 신속한 항염증 효과와 통증 완화 효과를 위하여 주 등¹⁹은 추간판 탈출증 환자에게 대용량 약침 시술을 시행하였고, 일반 약침과 통합치료를 병행했을 때보다 신속한 증상 호전이 있음을 보고하였다. 따라서 이번 증례에서 초반의 급성 추간판 탈출로 인한 염증 조절과, 치료 후반기 잔여 염증치료에 대용량 약침치료가 효과가 있었다고 사료되며, 하지부 방사통 및 저림 증상을 동반한 제반 증상에 대하여 꾸준히 호전도를 높이는 데에는 봉약침이 효과가 있었다고 사료된다.

본 증례 연구를 통해 기침으로 급성 악화된 요추 추간판 탈출증 환자의 대용량 약침을 포함한

적극적인 한방치료를 통한 호전 가능성을 볼 수 있었다. 하지만 1례의 증례보고이기 때문에 대용량 약침과 봉약침 병용치료의 효과를 일반화시키기 어렵다는 한계점이 있다. 또한 대용량 약침과 봉약침 치료와 동시에 한약치료, 호침치료를 병행하였기 때문에, 대용량 약침과 봉약침의 제제만으로 환자의 증상이 호전되었다고 단정지을 수 없다. 따라서 앞으로 많은 증례를 통해 이 치료법의 효과를 입증하고, 실험-대조군 연구를 통해 통합치료와 단독치료의 호전도 평가도 이루어져야 할 것으로 사료된다.

V. 결 론

2019년 07월 15일부터 2019년 11월 02일까지 부천 자생한방병원에 내원한 기침으로 인한 급성 추간판 탈출증 환자를 대상으로 대용량 약침 치료와 통합한방 치료를 시행한 결과 다음과 같은 결론을 도출하였다.

1. 요추 추간판 파열의 급성기(2주 이내)에 대용량 약침과 봉약침 병용치료는 NRS, ODI, EQ-5D 부문에서 호전 양상을 보였다.
2. 상기 증례에서 대용량 약침과 봉약침의 동시치료는 SLRT, Big toe extension 부문에서 호전양상을 보였으며, 탈출된 추간판으로 인한 신경학적 증상을 호전시킴을 확인하였다.
3. 상기 증례의 상기 치료는 MRI F/U 검사를 통해, 탈출된 추간판의 흡수 및 증상호전에 효과적임을 확인하였다.
4. 대용량 약침과 봉약침 병용치료의 효과를 일반화시키기 위해서는 많은 증례보고가 필요할 것으로 판단되며, 대용량 약침과 봉약침 단독치료와 이를 포함한 통합 한방치료와의 대조군 연구가 필요할 것으로 판단된다.

참고문헌

1. Sarwark JF. Essentials of Musculoskeletal Care. Seoul: Bummoon education; 2013, p. 616, 657-60.
2. Korea Institute of Oriental Medicine. KMCPG -Lumbar Herniated Intervertebral Disc(HIVD). Korea Institute of Oriental Medicine; 2016, p. 34.
3. Yoon HS, Kim S, Bahn HJ, Yom SK, Cho HC, Jung SY, et al. Herniated Lumbar Disc in a patient Who is Deteriorated by Coughing : A case Report. *The Journal of Korea CHUNA Manual Medicine for Spine & Nerves* 2010;5(2) :69-76.
4. Jang G, Cho TY, Lee BY, Lim HH, Lee JS. Herniated Lumbar Disc in a patient Undergoing Lumbar Chuna Manipulation Treatment : A Case Report. *The Journal of Korea CHUNA Manual Medicine for Spine & Nerves* 2006; 1(2):137-42.
5. Youn YS, Cho JH, Ryu HJ, Lee JS. Ruptures Lumbar Disc in a Patient Undergoing Lumbar Chuna Treatment : A Case Report. *The Journal of Korea CHUNA Manual Medicine* 2004;5(1) :163-8.
6. Kim HS, Ha JW, Park JO, Park HW, Han DY, Hur JH. Ruptured Lumbar Disc in Patients Undergoing Manipulation of the Lumbar Spine. *The Journal of Korean Orthop Assoc* 1998; 33(5):1326-33.
7. Yoo SB, Kim MH, Moon BH, Yoon TK, Ju YG, Kwon OJ, et al. Fourty One Cases on MRI (Magnetic Resonance Imaging) Change of Hivd of L-Spine Patient Who Have Been Improvement on Megadose Pharmacopuncture and Korean Medical Treatments. *Journal of Korean Medicine Rehabilitation* 2016;26(4): 117-26.
8. Cha JD, Jung SM, Kim KO, Kim KS, Kim NO. The Comparison of Effectiveness between Acupuncture and Its Cotreatment with Bee Venom Acua-Acupuncture Therapy on the Treatment of Herniation of Nucleus Pulpous. *The Journal of Korean Acupuncture & Moxibustion Society* 2004; 21(1):149-58.
9. Yu SM, Lee JY, Kwon KR, Lee HS. Comparative Study of Acupuncture, Bee Venom Acupuncture, and Bee Venom Pharmacopuncture on the Treatment of Herniation of Nucleus Pulpous. *The Journal of Korean Acupuncture & Moxibustion Society* 2006;23(5):39-54.
10. Shim SY, Park HJ, Lee JM, Lee HS. An overview of pain measurements. *The Korean Journal of Meridian & Acupoint* 2007;24(2):77-97.
11. Lee SH, Park JW. The study of factors affecting functional disability of the low back pain patients using oswestry disability index (ODI) assessment tool. *Korean J Orthop Manu Ther* 2007;13(1):18-25.
12. Jeon CH, Kim DJ, Kim SK, Kim DJ, Lee, HM, Park HJ. Validation in the Cross-cultural adaptation of the Korean version of the oswestry disability index. *J Korean Med Sci* 2006;21(6):1092-7.
13. Lee YK, Nam HS, Chuang LH, Kim KY, Yang HK, Kwon IS, Kind P, Kweon SS, Kim YT. South Korean time trade-off values for EQ-5D health states: modeling with observed values for 101 health states. *Value Health* 2009;12(8) :1187-93.
14. The Society of Korean Medicine Rehabilitation. Oriental Rehabilitation Medicine. Seoul: Koonja publishing company; 2012, p. 50.
15. Wang DA, Transfeldt E. Macnab's Backache. Seoul: Gabon medical; 2008, p. 161-5.

16. Lee JS. Operative Treatment of Lumbar Disc Herniation. *Journal of Korean Society of Spine Surgery* 2001;8(3):327-35.
17. Korean Pharmacopuncture Institute. Korea institute of herbal acupuncture. Seoul: Korean Pharmacopuncture Institute; 1999, p. 187-94.
18. Saal JA, Saal JS and Herzog RJ. The natural history of lumbar intervertebral disc extrusions treated nonoperatively. *Spine* 1990;15(7):683-6.
19. Ju YG, Kim TH, Lee SJ, Ahn SM, Sin SJ, Kwon OJ, et al. A Clinical Case Report Treated by Megadose Pharmacopuncture and Korean Medical treatments for the three Patients with HIVD of L-Spine and one Patient with HIVD of C-Spine. *The Journal of Korea CHUNA Manual Medicine for Spine & Nerves* 2015;10(2):61-71.