

한포진으로 진단된 소양인 환자 치험 1례

박민영¹ · 오현주¹ · 황민우^{2*}

¹강동경희대학교병원 사상체질과, ²경희대학교 한의과대학 사상체질과

Abstract

A Clinical Case Report of Soyangin Patient with Dyshidrosis

Minyoung Park¹ · Hyunjoo Oh¹ · Minwoo Hwang^{2*}

¹Dept. of Sasang Constitutional Medicine, Kyung Hee University Hospital at Gangdong,

²Dept. of Sasang Constitutional Medicine, College of Korean Medicine, Kyung Hee University

Introduction

The aim of this study was to report significant improvement of Dyshidrosis(Pompholyx) patient who was diagnosed with 'Soyangin chest-bind symptomatic pattern' based on Sasang Constitutional medicine.

Methods

The patient was treated with herbal medicine, acupuncture, as well as western medicine. To evaluate the results of this treatment, the patient assessed discomfort of dyshidrosis by using Numeral Rating Scale(NRS), percentage(%) and we assessed severity of dyshidrosis by using Dyshidrotic Eczema Area and Severity Index(DASI).

Results

At the time of admission, the degree of discomfort in the dyshidrosis symptoms was NRS 8 and the severity of dyshidrosis was DASI 16(moderate). After the treatment, her symptoms was improved(NRS 0, DASI 0). Sleep, digestion and defecation condition were also improved.

Discussion

The patient who had frequent recurrence showed a significant improvement of dyshidrosis and accessory symptoms without any side effects, who was treated with Hyeongbangdojeok-san, acupuncture and western medicine.

Key Words: Dyshidrosis, Pompholyx, Hyeongbangdojeok-san, Sasang Constitutional medicine, Soyangin

I. 緒論

한포진은 손바닥, 손가락 측면 또는 발바닥에 극심한 소양감, 열감, 소포성 발진을 나타내는 재발성 습진성 피부질환으로, 환자들은 일반적으로 몇 개월 또는 몇 년간 빈번한 에피소드를 경험한다¹.

“dyshidrosis(汗疱)”라는 용어는 1873년에 땀샘의 장애로 손바닥, 발바닥에 발생한 수포질환을 설명하기 위해 만들어졌으나, 땀샘이 발병기전에 관여하지 않는 것으로 나타났다. 정서적 또는 신체적 스트레스, 아토피 피부염의 과거력, 금속 등의 알레르겐 접촉 등이 한포진의 발생과 관련이 있다고 보고되고 있으나, 정확한 원인은 알려져 있지 않다².

한포진의 치료는 중등도에 따라 다르게 접근할 수 있는데, 서양의학적 치료로는 국소 스테로이드제나 심할 경우에는 단기간의 전신 스테로이드 투여도 고려될 수 있으며, 수렴제(zinc) 도포 및 항소양제가 도움이 될 수 있다. 증상이 약한 경우 대부분 2-3주 이내 자연 회복되며, 악화인자에 대한 노출 회피와 충분한 휴식으로 악화나 재발을 예방하도록 교육한다³.

四象醫學에서 소양인은 脾大腎小한 장국을 天稟으로 하여, 腎, 大腸, 口, 膀胱의 腎黨을 순환하는 水穀寒氣의 기운이 약하고, 脾, 胃, 目, 背脊의 脾黨을 순환하는 水穀熱氣의 기운이 강한 몸을 타고 난다. 따라서 과도한 水穀熱氣를 제어함과 동시에 부족한 水穀寒氣를 유지시켜 주는 작용을 하여 타고난 天稟인 脾大腎小의 편차가 심해지지 않도록 유지하는 작용을 하는 陰清之氣가 소양인의 保命之主이다. 소양인은 표리진단에 따라 치법이 달라지는데, 表病일 경우 ‘清裏熱 降表陰’의 치법을, 裏病일 경우 ‘清陽上升’의 치법을 사용하게 된다⁴.

한포진에 대한 기존 사상의학적 치험례는 원 등⁵의 연구가 유일하다. 이 치험례의 경우 태음인, 소양인, 소음인 각 1례로 총 3례를 실은 경우였는데, 소양인의 경우 胃受熱裏熱病 胸膈熱證으로 진단한 경우였다. 소양인 脾受寒表寒病으로 진단하여 한포진을 치료한 증례보고는 없었다. 이에 저자는 소양인 脾受

寒表寒病 結胸證으로 진단하여 한포진 환자를 양약과 병행하여 사상의학적 치료로 유의한 호전을 보였기에 보고하는 바이다.

II. 研究對象 및 方法

1. 연구대상

강동경희대학교 한방병원 사상체질과에 입원한 환자 중 한포진으로 손발에 열감, 통증, 부종, 수포, 소양감을 주소로 하고 소양인 결흉증으로 진단이 확정된 40대 성인 여성 환자 1명을 연구대상으로 하였다.

2. 연구방법

상기환자 1인에 대해 16일간 입원치료를 통해 본과 및 피부과에서 처방받은 약물을 지속적으로 복용하도록 하며 경과를 관찰하였다.

3. 연구승인

본 연구는 강동경희대학교 한방병원 기관윤리심의위원회의에서 심의 면제 대상임을 확인한 뒤, 심의 면제를 승인 받았다(승인번호 : KHNMC0H 2018-08-001).

III. 證例

1. **환자:** 김○○, 46/F

2. **발병일:** remote) 20YA recent) 2MA aggravated)
2017.07.05.

3. **치료기간:** 2017년 07월 07일 ~ 2017년 07월 22일까지 16일간 입원 치료하였다.

4. **진단명:** 한포진, 소양인 결흉증

5. **주소증**: 한포진(열감, 통증, 부종, 수포, 소양감)

6. **과거력**: 최근 원형탈모로 steroid injection.

후 월경 중단되는 부작용보여 중단

7. **사회력**: 현재음주, 월 2-3회 소주 1-2잔

8. **가족력**: 당뇨(어머니)

9. **현병력**: 상기환자는 20년 전 첫 임신하면서 양 손발에 한포진 발생하였으나, 출산 후 호전되었다. 17년 전 둘째 임신하면서 동일부위에 한포진 재발하였고, 강도 더 심하였으나 출산 후 호전되었다. 8년 전에도 동일부위에 재발하여, local한의원에서 한약 및 침치료 후 증상 호전되어 잘 유지되었으나 2달 전 왼손에 다시 한포진 재발하였고, 일주일 전부터 오른손으로 확대되었다. 최근 1달반 가량 구로소계 한방병원, local한의원에서 한약치료 받으며 증상 유지하였으나, 3일전 무거운 물건(수박) 직접 든 후 양손바닥에 대수포 발생하면서 열감 및 부종 악화되었다. 손발 부위 중 특히 손부위 쑤시고 욱신거리는 양상보이면서, 단추도 잠그지 못할 정도로 불편감 심하여 2017년 07월 07일 상기증상에 대한 치료를 위해 내원하였다.

10. **진단**

1) **외형**

(1) **體形氣像**: 신장 153cm, 체중 56kg. 복부가 발달한 거미형 체형이다.

(2) **容貌詞氣**: Figure 1. 참고

2) **素證 (Table 1)**

(1) **수면** 가끔 잠들기 힘들며 꿈은 거의 없는 편이다. 가끔 자주 깨는 편이며, 이불 거의 안 덮거나 배만 덮고 손발은 내놓는다. 평균 수면시간 7시간 정도이다.

(2) **식욕소화** 식욕은 좋은 편으로, 가끔 과식, 폭식한다. 식사시간은 보통이며 소화는 항상 잘되는 편이다. 속쓰림은 거의 없다.

(3) **구갈 음수** 입마름은 없으며, 음수량은 보통이다. 찬물 마시는 것을 좋아한다.

(4) **대변** 1일 1회 보통변으로 보며, 배변시간은 보통이다(5-10분정도). 후중감은 없으며, 가끔 더부룩하다.

(5) **소변** 3-4시간에 한번 보는 편으로, 야간뇨는 없다. 가끔 소변색 노랗거나 붉으며 시원하게 보는 편이다.

(6) **한출** 덥거나 운동할 때 한출량 많은 편으로, 자

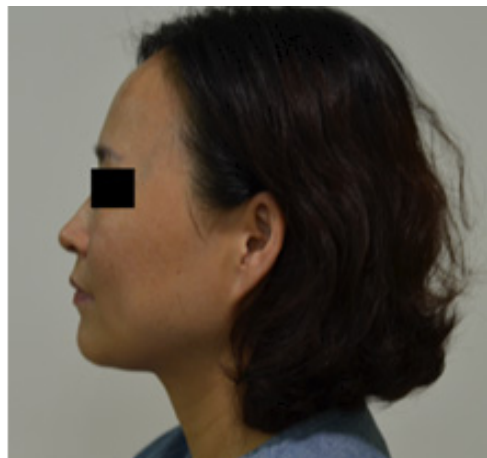



Figure 1. Anterior and lateral view of the face captured by Nikon D5100

한, 도한은 없으며, 한출 후 별느낌 없다.

(7) 한열 추위에 민감한 편으로 손발은 보통이다.

(8) 기타: 공기 탁하면 답답하며 매사 마음이 급한 편이다. 눈이 쉽게 건조하거나 피로하며 자주 손발이 저리다.

3) 체질진단소견: 체형기상, 용모사기, 소증을 참조하여 사상체질과 전문의 진료를 통해 少陽人 脾受寒表寒病 結胸證으로 진단하였다.

11. 검사소견

1) 일반혈액검사(2017.07.07.)

입원당시 일반혈액검사 결과는 표(Table 2)로 기술하였다.

2) 조직검사소견(2017.07.07.)

{Skin, palm, punch biopsy}

1. Intraepidermal vesicles
2. Spongiosis and acanthosis with exocytosis of lymphocytes
3. Upper dermal a few eosinophils
4. Upper dermal perivascular mild lymphocytic infiltration

{Immunohistochemical stain results}

1. GMS stain : 음성
2. Gram stain : 음성
3. PAS(Periodic acid Schiff) : 음성

Table 1. Original Symptomatology of the patient

	Normal	Intermittent	Mild	Severe
	-	±	+	++
insomnia		○		
gastric disorders	○			
bowel disorders		○		
dysuria	○			
sweat disorders			○	
cold sensitivity			○	
heat sensitivity	○			

Table 2. Results of Laboratory Tests

Inspection item	Measured value	Reference value
WBC	8.27	4.0~10.0×10 ³ /μl
RBC	5.14	4.0~5.4×10 ⁶ /μl
Hb	14.7	12.0~16.0g/dL
PLT	265	130~350×10 ³ /μl
WBC Differential Count		
·ANC(Absolute neutrophil count)	4904	
·Neutrophil segment	59.3	40.0~60.0%
·Lymphocyte	30.8	20.0~50.0%
·Monocyte	6.3	2.0~10.0%
·Eosinophil	2.9	0~4.0%
·Basophil	0.7	0~1.0%
ESR	15	~20mm/h

IV. 治療 및 經過

1. 치료방법

1) 한약치료(Figure 2)

少陽人 結胸證으로 환자 진단하여 荊防導赤散 (처방구성: 生地黃 12g 木通 8g 玄麥 瓜蒌仁 各 6g 羌活 獨活 荊芥 防風 前胡 各 4g)을 기본으로 사용하였고, 환자 증상 및 치료경과에 따라 荊防導赤散에 石膏, 生地黃을 가미하여 처방하였다.

7/7 입원 후~7/10 荊防導赤散 加 石膏 8g 하루 2첩을 3팩으로 나누어 식후 복용하였다.

7/10~7/12 荊防導赤散 增 生地黃 4g 加 石膏

12g 하루 2첩을 3팩으로 나누어 식후 복용하였다.

7/12~7/19 荊防導赤散 增 生地黃 8g 加 石膏 16g 하루 2첩을 3팩으로 나누어 식후 복용하였다.

7/19~7/22 荊防導赤散 增 生地黃 12g 加 石膏 20g 하루 2첩을 3팩으로 나누어 식후 복용하였다.

2) 침치료

입원 치료기간동안 직경 0.25mm, 길이 40mm 일회 용 stainless 毫鍼을 사용하여 하루 2회(아침9시경, 오후4시경) 腎正格(經渠 復溜 補, 太白 太谿 瀉) 위 주로 침치료 시행하였다. 자침의 심도는 3-20mm로 하였고, 20분간 유치하였다.

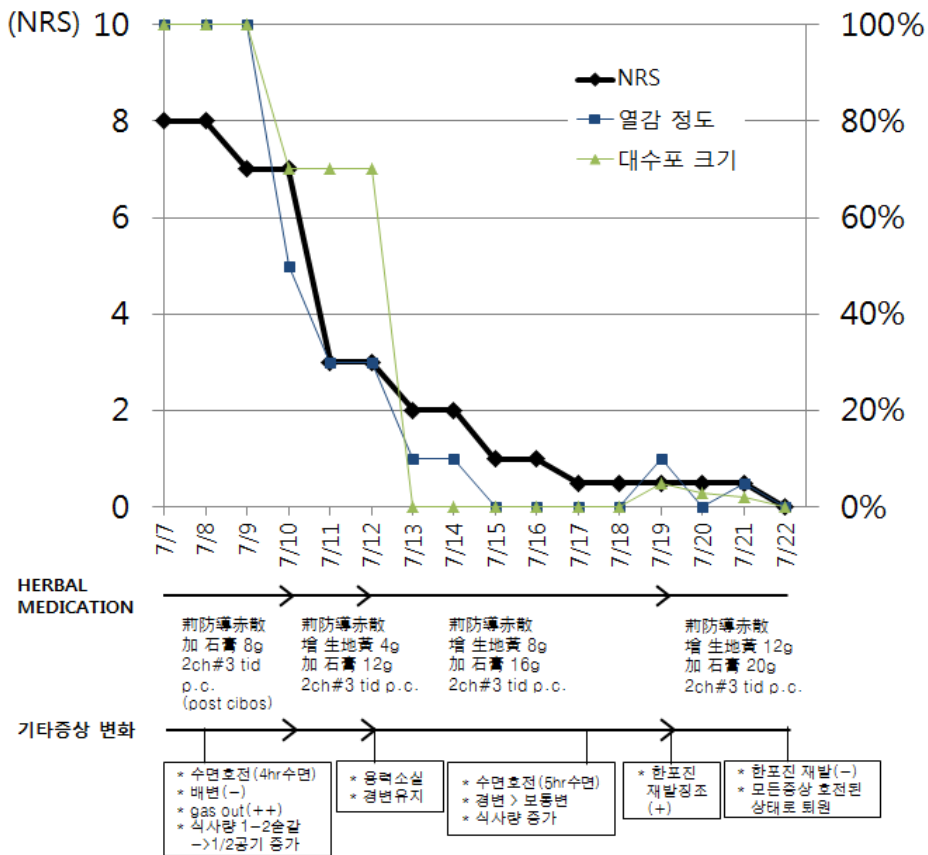


Figure 2. Timeline of medication and progression of healing process

3) 양방치료 및 기타치료(Table 3)

입원일부터 피부과와 협진하여 피부과 경구약 복용, 스테로이드 연고 도포와 하루 2회 wet dressing (1:20 Burrow solution)을 시행하였다. 이후 추가적인 수포 발생 없이 점차 호전하여 7/14부터 steroid tapering하였고, 7/17부터 wet dressing 중단하였다. 7/18까지 호전 유지하다가 7/19 자고 일어난 후 양손 2지 가측으로 수포 생기기 전에 느꼈던 울퉁불퉁하고 가려운 느낌이 재발하여 daily wet dressing 다시 시행하였고, 이후 증상 소실되어 퇴원하였다. 환자에게 wet dressing 교육하여 퇴원 후 자가에서 daily 시행하도록 하였다.

2. 평가도구

1) NRS (Numeral Rating Scale)

입원 치료기간 동안 환자의 한포진으로 인한 불편감 정도를 수치평가척도(NRS)로 평가하였다. 불편감 없을 경우 0, 불편감이 매우 심할 경우 10점으로 하여 환자에게 자각적인 불편감 정도를 매일 오전 7시에 평가하게 했다.

2) 백분율 (%)

입원 치료기간동안 한포진으로 인해 발생한 열감 발생 정도 및 대수포 크기 정도를 환자에게 주관적으

로 평가하게 하였다. 입원 당시 증상 및 크기 정도를 100%로 설정했을 때, 매일 오전 7시에 입원 당시와 비교하여 증상의 정도 및 크기가 몇 퍼센트 감소하였는지 물어보았다.

3) DASI (Dyshidrotic Eczema Area and Severity Index)⁶

한포진의 중등도를 평가하는데 주로 사용되는 표준화된 평가도구로, DASI는 cm²당 잔물집의 숫자, 홍반, 각질탈락, 가려움증 및 병변부위의 범위를 기준으로 판정하며, 중등도 뿐만 아니라 치료에 대한 효과를 평가하는데도 사용될 수 있다. DASI score 계산법은 표(Table 4)로 기술하였다. 입원치료기간동안 입원시, 퇴원시 2차례 환자가 호소하는 정도를 듣고 저자가 주관적으로 평가하였다.

3. 치료경과

1) 한포진 증상(Figure 2, 3, Table 5)

입원 당시(7/7) 한포진으로 인한 열감 및 대수포가 심한 상태였으며, 단추도 잠기지 못할 정도였다. 환자는 이로 인해 NRS 8로 심한 불편감 호소하였고, DASI score 16점으로 중등도의 한포진 상태였다. 입원 4일째 (7/10) 불편감 NRS 7로 감소하였으며, 포피 벗겨지며

Table 3. Timeline of Western medicine and wet dressing

Western medication	
7/7~7/14	7/15~7/22
Teprenone 50mg 1C bid	Teprenone 50mg 1C bid
Acetaminophen 325mg, Tramadol HCl 37.5mg 1T bid	Acetaminophen 325mg, Tramadol HCl 37.5mg 1T bid
Ebastine 10mg 1T bid	Ebastine 10mg 1T bid
Bepotastine besilate 10mg 1T bid	Bepotastine besilate 10mg 1T bid
Prednisolone 5mg 4T qd	Prednisolone 5mg 4T eod
methylol cephalixin lysinate 500mg 2T bid	
Streptodornase, Streptokinase. 1T bid	
Difuco oint.(Diflucortolone) 0.3%/10G/TU (The affected area, two or three times a day)	
Wet dressing	
7/7~7/16	daily bid wet dressing(1:20 Burrow solution, The affected area)
7/19~7/22	daily qd wet dressing(1:20 Burrow solution, The affected area)

Table 4. Scoring according to DASl - severity grading (mean severity grade of affected areas)

V Vesicles n/cm ²	E Erythema	S Desquamation	I Itch		P Score points	
			grading	VAS		
0	absent	absent	absent	0	0	
0<-<2	mild	mild	mild	1-3	1	
2-8	moderate	moderate	moderate	4-7	2	
>8	severe	severe	severe	8-10	3	
A Affected area, % of total palm/sole	0	1-20	21-40	41-60	61-80	81-100
P Score points	0	1	2	3	4	5

DASI score(0-60) = (P_V+P_E+P_S+P_I)×P_A

severity grading : mild(0-15), moderate(16-30), severe(31-60)

Table 5. DASl Score of Before and After Medical Treatment

	pre-treatment	post-treatment
Vesicles	2	0
Erythema	1	0
Desquamation	0	0
Itch	2	0
Affected area, % of total palm	4	0
DASI score	(2+1+0+1)×4=16 (moderate)	0

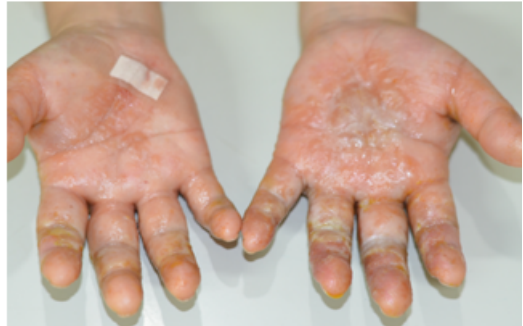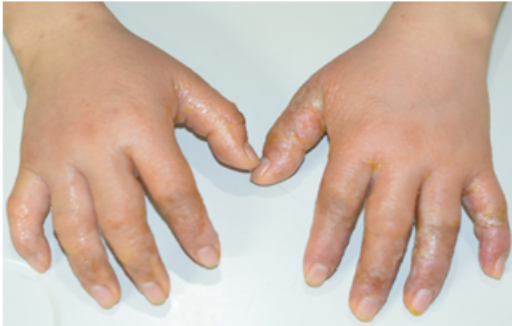약간의 소양감 동반하나, 열감은 50%가량 감소하였고, 대수포는 추가 발생하지 않고, 기존 수포가 살짝 터져 크기 30%가량 감소하였다. 입원 5일째(7/11) 불편감 NRS 3으로 많이 감소하였으며, 손의 붓기 감소하면서 열감도 70%가량 감소하였다. 입원 7일째(7/13) 환자 불편감 NRS 2로 감소하였고 열감도 10%정도만 남아있는 상태라 하였다. 대수포는 터져서 굳어졌고, 추가 발생은 없었다. 입원 9일째(7/15) 불편감 NRS 1로 꾸준히 감소양상 보였고, 열감 및 대수포 소실되었으며, 대수포 소실되는 과정에서 약간의 소양감 발생하였다. 입원 13일째(7/19) 기상 후 양측 2지 가측으로 수포 생기기 전에 느꼈던 울퉁불퉁하고 소양감 재발하여 복용하고 있던 한약에 石膏, 生地黃을 4g씩 증량하였고, 증상 호전되어 중단하였던 daily wet dress-

ing을 다시 시행하였다. 이후 2지 가측으로 생기려 했던 수포 발생하지 않았고, 소양감, 열감 소실되면서 불편감 없는 상태(NRS 0, DASl score 0점)로 입원 16일째(7/22) 퇴원하였다.

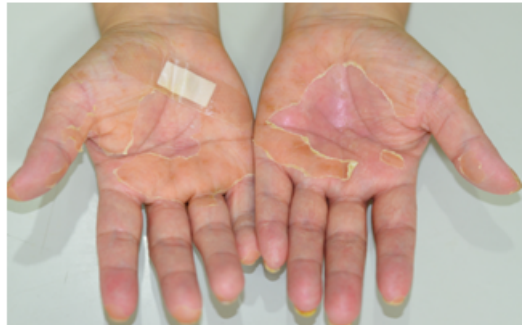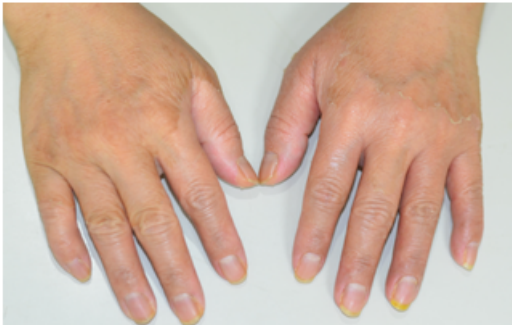2) 기타증상(Figure 2)

입원 2일전부터 통증 심해져 2일간 거의 잠들지 못하고, 매 끼니 1-2순갈 정도로 식사량 대폭 감소하면서 2-3일 1회, 용력있는 대변 보는 상태로 입원하였다. 입원 2일째(7/8) 전날보다 수면 호전되어 4시간정도 잠들었고, 중간에 각성 1-2회정도 있었다. 한약 복용 후 아직 배변 없었으나 가스방출은 증가하였다. 식사는 하루 2끼 1/2공기정도 섭취하여 입원전보다 식사량 증가한 편이다. 이후 점차 가스배출은 감소하였으나,

2017.07.07 (Day 1)



2017.07.14 (Day 8)



2017.07.18 (Day 12)

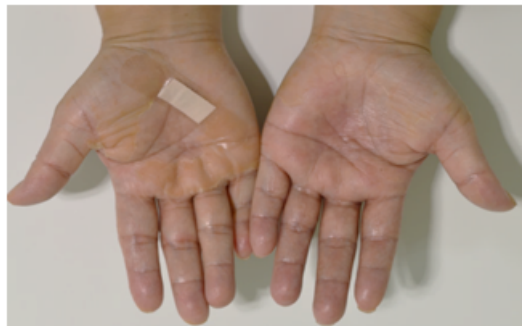
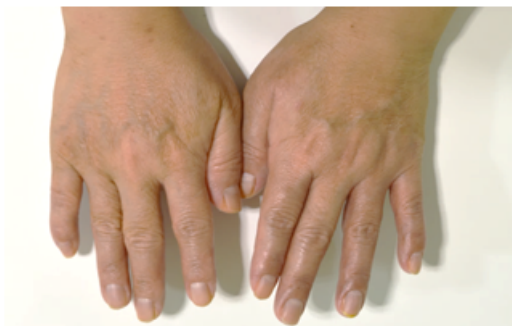
Figure 3. Progression of healing process

조금씩 나오는 상태였고, 입원 6일째(7/12) 용력없이 대변 편하게 보았다. 입원 11일째(7/17) 수면시간 5시간으로 증가하였고, 대변형태도 굳은변에서 보통변으로 변화하였다. 하루 1/2공기 2끼, 1공기 1끼로 식사량도 증가하여 식욕소화도 비교적 양호한 상태가 되었다. 환자는 발병당시와 비교해봤을 때 수면, 대변, 식욕소화 호전된 상태로 퇴원하였다.

V. 考察 및 結論

한포진은 손바닥, 손가락 측면 또는 발바닥에 극심한 소양감, 열감, 소포성 발진을 나타내는 재발성 습진성 피부질환으로, 손바닥과 발바닥은 일반적으로 대칭적으로 나타나지만, 경증의 경우 소포는 손가락의 측면에서만 발생한다. 심할 경우 황색포도상구균

(Staphylococcus aureus)에 의한 2차감염이 발생할 수 있으나 드물다¹. 정서적 또는 신체적 스트레스, 아토피 피부염의 과거력, 금속 등의 알레르겐 접촉, 면역글로불린 정맥주사, 다한증, 흡연, 자외선(UV) 노출 등이 한포진의 발생과 관련이 있다고 보고되고 있으나, 정확한 원인은 알려져 있지 않다². 한포진의 진단은 손발바닥과 종종 손가락의 측면에 국한된 소수포에서 긴장된 대수포까지 깊은 병변의 임상소견과 극심한 소양감, 급성 발병, 재발 병력 등에 근거하여 이루어진다. 한포진의 조직학적인 특징은 질병 단계(급성 또는 만성)에 따라 다른데, 급성형태의 경우, 표피내 해면양 수포(intraepidermal spongiotic vesicles) 및 림프구의 표면적인 주위혈관 침투가 보통 존재한다. 만성적인 경우에는 해면화와 피부의 림프구 침투가 거의 없거나 없는 채로, 이상각화증(parakeratosis)와 극세포증(acanthosis)이 두드러진다³. 본 증례의 환자는 손가락의 측면에 국한된 소수포 및 손바닥에 위치한 긴장된 대수포, 급성 발병 및 재발 병력이 있다는 임상적 증상과 조직검사상 표피내 해면양 수포 및 림프구의 표면적인 주위혈관 침투를 보이는 것으로 보아 급성 형태의 한포진이라고 진단내릴 수 있다.

한포진의 치료는 우선적으로는 악화인자들이 회피되어야 하며, 확인된 알레르기 항원이 있다면 피하도록 한다. 발진이 심한 급성기에는 Burrow solution 등을 이용한 wet dressing을 주 3-4회 시행하는데, 대부분 발진은 며칠 내에 회복되며, 발진이 소실되면 중단한다. 발진이 소실된 후 일차적으로 국소스테로이드제와 국소칼시뉴린억제제가 사용될 수 있다. 만성 습진성 병변으로 태선화된 경우에는 국소스테로이드제의 밀폐요법을 시행할 수 있으며, 심한 경우 전신스테로이드의 단기간 사용 후 물질이 소실되면 tapering하는 방법이 보고되어 있으나, 원치않는 부작용 때문에 장기간 사용은 권장되지 않는다. 항히스타민제는 동반된 가려움증을 조절하기 위해 사용되고 있으며, 2차 세균감염시 경구 및 국소 항생제를 사용한다³. 본 증례의 환자도 급성형태의 한포진으로 서양의학적 치료로 Burrow solution을 이용한 wet dressing을 시행하였고,

국소 스테로이드 연고 및 경구 스테로이드를 단기간 사용한 후 물질이 소실되어 경구 스테로이드를 tapering하였다. 가려움증 완화 및 2차 세균감염 방지를 위해 대증적으로 항히스타민제와 항생제를 사용하였다.

사상의학의 치료접근 방식은 현재 불편증상 뿐만 아니라 발병 이전 상태인 素證상태에 집중하여 환자의 표리 및 순역진단을 하게 되며, 이를 토대로 치료방향이 결정된다. 현재 발현되고 있는 現證은 사상인 병증 진단 후 용약 및 처방가감을 하는데 참고하게 된다. 본 증례의 환자도 이와 같은 접근방식으로 한포진을 치료하고자 하였다.

少陽人 脾受寒表寒病은 脾局의 陰清之氣에 해당되는 陰氣가 腎局으로 하강하여 連接하지 못하여 凝聚(膈間)으로 인하여 脾局에 陰氣가 과도해져 背表 부위에서 병리적인 寒의 증상이 나타나는 상태로, '清裏熱 降表陰'을 치법으로 삼는다⁴. 脾受寒表寒病은 陰清之氣의 손상정도에 따라 少陽傷風證, 結胸證, 亡陰證으로 나뉘는데 素證의 장기능, 식욕, 소화 상태 등을 통해 손상정도를 판단하게 된다. 結胸證은 表陰이 降陰하지 못하여 背表 부위 뿐만 아니라 胃 부위에서 外冷包裏熱의 현상이 생기는 병증으로 順逆證 중에서 順證, 輕重險危證 중에서 重證에 해당된다.

본 증례의 환자는 용모 및 체형이 태음인에 가까워 보였으나, 가끔 수면장애를 보이고, 식욕소화가 양호, 1일 1회 규칙적인 보통변을 보며, 후중감 없이 5-10분 내로 배변을 보는 소증을 통해 '脾大腎小'의 장국대소 특징이 잘 드러나는 것으로 보아 소양인으로 판단하였으며, 추위에 민감하며, 구건증상 없으며, 피부주리가 치밀한 점 등을 미루어봤을 때 脾受寒表寒病으로 진단하였다. 환자의 순역을 판단할때는 추위를 타나 비교적 식욕소화는 좋은 점을 미루어 봤을 때 外冷包裏熱이 있으며, 가끔 腹滿을 느끼는 점에서 경미한 장기능 저하가 있으나, 체격은 보통~이상, 배

1) 『東醫壽世保元 辛丑本』 『少陽人 脾受寒表寒病論』 9-8 張仲景所論 少陽病 口苦咽乾 胸脇滿 或往來寒熱之證 卽 少陽人 腎局陰氣 爲熱邪所陷 而脾局陰氣 爲熱邪所壅 不能下降 連接於腎局 而凝聚膈間 膠固因滯之病也.

Table 6. The Diagnosis process focused on Original Symptomatology

	임상과정	결과
1. 知人	◆ 素證 <ul style="list-style-type: none"> • 수면 - 가끔 수면장애 • 식욕소화 - 식욕 좋음, 소화 항상 잘됨, 과식 가끔 • 대변 - 1일 1회 후중감없이 5-10분 내로 배변 	少陽人
2. 知證	◆ 表裏辨證 <ul style="list-style-type: none"> • 추위에 민감 • 구건없음 • 주리 치밀, 면색 적흑하지 않음 	脾受寒表寒病
	◆ 順逆辨證 <ul style="list-style-type: none"> • 추위를 타나, 식욕소화 좋음 • 경미한 장기능 저하(가끔 腹滿) • 체격 보통-이상 / 면색 황백 • 배뇨 양호 	結胸證
3. 用藥	◆ 荊防導赤散 <ul style="list-style-type: none"> • 結胸證에 쓰이는 기본 처방 • 胃局의 外冷包裹熱의 현상에서 裏熱로 인하여 발생한 병리에 사용 	荊防導赤散 +石膏, 生地黄
	◆ 한포진으로 인한 열감, 수면장애 발생한 現證고려 ⇒ 清裏熱하는 石膏, 生地黄 가미	

뇨 양호, 면색 황백하다고 판단하여 結胸證으로 최종 진단하였다.(Table 6)

荊防導赤散²⁾은 少陽人 脾受寒表寒病 結胸證에 쓰이는 기본처방으로 胃局의 外冷包裹熱의 현상에서 裏熱로 인하여 발생한 병리에 사용된다. 結胸證은 陰清之氣가 脾局에서 腎局으로 하강하지 못해서 발생하는데, 荊防導赤散은 降表陰의 대표 약인 荊芥, 防風, 羌活, 獨活이 들어가고, 清裏熱하는 生地黄과 降陰을 방해하는 요소를 제거하기 위해 玄蔘, 瓜蒌仁이 포함되어 있으며, 강력하게 陰氣下降을 돕고 陰清之氣의 손상을 막기 위하여 木通도 포함된 처방이다⁴⁾.

본 증례의 결흉증 환자도 荊防導赤散을 기본방으로 하여 清裏熱하는 生地黄, 石膏를 가미하여 복용하였다. 내원 2일전부터 통증 및 열감 심해져 2일간 거의 잠들지 못하고, 매 끼니 1-2순갈 정도로 식사량 대폭 감소하면서 2-3일 1회, 용력있는 대변 보는 상태로 입원하였다. 입원당시 한포진으로 인해 열감 및

통증 심한 상태로 수면장애도 있어서 熱이 있는 現證을 고려하여 荊防導赤散에 清裏熱하는 石膏 8g을 가하여 복용하게 했다. 裏熱이 약간 풀어지면서 수면 상태도 4시간으로 호전되고, gas out도 증가하였으나, 배변형태가 여전히 굳게 나와 이전처방에 石膏 4g, 生地黄 4g을 加味하여 荊防導赤散 增 生地黄 4g 加 石膏 12g을 처방하였다. 이후 용력은 소실되었으나 여전히 배변형태는 굳게 나와서 裏熱이 생각보다 많다고 판단되어 다시 石膏 4g, 生地黄 4g을 加味하여 荊防導赤散 增 生地黄 8g 加 石膏 16g을 복용하게 하였더니 수면시간이 5시간으로 늘고, 배변형태가 보통변으로 형태 좋게 변화하였으며, 식사량도 증가하여 제반증상이 다 좋아지는 결과를 볼 수 있었다. 그러나 갑자기 입원 13일째 한포진 재발 징조를 보이기 시작하였고, 이에 아직 풀어질 열이 남아있다고 판단해서 石膏 4g, 生地黄 4g을 또 다시 증량하여 荊防導赤散 增 生地黄 12g 加 石膏 20g을 복용했더니 한포진 재발되지 않고, 수면, 대변, 소화 등 모든 증상 호전된 상태로 퇴원할 수 있게 되었다. 이를 통해 환자의 사상인 변증을 정확히 진단하여 처방을 결정하는 것도 중요하지만, 처방이 결정되고 난 후에도 주기적으로 용약반응을 살펴보면서 환자의 증상변화

2) 『東醫壽世保元 辛丑本』『新定 少陽人病 應用要藥 十七方』荊防導赤散
 生地黄 三錢 木通 二錢 玄蔘 瓜蒌仁 各一錢五分 前胡 羌活 獨活 荊芥 防風 各一錢

에 따라 약제를 정밀히 가감하여 환자 상태에 정확히 맞는 처방을 찾는 것도 중요함을 알 수 있다. 처방의 방향성이 맞기만 해도 소증의 호전상태를 보이나, 빠른 효과를 보이기에 부족한 면이 있기 때문에 용약 반응을 통해 보다 정밀한 가감이 필요하다.

한포진의 사상의학적 다른 치험례인 원 등⁵의 연구에 보고된 3례는 모두 스테로이드 내복약과 연고를 사용하였으나, 호전, 악화를 반복하였고, 증상 개선됨이 보이지 않아 스테로이드를 임의 중단 후 악화되어 local 한의원에 내원한 경우였다. 치료방법은 하루 2회 사상의학 처방 복용 및 주 1회 침치료였으며, 약 3개월 정도의 치료기간 후 호전된 증례였다. 한포진의 다른 한의학적 치험례^{8,9,10}를 살펴보았을 때도 치료기간이 약 2-3개월 정도 걸렸으며, 이 중 스테로이드 부작용이나 스테로이드 중단 후 리바운드 현상을 경험한 환자가 한의학적 치료를 받고 유의한 호전을 보인 증례^{9,10}도 있었다. 본 증례의 경우에는 한방 및 양방치료 병행이라는 보다 적극적인 치료를 통해 재발이 잦은 중등도의 한포진 환자를 치료기간 16일로 약 2주만에 유의한 호전을 보였다. 또한, 피부질환에 서양의학적인 치료방법으로 다용되는 스테로이드는 중단 후에 피부 증상이 심하게 악화되는 스테로이드 리바운드 현상이 발생할 수 있는데^{11,12}, 본 증례의 경우에는 퇴원한지 10일 후 외래 내원 시에도 재발 및 스테로이드 리바운드 현상 없이 호전된 상태가 잘 유지되고 있었다.

본 증례는 사상의학적 치료 뿐만 아니라 양방치료도 병행하였다는 점에서 사상의학의 치료효과를 정확하게 평가하기 힘들다는 한계점을 가지고 있으며, 한포진의 중등도 및 치료효과를 평가하기 위해 표준화된 도구인 Dyshidrotic Eczema Area and Severity Index(DASI)를 사용하였지만 치험 1례에 불과하여 추후 표준화된 평가도구를 사용한 더 많은 증례수집이 필요할 것으로 여겨진다. 또한 한포진의 경우 재발이 잦은 질환이기 때문에 정확한 치료평가를 위해 재발 빈도도 치료 전보다 감소하였는지 추적관찰을 할 필요가 있다.

그럼에도 불구하고 본 증례는 급성기 중등도의 한

포진 환자를 한방 및 양방치료 병행을 통한 집중치료로 치료기간 단축을 보였고, 스테로이드 부작용 없이 제반 건강상태 향상을 통해 재발 예방을 하였다는 점에 의의를 가질 수 있다.

V. References

1. Wollina U. Pompholyx: a review of clinical features, differential diagnosis, and management. *Am J Clin Dermatol.* 2010;11(5):305.
2. Veien NK. Acute and recurrent vesicular hand dermatitis. *Dermatol Clin.* 2009;27(3):337.
3. Jung JY, Han KH. *Common Skin Diseases in Korea.* Seoul: MD World, 2009.
4. Hwang MW. *Lecture of Sasang Constitutional Medicine.* 1st ed. Seoul:Koonja Publishing. 2012. (Korean)
5. Weon YH, Bak JY, Bak CE, Three Case of Pompholyx Treated by Sasang Medicine, *J Korean Med Ophthalmol Otolaryngol Dermatol* 2014;27(4):221-229.
6. E. Vocks, S.G. Plötz, J. Ringa. The Dyshidrotic Eczema Area and Severity Index - A Score Developed for the Assessment of Dyshidrotic Eczema. *Dermatology* 1999;198:265-269.
7. David R Adams, MD, PharmD, James G Marks, Jr, MD. (2017). Acute palmoplantar eczema (dyshidrotic eczema). <https://www.uptodate.com>
8. Yang MS, Kim JS, Choi JH, Jung MY, Park SY, Two Cases of Dyshidrotic Eczema Treated with Gagam-tongcheong-san, *J Korean Med Ophthalmol Otolaryngol Dermatol* 2016;29(4):199-205.
9. Kang DH, Kim JH, Lim HW, Kim JY, Kwon K, A Case Study of Chronic Plantar Pompholyx Including Steroids Side Effects, *The Journal of Korean Oriental Medical Ophthalmology & Otolaryngology & Dermatology* 2011;24(1):181-191.

10. Shin SH, Yun JM, Heo JE, Ko WS, Yoon HJ, A Case Study on Steroid Rebound Phenomenon after Steroids Treatment for Pompholyx. *J Korean Med Ophthalmol Otolaryngol Dermatol*. 2014;27(3):155-161.
11. Hameed AF. Steroid Dermatitis Resembling Rosacea: A Clinical Evaluation of 75 Patients. *ISRN Dermatol* [serial online] 2013 Apr 21;2013:491376. Available from: URL:<http://dx.doi.org/10.1155/2013/491376>.
12. Forte WCN, Sumita JM, Rodrigues AG, Liuson D, Tanaka E. Rebound phenomenon to systemic corticosteroid in atopic dermatitis. *Allergol Immunopathol (Madr)*. 2005;33(6): 307-11.