

Case Report / 증례

한방 치료로 호전된 대상포진 후 신경통 환자 치험 5례

권소현¹⁾ · 박승구¹⁾ · 황충연²⁾

¹⁾원광대학교 한의과대학 안ibi인후피부과 (수련의)

²⁾원광대학교 한의과대학 안ibi인후피부과 (교수)

Five Cases of Postherpetic Neuralgia Improved by Traditional Korean Medical Treatment

So-Hyoun Kweon¹⁾ · Sung-Gu Park¹⁾ · Chung-Yeon Hwang²⁾

^{1,2)}Department of Ophthalmology, Otolaryngology & Dermatology, College of Korean medicine, Wonkwang University

Abstract

Objectives : The purpose of this study is to report the effect of Traditional Korean Medical treatment on Postherpetic Neuralgia.

Methods : Five patients suffering from postherpetic neuralgia were treated with Warm Needling, Bee venom Acupuncture, Cupping Therapy, Sipjeondaebo-tang. To evaluate the results of this treatment, we used Visual Analogue Scale(VAS), Pain Rating Scale(PRS), Quality of Sleep(QSP).

Results : After treatment, VAS, PRS, QSP and clinical symptoms of 5 patients were improved remarkably.

Conclusions : According to the results, These findings suggest that Traditional Korean Medical treatment can be effective for the treatment of postherpetic neuralgia.

Key words : Postherpetic Neuralgia; Korean medical treatment; Warm Needling; Bee venom Acupuncture; Cupping Therapy

I. 서 론

대상포진(Herpes zoster, HZ)이란 수두 대상포진 바이러스(Varicella zoster virus, VZV)에 감염된 이후 후근신경절(Dorsal root ganglion, DRG) 또는 삼차신경절(Trigeminal ganglion)에 잠복해 있던 VZV가 인체의 상황에 따라 재활성화 되면서 일측 신경의 분절성 지배 영역에 따라 통증과 함께 작은 수포군(vesicles)이 띠 모양으로 발생하는 것을 말한다¹⁾.

HZ의 피부발진이 사라진 후에도 수주에서 수년에 걸쳐 지속적으로 느껴지는 통증이 남아있을 수 있는데, 이를 대상포진 후 신경통(Post-herpetic neuralgia, PHN)이라 한다²⁾. PHN은 만성 난치성 통증 질환으로, HZ의 합병증 중 가장 흔하며, 노인 인구의 증가에 따라 그 유병률도 증가하고 있다³⁾.

PHN의 치료를 위해 서양의학적으로 항우울제와 항경련제를 중심으로 한 약물요법, 국소마취제에 의한 신경 블록, 교감신경절 파괴술, 척수강 내 약물 주입술 등이 다양하게 시도되고 있으나 아직까지 명확한 치료법을 찾지 못한 실정이다¹⁾.

HZ나 PHN를 한방으로 치료하여 효과가 있음을 보고한 논문을 살펴보면 천⁴⁾, 양⁵⁾ 등의 60세 이상의 환자를 봉독약침을 병행하여 호전시킨 경우, 최⁶⁾ 등의 PHN을 스트레스로 인한 肝鬱氣滯로 변증하여 한약 치료한 경우, 조⁷⁾ 등의 양약, 봉독, 전기침, 직접구의 한양방 복합치료로 PHN이 호전된 경우, 김⁸⁾ 등의 PHN을 刺絡拔罐法을 병행한 한방치료로 호전시킨 경우 등이 있다.

현재까지 서양의학과 한의학에서 HZ와 PHN에 대한 치료가 다양하게 시도되는 것을 미루어 볼 때 그만큼 질환에 대한 확실한 치료가 어렵다는 것을 알 수

있다. 언급된 바와 같이 HZ와 PHN에 대한 한의학적 연구는 수편이 발표되었으나 오로지 PHN만을 다룬 연구는 많지 않고, 기존의 한의서 또한 대부분 급성기의 치료만을 서술하였기 때문에 PHN에 대한 다양한 임상적 보고가 더욱 필요한 실정이다. 이에 저자는 수포 발생 후 1개월 이상 지난 PHN 환자 5명에게 온침치료, 봉독약침, 부항치료 및 십전대보탕 가미방 복용을 병행한 한방 복합 치료를 시행하여 유의미한 호전 결과를 얻었기에 이를 보고하는 바이다.

II. 대상 및 방법

1. 대상

2017년 2월부터 2018년 6월까지 원광대학교 부속 광주한방병원 안이비인후피부과에 외래진료 혹은 입원진료 받은 환자 중 수포성 발진 발생 후 1개월 이상 지난 대상포진 후 신경통 환자 5인을 대상으로 하였다.

2. 치료방법

수술시 먼저 부항치료를 시행한 후 이어서 봉독약침치료와 온침치료를 시행하였다.

① 온침치료(溫鍼治療): 鍼은 0.30×40mm stainless steel(동방침구 제작소 일회용 호침)을 사용하였으며 留鍼시간은 15분으로 하였다. 取穴은 수포가 발생한 患側 피부분절의 阿是穴을 중심으로 10개 내외로 하였다. 아로마 온침구(유케어 인터내셔널, 한국) 5개를 점화기구로 점화한 후 자침한 침에 끼운 뒤 피부 위에 올려놓았다. 뜸이 타는 중 떨어져 피부에 화상이 입는 것을 피하기 위해서 사전에 알코올 솜 가운데 작은 구멍을 뚫어 침체에 끼워 피부를 덮어 보호하였다. 온침구의 뜸은 서서히 탕후 10분 후에 꺼지게 된다. 온침을 患側 피부분절의 阿是穴 5곳에 실시한 후 자침 부위에 적외선을 약 50cm 거리에서 조사하였다. 각 환자별 온침치

Corresponding author : Chung-Yeon Hwang, Department of Korean Medicine Ophthalmology, Otolaryngology and Dermatology, Gwangju Oriental Hospital of Wonkwang University, 1140-23 Hoejae-ro, Gwangju, 503-832, South Korea.

Tel : 062-670-6431, E-mail : hwangida@wonkwang.ac.kr

• Recieved 2018/7/7 • Revised 2018/8/4 • Accepted 2018/8/11

료를 시행한 피부 분절 영역과 치료 시 자세는 다음과 같다(Table 1). 입원 치료한 증례 2는 일요일을 제외하고 매일 시행하였고, 나머지 4례의 경우 내원시마다 시행하였다.

Table 1. Dermatomic Area Treated and Patient's Posture during Treatment in Each Cases

	Dermatomic Area	Patient's Posture
case 1	Left T8-T11	Lateral position
case 2	Right C7-T3	Lateral position
case 3	Right V1-V3	Supine position
case 4	Left S1-S2	Prone position
case 5	Left T2-T5	Lateral position

- ② 봉독약침치료(蜂毒藥鍼治療): 원광대학교 부속 광주한방병원 원외탕전원에서 제작한 알려지원 (*Phospholipase A2*)가 제거된 Allergy Free Bee Venom 10% 1cc를 사용하여患側 피부분절의 阿是穴을 중심으로 5회에 나누어 1월당 0.2cc 가량을 피하에 주입하였다. 각 환자별 봉독약침을 시행한 부위는 위에 기재된 온침을 시행한 부위와 동일하다(Table 1).
- ③ 부항치료(附紅治療): 無痛瀉血鍼으로 소혈관을 刺破한 후 관을 흡착시켜 瀉血하는 刺絡拔罐法을 시행하였다. 플라스틱으로 만든 지름 3cm의 일회용 부항컵을 사용하였고,患側 피부분절의 阿是穴 두 부위에 치료시마다 1분간 시행하였다. 단, 증례 3의 경우 모발로 인해 두피에 부항치료를 시행하기 어려운 점이 있어患側 피부분절 위 Ex-HN5(太陽), ST2(四白) 등의 안면부 穴位에 부항치료를 시행하였고, 한 부위 당 瀉血鍼 刺破 횟수를 5회 이내로 하고 3초간의 짧은 부항컵 흡착을 5회 가량 반복 시행하여 부항치료 후 안면부에 색소반응이 나타나는 것을 방지하였다.
- ④ 한약치료(韓藥治療): 十全大補湯加味를 하루 기준으로 2첩 3팩을 120cc씩 아침, 점심, 저녁 식후 30

분에 복용하도록 하였다. 각 환자별 한약 복용기간과 일수는 다음과 같다(Table 2).

十全大補湯加味 : 甘草 當歸 白茯苓 白芍藥 白朮 熟地 黃 川芎 各 5g, 肉桂 人參 黃芪 鹿角膠 各 4g 砂仁 大棗 麥芽 山楂 生薑 神麩 各 3g 乳香 沒藥 各 2g

Table 2. Period and Number of Days Taken of Sijeondaebo-tang in Each Cases

	Period	Number of Days
case 1	2017. 6. 21~2017. 7. 1	30 Days
case 2	2017. 2. 13~2017. 3. 6	22 Days
case 3	2017. 7. 29~2017. 8. 8	10 Days
case 4	2017. 11. 8~2017. 11. 18	10 Days
case 5	2018. 4. 24~2018. 5. 4	10 Days

3. 평가

1) Visual Analogue Scale(VAS)

患部 통증의 자각 정도를 평가하는데 사용하였다. 환자가 느낀 가장 심한 상태의 강도를 10으로 하고 증상이 전혀 없는 상태를 0으로 하여 증상에 대한 환자의 주관적 느낌을 내원 시 치료가 끝난 후 스스로 평가하게 하였다.

2) Pain Rating Scale(PRS)⁹⁾

통증평정지수(PRS)는 1998년 인제대 및 연세대 재 활의학교실에서 공동 연구한 다각적 동통질문서로 통증의 강도, 지속시간, 발생빈도, 동작에 따른 통증의 양상으로 구분하여 점수를 기록하였다.

$$\text{통증평정지수} = \text{통증의 강도} \times (\text{지속시간} + \text{빈도} + \text{동작})$$

3) Quality of Sleep(QSP)

환자가 자각하는 통증으로 인하여 수면에 방해받는 정도를 내원시마다 평가하여 0(증상이 거의 없는 경

우), 1(가끔 느끼거나 약간 불편하여 증상을 무시하면서 잘 수 있음), 2(자주 느끼고 웬만큼 불편하여 깊은 잠은 어려우나 얇은 수면은 가능함), 3(자주 느끼고 많이 불편하여 수면에 지장이 있으며 적극적인 치료를 원함)의 4단계로 나누어 평가하였다.

4. 환자 동의서 작성

본 연구는 연구 대상자로부터 진료정보 수집 활용에 대해 충분히 설명하고 동의를 얻어 진행하였다.

Ⅲ. 증 례

1. 증례 1

1) 환자 : 정○ (F/69)

2) 치료기간 : 2017.6.21-2017.8.7 (외래치료 총 14회)

3) 주소 : 좌측 복부 전면부에서 좌측면 협부와 요배부로 이어지는 검붉은 반점, 통증

4) 발병일 : 2017년 5월 15일

5) 현병력

2017년 5월 15일부터 좌측 복부 전면부, 좌측면 협부와 요배부에 수포성 발진과 통증이 발생함. 2017년 5월 22일 ○○대학 부속 병원 피부과에서 대상포진 진단받고 2017년 5월 30일까지 입원 치료하여 수포는 소실됨. 퇴원 후 복부 리도카인 주사 주 1회 외래 치료하였으나 통증의 호전이 미미하여 2017년 6월 21일 본원 내원함.

6) 과거력 : 혈압약복용중, 반월상 연골파열(16, OP) 좌측 손목 분쇄골절(17, OP)

7) 치료 경과(Fig. 1)

- ① 2017년 6월 21일(초진당일) : 좌측 복부 전면부에서 좌측면 협부와 요배부로 이어지는 부위에 수포가 없어진 후 붉은 반점이 남음. 얼굴을 찌푸리게 만드는 강한 통증 수시로 느껴져 집안일이나 운동, 사교모임 등의 외부활동에 일체 참여하지 않음. 식욕 저하로 기름진 음식이나 육류 섭취 거의 없고 있으며, 냄새도 맡기 싫어 함. 수면 중에도 통증을 자주 느끼며 2~3회 반복적으로 깨어 피로가 축적. (VAS 7, PRS 70, QSP 3)
- ② 2017년 6월 28일(4회 통원치료) : 통증의 크기와 빈도 감소하며 빨래, 청소 등의 집안일을 조금씩 하기 시작함. 수면 중 2:00-3:00 AM에 통증으로 1회 가랑 깨어 야간뇨를 보고 뒤척이다가 다시 얇은 수면함. (VAS 4, PRS 50, QSP 2)
- ③ 2017년 7월 10일(7회 통원치료) : 수포 사라진 후 남은 검붉은 반점이 점점 작아지며 열어져 자세히 봐야 보임. 좌측 요배부의 통증 감소. 좌측 복부와 협부의 찌르는 듯한 통증 남음. 수면 중 깨지 않는 날도 주 2~3회 생김. 식욕 호전되어 육류 섭취 및 식사량 증가함. (VAS 4, PRS 40, QSP 1)
- ④ 2017년 7월 24일(10회 통원치료) : 좌측 복부와 협부 통증 심하지 않아 헬스장 등록하여 운동 시작함. 통증에 대한 걱정 감소하며 기분이 좋아졌고, 최근에는 모임 등 외출 빈도가 잦아짐. (VAS 3, PRS 21, QSP 1)
- ⑤ 2017년 8월 7일(14회 통원치료) : 좌측 복부 전면부 통증이 짧게 느껴질 때가 있으나 대부분 자각하지 못하고 지냄. 5~6시간 숙면한 뒤 5:00 AM 무렵 화장실 가기 위하여 일어난 후 일상생활 시작하고 피로감 거의 없음. (VAS 2, PRS 10, QSP 0)

2. 증례 2

1) 환자 : 이○○ (F/60)

2) 치료기간 : 2017.2.13-2017.3.6 (입원치료 22 일간 총 19회 치료)

3) 주소 : 우측 흉부에서 액와부, 견갑부로 이어지는 흉반 및 통증과 소양감

4) 발병일 : 2017년 1월 8일

5) 현병력

2017년 1월 8일 우측 흉부에서 액와부와 견갑부로 이어지는 통증이 느껴졌고 수일 뒤 수포성 발진과 통증이 발생함. ○○병원 피부과에서 대상포진 진단받고 2017년 1월 14일~2017년 1월 20일, 2017년 1월 30일~2월 13일 두 차례 입원치료. 연고 처치 및 양약 복용하며 수포는 소실되었으나 흉반과 통증, 소양감 지속되어 2017년 2월 13일 본원 내원함.

6) 과거력 : 혈압약, 피부과 양약 복용중(센시발정 10mg 2Tab#2, 가바펜틴캡셀 100mg 1Tab#1, 가바펜틴캡셀 300mg 2Tab#2, 페니라민정 2mg 2Tab#2, 듀얼셋세미정 2Tab#2, 유파시딘에스정 3Tab#3)

7) 치료 경과(Fig. 2)

- ① 17년 2월 13일(입원 1일차) : 자율신경 균형검사 상 자율신경 균형도는 '불균형'에 자율신경활성도, 스트레스 지수, 피로도는 '매우 나쁨'에 해당. 우측 흉부부터 액와부 하부와 견갑부로 이어지는 수포가 사라진 부위에 흉반과 가려움이 약간씩 남음. 환부가 자신의 살 같지 않은 감각 저하 있으며 통증으로 인하여 수면 중 4~5회 깨서 낮에 피곤하고 졸림. (VAS 8, PRS 88, QSP 3)
- ② 17년 2월 18일(입원 6일차) : 우측 흉부 전면부 통증 감소. 액와부 하부와 견갑부 통증 심함. 수면 중 통증으로 깨는 횟수 3~4회로 피로감 유사. (VAS 7, PRS 77, QSP 3)

③ 17년 2월 24일(입원 12일차) : 흉반 색깔 연분홍색으로 열어지며 가려움은 사라짐. 우측 팔을 뒤로 하거나 앞으로 하는 동작에 의하여 통증 심해짐. 수면 중 깨는 횟수 2~3회로 감소하여 피로감 감소. (VAS 6, PRS 54, QSP 2)

④ 17년 3월 1일(입원 17일차) : 우측 흉부 전면부와 견갑부의 통증 감소. 우측 액와부 하부와 협부에 옷이 환부를 스치면서 건드릴 때 가끔 전기가 통하는 듯한 통증을 느낌. 수면 중 통증을 미약하게 느끼나 무시하면서 자려고 노력함. (VAS 5, PRS 45, QSP 1)

⑤ 2017년 3월 6일(입원 22일차) : 우측 액와부 하부와 협부 통증 느껴지나 대화 나눌 시 내색하지 않고 지낼 수는 있음. 통증 지속 시간, 빈도, 동작에 의한 유발 감소. 수면 시 느껴지는 경미한 통증은 여전함. 통증 감소로 본원 양방내과 의사와 상담 후 퇴원 당일부턴 양약 종결하기로 결정함.(VAS 4, PRS 32, QSP 1)

3. 증례 3

1) 환자 : 홍○○ (M/70)

2) 치료기간 : 2017.7.29-2017.8.16 (외래치료 총 9회)

3) 주소 : 우측 안면부(상하안검, 코 옆, 이마), 두부 통증

4) 발병일 : 2016년 9월경

5) 현병력

2016년 9월경 우측 상하안검, 코 옆, 이마, 두부에 수포성 발진 및 통증 발생함. ○○병원 피부과에서 대상포진 진단받고 양약 복용 및 연고 도포 2주간 치료 후 수포 및 상처는 호전. 이후에도 통증 가끔 느껴졌고, 그 때마다 진통제가 포함된 양약 처방받아 간헐적

으로 복용하였음. 최근 1달 전부터 통증 심해져 양약 처방받아 1주일 복용하였으나 별무 호전. 2017년 7월 29일 본원 내원함.

6) 과거력 : 별무

7) 치료 경과(Fig. 3)

- ① 2017년 7월 29일(초진 당일) : 우측 太陽穴을 시작으로 상하안검, 코 옆, 이마, 두부로 이어지는 통증이 하루 3~4회 반복됨. 농사일을 하며 땀을 많이 흘릴 때 통증이 자주 발생하며 이마를 손으로 자주 짚게 되나 참으면서 계속 일에 집중하면 이내 곧 줄어들. 수면 중 은근한 통증이 느껴지나 무시하며 잠. (VAS 5, PRS 30, QSP 1)
- ② 2017년 8월 2일(3회 통원치료) : 통증으로 우측 두부나 안구 주변에 손을 대는 횟수 하루 2~3회로 줄어들. 치료 직후 하루 정도 통증 감소하면서 참을 만해졌다가 이틀째부터 다시 느껴짐. (VAS 3, PRS 24, QSP 1)
- ③ 2017년 8월 9일(6회 통원치료) : 통증은 안면에 만 남아 이마, 눈, 코 주변으로 남았으며 우측 太陽穴 부근이 가장 심함. 통증 발생 횟수는 하루 1~2회로 대개 잊어버리고 지냄. 야간에는 통증이 거의 느껴지지 않아 야간뇨 사이로 4~5시간 숙면함. (VAS 2, PRS 10, QSP 0)
- ④ 2017년 8월 16일(9회 통원치료) : 같은 강도의 농사일을 해도 이전보다 땀을 흘리는 정도가 줄어들. 일주일에 2~3회 발생. 우측 太陽穴로 남은 통증이 아프다고까지 할 수 없으나 은근하게 남아있음. (VAS 1, PRS 4, QSP 0)

4. 증례 4

1) 환자 : 이○○ (M/74)

2) 치료기간 : 2017.11.7-2018.2.9 (외래치료 총 25회)

3) 주소 : 좌측 둔부 하단 承扶穴 부위부터 대퇴부 후면 委中穴 부위까지 이어지는 강렬한 통증. 밤에 심해지는 통증으로 인한 불면.

4) 발병일 : 2017년 9월 12일

5) 현병력

2017년 9월 10일 감기 몸살과 유사한 전신통 느낌 이후 2017년 9월 12일 좌측 둔부 통증 발생함. local 정형외과 내원하여 물리치료 받은 이후 좌측 둔부부터 대퇴부 후면까지 이어지는 수포성 발진 발생함. 2017년 9월 13일 양방 ○○병원 피부과 방문하여 대상포진 진단받고, 양약 및 연고 치료 후 수포 사라짐. 2017년 10월 12일 운전 중 일시적인 의식소실로 교통사고 발생함. ○○ 대학 부속 병원 응급실 방문하여 Brain MRI를 비롯한 신경학적 검사하였으나 별무 이상 소견. 환부 통증 지속되어 2017년 11월 7일 본원 내원함.

6) 과거력 : 전립선 비대증 양약 복용 중.

7) 치료 경과(Fig. 4)

- ① 2017년 11월 7일(초진 당일) : 최근 발생한 의식 소실로 인하여 건강염려 많은 상태. 변기에 앉을 때 포진이 생겼던 좌측 둔부와 대퇴부 후면이 닿으면서 承扶穴부터 委中穴까지 이어지는 통증 발생. 통증으로 깊이 잠들지 못하며 1시간마다 자다 깨는 것을 밤새 4~5회 반복함. 수면 중 통증이 느껴지면 이를 해소하기 위하여 다리를 주물거나 방 안을 계속 돌아다니며 운동함. (VAS 9, PRS 72, QSP 3)
- ② 2017년 11월 17일(5회 통원치료) : 통증 빈도와 크기 소차 감소하였으나, 여전히 심하여 얼굴이 찌푸러지며 신음이 저절로 나옴. (VAS 8, PRS 64, QSP 3)
- ③ 2017년 12월 6일(9회 통원치료) : 殷門穴에서 委中穴까지의 대퇴부 후면 하부의 통증 감소. 承

扶穴에서 殿門穴 사이의 둔부 하단부터 대퇴부 후면 상부의 통증 남음. 전에는 밤에 통증으로 깨면 걷고 운동해야 겨우 통증을 진정시킬 수 있었던 반면, 현재는 통증으로 잠이 깨어도 10 여분 정도 누워있으면 다시 잠들 수 있음. (VAS 7, PRS 56, QSP 2)

- ④ 2017년 12월 18일(12회 통원치료) : 변기에 앉을 때 발생하는 둔부와 대퇴부 통증 발생하지 않을 때도 있으나 아직은 느껴질 때가 많아 조심스럽게 앉음. 야간뇨로 1~2회 수면 중 깰 뿐 통증으로 인하여 일어나는 경우는 없음. (VAS 5, PRS 40, QSP 0)
- ⑤ 2018년 1월 8일(16회 통원치료) : 아프긴 하나 본인이 좋아하는 드라마를 볼 때는 잊고 집중할 수 있음. 변기에 앉을 때 둔부와 대퇴부 통증은 더 이상 느껴지지 않으며, 오랫동안 한 의자에 앉아 있을 때 통증이 느껴질 때가 있음. (VAS 3, PRS 21, QSP 0)
- ⑥ 2018년 2월 9일(25회 통원치료) : 둔부 하단부터 대퇴부 후면 상부의 통증 하루 2~3회 느껴지나 대개 잊어버리고 지냄. 건강에 대한 염려 줄어들고 마음이 편안해짐. (VAS 2, PRS 14, QSP 0)

5. 증례 5

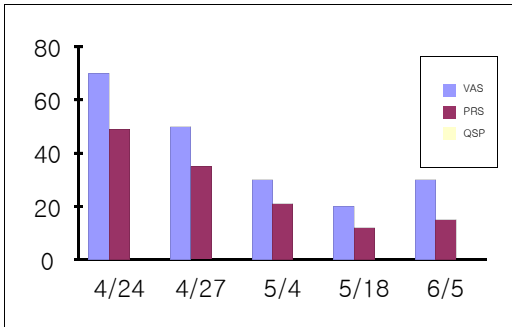
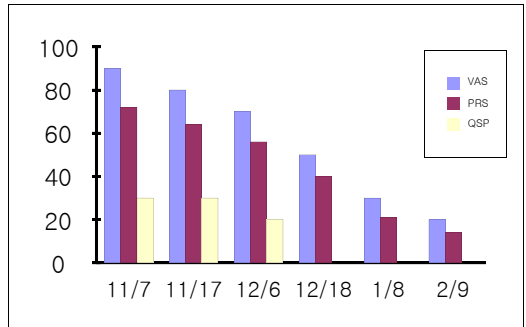
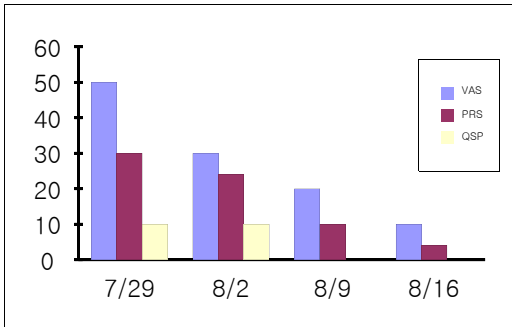
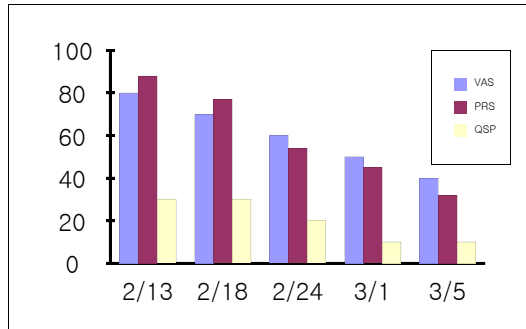
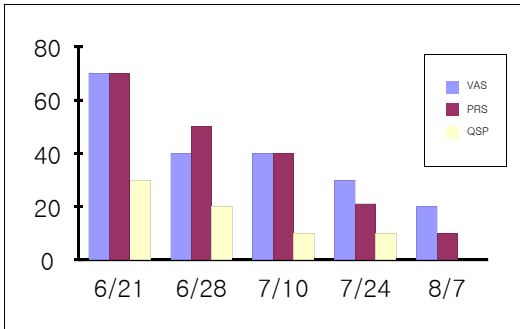
- 1) 환자 : 강○○ (M/45)
- 2) 치료기간 : 2018.4.24-2018.6.5 (외래치료 총 12회)
- 3) 주소 : 좌측 흉부 전면부터 좌측 액와부 하부와 견배부로 이어지는 쥐어짜는 듯한 강렬한 통증
- 4) 발병일 : 2011년경
- 5) 현병력
2011년경 왼쪽 흉부에서 견배부까지 수포성 발진

발생하여 양방 ○○병원 방문하여 대상포진 진단받고, 양약(항바이러스제) 복용함. 이후 수포 및 상처 호전되었으나 통증 간헐적 발생함. 2015년 11월 상기 증상 악화되어 ○○병원 방문하여 종합검진 받았으나 별무 이상 소견. 2016년 2월 Local 한의원에서 한약 복용과 침치료 후 통증 소차 호전. 2018년 3월 말경 상기 증상 재발하여 2018년 4월 24일 본원 내원함.

6) 과거력 : 별무

7) 치료 경과(Fig. 5)

- ① 2018년 4월 24일(초진 당일) : 좌측 흉부 전면부터 좌측 액와부 하부와 견배부로 이어지는 근육을 쥐어짜는 느낌의 통증이 자주 발생하여 저절로 얼굴을 찌푸리게 됨. 추위를 느끼는 상황에서 통증이 더 심해짐. (VAS 7, PRS 49)
- ② 2018년 4월 27일(4회 통원치료) : 4일 연속하여 치료 받은 후 회사 업무에 방해받지 않을 정도로 통증 경감. 빈도, 지속 시간 또한 감소. (VAS 5, PRS 35)
- ③ 2018년 5월 4일(7회 통원치료) : 왼쪽 견배부 통증은 줄음. 왼쪽 흉부 전면으로 여전히 쥐어짜는 듯한 통증 있음. 온침 치료시 가슴이 따뜻해지면서 열기가 피어오르는 느낌이 들면서 본인도 모르게 잠깐 수면할 때가 많고 발침 이후 통증이 가라앉는 느낌. (VAS 3, PRS 21)
- ④ 2018년 5월 18일(9회 통원치료) : 왼쪽 견배부 통증 전혀 느껴지지 않음. 왼쪽 흉부 전면 중 윗방 하부로 국소화된 통증이 하루 중 1~2회 발생. 쥐어짜는 듯한 통증에서 콧꼭 찌르는 듯한 통증으로 변함. (VAS 2, PRS 12)
- ⑤ 2018년 6월 5일(12회 통원치료) : 좌측 흉부 하부에서 헐부로 이어지는 통증 하루 중 1회 느껴지거나 발생하지 않음. 회사업무가 많아져 시간을 내기 어려워 본인이 불편할 때마다 가끔 내원하고 있음. 이전의 쥐어짜는 듯한 통증 다시 발생. (VAS 3, PRS 15)



IV. 고 찰

HZ는 수두에 감염된 후 DRG에 잠복해 있던 VZV가 지각신경절(Sensory nerve ganglia)에서 재활성화되어 신경을 따라서 피부에 편측성으로 군집된 수포성 발진과 동통이 나타나는 질환이다. HZ는 모든 연령에서 발생할 수 있으나 40~60세에서 흔히 발생되며, 일생 중에 전 인구의 10%가 이환된다¹⁰⁾. 발진이 나타나기 수일 전 가려움이나 통증 이상 감각이 선

행하며, 신경절을 따라 편측성으로 띠모양의 홍반과 구진, 군집된 소수포들이 나타난다. 소수포는 점차 농포로 변하여 가피가 형성되고 탈락하는데 평균 3주일의 발진 기간을 거친다¹¹⁾.

PHN의 정의는 여러 기준이 있으나¹¹⁾, 여기서는 발진이 발생한 후 4주 이상 지속되는 통증을 그 기준으로 보았다. PHN은 지속적인 심부의 묵직한 통증과 함께 간헐적인 날카로운 찌르는 듯한 통증과 이질통, 이상 감각 등이 동반되는 것이 특징으로 신체적, 정신적 기능의 장애로 삶의 질이 저하되기 쉽다. PHN의 가장 큰 위험인자는 나이로서 60세 이상에서 50%이상 발생하며, 또한 노인에서 우울증이 동반된 경우, 대상포진이 얼굴에 발생한 경우, 영구적으로 감각이 소실된 경우, 피부병변이 심한 경우, VZV 항체의 역가가 높은 경우, 대상포진의 발생 당시 통증이 심한 경우에 다발한다¹¹⁾.

서양의학에서는 증상의 경감과 포진 후 신경통과 같은 합병증의 가능성을 줄이기 위해 발진이 시작된 후 72시간 내에 항바이러스제 경구 투여가 권장되며,

이외에도 스테로이드제, 진통제, 가바펜틴 등의 경구 투여, 교감신경 블록 또는 백신접종 등을 시행하고 있으나, 이들의 PHN의 예방 효과에 대해서는 정확히 밝혀지지 않았다. PHN의 치료는 통증과 함께 우울이나 불면증, 기능장애를 감소시키는 것을 목적으로 하며, 치료 약물으로는 1차적으로 삼환계 항우울제, 항경련제, 국소 리도카인을 2차적으로 아편유사제와 트라마돌을 3차적으로 국소 캡사이신과 valproate를 가이드라인으로 권장하고 있으나 그 치료가 쉽지 않은 실정이다¹⁾.

한의학에서는 巢元方 <諸病源候論>과 <醫宗金監·外科心法要訣>에 언급되어 있는 飜帶瘡, 纏腰火丹, 蛇串瘡이 증상과 부위의 유사성으로 현대의 대상포진과 유사함을 유추할 수 있다^{12,13)}. 원인으로는 情志內傷으로 肝氣鬱結되어 久而化火하여 肝經의 火毒이 피부에 外溢하여 발생한 것, 脾失健運하여 溫濕化熱되어 濕熱이 피부에 迫結하여 발생한 것, 年老體虛하여 血虛肝旺 혹은 過勞하여 毒邪에 感受되거나 또는 濕熱毒盛하여 氣血이 凝滯되어 발생한 것 등으로 다양하다¹²⁾.

PHN을 한방으로 치료하여 효과가 있음을 보고한 논문을 살펴보면 약침치료^{4,5)}, 변증을 통한 한약 복용⁶⁾, 침구치료, 부항치료^{7,8)}와 같은 한방치료를 통하여 증상을 호전시킨 증례 보고가 있으나 아직까지 연구가 부족한 실정으로 저자는 수포 발생 후 1개월 이상 경과된 PHN 환자 5례를 患側 피부분절에 온침치료, 봉독약침, 부항치료 및 십전대보탕 가미방 복용을 병행한 한방 복합 치료하여 다음과 같은 치료 결과를 얻었다.

증례 1의 환자는 2017년 5월 15일 발생한 좌측 피부분절상 T8-T11에 해당하는 복부 전면부에서 좌측면 협부와 요배부로 이어지는 통증으로 2017년 6월 21일 본원 내원하였다. 치료 전 통증 평가점수 상 VAS 7, PRS 70, QSP 3에 해당하였으나, 2017년 6월 21일부터 48일간 총 14회 치료 후 좌측 복부 전면부로의 통증만 남고 VAS 2, PRS 10, QSP 0의 상태로 호전되었다. 운동이나 일상생활 수행이 수월해졌으

며 수면장애와 정서적 만족감 또한 잇따라 개선되었다.

증례 2의 환자는 2017년 1월 8일 발생한 우측 피부분절상 C7-T3에 해당하는 우측 흉부에서 액와부, 견갑부로 이어지는 흉만 및 통증과 소양감, 감각저하로 2017년 2월 13일 본원 입원하였다. 치료 전 통증으로 인한 스트레스와 피로도가 심한 상태로 통증 평가점수 상 VAS 8, PRS 88, QSP 3에 해당하였다. 입원 전 복용 중이던 정신신경용제, 고용량의 가바펜틴이 함유된 항전간제, 항히스타민제, 진통소염제를 입원기간인 22일간 복용하였고, 퇴원 시 통증 호전으로 양약 종결하였다. 2017년 2월 13일부터 22일간 총 19회 치료 후 소양감과 감각저하는 사라졌으며, 우측 액와부와 협부의 통증만이 남아 VAS 4, PRS 32, QSP 1의 상태로 퇴원하였다.

증례 3의 환자는 2016년 9월경 발생한 우측 피부분절상 삼차신경의 V1-V3에 해당하는 우측 상하안검, 코 옆, 이마, 두부로 이어지는 통증으로 2017년 7월 29일 본원 내원하였다. 치료 전 통증 평가 점수 상 VAS 5, PRS 30, QSP 1에 해당하였다. 2017년 7월 29일부터 19일간 총 9회의 치료 후 우측 太陽穴의 은근한 통증만이 남았으며 다한, 수면 등의 제반 증상이 호전되었고 VAS 1, PRS 4, QSP 0으로 치료 종결하였다.

증례 4의 환자는 2017년 9월 12일 좌측 피부분절상 S1-S2에 해당하는 좌측 둔부 하단부터 대퇴부 후면까지 이어지는 통증으로 2017년 11월 7일 본원 내원하였다. 치료 전 통증 평가 점수 상 VAS 9, PRS 72, QSP 3에 해당하였다. 2017년 11월 7일부터 95일간 총 25회의 치료 후 承扶穴에서 殷門穴 사이의 둔부 하단부터 대퇴부 후면 상부까지로 통증 부위가 좁아졌으며 과도한 건강염려와 같은 신경증이 개선되며 VAS 2, PRS 14, QSP 0의 상태로 호전되었다.

증례 5의 환자는 2011년경 좌측 피부분절상 T2-T5에 해당하는 흉부 전면에서 견배부까지 이어지는 통증으로 2018년 4월 24일 본원 내원하였다. 추

위를 느끼는 상황에서 통증이 악화되는 것이 특징으로 치료 전 통증 평가 점수 상 VAS 7, PRS 49에 해당하였다. 2018년 4월 24일부터 43일간 총 12회의 치료 후 가슴이 따뜻해지면서 열기가 피어오르는 느낌과 함께 통증 호전을 느꼈고, 좌측 흉부 하부와 협부로 남은 통증이 VAS 3, PRS 15로 호전되었다.

본 증례의 환자들은 40-70대의 고령에서 대상포진 후 신경통이 나타난 환자들로患側 피부분절의 통증과 함께 육체적, 정신적 고통을 호소하였다. 본 연구에서는 대상포진 바이러스가 신경을 따라 이동하면서 염증을 일으킨 뒤 주변 모세혈관의 허혈, 신경내막 부종의 악순환, 파괴된 신경의 주변 신경섬유로의 대치가 발생한 상황¹⁴⁾을 개선시키기 위하여 대상포진이 사라진 피부분절에 온침치료와 봉독약침, 부항치료를 시행하였다.

침치료는 복부, 협부, 요배부, 흉부, 액와부, 견갑부, 두면부, 둔부, 대퇴부 등의 포진 후 통증이 나타나는 피부분절에 자침하였는데, 본 증례에서는 일회용 플라스틱 구판에 아로마 오일이 첨가된 쑥봉이 결합된 형태의 온침구 5장을 刺入된 穴位 중 통증이 가장 심하게 느껴지는 阿是穴 5곳의 침체에 끼워서 사용하였다.

온침이란 毫鍼을 치료부위에 자입한 후 鍼柄 또는 鍼尾에 艾炷 형태의 쑥봉을 부착하고 이를 연소시켜서 치료부위에 열자극을 가하는 치료방법이다. 온침은 진통효과와 더불어 근골격계 통증성 질환에 대한 치료 효과 및 면역력 증진 효과를 입증하며 다양한 증상과 질환에 응용되고 있으나¹⁶⁾, 현재까지 대상포진 후 신경통에 응용한 사례는 보고된 바가 없다. 대상포진 후 유증으로 인하여 신경계가 손상되어 제대로 기능하지 못하는 상태를 온침이 사용되는 경락이 한체(寒滯)되고 기혈이 비조(痺阻)한 상태¹⁶⁾와 유사한 것으로 보고 이를 응용해보았다. 온침은 자침효과 뿐만 아니라 침을 경로로 삼아 뜸의 열을 인체 깊숙이 전달하므로 기혈을 선행시키고 경맥을 온통케 하는 효과가 있기 때문에¹⁶⁾ 증례 5와 같이 특히 병변 부위 피부 분절에 寒

性 통증을 호소하는 포진 후 신경통 환자들에게 더욱 유효할 것으로 사료된다.

봉독약침은 꿀벌의 독낭에서 독을 추출한 뒤 이를 가공하여 약침으로 만들어 질병 및 증상과 관련된 부위에 주입함으로써 자침의 효과에 더하여 봉독이 지닌 생화학적 약리 작용을 동시에 취하기 위한 치료법이다¹⁷⁾. 박 등¹⁸⁾의 연구에서 봉독이 신경절제로 인해 손상된 신경의 낮아진 역치를 높여줌으로써 회피반응의 감소를 유발하고, 조직손상 및 염증 유발시 증가하는 c-Fos 단백질 발현을 감소시켜서 말초신경계나 중추신경계의 신경병증성 통증을 억제할 수 있는 가능성이 있음이 보고되고 있으므로 이를 응용하여 대상포진 후 발생한 신경병증성 통증을 감소시키기 위하여 봉독약침을患側 피부분절에 0.2cc씩 5개의 穴位에 나누어 자입하였다.

본 연구에서 봉독약침 시술부위와 온침 시술부위를 같게 하고 봉독약침 시술에 이어 곧바로 온침을 시술함으로써 두 치료 간의 시간차를 없앤 것은 온침이 봉독의 피부 하층 조직으로의 흡수 능력을 높여 치료 효과를 증진시키기 위함이었다. 이와 유사한 원리로 Cengiz¹⁹⁾의 연구에서 인슐린 주입 부위 주변의 피부 온도를 올리는 것이 인슐린 흡수와 작용을 가속화시킬 수 있음이 보고된 바 있다. 아쉽게도 본 연구에서는 치료 시 온침의 최고 온도와 그 지속 시간을 측정하지는 못하였으나 김²⁰⁾의 연구에서 생체 열전달 모델을 통한 온침의 열에너지 분포 분석 상 온침 시술시침의 최고 온도가 600℃일 때 피부와 피하지방의 경계면에서 최고온도가 42~43℃에 도달하는 것을 볼 때, 온침의 높이와 재료물질의 구성에 따라 약간의 차이가 있을 수는 있으나 일반적인 온침 치료를 통하여 상승하는 피하지방 이하 조직의 온도는 40℃ 부근일 것으로 추측되며 이로 인하여 봉독의 흡수와 작용이 증대되었을 것으로 사료된다.

부항치료시患側 피부분절에 無痛瀉血鍼으로 소혈관을 刺破한 후 관을 흡착시켜 瀉血하는 刺絡拔罐法을 시행하였다. HZ 발생 수개월 이후에도 VZV가 말초신

경을 따라 이동하면서 일으킨 염증이 말초신경의 결합조직막과 혈관벽에 분포하는 감각신경섬유인 *nervi nervorum*에 남아서 주변 모세혈관의 허혈과 신경내막의 부종을 지속적으로 일으킬 수 있으므로²¹⁾, 부항 치료를 통해 이와 같이 血脈의 흐름을 막고 있는 병리적인 상황의 개선을 도모하였다. 단, 본 증례에서는 고령의 허약한 대상포진 후 신경통 환자들에게 시술하였기 때문에 피로, 빈혈, 저혈압 등의 상황을 줄이기 위하여 刺絡拔罐法을 2부위 이하로 사용하였다.

十全大補湯加味는 십전대보탕의 면역기능 증진과 항바이러스 효과를 이용하여 손상된 신경 세포를 회복하고 HZ 재발을 예방하기 위하여¹⁵⁾ 대상포진 후 후유증으로 신경통이 나타난 환자들에게 복용하게 하였다. 본 증례에서는 十全大補湯에 消食化積, 健脾和胃의 효능이 있는 麥芽, 山楂, 神麩, 砂仁和 發散外邪, 榮衛調和, 調補脾胃를 위한 大棗, 生薑을 가미하고, 神經계통의 一切不足한 병증에 대하여 滋補하는 작용을 함으로써 不足을 회복하고 神經뿐만 아니라 氣力을 強壯하게 하는 鹿角膠를 사용하였으며, 活血祛瘀, 行氣止痛의 작용을 하는 乳香, 沒藥을 가미하였다²²⁾.

치료기간 온침 치료, 봉독 약침, 부항 치료, 한약 치료 중 어느 하나의 효과만이 아닌 복합적인 작용을 통해 효과가 있었다고 생각된다. 치료 초기 십전대보탕 가미방 복용이 환자들의 바이러스에 의하여 손상된 신경계통과 통증으로 인한 스트레스로 저하된 전신 기력을 회복하는 데 일조하였으리라 추측된다. 그러나 한약을 복용하지 않는 기간에도 온침 치료, 봉독약침, 부항 치료 시술 횟수가 증가함에 따라 통증이 꾸준히 감소한 것으로 미루어 환자 개개인에게 일어난 비가역적인 신경계의 변화가 무엇인지 정확히 파악하기는 어려우나 이러한 한방 치료들이 복합적으로 대상포진 후 발생한 신경병증성 통증에 작용하여 증상을 조절하는 데 도움이 되었을 것이라 사료된다. 또한 일반적으로 고령 환자에서 PHN의 완치가 어려운 점으로 미루어 볼 때, 이러한 복합 한방치료를 통하여 통증 경감을 경험하는 환자에게 환자와 함께 실현 가능한 치

료 목표를 세워서 적극적으로 치료를 반복 시행하는 것이 중요하리라 판단된다.

본 증례의 환자들은 대상포진 발병 1개월 이상 지나도록 남아있는 여러 가지 치료에도 잘 반응하지 않는 심한 통증을 주소로 신체 기능의 저하, 불면 등으로 인해 스트레스와 피로가 누적되고 있는 상태에서 내원하였다. 환자들의 평균 연령은 63.6세이고, 대상포진 발생으로부터 경과 시점은 1개월 이상 3명과 10개월 이상 1명, 7년 이상 1명으로 다양했다. 본 증례의 환자들은 평균 45.4일의 치료기간동안 15.8회 치료하였으며 평균 VAS 감소율은 4.8, 평균 PRS 감소율은 46.8, 평균 QSP 감소율은 2였다. 본 연구에서는 대상포진 후 신경통으로 육체적, 정신적 장애를 일으키는 환자에게 온침치료, 봉독약침, 부항치료 및 십전대보탕 가미방 복용과 같은 동일한 치료법을 활용하여 통증의 강도와 빈도, 지속시간, 동작과의 상관성이 호전되며 수면을 비롯한 삶의 질적인 측면에서 유의미한 호전이 있었다.

그러나 본 연구의 대상이 5명으로 적고, 환자마다 시술기간 및 횟수 등에서 차이가 나며, 온침 치료와 봉독약침치료, 부항치료, 한약치료가 함께 시행되어 명확한 각 치료의 효과를 비교할 수 없는 점은 본 연구에서 한계로 생각된다. 추후 지속적인 증례의 축적과 대조군 비교 연구를 통한 추가 연구가 필요할 것으로 사료된다.

V. 결 론

2017년 2월부터 2018년 6월까지 대상포진 발생 후 1개월 이상 지난 대상포진 후 신경통으로 내원한 환자 5명을 대상으로 하여 온침치료, 봉독약침치료, 부항치료, 한약치료를 병행한 한방치료를 시행한 결과 유의미한 호전 결과를 보였기에 이를 보고하는 바이다.

감사의 글

이 논문은 2017년 원광대학교 교비지원에 의해 수행되었음.

References

1. Sim WS, Choi JH, Han KR, Kim YC. Treatment of Herpes Zoster and Postherpetic Neuralgia. J Korean pain. 2008;21(2):93-7, 101-2.
2. Kwon SB, Kim DW, Chung SL, Lee S. A Clinical Observation on Acute Pain and Postherpetic Neuralgia in Patients with Herpes Zoster. Korean J Dermatology. 2000;38(3):314-21.
3. Song JY, Chung BS, Choi KC, Shin BS. A 5-Year Period Clinical Observation on Herpes Zoster and the Incidence of Postherpetic Neuralgia (2002~2006); A Comparative Analysis with the Historical Control Group of a Previous Study (1995~1999). Korean J Dermatology. 2008;46(4):431-6.
4. Chun SC, Jee SY, Lee SK. Two Cases of Herpes Zoster and Post-herpetic Neuralgia Improved by Oriental Medicine with Bee Venom Acupuncture. J Korean Med Ophthalmol Otolaryngol Dermatol. 2004; 17(2):120-6.
5. Yang DH, Woo CH, An HD, Moon CH. A Case Report of Postherpetic Neuralgia Improved by Oriental Medicine. The Journal of East-West Medicine. 2013; 38(2):43-50.
6. Choi CH, Park SY, Ko KM, Hwang SY, Jee SY, Chung DK. Clinical Report of 2 Postherpetic Neuralgia Cases Diagnosed and Treated as Ganwoolqiche. J Korean Med Ophthalmol Otolaryngol Dermatol. 2008;21(3):207-14.
7. Cho YE, Lee SM, Yoon KH, Lim JS, Kim JH, Choi DY, et al. A Case Report of Herpes Zoster Patient Improved by the East-west Medical Combined Treatment. J of Korean Acupuncture&Moxibustion Medicine Society. 2014;31(1):177-86.
8. Kim TY, Kim HJ, Kim CH. A case Report of Post-herpetic Neuralgia Improved by Oriental Medicine with Depletion and Cupping Therapy. J Korean Med Ophthalmol Otolaryngol Dermatol. 2012; 25(3):160-7.
9. Kim C, Kim CH, Chun SI. Clinical value of a new self assessment method of pain. J of Korean Acad of Rehab Med. 1998;22(2):305-11.
10. Roh SS. Primary colors Dermatological science. Seoul:IBC Co. 2006:262-3.
11. An SG, Jang KH, Song JW, Chun SH. (Korean) Common skin disease : Diagnosis and treatment. 2nd ed. Seoul:Dr's Book. 2009:264-7.
12. Kim SB, Kim JH, Lim KS. A Literature Study on Herpes Zoster. J Korean Med Ophthalmol Otolaryngol Dermatol. 1994; 7(1):85-94.
13. Kim KJ, Kim NK, Kim YB, Kim JH, Park MC, Park SY, et al. Text of Traditional Korean Dermatology & Surgery. Busan: Sunwo. 2007:427-31.

14. Jung SW, Son HH, Lee YS, Lee SK. The Effect of Light Emitting Diode on Acute Pain and the Inhibitory Effects of Postherpetic Neuralgia in Patients with Herpes Zoster. *Korean J Dermatology*. 2013;51(10):763-70.
15. Oh SM, Cheon CH, Park SJ, Jang BH, Park JS, Jang SB, et al. The Analysis of the Recent Research Trend of Sipjeondabotang in Korea. *J of Society of Preventive Korean Medicine*. 2014;18(1):113-23.
16. Kim JW, Lee HJ, Ahn CB, Yi SH. Study of the Thermal Properties of Warm Needle and the Development of Warm Needle Apparatus. *J of Korean Acupuncture & Moxibustion Society*. 2011;28(1):15-21.
17. Ko HG, Kwon KR, In CS. *Bongdok-yakchimyobeob*. Seoul:Kyunghee Univ. 2003;1-16.
18. Park MJ, Yeam SR, Kwon YD. The Effects of Bee Venom Therapy with Different Dose in Neuropathic Pain Rat Model. *J Oriental Rehab Med*. 2012;22(4):79-89.
19. Cegniz E, Weinzimer SA, Sherr JL, Tichy EM, Carria L, Cappiello D, et al. Faster in and faster out: accelerating insulin absorption and action by insulin infusion site warming. *Diabetes Technology & Therapeutics*. 2014;16(1):20-25.
20. Kim JY, Lee JS. Thermal Distribution in Living Tissue during Warm Needling Therapy. *J of Korean Medicine Rehabilitation*. 2014;24(3):111-119.
21. Kim C. Pathophysiology of Postherpetic Neuralgia. *Korean J Pain*. 2004;17(2):16.
22. Shin MK. *Clinical Traditional Herbalogy*. 2nd ed. Seoul:Yeonglimsa. 2010:69, 201-2, 612, 748-9, 756-7.