

甘遂末을 사용한 少陽人 환자의 만성 어지럼증 치험 1례

조승완^{1*} · 허한솔¹ · 임은철¹ · 고지윤² · 송건의³ · 이주현⁴ · 임교민³ · 홍현진⁵

¹동서한방병원 사상체질과, ²동서한방병원 한방내과,
³동서한방병원 한방신경정신과, ⁴동서한방병원 침구과,
⁵동서한방병원 한방안아비인후피부과

Abstract

Case-Report of Treatment of A Soyangin Patient with Chronic Dizziness Using Euphorbiae Kansui Radix

Seung-Wan Jo^{1*} · Han-Sol Hur¹ · Eun-Chul Lim¹ · Ji-Yoon Koh² ·
Gun-Eui Song³ · Ju-Hyeon Lee⁴ · Gyo-Min Lim³ · Hyeon-Jin Hong⁵

¹Dept. of Sasang Constitutional Medicine, Dongseo-Medical center,

²Dept. of Oriental Internal Medicine, Dongseo-Medical center,

³Dept. of Oriental Neuropsychiatry, Dongseo-Medical center,

⁴Dept. of Acupuncture and Moxibustion Medicine, Dongseo-Medical center,

⁵Dept. of Oriental Ophthalmology and Otolaryngology and Dermatology, Dongseo-Medical center

Objectives

We report 1 treatment case with Euphorbiae Kansui Radix which is based on Sasang constitutional Medicine for Chronic Dizziness in Soyangin.

Methos

We treated Soyangin patient suffering form chronic dizziness. We prescribed Euphorbiae Kansui Radix for her physical symptoms. The improvement of her dizziness was evaluated by Visual Analogue Scale(VAS).

Results

After the Euphorbiae Kansui Radix was given, the patient's Dizziness was improved. And there was not any adverse effect.

Conclusions

This study shows that using Euphorbiae Kansui Radix can be effective treatment for Soyangin chronic dizziness patient.

Key Words: *Soyangin, Chronic Dizziness, Euphorbiae Kansui Radix*

I. 緒論

어지럼은 현기증, 졸도, 회전감각 등 다양한 자각증상을 호소할 때 사용하는 용어로, 이런 어지럼의 증상은 대개 빙빙 도는 느낌의 vertigo와 빙빙 도는 느낌이 아닌 dizziness로 구분할 수 있다. 어지럼은 주로 말초 및 중추전정계의 균형이 파괴되었을 때 발생하지만, 그 외에 머리와 목 근육의 긴장 혹은 측두하악증후군의 통증, 심장의 기능부전, 심적인 또는 정신적인 면이 원인이 될 수도 있다. 일반적으로 빙빙 도는 느낌의 vertigo는 말초전정계의 장애에 의한 것이 압도적으로 많으나 중추전정계의 장애에서도 발생할 수 있으며 그 외에 아찔한 느낌, 눈앞이 캄캄해지는 느낌, 쓰러질 것 같은 느낌, 몸이 떠다니는 느낌 등으로 표현될 수 있는 dizziness는 중추전정계의 장애 및 기타 원인을 생각해 볼 수 있다^{1,2}. 치료는 원인에 따라서 전정 억제제, 진통제, 혈관확장제, 이뇨제 등의 약물치료와 이석정복술, 전정재활치료 등의 운동치료를 적용할 수 있다^{1,3}.

한의학에선 이런 어지럼증을 眩暈이라고 하는데, 眩는 눈앞이 캄캄하고 꽃 같은 헛것이 어른거리거나 사물이 보이지 않는 것을 뜻하고, 暈은 자신 혹은 외계사물이 도는 것 같아서 있을 수 없는 것으로 眩과 暈이 함께 나타나므로 ‘眩暈’이라 칭한다⁴.

『東醫壽世保元辛丑本』⁵에서는 眩暈에 대한 구체적인 설명은 없으며 少陽人 腎局의 陰氣가 熱邪에 陷하고 脾局의 陰氣가 熱邪에 壅하여 下降하여 腎局에 連接하지 못하면 口苦, 咽乾, 目眩, 耳聾, 胸脇滿의 증상이 발생할 수 있다고 하였다. 그리고 胸脇滿은 곧 結胸으로 진행된다 하였다⁶. 이는 目眩의 원인이라 할 수 있는 脾腎不接을 해결하지 못하면 結胸이 생길 수도 있다는 말이 된다. 結胸이란 명치 아래가 더부룩하고 단단하며 그득한 것으로⁵ 甘遂末을 사용하여 치료한다⁷.

甘遂는 대극과(大戟科 : Euphorbiaceae)에 속한 다년 생 육질초본인 甘遂 Euphorbia kansui T.N. Liu et T.P. Wang의 뿌리로, 性은 寒하고, 味는 苦하다. 瀉水逐飲, 消腫散結하여 水腫脹滿, 胸腹積水, 痰飲積聚, 氣逆咳喘, 二便不利, 濕熱腫毒 등을 치료한다⁶. 지금까지의 甘遂에 대한 연구로는 in vitro 및 in vivo로 진행된 비 임상 시험을 제외하고 반⁷, 주⁸의 문헌 고찰, 甘遂의 안전성에 대한 이⁹의 연구, 남¹⁰, 한¹¹, 김¹², 조¹³의 증례보고가 있었다. 이처럼 아직까지 甘遂末에 대한 증례보고가 많지 않을 뿐더러 甘遂末을 어지럼증에 적용한 경우는 찾아볼 수 없었으며 상기 증례보고에서는 甘遂末 복용을 3회 이상 시행한 경우는 없어 지속적인 경과관찰에 아쉬움을 남겼다.

이에 본 증례보고에서는 少陽人으로 진단한 眩暈 환자에 甘遂末 복용을 1주일 단위로 1회, 총 7회 시행하였을 때 지속적이고 점진적인 호전을 보였기에 이를 보고하는 바이다.

II. 對象 및 方法

1. 대상

○○한방병원 어지럼증을 주소로 방문하여 입원한 少陽人 환자 1명을 대상으로 하였다. 甘遂末을 복용하였을 때 구토나 설사 반응이 예상되므로 고통자 및 체력허약자 등 복용 시 위험성이 있다고 판단하는 환자는 대상에서 배제하였다.

2. 치료

○○한방병원 약제실에서 조제한 甘遂 粉末 2g을 아침 7시 공복상태에서 따뜻한 미음과 함께 투약하여 구토나 설사 반응이 없거나 미약할 시 1시간 간격으로 2g 씩 추가로 투약한다. 甘遂末의 준열한 약효반응을 고려하여 최대 8g까지 투약하며 구토나 설사 반응이

1) 『東醫壽世保元辛丑本』, 『少陽人 脾受寒表寒病論』, 9-8 胸脇滿者 結胸之漸也 脇滿者 猶輕也 胸滿者 重證也.
2) 『東醫壽世保元辛丑本』, 『少陽人 脾受寒表寒病論』,

9-17 結胸 甘遂末 例用三分 大結胸 用五分.

나타날 시 투약을 중지한다. 신속한 약효 발휘를 통한 수월한 구토나 설사 반응 유도과 구토나 설사 반응으로 인한 기력저하 및 체액손실을 방지하기 위하여 따뜻한 미음을 수시로 복용하도록 한다. 구토나 설사 반응은 저녁 쯤 자연 소실되며 구토나 설사 반응으로 인한 체력저하는 1-2일 후 회복된다. 환자의 상태를 살펴 1주일 정도의 간격을 두고 甘遂末 투약을 재설시 한다. 자가 및 원내 경구복용 약물은 甘遂 粉末을 복용하는 1일 동안 중단하거나 구토나 설사 반응이 멎는 저녁 이후에 복용하도록 한다.

○○한방병원 약제실에서 조제한 탕약으로 한약치료도 병행하였다. 환자의 상태와 체질로 한의학적인 증을 통하여 처방하였다. 입원기간 동안 1일 3회 복용하도록 하였으며 甘遂 粉末을 복용하는 1일은 저녁에만 복용하도록 하였다.

일회용 Stainless steel 毫鍼(0.20×15mm, Haeng Lim Seo Won Medical CO.)을 사용하여 입원기간 동안 1일 1회 침 치료를 시행하였다. 甘遂 粉末을 복용하는 1일은 구토나 설사 반응 중이므로 침 치료 시행하지 않았다. 구토나 설사 반응이 저녁 쯤 소실되더라도 그로인한 체력저하는 유발되므로 침 치료는 시행하지 않았다.

그 외에 ○○한방병원 약제실에서 조제한 죽력(Bambusa sp.)을 입원 후 6일째인 2017.09.07.부터 1일 1회 아침에 복용하도록 하였다.

3. 평가

주소증인 어지럼증의 주관적인 강도를 객관적으로 평가하기 위하여 임상에서 보편적으로 사용하는 Visual Analogue Scale(VAS)를 이용하였다. 10cm 길이의 선의 양쪽 끝을 ‘증상이 전혀 없음(0)’과 ‘어지럼증이 가장 심하여 실신할 정도(10)’으로 표시해놓고 환자가 숫자를 선택하게 하였다.

III. 證例

- 1) 환자: 문○○ (F/60)
- 2) 입원기간: 2017.09.02. - 2017.10.19.
- 3) 주소증: 어지럼증(Dizziness)
- 4) 발병일: 2017.08.13.
- 5) 동기: 無
- 6) 현병력: 상기 환자 2017.08.13. 아침 기상 후 화장실 가는 중 실신하였다고 한다. 1분 정도 실신하였으며 지체없이 119 통하여 ○○대학병원 응급실 방문하였다고 한다. 양성자세현훈 검사 상 음성 나왔으며 혈액검사 상 간 수치가 높다는 것 외에 별 다른 소견 듣지 못했다고 한다. 추가로 뇌 자기공명영상 검사 권유 받았으나 거부하고 주사제 주입 후 귀가하였다고 한다. 이후 회전성 어지럼증이 유발되었으며 하루 동안 구토도 몇 차례 했다고 한다. 어지럼증은 발병 이후로도 매일 VAS4-5 정도로 발생하여 2017.09.02. 본원 외래 경유하여 사상체질과로 입원하였다.
- 7) 부증상
 - (1) 두통(Headache)
 - (2) 쇠약감(General weakness)
- 8) 과거력
 - (1) 자궁근종 : 2002. ○○대학병원 진단. 자궁적출술 시행.
 - (2) 불안장애 : 2007. 지역 병원 진단. 경구용 약물 복용 중.
 - (3) 편두통 : 2008. 본원 뇌 컴퓨터 단층촬영 상 별무이상 진단. 19일 입원치료.
2013.07.01. 본원 뇌 자기공명영상 상 뇌허혈 진단. 20일 입원치료.
 - (4) 방광염 : 2013.03. 지역 병원 진단. 경구용 약물

복용 후 중단.

- (5) 퇴행성관절염(좌측 슬관절) : 2015.10.06. 지역 정형외과 진단. 수술치료.

9) 가족력

- (1) 조부모: 뇌졸중
- (2) 부모: 뇌졸중
- (3) 숙부: 뇌졸중

10) 검사소견

- (1) MRI of Brain with MRA and diffusion (2017.09.04.)
: Nonspecific gliosis or mild chronic cerebral ischemic changes at both FP white matter.
: No acute infarct.
: No remarkable interval change as compared with film dated on 13-7-1.
- (2) Lab finding (2017.09.04.)
CBC : WBC 4770ul
Hb 12.1g/dl
Hct 35.0%
ESR 38.0mm/hr
B/C : Cholesterol Total 262.0mg/dl
T.G 266.0mg/dl
HDL-Cholesterol 55.4mg/dl
LDL-Cholesterol 155.2mg/dl
SGOT 23.0U/L
SGPT 39.0U/L
γ-GTP(GGT) 223.0U/L
A.L.P 253.0U/L
B.U.N 10.9mg/dl
Creatinine 0.77mg/dl
- (3) EKG (2017.09.04.)
: Sinus Tachycardia
- (4) USG of Abdomen (2017.09.06.)
: Severe fatty liver.

11) 입원 시 생체 징후: 120/80-84-20-36.4

12) 약물

(1) 기존 복용 약물

- ① 입원 시부터 2017.09.08. 변경 전까지 투약
산도스에스시탈로프람정10mg 1T#1(SPC), 명
인디아제팜정5mg 1T#1(SPC), 명인트라조돈염
산염정50mg 1T#1(SPC), 센시발정25mg
2T#1(SPC), 프르기노바2mg정 1T#1
- ② 2017.09.08. 변경 후부터 퇴원 시까지 투약
자니팜정0.25mg 1T#1, 파비스라니티딘정 2T#2
(QDHS), 브린텔릭스정5mg 2T#2(QDHS), 메가
펜틴캡슐100mg 1C#1(HS), 명인브로마제팜정
3mg 1T#1(HS), 아빌리파이정2mg 1T#1(HS), 프
로기노바2mg정 1T#1

(2) 본원 내과 협진 하 원내 투약 약물

- ① 2017.09.05.부터 퇴원 시까지 투약
디디셀캡셀 3C#3, 리피토정10mg 1T#1

13) 체질진단

(1) 體形氣像

153.6cm에 60.4kg으로 비만하며 흉부가 발달해 있다. 머리가 크고 둥글다.

(2) 容貌詞氣

얼굴이 붉고 등그나 음성과 어투가 호탕하다.

(3) 性質材幹

외향적이며 활발한 성격이다.

(4) 素證

睡眠 : 10년 전부터 알 수 없는 불안감으로 인한 불면으로 지역병원에서 경구용 약물 처방받아 복용 중이다.

大便 : 1회/1일. 정상변.

小便 : 6-7회/1일. 무난.

消化 : 입원 전 한 달 정도의 기간 동안 식욕이

부진하여 하루 한 끼, 반 공기 정도의 식사 밖에 못 하고 있다. 평소에는 하루 두 끼, 반 공기 정도의 양을 섭취했다. 소화는 양호하다.

渴症 : 口渴. 多飲.

汗 : 전신 식은땀이 옷이 젖을 정도로 난다. 뒤통수에서 찬물이 흐르는 느낌이며 수족한 증상도 있다. 땀을 흘리고 나면 기력이 감소한다.

舌 : 淡紅. 苔薄白.

腹診 : 心下部 壓痛.

脈診 : 沈數虛滑.

寒熱 : 더위를 많이 탄다. 차가운 음식을 먹어도 탈나지 않는다.

상기 身的 및 心的 관찰, 素證, 임상소견을 바탕으로 사상체질의학과 전문의와 논의하여 少陽人으로 진단하였다.

14) 치료경과

(1) 전체 치료경과

① 2017.09.02.

세상이 빙빙 도는 회전성 어지럼증 호소하며 입원하였다. 걷지 못할 정도는 아니었으며 onset 당시 회전성 어지럼증으로 인하여 걷지 못하고 실신할 정도가 VAS10이라 하였을 때 입원 당시 VAS4-5 호소하였다.

② 2017.09.03.

甘遂 粉末 총 6g 복용하여 구토 1회 설사 17회 정도의 반응이 나타났다. 구토나 설사 반응으로 어지럼증의 정도 및 양상의 변화를 확인하기는 어려웠다. 구토 반응과 연관된 오심 및 설사 반응과 연관된 복통 외에 관찰된 부작용은 없었다.

③ 2017.09.06.

甘遂 粉末 복용 이후 2일간 어지럼증의 VAS 변화 없었고 3일째 되는 날 이전에 비하여 호전 양상을 보였다. VAS3-4 정도로 호소하였다.

④ 2017.09.10.

甘遂 粉末 총 6g 복용하여 구토 2회 설사 12회 정도의 반응이 나타났다. 구토나 설사 반응으로 어지럼증의 정도 및 양상의 변화를 확인하기는 어려웠다. 구토 반응과 연관된 오심 및 설사 반응과 연관된 복통 외에 관찰된 부작용은 없었다.

⑤ 2017.09.14.

甘遂 粉末 복용 이후 3일간 어지럼증의 VAS 변화 없었고 4일째 되는 날 이전에 비하여 호전 양상을 보였다. VAS2-3 정도로 호소하였다.

⑥ 2017.09.17.

甘遂 粉末 총 6g 복용하여 구토 0회 설사 11회 정도의 반응이 나타났다. 구토나 설사 반응으로 어지럼증의 정도 및 양상의 변화를 확인하기는 어려웠다. 구토 반응과 연관된 오심 및 설사 반응과 연관된 복통 외에 관찰된 부작용은 없었다.

⑦ 2017.09.18.

甘遂 粉末 복용 이후 어지럼증의 VAS 변화는 없었지만 입원 시 어지럼증의 양상과는 다르게 배를 탄 듯 좌우 아래위로 어지럽다고 호소하였다.

⑧ 2017.09.21.

甘遂 粉末 복용 이후 3일간 어지럼증의 VAS 변화 크지 않았고 4일째 되는 날 이전에 비하여 호전 양상을 보였다. VAS2 정도로 호소하였다.

⑨ 2017.09.23.

처치에 별무변화였지만 전날 비하여 악화 양상을 보였다. VAS2-3 정도로 호소하였다.

⑩ 2017.09.24.

甘遂 粉末 총 8g 복용하여 구토 0회 설사 16회 정도의 반응이 나타났다. 구토나 설사 반응으로 어지럼증의 정도 및 양상의 변화를 확인하기는 어려웠다. 구토 반응과 연관된 오심 및 설사 반응과 연관된 복통 외에 관찰된 부작용은 없었다.

⑪ 2017.09.26.

甘遂 粉末 복용 이후 1일간 어지럼증의 VAS

변화 없었고 2일째 되는 날 이전에 비하여 호전 양상을 보였다. VAS2 정도로 호소하였다.

⑫ 2017.10.01.

甘遂 粉末 총 8g 복용하여 구토 2회 설사 17회 정도의 반응이 나타났다. 구토나 설사 반응으로 어지럼증의 정도 및 양상의 변화를 확인하기는 어려웠다. 구토 반응과 연관된 오심 및 설사 반응과 연관된 복통 외에 관찰된 부작용은 없었다.

⑬ 2017.10.02.

甘遂 粉末 복용 이후 다음날 바로 이전에 비하여 호전 양상을 보였다. VAS1-2 정도로 호소하였다.

⑭ 2017.10.07.

처치에 별무변화였지만 전날 비하여 호전 양상을 보였다. VAS0-1 정도로 호소하였다.

⑮ 2017.10.08.

甘遂 粉末 총 6g 복용하여 구토 1회 설사 18회 정도의 반응이 나타났다. 구토나 설사 반응으로 어지럼증의 정도 및 양상의 변화를 확인하기는 어려웠다. 구토 반응과 연관된 오심 및 설사 반응과 연관된 복통 외에 관찰된 부작용은 없었다.

⑯ 2017.10.10.

甘遂 粉末 복용 이후 1일간 어지럼증의 VAS 변화 없었고 2일째 되는 날 이전에 비하여 호전 양상을 보였다. 이전의 어지럼증의 하루 동안 발생 횟수를 정확하게 기억하지 못하지만 적어도 3회 이상이었다. 하루 동안 VAS0 정도로 유지하다 1-2회 정도 VAS 측정이 어려울 정도의 미세한 어지럼 발생하였다. 이후 비슷한 양상을 지속하였다.

⑰ 2017.10.15.

甘遂 粉末 총 6g 복용하여 구토 0회 설사 14회 정도의 반응이 나타났다. 구토나 설사 반응으로 어지럼증의 정도 및 양상의 변화를 확인하기는

어려웠다. 구토 반응과 연관된 오심 및 설사 반응과 연관된 복통 외에 관찰된 부작용은 없었다.

⑱ 2017.10.16.

甘遂 粉末 복용 이후 다음날 바로 이전에 비하여 호전 양상을 보였다. 하루 동안 VAS0 정도로 유지하다 1회 정도 VAS 측정이 어려울 정도의 미세한 어지럼 발생하였지만 발생 직후 바로 소실되었다. 이후 2017.10.19. 퇴원 시까지 상기 양상과 비슷하게 유지되었다.

(2) 검사 소견 변화

① Lab finding (2017.09.27.)

B/C : Cholesterol Total 116.0mg/dl
 T.G 131.0mg/dl
 HDL-Cholesterol 37.1mg/dl
 LDL-Cholesterol 50.7mg/dl
 SGOT 31.0U/L
 SGPT 39.0U/L
 γ-GTP(GGT) 49.0U/L
 A.L.P 172.0U/L
 B.U.N 11.0mg/dl
 Creatinine 0.88mg/dl

② USG of Abdomen (2017.10.11.)

: No remarkable interval change of fatty liver, as compared with film dated on 17-9-6.

Table 1. Summary of Reaction after Taking *Euphorbiae Kansui Radix*

Date	Dosage	Vomiting	Diarrhea
09.03.	6g	1*	17*
09.10.	6g	2	12
09.17.	6g	0	11
09.24.	8g	0	16
10.01.	8g	2	17
10.08.	6g	1	18
10.15.	6g	0	14

* Unit : Times

IV. 考察

어지럼증은 양성자세현훈, 전정신경염, 메니에르 병, 편두통성 어지럼증, 소뇌 및 뇌간 경색 등 다양한 원인에 의해 일어날 수 있으며 진단에 있어서 가장 중요한 것은 체계화된 병력 청취를 통해 단계적으로 어지럼증의 원인을 찾는 것이다. 원인을 찾을 때는 급성기 증상이 양성자세현훈, 전정신경염과 같은 말초성 어지럼증인지 뇌졸중과 같은 중추성 어지럼증에 해당하는지를 구별하는 것이 매우 중요하다³.

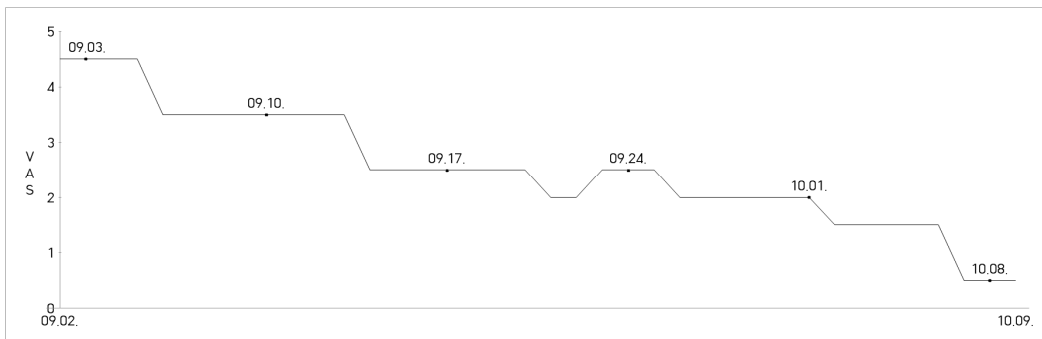
하지만 어지러운 증상은 매우 역동적이어서 첫 발생 후에 진단시점까지 시간경과에 따라 상이한 진단 명들이 붙여질 수 있거나 아예 진단 자체를 뚜렷한 증거가 발견되기 전까지 미루게 되기도 한다. 검사 과정에서 어지러운 환자를 괴롭게 할 수 있는 급성기 보다 오심이 줄고 보행이 가능해지는 아급성기는 질환의 특성을 온전히 볼 수 있을 뿐만 아니라 환자의 검사순응도도 높아져 검사의 적기로 판단된다. 반면 만성화된 경우나 반복적인 증상을 호소하는 경우는 중추계의 전정보상과정이 진행되어 비교적 증상들의 특징을 개별화하기 어려운 시기이다⁴.

상기 환자의 경우 발생 당시 실신 증상이 있었고 어지럼증의 양상이 회전성이긴 하지만 각성 후 그 정도가 심하지 않았다. 자세불안을 동반하지 않아 자가 보행이 가능하였으며, 이명이나 난청은 호소하지 않

았다. 두통은 편두통 양상을 보이지 않았다. 어지럼증 발병 이후 본원 방문 전까지 20일 정도의 시간이 지나도 증상이 소실 및 호전되지 않았으며 입원치료 중 어지럼증의 양상이 회전성에서 비회전성으로 변화하였다.

상기 사실들로 미루어보았을 때 상기 환자는 어지럼증이 만성화되어 이미 중추계의 전정보상과정이 진행되었다고 짐작할 수 있다. 그런데 상기 환자의 본원 혈액검사 상 고지혈증 양상을 관찰할 수 있었으며 γ -GTP(GGT) 수치를 참고해 진행한 복부 초음파 검사에서 심각한 수준의 지방간을 관찰할 수 있었다. 더불어 뇌 자기 공명영상 검사 상 뇌백질의 만성 뇌허혈 변화를 확인할 수 있었다. 즉, 진행된 중추계의 전정보상과정으로 인하여 어지럼증을 유발시키는 직접적인 원인을 밝혀내기는 힘들지만, 상기 검사를 참고하였을 때 어지럼증을 유발할 수 있는 전정계 및 중추 신경계 등의 기관 혈류 저하가 동시다발적으로 발생하였다고 유추할 수는 있다.

어지럼증은 때로 추골기저동맥 영역의 후방순환계 뇌경색의 경고 증상으로서, 다른 신경학적 증상 및 징후 없이 단독으로 나타나기도 한다⁵. 한편, 임⁶ 등은 추골기저동맥부전증으로 진단 받은 환자에게서 뇌 자기공명영상 상 뇌백질 변화 및 열공성 경색이 관찰된다고 보고하였다. 상기 환자 역시 편마비, 감각저하, 발음장애, 의식장애, 보행 장애 등 다른 신경학적 증상



* The date taking Euphorbiae kansui radix

Figure 1. Changes of VAS of the dizziness (The values were indicated to median)

을 동반하지 않았고, 뇌 자기공명영상 상 뇌백질의 만성 뇌허혈 변화를 관찰할 수 있었다. 즉, 상기 환자에게서 어지럼증 외에 다른 신경학적 증상을 관찰할 수 없었지만, 뇌 자기공명영상 상 관찰할 수 있는 뇌백질의 만성 뇌허혈 변화로 미루어 보았을 때 일시적인 추골기저동맥부전증으로 발생한 어지럼증이 아닌지 조심스럽게 유추하여 본다. 물론 명계의 역은 참이라 할 수 없지만 이미 중추계의 전정보상과정이 이루어진 만성 어지럼증에서 여러 가지 지표들을 종합적으로 고려하였을 때 내릴 수 있는 가장 가능성 높은 진단이 아닌가 생각한다.

어지럼증 발생 당시 실신하였다는 사실이 이를 더욱 뒷받침하여 준다. 실신은 뇌혈류의 감소에 의해 일시적으로 의식이 소실되는 증상이기 때문이다⁴. 따라서 일시적인 추골기저동맥부전증으로 인하여 어지럼증이 처음 유발되었고 이후 중추계의 전정보상과정이 이루어졌지만 전정계 및 중추 신경계 등의 기관 혈류 저하가 동시다발적으로 발생하여 어지럼증이 만성적으로 이어진 것이 아닌가 생각한다.

眼眩, 頭眩, 眩暈 등의 異名을 가지고 있는 眩暈은 대부분 發汗, 蒼白, 嘔吐, 嘔吐 등의 증상을 동반하며 重하면 보행 장애, 실신에 이르게 되는데 眩暈의 病因을 살펴보면 『內經』에서 “諸風掉眩皆屬於肝” “上虛即眩” “髓海不足即腦轉耳鳴…… 眩冒”라 하여 “虛” 및 “髓海不足”을 眩暈의 病因이라고 밝혔다¹⁷.

『東醫壽世保元辛丑本』⁵에서 少陽人의 眩暈을 유발할 수 있는 脾腎不接을 해결하지 못하면 結胸을 유발할 수 있으며 이 結胸을 치료하는 약물은 甘遂末이라고 하였다.

甘遂는 한의학에서 痰飲, 積聚, 浮腫, 脹滿, 痺證, 打撲, 結胸, 疝症 등 비교적 다양한 病證에 대하여 활용되어 왔었다⁷.

四象醫學에서는 甘遂를 單方으로 少陽人에게 사용하였다. 結胸과 水逆에 通膈藥으로 그 외에 痰, 關格, 浮腫, 脹滿 등에 활용함과 더불어 痺風膝寒, 大便不通의 경우에도 사용하였으며 주로 散劑의 형

태로 內服하였다⁷.

상기 환자의 경우 脾大腎小한 少陽人으로 진단하였으며, 少陽人이지만 비만하여, 腎小함으로 인해 陰虛되기 쉬워 나타나는 胃受熱裏熱病 보다는 脾大하여 나타나는 脾受寒表寒病으로 판단하였다. 그리고 脾受寒表寒病 중 目眩 증상이 발생할 수 있는 少陽傷風證으로 진단하였다. 더하여 어지럼증 발병 이후 20일 정도 지났으며, 心下部 壓診시 불쾌감, 통증이 있었기에 結胸證으로 최종진단하였다. 따라서 結胸을 치료하기 위하여, 더불어 호소하는 어지럼증의 원인이 痰飲이라 판단하여 甘遂末을 처방하였다.

한편 이⁹ 등은 임상반응, 간기능, 신기능을 지표로 한 후향적 연구에서 甘遂單味 粉末 1~6g의 투여는 구토 반응을 포함한 일시적인 소화기 증상이 나타날 수 있으며, 설사 반응이 심한 경우 수분보충에 주의해야 하지만, 인체에 심각한 유해반응을 일으키지는 않는다고 하였다. 이를 근거로 하여 상기 환자에게 甘遂末을 투약할 때에도, 되도록 하루 최대 6g을 초과하지 않도록 하였으며, 필요에 따라 구토나 설사 반응이 나타나지 않거나 미약할 시 환자의 상태를 살펴 8g까지도 투약하였다. 결과적으로 환자에게서 6-8g의 甘遂末 투약 후 이상반응은 관찰할 수 없었다.

상기 환자에게 1주일 단위로 1회, 총 7회의 甘遂末 투약을 시행하였으며, 甘遂末 투약을 시행한 1-4일 후 VAS, 양상 및 빈도의 호전을 보였다. 1주일 간 처치에 별무변화일 때는 호전과 악화 양상이 모두 관찰되었지만 甘遂末 투약을 시행한 이후에는 시일에 차이가 있을 뿐 호전 양상을 관찰할 수는 있었으나 악화 양상은 관찰할 수 없었다. 입원 기간 중 어지럼증 VAS의 감소는 지속적이고 점진적으로 나타났다. 입원치료 후 17일째인 2017.09.18.에는 이전의 빙빙 도는 양상이 아닌 배를 탄 듯 좌우 아래위로 어지럽다며 어지럼증의 양상이 변화되었음을 관찰할 수 있었다. 그럼에도 불구하고 어지럼증이 소실되지는 않았기에 이후에도 지속적으로 甘遂末 투약을 시행하였고 그 결과 2017.10.10.부터는 하루 동안 VASO 정도로 유지하다

1-2회 정도 VAS 측정이 어려울 정도의 미세한 어지럼 발생하는 등 빈도의 호전을 관찰할 수 있었다. 이는 甘遂末을 통하여 結胸, 痰飲積聚를 제거하였고 이로 인하여 脾局의 陰氣가 下降하여 腎局에 連接하도록 하였다고 볼 수 있다. 이에 따라 上虛와 髓海不足도 해결되어 眩暈이 소실된 것으로 보인다. 甘遂末 복용 시 나타나는 구토와 설사반응은 水穀之氣 대사의 불균형이 교정되는 과정이라 볼 수 있다⁸.

본 증례에서 甘遂末 복용 후 증상의 경감이 지속적이고 점진적으로 나타났다는 점에서 『東醫壽世保元辛丑本』에 기록된 甘遂末 單方의 효능을 입증하였다는 의의가 있다. 더불어 甘遂는 그 性味가 有毒하여 내복할 때는 과량 사용해서는 안 되며, 병증이 치료되면 즉시 사용을 중지하여야 하는데⁶, 이에 대하여 본 증례가 甘遂의 적정 용량과 甘遂末 복용의 적정 횟수를 설정하는데 도움이 될 수 있을 것이라 생각한다. 하지만 甘遂는 주⁸의 연구에서 mouse에 복강주사 시 LD₅₀에 대한 내용이 보고되는 등 그 적용에 있어서 주의를 요하기 때문에 추가적으로 연구가 필요할 것으로 생각한다.

또한 甘遂는 氣虛, 傷陰, 脾胃衰弱者 및 孕婦는 복용을 금한다고 하였으니⁶ 이 부분에 대하여 조금 더 명확한 지표가 세워져야 할 것으로 생각한다. 더불어 본 증례에서는 甘遂末의 복용으로 인한 어지럼증의 호전이 다른 치료들과 구분을 할 수 없고, 진단에 있어서도 명확하지 않은 아쉬움을 남겼기에 앞으로 명확한 진단 하에 甘遂末만의 효능을 입증할 수 있는 연구가 필요하리라 생각한다. 다만 입원 후 디디셀캡셀과 리피토정10mg의 지속적인 투약으로 인한 고지혈증 개선은 확인할 수 있었지만 이는 어지럼증의 치료에 일반적으로 사용하는 약물이 아니기 때문에 이 약물치료가 상기 환자의 어지럼증을 개선하였다고 보기는 힘들 것 같다.

그리고 본 증례에서는 이⁹ 등의 연구와 다르게 甘遂末을 8g까지도 투약하였는데 환자에게서 이상반응을 관찰할 수 없었기에 甘遂末의 적정용량에 대해서 추가로 확인이 필요할 수도 있을 것 같다. 더불어

재현성을 위하여 甘遂末 복용을 통한 구토와 설사반응이 어지럼증의 치료에 어떻게 작용하는지 그 기전에 대한 연구가 필요하리라 생각한다.

V. 結論

이상의 증례에서 일시적 추골기저동맥 부전증으로 어지럼증이 유발되었으리라 의심되는 만성 어지럼증 少陽人 환자에게서 여러 차례 甘遂末 투약을 통하여 지속적이고 점진적으로 어지럼증의 강도, 양상, 빈도 측면의 호전을 관찰할 수 있어 이에 보고하는 바이다.

VI. References

1. Braunwald E, Fauci A, Kasper D, Hauser S, Longo D, Jameson J. Harrison's Principles of Internal Medicine. 15th Ed. Korean Language Ed. Seoul:MIP. 2003:111-119.
2. Lee JK, Kim JI, Park HM. Dizziness. 2nd Rev Ed. Seoul: Dankook University Press. 2004:227-231.(Korean)
3. Lim HW, Chae SW. Evaluation and treatment of the patient with acute dizziness in primary care. Journal of Korean Medicine Association. 2010;53(10):898-910.(Korean)
4. The compilation committee of college of Korean medicine department of neuropsychiatry. Department of neuropsychiatric disease, college of Korean medicine. 1st Rev Ed. Seoul:Jipmoondang publishing. 2010:286-293. (Korean)
5. The national college of Korean medicine department of Sasang constitution. Revised and enlarged Sasang Constitutional Medicine. 2nd Ed. Seoul:Jipmoondang publishing. 2011:681-705.(Korean)
6. The compilation committee of college of Korean medi-

- cine department of herbalogy. Herbalogy. 1st Rev. Ed. Seoul:Younglimsa. 2010:292-293.
7. Ban DJ, Hong SY, Park SS. A Study on Indication and Application of Radix Euphorbiae Kansui. *Journal of Sasang Constitutional Medicine*. 2009;21(3):17-29. (Korean)
 8. Joo JC, Oh SY, Lee SW. Bibliographical Study on Semen Tigllii, Radix Euphorbiae Kansui and Pediculus Melo with Effects Improving Gwangyuk, the Chest Discomfort with Constipation, Dysuria and Nausea, in Sasang Constitutional Medicine. *Journal of Sasang Constitutional Medicine*. 2008;20(2):1-10.(Korean)
 9. Lee SW, Oh JK, Na HY, Ahn YM, Lee BC, Ahn SY. Retrospective Study for Safety of Xie-xia Fa (瀉下法) by Euphorbia kansui Radix : Analysis of Clinical Features, Liver and Kidney Functions. *Journal of Internal Korean Medicine*. 2014;35(4):472-482.(Korean)
 10. Nam SH, Kim DH, Choi HM, Kang JH, Hyun MK. A Case Report of Lumbar Spinal Stenosis Improved with Diarrhea-Inducing Treatment by Gamsui-mal and Korean Medicine Treatment. *Journal of Korean Medicine Rehabilitation*. 2017;27(1):67-75.(Korean)
 11. Han KS, Park EK, Park SS. A Clinical Case Study of Paralytic Ileus Patient Improved by Euphorbiae Kansui Radix(Gan-sui). *Journal of Korean Oriental medicine*. 2000;21(1):103-108.(Korean)
 12. Kim SK, Ham SH, Song EY, Lim EC, Seo SK. 3 Cases Reports of Treatment of A Soyangin Patient that Haved Tension-Type Headache with By Euphorbiae Kansui. Radix(Gam-sui). *Journal of Sasang Constitutional Medicine*. 2011;23(4):541-547.(Korean)
 13. Cho HW, Lee JW, Lee SJ, Lim EC, Kim DU. 2 Case Reports of Treatment of Soyangin Patients with Atopic Dermatitis using Oriental Medicine Therapy with Euphorbiae Kansui. Radix (Gam-sui). *Journal of Sasang Constitutional Medicine*. 2015;27(3):333-345. (Korean)
 14. Han GC, Jung WH. Laboratory Vestibular Function Testing. *Journal of Korean Medicine Association*. 2008;51(11):975-983.(Korean)
 15. Lee H. diagnosis of Central Vertigo of Vascular Origin. *Korean Journal of Stroke*. 2006;8(1):28-25.(Korean)
 16. Lim KI, Yoo KM, Yoon SJ, Kim KS. Brain MRI Findings in Vertebrobasilar Insufficiency Presenting with Dizziness. *Korean Journal of Stroke*. 1999;1(1): 72-76.(Korean)
 17. The compilation committee of college of Korean medicine department of neuropsychiatry. Department of neuropsychiatric disease, college of Korean medicine. 1st Rev Ed. Seoul:Jipmoondang publishing. 2010:286. (Korean)