

광범위한 뇌경색증이 합병된 지발형 B군 사슬알균에 의한 수막염 증례

조민수¹ · 김용민¹ · 조혜경² · 최수한¹

한림대학교 동탄성심병원 소아청소년과¹, 가천대학교 길병원 소아청소년과²

Late-Onset Group B Streptococcal Meningitis Complicated with Extensive Cerebral Infarction

Min Su Cho¹, Yongmin Kim¹, Hye-Kyung Cho², Soo-Han Choi¹

¹Department of Pediatrics, Hallym University Dongtan Sacred Heart Hospital, Hallym University College of Medicine, Hwaseong; ²Department of Pediatrics, Gil Medical Center, Gachon University College of Medicine, Incheon, the Republic of Korea

Group B streptococcus (GBS) is the leading cause of neonatal morbidity and mortality. Late-onset GBS disease commonly manifests as occult bacteremia or meningitis. Approximately 50% of survivors of late-onset meningitis have long-term neurologic sequelae. Cerebrovascular complications are often associated with unfavorable clinical outcomes of GBS meningitis. There have been a few reports of cerebral infarction accompanied by GBS meningitis. We report a 29-day-old girl with severe, widespread cerebral infarction due to late-onset GBS meningitis. Isolated GBS strain from this patient was serotype III, ST-19. Currently, she has cortical blindness and significant developmental delay.

Key Words: Streptococcus agalactiae; Neonatal sepsis; Meningitis; Cerebral infarction

서론

B군 사슬알균(*Streptococcus agalactiae*, group B streptococcus [GBS])은 3개월 미만 영아에서 발생하는 침습성 감염증의 주요한 원인균이다. 국소 병변이 없는 균혈증과 수막염은 지발형 GBS 질환의 가장 흔한 임상 양상이다. 20%–30%의 GBS 수막염 환자들에서 발달 지연, 인지 장애, 경직성 사지마비, 피질맹, 청력 손실 등의 후유증이

이 발생하는 것으로 알려져 있다^{1,2)}.

세균성 수막염은 뇌경색증의 위험인자 중 하나이며, 소아 뇌경색증 원인의 3%–5% 정도로 보고되었다^{3,4)}. 뇌경색증 발생과 관련된 수막염의 원인균으로 폐렴사슬알균과 결핵균이 잘 알려져 있다^{5,6)}.

저자들은 지발형 GBS 침습성 감염이 발생한 생후 29일 된 신생아에서 다발성 뇌경색증이 합병된 수막염 사례를 보고하는 바이다.

증례

생후 29일 된 여아가 내원 당일 발생한 발열을 주소로 응급실을 통해 입원하였다. 발열 이외 동반된 다른 증상은 없었다. 환아는 임신 나이 39주 1일, 체중 3.8 kg, 정상 질식분만으로 출생하였다. 산전 진찰 및 입원 시까지 특이

접수: 2017년 9월 6일

수정: 2017년 9월 26일

승인: 2017년 9월 28일

책임저자: 최수한

한림대학교 의과대학 동탄성심병원 소아청소년과

Tel: 031)8086-8560, Fax: 031)8086-3000

E-mail: soohanchoi@hallym.or.kr

질환의 병력 없었으며 2자매 중 둘째로 가족력에서 특이 소견 없었다.

입원 당시 환자의 생체 활력징후는 혈압 94/58 mm Hg, 심박수 160회/분, 호흡수 42회/분, 체온 38.9°C이었다. 신체 계측은 체중 4.2 kg (25-50 백분위수 범위), 신장 53 cm (25-50 백분위수 범위), 두위 38 cm (50-75 백분위수 범위)이었다. 진찰에서 환아는 급성 병색에 끄끙거림을 보였으나 자극에 대한 반응은 적절하였다. 두경부, 흉부 및 복부 진찰에서 특이 소견 없었고 피부 병변 관찰되지 않았다. 입원 당시 혈액검사에서 백혈구 5,300/mm³ (호중구 46.6%), 혈색소 13.9 g/dL, 혈소판 372,000/mm³, C-반응단백 1.1 mg/dL (범위, 0-5 mg/dL)이었고 소변검사서 특이 소견 없었다. 하지만 뇌척수액 검사에서 백혈구 3,345/mm³ (다형핵세포 90%), 적혈구 370/mm³, 단백 307 mg/dL, 당 11 mg/dL 소견을 보여 세균성 수막염으로 추정 진단하고 vancomycin (60 mg/kg/day), cefotaxime (200 mg/kg/day) 및 ampicillin (300 mg/kg/day)으로 경험적 항생제 치료를 시작하였다. 입원 2일째부터 발열은 호전 추세를 보였으나 환아는 기면 상태로 자극에 대한 반응이 떨어지는 양상을 보였다. 입원 2일째 다시 시행한 혈액검사서 백혈구 3,900/mm³ (호중구 57.4%), 혈색소 13.6 g/dL, 혈소판 273,000/mm³이었고 C-반응단백이 172.5 mg/dL로 상승을 보였다. 같은 날 시행한 뇌컴퓨터단층촬영에서 좌측 전두두정 부위 경막하삼출 소견이 경미하게 관찰되었으나 뇌 실질 내 병변은 뚜렷하지 않았다. 입원 3일째 우측 사지에 국한된 부분 발작이 발생하여 간헐적으로 반복되어 항경련제를 투여하였다. 입원 4일째에 시행한 뇌 자기공명영상에서 다발성의 광범위한 대뇌피질(양측 전두엽, 측두엽 및 후두엽)과 뇌량 및 좌측 후두엽에서 급성 뇌경색증 소견이 보였다(Fig. 1). 혈액응고 검사 및 심장초음파검사서 이상 소견은 없었다. 뇌경색증에 대해서 혈전용해 또는 항응고제 치료는 시행하지 않았다. 경련은 입원 6일째부터 소실되어 더 이상 발생하지 않았고 뚜렷한 신경학적 이상 징후는 보이지 않았다.

입원 당시 시행한 혈액과 뇌척수액 배양검사서 *S. agalactiae*가 확인되었다. 항생제 감수성 검사서 erythromycin과 clindamycin에는 감수성을 보였고 levofloxacin에는 내성을 보였다(Table 1). 환아에서 동정된 *S. agalactiae*에 대해서 추가적인 분자유전검사를 외부 의뢰하여 시행하였다. 혈청형 분석은 serotype Ia, Ib, II, III, IV, V에 대한 특이 항혈청(Denka Seiken, Tokyo, Japan)을 이용한 슬라이드 응집검사(slide agglutination test)를 이용하였다⁷⁾. 기존의 알려진 연구를 참조하여 다좌위 서열 형별

분석(multilocus sequence typing)을 시행하였다⁸⁾. 본 증례 환자에서 분리된 *S. agalactiae* 균주는 serotype III, ST-19으로 확인되었다.

배양검사 결과 확인 후 입원 4일째 penicillin G (500,000 unit/kg/day)로 항생제를 변경하였다. 추적 검사로 시행한 뇌척수액 검사에서 백혈구 108/mm³ (다형핵세포 10%), 단백 302.4 mg/dL, 당 39 mg/dL이었고 배양검사서 균

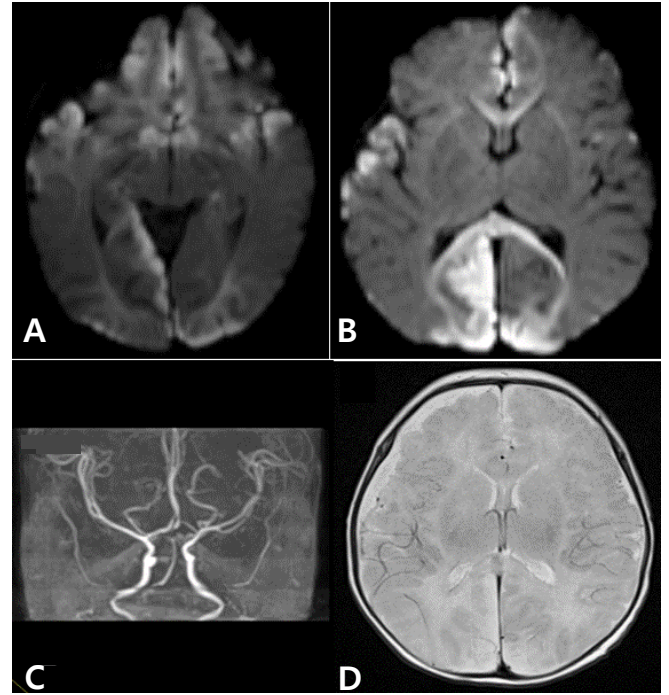


Fig. 1. Magnetic resonance image and angiography performed on the 4th hospital day showed (A, B) multifocal diffusion restriction at cortex of cerebral hemisphere and corpus callosum, (C) suspicious multifocal stenosis, and (D) extra-axial fluid collection at bilateral cerebral convexity.

Table 1. The Result of Antimicrobial Susceptibility Test of *Streptococcus agalactiae* Isolated from the Patient

Antimicrobial agent	MIC (μg/mL)	Interpretation
Penicillin-G	≤0.12	S
Ampicillin	≤0.25	S
Ceftriaxone	≤0.12	S
Vancomycin	0.5	S
Erythromycin	≤0.12	S
Tetracycline	≥16	R
Levofloxacin	≥16	R
Clindamycin	≤0.25	S
Linezolid	≤2	S

Abbreviations: S, sensitive; R, resistant.

은 동정 되지 않았다. 항생제 치료는 총 4주간 시행하였다.

입원 24일째 추적검사로 시행한 뇌 자기공명영상에서 급성 뇌경색증 병변은 호전을 보이거나(Fig. 2A) 좌측 전두두정 부위의 경막하삼출이 증가된 소견을 보였다(Fig. 2B). 이후 1개월 뒤 다시 시행한 검사에서는 경막하삼출 소견은 호전을 보였다(Fig. 2C).

항생제 치료 종결 전 시행한 청력검사는 정상이었다. 하지만 치료 종결 1개월 후 시행한 안과 검진에서 피질맹이 의심되었다. 만 1세 때 시행한 Bayley 영유아 발달검사에서 발달 연령은 인지척도 5개월, 수용언어척도 7개월, 표현언어척도 10개월, 소근육운동척도 6개월, 대근육운동척도 7개월 수준으로 발달 지연을 보였다.

고찰

GBS는 신생아 및 영아의 침습성 감염의 중요한 원인균이다^{1,2,9}. 1996-2005년 동안 8세 이하 소아 세균성 수막염의 원인균을 조사한 국내 다기관 후향적 연구에서는 GBS가 가장 흔한 원인균으로 24.6%였고, 3개월 미만 환자에서는 47.6%로 보고되었다¹⁰.

생후 첫 6일 이내에 발현하는 조발형 GBS 감염은 생식기나 직장에 GBS가 집락화된 모체로부터 출산 직전이나

출산하는 동안 수직 감염으로 주로 발생한다. 지발형 GBS 감염은 생후 7일에서 90일 사이에 발현하며 모체로부터 수직 전파되거나, 원내 감염, 지역사회 감염원으로부터 획득될 수 있다¹. 미국에서는 신생아 침습성 GBS 질환 예방을 위해 산모의 일괄적인 검사 및 분만 중 항생제 예방요법 시행으로 출생아 1,000명당 침습성 GBS 감염의 발생 빈도가 1990년대 초반 1.7건에서 2011년 0.26건으로 크게 감소하였다. 하지만 지발형 감염의 발생률은 출생아 1,000명당 0.3건 정도로 유지되어 큰 변화가 없었다^{1,9}. 국내 연구에서 임산부의 GBS 집락화 유병률은 8% - 10%까지 보고되고 있으며 이전의 연구에서 보다 증가한 양상을 보이고 있다¹¹⁻¹⁴. 1996-2005년 국내 신생아 GBS 질환을 조사한 다기관 연구에서 조발형(20%)은 지발형(80%)보다 낮은 비율을 보였으나 연도별 환자 수는 증가 추이를 보였다¹⁵.

세균성 수막염에서 뇌혈관 합병증이 발생하는 기전은 명확히 확립되지 않았으나 여러 요인이 작용할 것으로 보인다. 세균성 수막염에서는 이차적인 혈관 염증으로 뇌혈관 내피 손상, 과다 응고 상태, 혈류 정체가 발생할 수 있으며 이런 요인들이 뇌경색증 발생에 기인하는 것으로 알려져 있다^{6,16}.

뇌경색증이 세균성 수막염에서 중요한 합병증으로 알려져 있으나 소아 환자에서 역학이나 예후 등에 대한 연구

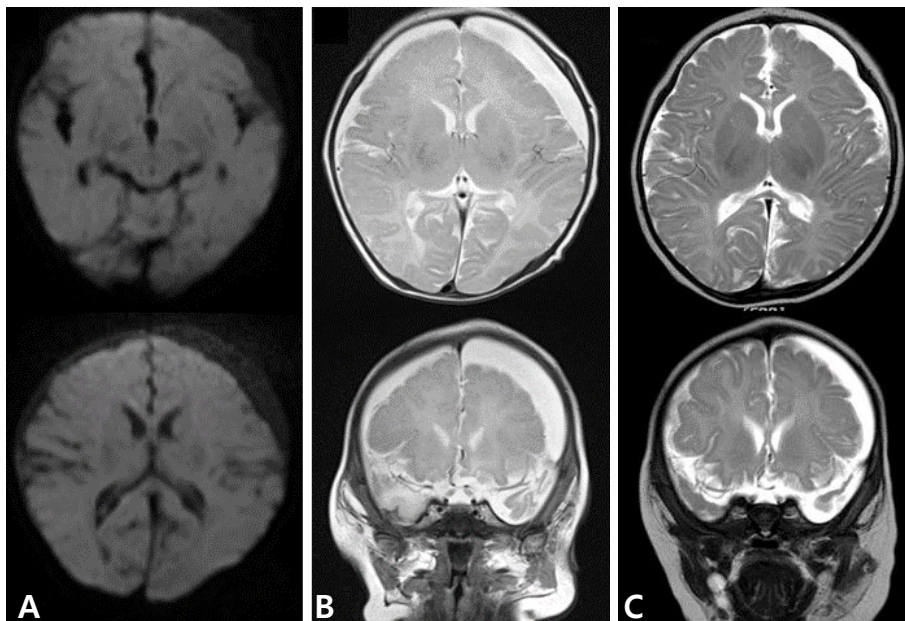


Fig. 2. (A) Magnetic resonance image (MRI) on the 24th hospital day showed no more diffusion restriction, (B) but increased in amount of extra-axial fluid collection at left cerebral convexity. (C) One month later, follow-up MRI showed decreased in amount of extra-axial fluid collection.

는 제한적이다. 캐나다의 국가 인구 기반 연구에서 1992년부터 2001년까지 소아 허혈성 뇌졸중의 발생률은 1.72/100,000/년이었고 이 중 수막염이 원인인 경우는 5%이었다⁴⁾. 캐나다 어린이병원 2곳에서 조사된 연구에서는 1992-2010년 동안 뇌경색증으로 진단받았던 1개월 이상 소아 환자의 4.6% (24/515)가 세균성 수막염을 동반하였다. 폐렴사슬알균이 원인균이었던 경우가 10건으로 가장 많았고 4건이 GBS가 원인균이었다⁶⁾. 대만에서 시행된 단일기관 후향적 연구에서 1986년부터 2001년 동안 배양 양성 세균성 수막염으로 진단되었던 소아 환자의 8.4% (14/166)에서 입원 당시 뇌경색증 소견이 있었고 원인균으로 살모넬라균과 폐렴사슬알균이 각각 4건으로 가장 많았다¹⁷⁾.

GBS는 피막 다당질의 종류에 따라 10개의 혈청형(Ia, Ib, II-IX)으로 구분되며 혈청형 특이 피막 다당질이 병리기전에 중요한 역할을 한다. 조발형에서는 serotype Ia, Ib, II, III, V이 주된 원인이 되며, 지발형 GBS 감염에서 serotype III가 우세하다²⁾. Serotype III GBS는 다른 혈청형보다 더 침습적인 감염을 유발하는 것으로 알려져 있다^{16,18)}. Serotype III GBS 피막 다당질의 sialic acid 성분이 보체계의 대체경로 활성화를 방지하여 GBS의 포식을 억제한다. Hypervirulent GBS adhesion (HvgA)은 표면 정박 단백질(surface-anchored protein)로 주로 serotype III, ST-17 균주에서 생성되며 초고독성과 연관된 것으로 알려져 있다^{2,18,19)}.

Tibussek 등¹⁶⁾은 2009-2014년 동안 지발형 GBS 수막염 환자에서 뇌혈관 합병증이 발생했던 14건에 대해 분석 발표하였다. 10명의 환자에서 허혈성 뇌졸중이 발생하였고 2명에서 뇌정맥굴 혈전증이 발생하였다. GBS 혈청형 분석이 가능했던 9명 중에서 6명의 GBS 균주가 serotype III이었고, 이 중 5개가 ST-17으로 HvgA 유전자 양성이었다. 혈청형이 분석된 나머지 3개의 균주는 serotype Ia (2개), Ib (1개)이었다.

본 증례의 GBS 균주는 serotype III, ST-19 이었고 HvgA 유전자 검사는 시행하지 않았다. 최근 국내 연구에서 Kang 등¹⁹⁾은 1995-2015년 동안 침습성 GBS 질환이 발생했던 영아에서 분리된 98개의 GBS 균주를 분석하였고, serotype III가 50% 이상을 차지하였다. HvgA 유전자 양성은 19.4%로 모두 serotype III, ST-17이었다. 이 연구에서도 본 증례의 GBS 균주가 속해 있는 ST-19의 비율이 18.4% (18/98)로 ST-1 (20/98) 및 ST-17 (19/98) 다음으로 많았다.

세균성 수막염에 의해 발생한 뇌경색증에서 항응고제나

항혈전제 치료에 대한 효과와 안전성에 대한 연구는 제한적이다^{6,16,20)}. 따라서 세균성 수막염에 의한 뇌혈관 합병증 발생 여부에 대한 모니터링과 예방이 중요하다.

지발형 GBS 수막염은 심각한 뇌혈관 합병증을 유발할 수 있다. 본 저자들은 균혈증이 동반된 지발형 GBS 수막염 환자에서 광범위한 다발성 뇌경색증이 합병된 예를 경험하였기에 본 증례를 보고하는 바이다.

References

1. Pannaraj PS, Baker CJ. Group B streptococcal infections. In: Cherry JD, Demmler-Harrison GJ, Kaplan SL, Steinbach WJ, Hotez PJ, editors. Feigin and Cherry's Textbook of pediatric infectious diseases. 7th ed. Philadelphia: Saunders Elsevier, 2014:1153-69.
2. Lachenauer CS, Wessels MR. Group B streptococcus. In: Kliegman RM, Nelson WE, editors. Nelson textbook of pediatrics. 20th ed. Philadelphia: Elsevier, 2016:1337-41.
3. Hernandez MI, Sandoval CC, Tapia JL, Mesa T, Escobar R, Huete I, et al. Stroke patterns in neonatal group B streptococcal meningitis. *Pediatr Neurol* 2011;44:282-8.
4. deVeber GA, Kirton A, Booth FA, Yager JY, Wirrell EC, Wood E, et al. Epidemiology and outcomes of arterial ischemic stroke in children: the Canadian Pediatric Ischemic Stroke Registry. *Pediatr Neurol* 2017;69:58-70.
5. Pryde K, Walker WT, Hollingsworth C, Haywood P, Baird J, Hussey M, et al. Stroke in paediatric pneumococcal meningitis: a cross-sectional population-based study. *Arch Dis Child* 2013;98:647-9.
6. Lehman LL, Rivkin MJ. Perinatal arterial ischemic stroke: presentation, risk factors, evaluation, and outcome. *Pediatr Neurol* 2014;51:760-8.
7. Cho HK, Nam HN, Cho HJ, Son DW, Cho YK, Seo YH, et al. Serotype distribution of invasive group B streptococcal diseases in infants at two university hospitals in Korea. *Pediatr Infect Vaccine* 2017;24:79-86.
8. Jones N, Bohnsack JE, Takahashi S, Oliver KA, Chan MS, Kunst F, et al. Multilocus sequence typing system for group B streptococcus. *J Clin Microbiol* 2003;41:2530-6.
9. Pintye J, Saltzman B, Wolf E, Crowell CS. Risk factors for late-onset group B streptococcal disease before and after implementation of universal screening and intrapartum

- antibiotic prophylaxis. *J Pediatric Infect Dis Soc* 2016;5:431-8.
10. Cho HK, Lee H, Kang JH, Kim KN, Kim DS, Kim YK, et al. The causative organisms of bacterial meningitis in Korean children in 1996-2005. *J Korean Med Sci* 2010;25:895-9.
 11. Chong Y, Lee K, Kwon OH, Nahm CH, Murai T, Inazumi Y. Trend of isolation and serotypes of group B streptococci in Korea. *Yonsei Med J* 1993;34:78-83.
 12. Uh Y, Jang IH, Yoon KJ, Lee CH, Kwon JY, Kim MC. Colonization rates and serotypes of group B streptococci isolated from pregnant women in a Korean tertiary hospital. *Eur J Clin Microbiol Infect Dis* 1997;16:753-6.
 13. Hong JS, Choi CW, Park KU, Kim SN, Lee HJ, Lee HR, et al. Genital group B Streptococcus carrier rate and serotype distribution in Korean pregnant women: implications for group B streptococcal disease in Korean neonates. *J Perinat Med* 2010;38:373-7.
 14. Lee BK, Song YR, Kim MY, Yang JH, Shin JH, Seo YS, et al. Epidemiology of group B streptococcus in Korean pregnant women. *Epidemiol Infect* 2010;138:292-8.
 15. Park KH, Kim KH, Kang JH, Kim KN, Kim DS, Kim YK, et al. Current status and clinical presentations of invasive neonatal Group B streptococcal infections in Korea. *Pediatr Int* 2011;53:236-9.
 16. Tibussek D, Sinclair A, Yau I, Teatero S, Fittipaldi N, Richardson SE, et al. Late-onset group B streptococcal meningitis has cerebrovascular complications. *J Pediatr* 2015;166:1187-92.e1.
 17. Chang CJ, Chang WN, Huang LT, Chang YC, Huang SC, Hung PL, et al. Cerebral infarction in perinatal and childhood bacterial meningitis. *QJM* 2003;96:755-62.
 18. Tazi A, Disson O, Bellais S, Bouaboud A, Dmytruk N, Dramsi S, et al. The surface protein HvgA mediates group B streptococcus hypervirulence and meningeal tropism in neonates. *J Exp Med* 2010;207:2313-22.
 19. Kang HM, Lee HJ, Lee H, Jo DS, Lee HS, Kim TS, et al. Genotype characterization of group B streptococcus isolated from infants with invasive diseases in South Korea. *Pediatr Infect Dis J* 2017;36:e242-7.
 20. Boelman C, Shroff M, Yau I, Bjornson B, Richardson S, deVeber G, et al. Antithrombotic therapy for secondary stroke prevention in bacterial meningitis in children. *J Pediatr* 2014;165:799-806.

요약

B군 사슬알균은 3개월 미만 영아에서 발생하는 침습성 감염증의 주요한 원인균이다. 신생아 침습성 B군 사슬알균 수막염에 의한 뇌혈관 합병증은 드물게 보고되고 있다. 발열을 주소로 내원한 생후 29일 신생아에서 세균성 수막염이 진단되었다. 입원 3일째 경련이 발생하였고 뇌 자기공명영상에서 다발성의 광범위한 대뇌피질(양측 전두엽, 측두엽 및 후두엽)과 뇌량 및 좌측 후두엽에서 급성 뇌경색증 합병된 소견을 보였다. 환자의 혈액과 뇌척수액에서 B군 사슬알균이 분리되었고 serotype III, ST-19으로 확인되었다. 현재 환아는 피질맹과 발달 지연을 보이고 있다.