

## 기관기관지이소성 골연골형성증 2례

순천향대학교 의과대학 부천병원 이비인후과,<sup>1</sup> 병리과<sup>2</sup>

김효준<sup>1</sup> · 이윤지<sup>1</sup> · 정민정<sup>2</sup> · 박기남<sup>1</sup>

= Abstract =

### Two Cases of Tracheobronchopathia Osteochondroplastica

Hyo Jun Kim<sup>1</sup>, Yun Ji Lee<sup>1</sup>, Jung Min Jung<sup>2</sup> and Ki Nam Park<sup>1</sup>

<sup>1</sup>Department of Otolaryngology-Head and Neck Surgery and <sup>2</sup>Pathology, Soonchunhyang University College of Medicine, Bucheon, Korea

Tracheobronchopathia osteochondroplastica (TO) is a rare idiopathic tracheobronchial abnormality characterized by diffuse cartilaginous and osseous nodules protruding into the airway lumen of the trachea and bronchus. TO is easy to misdiagnose because of nonspecific symptoms and chest CT scan with pathologic biopsy is necessary for definitive diagnosis. We report two cases of patient with TO who underwent laryngomicroscopic biopsy and tracheostomy with literature review.

**KEY WORDS** : Tracheobronchopathia osteochondroplastica · Trachea · Bronchus.

### 서 론

기관기관지이소성 골연골형성증(Tracheobronchopathia osteochondroplastica)은 드문 양성 질환으로 기관의 전벽으로 돌출되는 광범위한 연골성 및 골성 결절이 원인 불명으로 축적되는 질환을 말한다.<sup>1)</sup> 평균 2000예의 기관지 내시경 시술 중 1예 정도에서 발견되는 드문 질환으로,<sup>2)</sup> 후두 내시경을 통해 기관지 일부가 보이는 경우에는 다발성 점막하 종양으로 관찰될 수 있고 또한 기관절개술을 시행하는 경우 골화된 기관벽으로 인해 술식을 어렵게 할 수 있다.

저자들은 이비인후과 의사로서 필수적 수술인 기관 절개술에서 골화된 기관벽으로 수술의 난이도가 높았던 1례와 외래에서 자주 시행하는 후두 내시경에서 관찰되었지만, 무지(ignorance)의 이유로 감별진단에 포함하지 못했던 1례를 경험하였고, 이와 관련된 국내 문헌상 보고가 적어 이를 문헌 고찰을 함께 보고하고자 한다.

### 증 례

#### 1. 증 례 1

84세 남자 환자로 수년간 지속된 기침 및 가래를 주소로 호흡기내과 방문 후 단순흉부촬영(Chest X-ray) 시행하고 폐렴을 진단받았다. 증상을 완화시키기 위해 항생제 치료를 시행을 사용하였으나 호전소견이 없어 촬영한 흉부 전산화단층촬영에서 좌하엽의 무기폐(Atelectasis)와 동반되어 기관 및 기관지의 내부 벽쪽으로 돌출되는 석회성 결절 소견 관찰(Fig. 1A)되어 기관기관지 골연골형성증, 재발성 다발성 연골염, 아밀로이도시스를 감별진단으로 고려하였다. 객담 배양 검사에서 병원균이나 결핵이 동정되지는 않았다. 정확한 진단을 위해 기관지내시경을 시행하였으며 기관분기부 하방 1 cm부터 기관 및 기관지 내벽으로 돌출된 결절들이 관찰되었으며 좌측 기관지가 심하게 좁아져 있어 세기관지들은 내시경으로 확인할 수 없었다(Fig. 1B). 결절들에서 조직검사를 시행하려 하였으나 결절이 딱딱해 검체를 얻지 못하였다.

2주간의 항생제 치료에도 열을 동반하는 기침, 객담 증상 악화로 폐렴 및 폐혈성 쇼크 의심하에 집중치료를 위해 중환자실로 입원하였다. 기관내 삽관 시행 후 기계환기 유지 중 장기간의 기도삽관으로 이비인후과에 기관절개술 의뢰되어 시행하였으며 딱딱한 기관벽으로 인해 창을 만들 때 수술적으로 어려움을 겪었다. 드러낸 기관 전벽을 조직검사 의뢰하였고, 술

논문투고일 : 2018년 10월 15일  
논문심사일 : 2018년 10월 20일  
게재확정일 : 2018년 11월 5일  
책임저자 : 박기남, 14584 경기도 부천시 조마루로 170  
순천향대학교 의과대학 부천병원 이비인후과  
전화 : (032) 621-6582 · 전송 : (032) 621-6950  
E-mail : man7140@gmail.com

후 내시경로 관찰하였을 때 기관벽의 딱딱한 석회성 결절들로 인해 좁아진 기관 및 기관지의 모습을 관찰할 수 있었다.

조직 검사에서 골화되어 있는 기관연골을 관찰할 수 있었고, 점막에는 중성구와 림프구 세포의 침윤이 관찰되었다(Fig. 2). 흡인성 폐렴을 치료하기 위해 항염증제, 항생제(Meropenem) 등의 보존적 치료를 시행하였다. 재차 시행한 기관지 내시경에서 이전에 비해 골연골 부위가 증식해 기관지 부위과 좁아진 소견 보였으나 호흡곤란을 일으킬 정도는 아니었으며 증상 호전으로 퇴원하였다. 기관 골화로 인한 협착의 경과관찰을 위해 기관절개관 유지하면서 주기적인 경과 관찰 중이다.

2. 증 례 2

55세 여자 4년 전부터 지속된 경부 이물감을 주소로 이비인후과를 내원하였다. 문진상에서 기침, 객혈, 호흡 곤란 등의 증상은 없었으며 이학적 검사상 성문상부(Supraglottis)와 성문부(glottis)는 특이소견 없었으나 성문하부(Subglottis)에 불

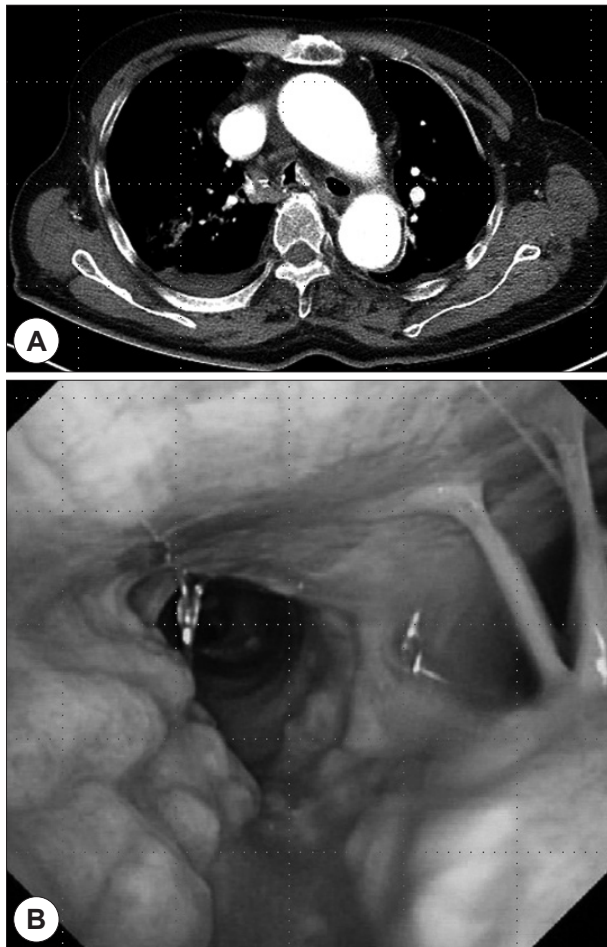


Figure 1. Chest CT scan and bronchoscopic finding of case 1 (84 years old male). Chest CT scan demonstrates irregular thickening and calcified nodules of the trachea (A). Bronchoscopy shows multiple polypoid pale submucosal lesions covering anterolateral walls of trachea (B).

규칙적인 다수의 점막하 결절 소견이 보였다(Fig. 3A). 외래에서 무지로 인해 기관기관지이소성 골연골형성증은 감별진단에 포함되진 않았다.

일반 혈액검사, 알레르기 검사 결과는 정상이었으며 단순흉부촬영(Chest X-ray)에서 폐렴 및 감염의 소견은 발견되지 않았다(Fig. 3B). 폐기능검사상 기저 폐기능 정상 소견 나왔으며 기관지 확장제 반응은 음성이었다.

정확한 진단을 위해 성문하부 결절에 대한 조직검사를 위해 후두미세수술을 시행하였고, 수술 당시 내시경으로 확인하였을 때 기관분기부(Carina)까지 작은 크기의 다수의 점막하 결절이 관찰되었다. 점막하 결절은 촉진 시 딱딱하여 골성

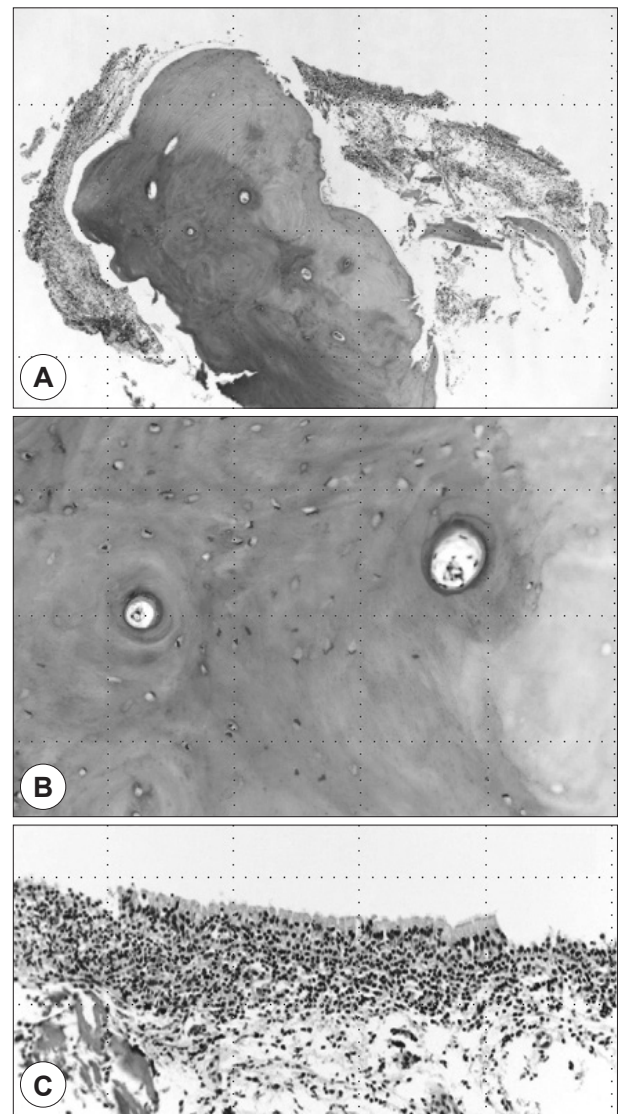
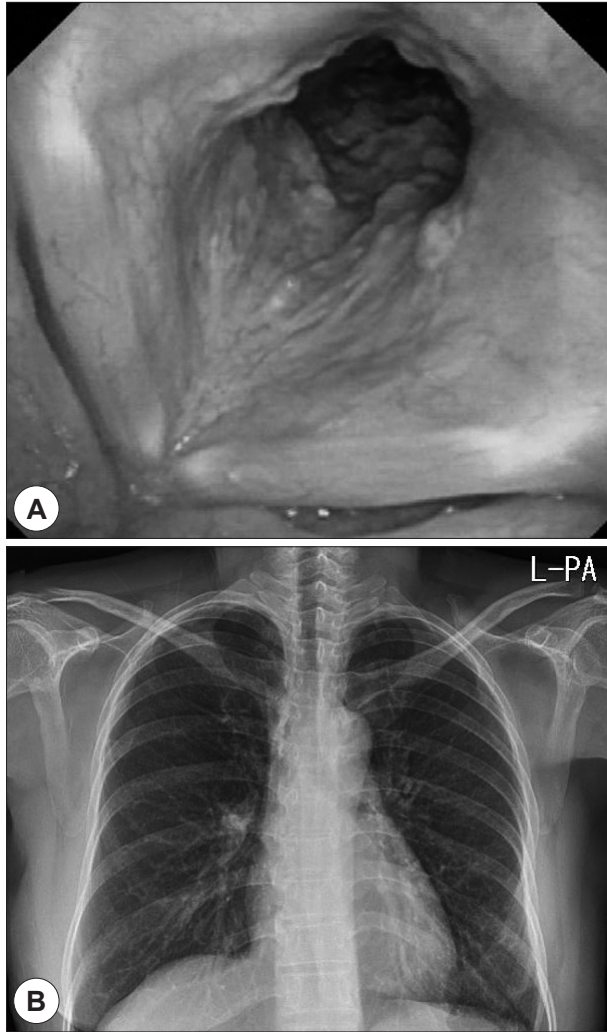


Figure 2. The specimen shows nodular osseous lesion and overlying pseudostratified ciliated columnar epithelium (A, H&E, ×40). The osseous nodule is composed of lamellar type bone (B, H&E, ×200). Below the surface mucosa there is a mixed infiltrate of lymphoplasmacytic cells and neutrophils (C, H&E, ×200).



**Figure 3.** Laryngoscopic and chest X-ray finding of case 2 (55 years old female). Laryngoscopy shows numerous subglottic submucosal masses (A), and chest X-ray shows normal features (B).

종물로 여겨졌으며, 그 중 일부를 채취하여 조직검사를 의뢰하였다. 기관 및 기관지 점막하 결절 이외의 다른 소견은 발견되지 않았고 조직검사에서는 만성 염증 세포 침윤 소견과 함께 편평상피 화생소견이 동반된 골화된 연골 소견을 보였다. 환자에게는 질환에 대한 특성을 설명 후, 호흡곤란 등 위중한 증상이 발생할 경우 반드시 재 방문할 것을 권유하였다. 후두이물감에 대해 양성자 펌프 억제제를 3개월간 시행하였으며 결절의 크기 및 증상의 변화를 확인하기 위해 매년 정기적 방문을 추천하였다.

### 고 찰

상기 질환은 1857년 Wikis에 의해 처음 소개된 질환으로 기관 탄성조직의 연골과 골로의 화생을 거치기에 1964년에 Se-

crest에 의해 기관기관지이소성 골연골연화증으로 명명되었다.<sup>3)</sup> 평균 진단 연령은 51세이고 기관지 내시경의 사용으로 상대적으로 진단하는 빈도가 올라감에도 국내에서는 1994년 처음 보고되었고 이후 적은 수의 증례 보고만 있는 매우 드문 질환이다.<sup>4,5)</sup> 증상이 없는 경우가 많으며 질환에 대한 오진(misdiagnosis), 미흡한 보고(underreporting), 무지(ignorance) 등이 원인으로 여겨진다.

질병의 원인과 병태생리에 대해서는 아직 명확히 밝혀지지 않은 상태로 Ulasli 등은 후벽을 제외하고 기도 전반으로 퍼져 있는 결절들이 화생화된 상피로 뒤덮여 부풀어 있는 점막에 쌓여있다는 것을 통해 만성염증 및 그로 인한 탄성 조직의 석회화와 화생을 병태생리로 간주하였으며 Klebsiella ozaenae 균주가 흔하게 동정되나 아직 이 세균과 질병 사이의 인과관계는 확실치 않은 상태라 하였다.<sup>6)</sup> Tajima 등은 뼈형성단백질(Bone morphogenic protein-2, BMP-2)이 결절 형성에 중요한 역할을 하며 형질전환성장인자(transforming growth factor  $\beta$ 1, TGF- $\beta$ 1)의 작용으로 점막하층에서 결절이 형성되는 것을 촉진한다고 하였다.<sup>7)</sup> 이외에도 일부 저자들은 위축성 비염, 아밀로이드증, 암, 결핵 등과 연관관계가 있다고 하였으나 정확한 인과관계를 밝히지는 못했다.<sup>8)</sup> 만성 감염, 오존 등 화학물질 자극원, 대사 질환, 노령에 의한 퇴행성 변화 그리고 유전적 소인들이 질환의 발생에 관여될 가능성이 높다.<sup>9,10)</sup>

임상양상은 대부분의 무증상 상태로 해당 질병과 연관성이 없는 다른 문제의 검사와 치료중 우연히 발견되는 경우가 많았으며 증상이 있을 경우는 만성 기침, 가래, 객혈, 천명음, 목소리 변화 및 결절로 인한 기도폐쇄가 심할 경우 호흡 곤란 등을 나타내었다.<sup>11)</sup> 간혹 반복적인 폐감염, 무기폐 소견을 보이기도 하며 이는 동반된 상기도 감염으로 인해 질병이 가속화 되어 증상의 악화를 일으킬 수도 있으며 기관기관지 내벽으로 돌출된 결절들에 의한 손상이 감염을 일으켜 증상을 초래할 수 있으나 아직 그 상관관계는 명확하지 않다.<sup>1)</sup> 증례에서 남자 환자는 기침과 가래 그리고 경과가 지속됨에 따라 호흡곤란이 나타났고 여자 환자는 단순히 경부 이물감만을 호소하였기에 무증상부터 호흡 곤란까지 다양한 증상이 나타날 수 있음을 알아두어야 한다.

단순흉부촬영에서는 대부분 정상으로 나타나며 기관기관지 벽의 비후소견과 동반된 조개껍질 같은 얇은 석회화 소견이 보일 뿐이라 진단이 어렵고 기관지 내시경이나 전산화단층촬영을 통해 기관의 전측벽에 석회화된 결절들이 보이며 기관이 좁아져 있는 것이 특징적인 소견이다.<sup>8)</sup> 진단의 gold standard로 여겨지는 기관지 내시경을 통해 보았을 때 기도 기관지의 전벽 및 측벽에 분포하고 후벽에는 분포하지 않는 골화, 연골화된 2~5 mm의 불규칙한 소결절들이 자갈을 깔

아놓은 듯한(Cobble stone appearance) 소견을 보이며 드물지만 15%에서는 후벽에서도 관찰된다.<sup>12)</sup> 결절들은 기관의 원위 2/3 부위와 주기관지에서 발견되나 하부 기관지나 성대 등 다른 곳에서도 발견될 수 있다.<sup>11)</sup> 조직검사로 살펴본 병리학적 소견은 상피의 편평 화생(epithelial squamous metaplasia), 점막하 연골(submucosal cartilage), 점막하 골화(submucosal ossification), 석회화(calcification)가 이루어진 결절들로 구성되어 있으며 그 결절을 덮고 있는 점막 상피는 대개 정상 호흡 상피로 구성되어 있으나 부분적으로 편평상피로 화생을 관찰할 수 있다.<sup>4,8)</sup> 최근에는 기관지 내시경으로 관찰할 수 없는 기관주위조직을 비침습적으로 확인할 수 있는 초음파 기관지 내시경을 이용하여 진단에 도움을 받을 수도 있다.<sup>2)</sup>

감별해야 할 질환으로는 고령으로 인한 전반적인 기관석회 화증 및 결핵, 천식, 암종, 웨게너 육아종증, 섬유종, 유육종증, 연골육종 등이 있다.<sup>3,4,6)</sup> 이외에도 위축성 비염이나 아밀로이드증과 연관관계가 있다고 하나 아직 확실하게 밝혀진 것은 없다.<sup>8)</sup>

기관기관지이소성 골연골형성증은 증상이 없는 경우는 특별한 치료가 필요 없으나 감염, 출혈 등의 합병증이 발생하거나, 기관의 폐쇄가 발생해 증상이 있는 경우는 기관지 확장제 및 흡입성 스테로이드제를 사용한 기관지 분비물 제거, 기저 질환 조절(만성 폐쇄성 폐질환, 천식, 기관지 확장증 등) 등 보존적 치료를 하며 중증일 경우 기관절개술이나 기관의 부분적 절개 등의 수술적 치료가 필요하다.<sup>4)</sup> 최근에는 Nd:YAG 레이저도 치료 중 하나로 고려될 수 있다고 보고하고 있다.<sup>3)</sup>

두 증례의 공유를 통해 두경부 외과 의사로서 후두내시경을 시행하거나 기관절개술을 시행할 때 경험할 수 있는 상황에서 본 증례 보고가 환자의 진료에 도움이 될 수 있을 것으로 생각한다.

**중심 단어 :** 기관기관지이소성 골연골형성증·기관·기관지.

This work is supported by Soonchunhyang University Research Fund.

REFERENCES

- 1) Wang N, Long F, Jiang S. *Tracheobronchopathia Osteochondroplastica: Two Cases Reports and Review of Literature. Medicine (Baltimore) 2016;95(19):e3396.*
- 2) Lee CW, Oak CH, Jung MH, Jang TW, Lim SK, Cho EJ, et al. *A Case of Tracheobronchopathia Osteochondroplastica Diagnosed by Endobronchial Ultrasonography. Kosin Med J 2011;26(2):197-201.*
- 3) Silveira MGM, Castellano M, Fuzi CE, Coletta E, Spinosa GN. *Tracheobronchopathia osteochondroplastica. J Bras Pneumol 2017;43(2):151-3.*
- 4) Cho SW, Jung KH, Kim RY, Lee JK. *A Case of Tracheobronchopathia Osteochondroplastica. Korean J Otorhinolaryngol-Head Neck Surg 2011;54(6):408-10.*
- 5) Lee EJ, Ku KM, Lee CK, Lee HK, Kim S, Oh YH, et al. *Tracheopathia Osteoplastica Associated with Anthracofibrosis: Case Report. J Korean Radiol Soc 2004;50(4):251-3.*
- 6) Ulasli SS, Kupeli E. *Tracheobronchopathia osteochondroplastica: a review of the literature. Clin Respir J 2015;9(4):386-91.*
- 7) Tajima K, Yamakawa M, Katagiri T, Sasaki H. *Immunohistochemical detection of bone morphogenetic protein-2 and transforming growth factor beta-1 in tracheopathia osteochondroplastica. Virchows Arch 1997;431(5):359-63.*
- 8) Park TJ, Han JU, Kim Dh, Kim BY. *A Case of Tracheobronchopathia Osteochondroplastica Associated with Atrophic Rhinitis. Korean J Otorhinolaryngol-Head Neck Surg 2011;54(11):791-3.*
- 9) Danckers M, Raad RA, Zamuco R, Pollack A, Rickert S, Caplan-Shaw C. *A complication of tracheobronchopathia osteochondroplastica presenting as acute hypercapnic respiratory failure. Am J Case Rep 2015;16:45-9.*
- 10) Kim YG, Lee HG, Kim TI, Kim MK, Choi YS, Gwak CH, et al. *A Case of Tracheobronchopathia Osteochondroplastica with Upper Airway Obstruction. Korean J Med 1998;54(1):131-4.*
- 11) Corcoran JP, Wrightson JM, Moore AJ, Gleeson FV, Sykes A. *Large airways nodularity secondary to tracheobronchopathia osteochondroplastica. Thorax 2017;72(3):288-9.*
- 12) Leske V, Lazor R, Coetmeur D, Crestani B, Chatte G, Cordier JF. *Tracheobronchopathia osteochondroplastica: a study of 41 patients. Medicine (Baltimore) 2001;80(6):378-90.*